Über dieses Buch

Dies ist ein digitales Exemplar eines Buches, das seit Generationen in den Regalen der Bibliotheken aufbewahrt wurde, bevor es von Google im Rahmen eines Projekts, mit dem die Bücher dieser Welt online verfügbar gemacht werden sollen, sorgfältig gescannt wurde.

Das Buch hat das Urheberrecht überdauert und kann nun öffentlich zugänglich gemacht werden. Ein öffentlich zugängliches Buch ist ein Buch, das niemals Urheberrechten unterlag oder bei dem die Schutzfrist des Urheberrechts abgelaufen ist. Ob ein Buch öffentlich zugänglich ist, kann von Land zu Land unterschiedlich sein. Öffentlich zugängliche Bücher sind unser Tor zur Vergangenheit und stellen ein geschichtliches, kulturelles und wissenschaftliches Vermögen dar, das häufig nur schwierig zu entdecken ist.

Gebrauchsspuren, Anmerkungen und andere Randbemerkungen, die im Originalband enthalten sind, finden sich auch in dieser Datei – eine Erinnerung an die lange Reise, die das Buch vom Verleger zu einer Bibliothek und weiter zu Ihnen hinter sich gebracht hat.

Nutzungsrichtlinien

Google ist stolz, mit Bibliotheken in partnerschaftlicher Zusammenarbeit öffentlich zugängliches Material zu digitalisieren und einer breiten Masse zugänglich zu machen. Öffentlich zugängliche Bücher gehören der Öffentlichkeit, und wir sind nur ihre Hüter. Nichtsdestotrotz ist diese Arbeit kostspielig. Um diese Ressource weiterhin zur Verfügung stellen zu können, haben wir Schritte unternommen, um den Missbrauch durch kommerzielle Parteien zu verhindern. Dazu gehören technische Einschränkungen für automatisierte Abfragen.

Wir bitten Sie um Einhaltung folgender Richtlinien:

+ *Nutzung der Dateien zu nichtkommerziellen Zwecken* Wir haben Google Buchsuche für Endanwender konzipiert und möchten, dass Sie diese Dateien nur für persönliche, nichtkommerzielle Zwecke verwenden.

+ *Keine automatisierten Abfragen* Senden Sie keine automatisierten Abfragen irgendwelcher Art an das Google-System. Wenn Sie Recherchen über maschinelle Übersetzung, optische Zeichenerkennung oder andere Bereiche durchführen, in denen der Zugang zu Text in großen Mengen nützlich ist, wenden Sie sich bitte an uns. Wir fördern die Nutzung des öffentlich zugänglichen Materials für diese Zwecke und können Ihnen unter Umständen helfen.

+ *Beibehaltung von Google-Markenelementen* Das "Wasserzeichen" von Google, das Sie in jeder Datei finden, ist wichtig zur Information über dieses Projekt und hilft den Anwendern weiteres Material über Google Buchsuche zu finden. Bitte entfernen Sie das Wasserzeichen nicht.

+ *Bewegen Sie sich innerhalb der Legalität* Unabhängig von Ihrem Verwendungszweck müssen Sie sich Ihrer Verantwortung bewusst sein, sicherzustellen, dass Ihre Nutzung legal ist. Gehen Sie nicht davon aus, dass ein Buch, das nach unserem Dafürhalten für Nutzer in den USA öffentlich zugänglich ist, auch für Nutzer in anderen Ländern öffentlich zugänglich ist. Ob ein Buch noch dem Urheberrecht unterliegt, ist von Land zu Land verschieden. Wir können keine Beratung leisten, ob eine bestimmte Nutzung eines bestimmten Buches gesetzlich zulässig ist. Gehen Sie nicht davon aus, dass das Erscheinen eines Buchs in Google Buchsuche bedeutet, dass es in jeder Form und überall auf der Welt verwendet werden kann. Eine Urheberrechtsverletzung kann schwerwiegende Folgen haben.

Über Google Buchsuche

Das Ziel von Google besteht darin, die weltweiten Informationen zu organisieren und allgemein nutzbar und zugänglich zu machen. Google Buchsuche hilft Lesern dabei, die Bücher dieser Welt zu entdecken, und unterstützt Autoren und Verleger dabei, neue Zielgruppen zu erreichen. Den gesamten Buchtext können Sie im Internet unter `http://books.google.com` durchsuchen.

10762+

The University of Chicago
Libraries

GIFT OF
C. K. G. BILLINGS

Digitized by Google

Compliment
gutteld
D

Digitized by Google

Digitized by Google

THE LIBRARY OF CHICAGO LIBRARIES

Beiträge
zur
Anatomie, Physiologie, Pathologie und Therapie
des
Ohres, der Nase und des Halses

Herausgegeben von

A. PASSOW und K. L. SCHAEFER

Zwölfter Band

FESTSCHRIFT
ADOLF PASSOW
zum 60. Geburtstag
gewidmet von
Freunden, Schülern und Assistenten

I. Teil

BERLIN 1919
VERLAG VON S. KARGER
KARLSTRASSE 15.

Digitized by Google

THE LIBRARY OF CHICAGO LIBRARIES

RF1
.P3

Alle Rechte vorbehalten.

Gedruckt bei Imberg & Lefson G. m. b. H. in Berlin SW 48.

Digitized by Google

895752

Inhalts-Verzeichnis.

Seite

Albrecht, Th., Der Einfluß des Fliegens auf das Ohr des Kampffliegers 70

Blau, L., Zur Lehre von den otogenen intrakraniellen Erkrankungen. Extraduraler Abszeß 1

Denker, A., Über Larynxstenosen infolge von Ankylose des Cricoarytaenoidalgelenks 122

Döderlein, W., Über Knochenbildung in der Stria vascularis der Schnecke. (Hierzu Tafel III.) 119

Großmann, F., Über das Unentdecktbleiben von Bombensplittern bei Verletzungen des Gehörorgans 44

Güttich, A., Beobachtungen über die Dauer der Abweichereaktionen bei Reizung des Vestibularapparates . . . 54

Herzfeld, J., Zur Behandlung der Hydrorrhoea nasalis mit Eumydrin 19

Hinsberg, V., Zur Behandlung frischer neurotischer Hör- und Sprachstörungen 64

Katzenstein, J., Bemerkungen über Tätigkeit und Bestrebungen des Phonetikers 86

— — Operativer Eingriff bei Lähmung beider Musculi thyreoarytaenoidei interni und des Musculus arytaenoideus transversus 97

König, Kleinhirnbrückenwinkeltumor, kompliziert durch alte Radikaloperation 227

Körner, O., Beiträge zur Kenntnis der Fremdkörper in den Luftwegen 180

Kraemer, F., Über Meningitis nach Siebbeineiterung, sowie über einen Fall von protrahierter, intermittierender Meningitis 145

Krumbein, Schußbruch des Oberkiefers mit einseitiger Hör- und Labyrinthstörung 208

Panse, P., Todesfall bei Mandelausschälung 51

Röhr, H., Die Behandlung der Ozaena durch Verengerung der Nasenhöhle 185

Digitized by Google

Seite

Schaefer, K. L., Über den Einfluß von Resonanzröhren auf die Tonbildung in Lippenpfeifen 255
Sokolowski, R., Über psychogene Aphonieen bei Kriegsteilnehmern. 212
Stenger, P., Über die chirurgischen und otochirurgischen Indikationen bei der Behandlung von Erkrankungen des Gehörorgans, der Nase und der Nasennebenhöhlen, in besonderer Berücksichtigung der kriegschirurgischen Erfahrungen 104
Stumpf, C., Zur Analyse geflüsterter Vokale 234
Titschack, Zur Eröffnung des Warrenfortsatzes wegen akuter oder subakuter Mittelohreiterung bei alten Leuten . . . 266
Urbantschitsch, E., Die Scharlachotitis 280
Wittmaack, K., Über die Wirkung des Chinins im Gehörorgan. (Hierzu Tafel I—II.) 27

Digitized by Google

I.

Zur Lehre von den otogenen intrakraniellen Erkrankungen. Extraduraler Abszess.

Von

Geh. Sanitätsrat Dr. LOUIS BLAU
in Berlin.

Nachdem wir in einer früheren Arbeit[1]) uns mit den im Gefolge von Otitis auftretenden Hirnabszessen, Thrombosen des Sinus transversus und Meningitiden in Bezug auf Vorkommen, Entstehung und Diagnose beschäftigt haben, wollen wir hier in gleicher Weise und unter Zugrundelegung des gleichen (etwas erweiterten) Materials die vierte häufige und wichtige otogene Hirnkomplikation, nämlich den extraduralen Abszeß, in Betrachtung ziehen. Dabei berücksichtigen wir aber nur die oberflächlich gelegenen extraduralen Abszesse und ferner ausschließlich solche Fälle, in denen keine weiteren Erkrankungen am Hirn, den Hirnhäuten oder den Blutleitern vorhanden waren, während wir die tiefen Abszeßformen und diejenigen Fälle, wo der extradurale Abszeß das Mittelglied zwischen der Ohrerkrankung und dem Gehirnabszeß, der Sinusthrombose oder der Meningitis gebildet hat, vielleicht auch einmal umgekehrt sekundär von einer Sinusphlebitis aus erzeugt worden ist, außeracht lassen. Schließlich möge einleitend noch bemerkt werden, daß wir, dem Vorgange *Grunerts*[2]) folgend, unter extraduralem Abszeß nur solche Fälle verstehen, in denen sich eine selbständige und mehr oder weniger gegen die Mittelohrräume abgeschlossene Eiteransammlung zwischen Dura mater und Knochen vorfindet, nicht aber solche, in denen die freiliegende und entzündete Dura nichts weiter als eine der Begrenzungen der Eiterhöhle im Ohre darstellt.

---

[1]) Diese Beiträge. 1917. X. 1—3. S. 86.

[2]) Arch. f. Ohrenheilk. 1897. XLIII. 2 u. 3. S. 82.

Digitized by Google

I. Sitz des extraduralen Abszesses.

Mit den angegebenen Einschränkungen verfügen wir über 177 ausführlicher beschriebene Fälle von extraduralem Abszeß. Der Sitz dieses war, übereinstimmend mit den Angaben der anderen Autoren, bei weitem am häufigsten die hintere Schädelgrube und in ihr wieder die Gegend um den Sinus sigmoideus, wobei sich allerdings die Eiterausbreitung von letzterem Orte noch mehr weniger weit nach aufwärts erstrecken konnte. Wir zählen 121 extradurale Abszesse der hinteren Schädelgrube — 90 perisinuös, 31 ohne Beziehung zum Sinus — auf 43 solche der mittleren und 13 beider Schädelgruben. Ein Durchbruch des extraduralen Abszesses durch die Schädelkapsel nach außen war in 21 Fällen zustande gekommen, und zwar 8 mal von der mittleren, 13 mal von der hinteren Schädelgrube aus. Die Durchbruchsstelle bei den Abszessen der mittleren Schädelgrube war 3 mal die Schläfenbeinschuppe nach vorn vom Ohre in der Schläfen- oder Jochbeingegend, 5 mal die Schläfenbeinschuppe nach oben oder nach oben und hinten vom oberen Ohrmuschelansatz, 1 mal[3]), bei einem sehr ausgebreiteten Abszeß, die Gegend des Scheitelbeins. Bei den extraduralen Abszessen der hinteren Schädelgrube hatte der Durchbruch 8 mal in der Mitte zwischen der Crista occipitalis externa und dem hinteren Rande des Warzenfortsatzes, der Lage der Fossa sigmoidea entsprechend, fistulös durch den Knochen stattgefunden, 1 mal[4]) zeigte sich eine den Knochen durchwachsende Granulation 1 cm nach hinten vom Planum mastoideum da, wo eine Durafalte den Knochen durchsetzt, in einem Falle[5]) entsprach die Öffnung im Knochen dem Emissarium Santorini, in einem anderen[6]) dem Foramen condyloideum posterius oder vielleicht eher[7]) dem Foramen mastoideum. *Grunert*[8]) berichtet des weiteren über eine Beobachtung, in der bei der Operation nach hinten und oben vom Planum mastoideum einige rißartige Spalten in der Corticalis gefunden wurden, aus denen spärliches Serum hervorquoll. Ein zweifacher Durchbruch, zuerst in der Gegend der Lambdanaht und später in der

---

[3]) *Alexander*, Monatsschr. f. Ohrenheilk. 1911. H. 4. S. 437.

[4]) *Grunert*, Arch. f. Ohrenheilk. 1897. XLIII. 2 u. 3. S. 117 Fall 5.

[5]) *Oppikofer*, Ztschr. f. Ohrenheilk. 1904. XLVII. 2 u. 3. S. 233.

[6]) *Cornet*, Revue hebd. de laryngol. 1907. No. 25.

[7]) Vgl. die Besprechung obigen Falles durch *Fröse* Arch. f. Ohrenheilk. 1907. LXXII. 1 u. 2. S. 175.

[8]) Arch. f. Ohrenheilk. 1897. XLIII 2 u. 3. S. 114. Fall 3.

Digitized by Google

Mitte der oberen Grube des Hinterhauptbeins, wird von *Knapp*[9]) beschrieben.

II. Alter und Geschlecht der Kranken. Körperseite und Ursache der Ohreiterung.

Dem Alter nach verteilen sich die Kranken in folgender Weise:

0—10	Jahre	27	41—50	Jahre	25
11—20	„	43	51—60	„	8
21—30	„	31	über 60	„	7
31—40	„	23			

Der extradurale Abszeß war demnach bei weitem am häufigsten im zweiten Lebensjahrzehnt in Erscheinung getreten, daran reihten sich mit geringeren, aber ebenfalls noch beträchtlichen Zahlen das dritte, erste, fünfte und vierte Jahrzehnt, während jenseits des 50. Jahres die Häufigkeitsziffer bedeutend abfiel. Das männliche Geschlecht zeigte sich 3 mal so oft wie das weibliche betroffen, ihm gehörten 125 Kranke an, gegenüber nur 43 weiblichen Kranken. Was die Körperseite, auf welcher der extradurale Abszeß gelegen war, angeht, so ließ sich ein entschiedenes Vorwiegen der rechten Seite feststellen; rechts nämlich wurde jener 88 mal, links 76 mal gefunden. Am auffälligsten ergab sich dieser Unterschied für die perisinuösen Abszesse nach akuter Ohreiterung (41 rechts, 25 links), viel weniger, aber doch noch vorhanden, für die perisinuösen Abszesse nach chronischer Eiterung (13 rechts, 11 links)[10]). Dagegen stellte sich die auffällige Tatsache heraus, daß bei den extraduralen Abszessen der hinteren Schädelgrube ohne Zusammenhang mit dem Sinus, mochten sie nach akuter oder chronischer Otitis entstanden sein, die linke Körperseite regelmäßig die häufiger betroffene war, insofern sie in den akuten Fällen 6 mal rechts, 12 mal links, in den chronischen 1 mal rechts, 4 mal links gefunden wurden. Die extraduralen Abszesse der mittleren Schädelgrube nach akuter

[9]) Ztschr. f. Ohrenheilk. 1884. XIII. 1. S. 39.

[10]) Nach *Hegener* (Ztschr. f. Ohrenheilk., 1908, LVI., 1., S. 12) soll bei den perisinuösen Abszessen nach chronischer Otitis die rechte Seite gegen die linke etwas zurückstehen, während sie in den akuten Fällen auch bei ihm ganz bedeutend vorwiegt.

[11]) In einem dieser Fälle (*Haug*, Arch. f. Ohrenheilk., 1892, XXXIII, 3 u. 4, S. 180) war die Otitis acht Tage vor Ausbruch des Masernexanthems aufgetreten.

Digitized by Google

Otitis zeigten ein starkes Überwiegen der rechten (12 gegen 5), diejenigen nach chronischer Otitis ein geringeres Überwiegen der linken (11 gegen 8) Körperseite.

Als Ursachen der dem extraduralen Abszeß zugrunde liegenden Ohrentzündung in den akuten Fällen wurden angegeben: Influenza 15 mal, Scharlach bzw. Scharlach und Diphtherie 7 mal, Erkältung und Durchnässung 6 mal, Schnupfen 5 mal, Masern[11]) bzw. Masern und Angina 4 mal, kaltes Bad bzw. Eindringen von kaltem Wasser in das Ohr bei solchem 2 mal, Typhus, Pneumonie, Keuchhusten, Angina, Nasendusche, Stochern mit einem Streichholz im Ohre, Ohrfeige je 1 mal. Die hervorragende Rolle, welche die Influenzaotitis in unseren Fällen als Ursache des extraduralen Abszesses gespielt hat, sei besonders hervorgehoben.

III. Häufigkeit nach akuter und chronischer Mittelohreiterung. Bakteriologisches.

In unseren 177 Fällen von extraduralem Abszeß war dieser 123 mal nach einer akuten, 54 mal nach einer chronischen Mittelohreiterung aufgetreten. Letztere war 21 mal mit Cholesteatom kompliziert gewesen. Bemerkenswert ist, daß unter den Fällen akuter Otitis zur Zeit der Auffindung des extraduralen Abszesses die Paukenhöhleneiterung 23 mal schon wieder seit kürzerer oder längerer Zeit aufgehört und die Perforation des Trommelfells sich geschlossen hatte, bei 14 Kranken überhaupt kein Trommelfelldurchbruch zustande gekommen war und mehrfach die Ohrbeschwerden so gering gewesen waren, daß die anfängliche Otitis gänzlich übersehen wurde. Die Zwischenzeit von dem Aufhören der Ohreiterung bis zu dem Bemerkbarwerden des extraduralen Abszesses konnte mehrere Monate[12]) betragen, während welcher der Kranke vollkommen frei von Beschwerden war oder nur über solche unbestimmter Art, wie Kopfschmerzen, Schmerzen in der Ohr- und Schläfengegend, zu klagen hatte. Dieses auffällige Verhalten wird mit den bakteriellen Erregern in Verbindung gebracht, denen die akute Mittelohrentzündung beim extraduralen Abszeß ihre Entstehung verdankt. Es sind das nämlich in einer beträchtlichen Zahl von Fällen die Kapselkokken, Diplococcus pneumoniae und Streptococcus mucosus, und gerade ihnen wird von den meisten Autoren die Eigenschaft zugeschrieben, daß die Entzündung in

[12]) In einer Beobachtung von *Thigpen* (Ztschr. f. Ohrenheilk., 1898, XXXII, 2, S. 167, Fall 1) zwischen 5 und 6, in einer solchen von *Bleyl* (ebenda, 1914, LXXI, 3 u. 4, S. 220) beinahe 7 Monate.

Digitized by Google

der Paukenhöhle, die sie veranlassen, mit nur geringen subjektiven und objektiven Erscheinungen verläuft, ein Trommelfelldurchbruch überhaupt nicht oder erst spät eintritt und die Perforation Neigung zeigt, sich bald wieder zu schließen, dagegen nicht selten Infektionsherde im Warzenfortsatz zurückbleiben, die früher oder später von neuem aufflackern und zu Mastoiditis, sowie gegebenenfalls einer intrakraniellen Erkrankung führen[13]).

Unter den akuten Fällen unserer Zusammenstellung befinden sich 57, in denen der Eiter des Warzenfortsatzempyems, mehrere Male auch derjenige des extraduralen Abszesses auf seinen Bakteriengehalt untersucht worden ist. Es wurden gefunden:

Streptococcus pyogenes in Reinkultur . . .	10	mal	
Derselbe und Saprophyten	4	„	
Derselbe und nicht deutliche lanzettförmige Diplokokken	1	„	20
Derselbe und Pneumokokken u. Saprophyten .	1	„	
Derselbe und grampositive Diplokokken und Staphylokokken	1	„	
Derselbe und Staphylococcus pyogenes albus	3	„	
Streptococcus brevis	1	„	
Streptococcus mucosus in Reinkultur . . .	17	„	18
Derselbe und Saprophyten	1	„	
Grampositive Streptobazillen und Staphylokokken	1	„	
Diplococcus pneumoniae in Reinkultur . . .	10	„	12
Derselbe und vereinzelte Staphylokokken .	2	„	+ 3 (s.o.)
Staphylokokken nebst anderen Kokken und Stäbchen	2	„	
Staphylococcus pyogenes albus	2	„	
Kurze gramnegative Stäbchen	1	„	

[13]) Vgl. hierzu *Zaufal*. Arch. f. Ohrenheilk., 1891, XXXI, 2 u. 3, S. 184; *Leutert*, ebenda, 1896, XLI, 1, S. 63 u. 1899, XLVII, 1 u. 2, S. 1 u. 29; *Grunert*, ebenda, 1897, XLIII, 2 u. 3, S. 86; *Braunstein*, ebenda, 1902, LV, 3 u. 4, S. 175; *Dallmann*, ebenda, 1905, LXIV, 2 u 3, S. 147; *Neumann* u. *Ruttin*, ebenda, 1909, LXXIX, 1 u 2, S. 1; *Zemann*, ebenda, 1913, XCII, 1 u. 2, S. 74; *Alberti*, ebenda, 1913, XCII, 1 u. 2, S. 111; *Haymann*, ebenda, 1913, XCII, 3 u. 4, S. 200; *Bleyl*, Ztschr. f. Ohrenheilk., 1914, LXXI, 3 u. 4, S. 219. Nur *Winckler* (Arch. f. Ohrenheilk., 1915, XCVI, 3 u. 4, S. 193) bestreitet der Infektion durch Streptococcus mucosus jede besonderen Eigentümlichkeiten und meint, daß das ihr zugeschriebene Krankheitsbild der Otitis ebensogut durch den Streptococcus pyogenes und lanceolatus oder durch Staphylokokken hervorgerufen werden kann.

Digitized by Google

Die bakteriologischen Befunde in den Fällen mit bald sistierter oder fehlender Paukenhöhleneiterung waren:

Streptococcus pyogenes in Reinkultur . . .	3 mal
Streptococcus mucosus in Reinkultur . . .	6 „
Derselbe und Saprophyten	1 „
Streptokokken, Staphylokokken und gram-positive Diplokokken	1 „
Vereinzelte Staphylokokken und ein gram-negatives Stäbchen	1 „

Soweit sich aus so kleinen und mehr zufällig ermittelten Zahlen ein Schluß ziehen läßt, würde sich aus dem Mitgeteilten ergeben, daß die zum extraduralen Abszeß führende akute Otitis jedenfalls nicht ausschließlich den Kapselkokken ihre Entstehung verdankt, vielmehr auch die verschiedensten anderen pathogenen Mikroorganismen dabei beteiligt sein können und zum mindesten der Streptococcus pyogenes dem Streptococcus mucosus und Diplococcus als nahezu gleichwertig gegenübersteht. Ebenso kann in den Fällen mit frühzeitig sich schließender oder fehlender Trommelfellperforation sowohl der Streptococcus pyogenes als einer der Kapselkokken der Erreger sein, während umgekehrt letztere nicht selten auch in Fällen angetroffen werden, wo die Ohreiterung bis zur Operation des extraduralen Abszesses in unverminderter Stärke andauert. Unsere Untersuchungen stimmen somit, wenngleich sie auf der einen Seite die große ätiologische Wichtigkeit der Kapselkokken bestätigen, andererseits doch mit den Angaben *Wincklers*[14]) dahin überein, daß diesen sowohl in Bezug auf Entstehung als Verlaufsform der ursächlichen Otitis keine ausschließliche Bedeutung zukommt. Die eigentümliche Tatsache, daß in unseren Fällen mit besonders mildem Verlauf der Diplococcus als Erreger vermißt wurde, kann auf Zufall beruhen oder darin begründet sein[15]), daß auf den gewöhnlichen Nährböden der Diplococcus schwerer als der Streptococcus und Staphylococcus fortkommt und auf Grund dessen von den beiden letzteren leicht überwuchert und verdrängt wird.

IV. Verhalten des Warzenfortsatzes und überhaupt der Umgebung des Ohres.

Nach den Ausführungen von *Jansen*[16]) können bei extraduralem Abszeß der hinteren Schädelgrube, wofern sich dieser

[14]) Vgl. Anmerkung 13.

[15]) *Braunstein*, Arch. f. Ohrenheilk. 1902. LV. 3 u. 4. S. 176.

[16]) Arch. f. Ohrenheilk. 1893. XXXV. 3 u. 4. S. 271.

Digitized by Google

nicht ausschließlich auf die vordere Wand des Sinus sigmoideus beschränkt, sondern sich auch an der lateralen Wand aufwärts und an der unteren Wand abwärts erstreckt, und wofern nicht andererseits Sklerose des Warzenknochens oder eine sehr dicke Schädelkapsel vorliegen, örtliche Veränderungen zur Erscheinung kommen, die sich mit gewissem Vorbehalt diagnostisch verwerten lassen. Es sind das Knochenauftreibung, subperiostaler Abszeß und Phlegmone hinter dem Warzenfortsatz am angrenzenden Teile des Hinterhauptbeins und am hinteren Abschnitt des Warzenfortsatzes selbst, ferner Schmerzhaftigkeit bei Druck und Perkussion an der gleichen Stelle auch ohne daselbst vorhandene sichtbare Veränderungen. Ebenso werden bei Durchbruch von extraduralen Abszessen der mittleren Schädelgrube Schwellungen oder Abszesse in der Nähe der Spina supra meatum oder in der Schläfengegend beobachtet. Jedoch wird ausdrücklich darauf hingewiesen, daß Phlegmone und subperiostaler Abszeß an den genannten Orten hinter dem Ohre auch ohne extradurale Eiterung durch eine Phlebitis des Emissarium mastoideum, die ihrerseits von einer Phlebothrombose des Sinus transversus oder auch ohne solche allein von einer Erkrankung des benachbarten Knochens abhängig ist, erzeugt werden können, desgleichen gelegentlich einmal[17]) Ödem nach hinten oder hinten oben vom Warzenfortsatz durch eine Eiterung in einer daselbst gelegenen abnorm großen pneumatischen Zelle.

Überblicken wir nach diesen Gesichtspunkten die Fälle unserer Zusammenstellung, so ergibt sich folgendes:

a) Warzenfortsatz unverändert oder mit nur ganz geringer Druckempfindlichkeit am Planum oder an der Spitze 27 mal gleich 17 pCt., in den akuten Fällen 15 mal gleich 14 pCt., in den chronischen 12 mal gleich 23 pCt.

b) Ausgesprochene Mastoiditis bzw. retroaurikulärer Abszeß, aber streng auf das Gebiet des Warzenfortsatzes beschränkt, 93 mal gleich 58 pCt., in den akuten Fällen 61 mal (57 pCt.), in den chronischen 32 mal (61 pCt.). Daneben und miteingerechnet die folgenden Fälle war Senkung der hinteren oberen Gehörgangswand 53 mal (33 pCt.) vorhanden, in den akuten und chronischen Fällen ungefähr gleich häufig, Granulation, Fistel oder Krater ebendaselbst, mit oder ohne Senkung, 16 mal (10 pCt.), in den akuten Fällen 3 mal gleich 3 pCt., in den chronischen 13 mal gleich 25 pCt.

[17]) Vgl. *Grunert*, Arch. f. Ohrenheilk. 1897. XLIII. 2 u. 3. S. 106.

Digitized by Google

c) Schwellung und Druckempfindlichkeit bzw. retroaurikulärer Abszeß, über den mitbetroffenen Warzenfortsatz sich mehr weniger weit nach hinten und auch oben, bis zur Mittellinie und selbst darüber hinaus, verbreitend 21 mal gleich 13 pCt., beim extraduralen Abszeß der hinteren Schädelgrube 17 mal gleich 14 pCt., beim extraduralen Abszeß der mittleren Schädelgrube 4 mal gleich 10 pCt. Mehrfach war die Schwellung und Druckempfindlichkeit 2 cm hinter dem Ohrmuschelansatz, also am hinteren Rande des Warzenfortsatzes, oder noch weiter nach hinten am stärksten oder befand sich dort die fluktuierende Kuppe der Anschwellung oder eine in den extraduralen Abszeß führende Fistel.

d) Druckempfindlichkeit oder Schwellung auf den hinteren Rand des Warzenfortsatzes beschränkt in 5 Fällen (4 pCt.) von extraduralem Abszeß der hinteren Schädelgrube.

e) Warzenfortsatz frei, Schwellung oder Abszeßbildung von dessen hinterem Rande aus verschieden weit nach hinten über das Hinterhaupt reichend in 7 Fällen (6 pCt.) von extraduralem Abszeß der hinteren Schädelgrube. Wie eine Beobachtung *Grunerts*[18]) lehrt, können zu Anfang Ödem und Druckempfindlichkeit auf der Höhe des Warzenfortsatzes und gegen das Hinterhaupt zu vorhanden sein, diese aber unter Eisbehandlung verschwinden und nur eine umschriebene empfindliche und geschwollene Stelle an der Grenze zwischen Warzenfortsatz und Hinterhaupt zurückbleiben. Bei einem Kranken von *Knapp*[19]) war ein doppelter Durchbruch mit Abszeßbildung am Hinterhaupt bei freiem Warzenfortsatz zustande gekommen, der erste etwa 6 cm hinter dem Ohre und 2 cm über dem äußeren Gehörgang, der zweite, spätere, etwa 2½ cm nach hinten und oben von der Inzisionsöffnung des ersten Abszesses. Die nach dem Einschnitt eingeführte Sonde stieß an beiden Stellen in der Schädelhöhle auf einen festen Widerstand, gebildet von der Dura mater bzw. dem Tentorium.

f) Schwellung oder Abszeß hinter und über dem oberen Teile der Ohrmuschel in 5 Fällen (13 pCt.) von extraduralem Abszeß der mittleren Schädelgrube.

g) Schwellung oder Abszeß in der Schläfengegend, sich mehrfach um das Ohr herum auf den Warzenfortsatz erstreckend, in 5 Fällen (13 pCt.) von extraduralem Abszeß der mittleren Schädelgrube.

[18]) Arch. f. Ohrenheilk. 1897. XLIII. 2 u. 3. S. 118. Fall 6.
[19]) Ztschr. f. Ohrenheilk. 1884. XIII. 1. S. 39.

Digitized by Google

h) Schwellung oder Abszeß hinter und über dem Ohre, sich sowohl nach hinten bis zur Mittellinie als nach vorn über die ganze Schläfengegend erstreckend, in 2 Fällen von extraduralem Abszeß der hinteren Schädelgrube und in 2 von solchem der mittleren Schädelgrube.

Im ganzen also sind Veränderungen in der Umgebung des Ohres, die möglicherweise auf einen extraduralen Abszeß bezogen werden konnten (c—h), in 47 Fällen gleich 29 pCt. gesehen worden, bei 26 pCt. der Fälle von extraduralem Abszeß der hinteren, bei 41 pCt. derjenigen von extraduralem Abszeß der mittleren Schädelgrube.

V. Veränderungen des Augenhintergrundes

sind beim unkomplizierten extraduralen Abszeß sehr selten. Unter 85 unserer Fälle, in denen sich hierüber Angaben finden, verhielt sich der Augenhintergrund 76 mal normal und war nur 9 mal, 6 mal bei extraduralem Abszeß der hinteren, 3 mal bei solchem der mittleren Schädelgrube, eine mehr weniger ausgeprägte Neuritis optica oder Stauungspapille vorhanden. Während in der Regel die Veränderungen am Augenhintergrund bei den intrakraniellen Ohrkomplikationen beiderseitig und zwar auf beiden Augen gleich stark oder auf dem Auge der kranken Seite stärker entwickelt sind, zeigte sich in 3 Fällen die Neuritis optica auf der gesunden Seite stärker, 2 mal sogar allein auf der gesunden Seite. Bei 2 Kranken erfuhr sie nach der Operation des extraduralen Abszesses noch eine wesentliche Zunahme, in einem Falle[20]) trat sie überhaupt erst nach der Operation auf. Unmittelbar nach dieser verhielt sich der Augenhintergrund hier normal, die Neuritis optica wurde erst 13 Tage später bemerkt, sie nahm anfangs noch zu und war erst nach 3½ Monaten verschwunden. Das Allgemeinbefinden zeigte dabei eine fortschreitende Besserung, und der Ausgang war in Genesung, wie ja eine postoperative Steigerung der Augenhintergrundveränderungen an sich, wenn sonstige bedrohliche Symptome fehlen, die Prognose in keiner Weise trübt.

VI. Fortleitungsweg der Entzündung vom Mittelohr in die Schädelhöhle.

Die verschiedenen Arten der Fortleitung von den Mittelohrräumen her, durch die in unseren Fällen der extradurale Abszeß

[20]) *Sturm* u. *Suckstorff*, Ztschr. f. Ohrenheilk. 1902. XLI. 2. S. 113. Fall 45.

Digitized by Google

entstanden ist, sind in folgender Zusammenstellung wiedergegeben, wobei die Zahlen der ersten Reihe sich auf die extraduralen Abszesse der hinteren Schädelgrube, die der zweiten auf diejenigen der mittleren Schädelgrube beziehen.

	H.	M.
Keine Wegleitung nachweisbar, zwischenliegender Knochen makroskopisch unverändert. Indessen beweist dieses nicht, daß ein Entzündungsvorgang an letzterem überhaupt nicht bestanden hat, sondern er ist wahrscheinlich nur inzwischen schon wieder zur Ausheilung gekommen . . .	4= 4,5%	—
Fortleitung durch den nicht sichtbar perforierten, aber erkrankten Knochen des Sulcus sigmoideus oder des Tegmen tympani et antri (Knochen entblößt oder eitrig infiltriert oder kariös usw., manchmal auch nur hyperämisch)	11=12,5%	3=8,5 %
Sequestration der Knochenwand des Antrum gegen die hintere oder mittlere Schädelgrube zu	2= 2 %	3= 8,5%
Mehr weniger breiter Durchbruch des Knochens nach der hinteren oder mittleren Schädelgrube	22=25 %	14=40 %
Fistelgang vom Antrum oder einer vereiterten Warzenzelle zur hinteren oder mittleren Schädelgrube	27=31 %	10=28,5%
Fortleitung durch einzelne, größere oder kleinere, perlschnurartig aneinander gereihte und mit eitrig infiltrierter Schleimhaut gefüllte Zellen, die bis zur Abszeßgegend hinzogen.	6= 7 %	1= 3 %
Grau verfärbte Granulationen, von einer pneumatischen Zelle zur anderen bis zur Schädelhöhle verfolgbar	4= 4,5%	—
Eitrige Infiltration einer nach hinten vom Antrum gelegenen Zelle oder versprengter Zellen im Hinterhauptbein und Übergreifen der Entzündung von diesen auf Knochen und Dura, mit oder ohne Durchbruch	11=12,5%	—

Digitized by Google

Fistelgang aus einer vereiterten Zelle über der oberen Gehörgangswand in die mittlere Schädelgrube	—	1= 3 %
Fortleitung wahrscheinlich von einem subperiostalen Abszeß hinter oder hinter und über dem Ohre entlang einer den Knochen durchsetzenden Durafalte oder durch eine erweichte Knochenstelle 1 cm oberhalb der Ohrmuschel[21])	1= 1 %	1= 3 %
Fortleitung durch ein thrombosiertes Vas petrosquamosum, das aus der gleichnamigen Fissur in einer Knochenfurche zu der pachymeningitisch erkrankten Dura an der Schuppe zog[22])	—	1= 3 %

VII. Zur Diagnose des extraduralen Abszesses.

Ein sicheres Erkennen des extraduralen Abszesses vor der Operation ist unmöglich, im günstigsten Falle kann es sich nur um eine Wahrscheinlichkeitsdiagnose handeln. Sehr oft fehlen entweder alle Symptome oder diejenigen, die sich vorfinden, z. B. Kopfschmerzen, Schwindel, Fieber, selbst pyämischen Charakters, gastrische Störungen, sowie die Veränderungen in der Umgebung des Ohres, lassen sich restlos aus der Mastoiditis oder der Eiterverhaltung in den Räumen des Mittelohrs erklären. Hierher gehören von unseren Fällen 120 gleich 72 pCt., und zwar 89 (72 pCt.) von extraduralem Abszeß der hinteren, 31 (70 pCt.) von solchem der mittleren Schädelgrube. In anderen Fällen sind Hirnsymptome allgemeiner Natur, sogenannte Hirndruckerscheinungen, vorhanden: Pulsverlangsamung, Schwindel, Übelkeit, Erbrechen, Kopfschmerzen, Neuritis optica oder Stauungspapille. Jedoch hat von allen diesen Zeichen kein einzelnes an sich eine diagnostische Bedeutung; wenn sich eine größere Anzahl von ihnen zusammenfindet, weisen sie allerdings auf eine Erkrankung innerhalb der Schädelhöhle hin, ohne aber etwas weiteres zu präjudizieren, und erst, wenn dazu die kennzeichnenden örtlichen Veränderungen treten, von denen wir oben (S. 6) gesprochen haben, wird das Bestehen eines extraduralen Abszesses wahrscheinlich. Hohes

[21]) Vgl. *Grunert*, Arch. f. Ohrenheilk. 1897. XLIII. 2 u. 3. S. 117 Fall 5 und *Heiman*, Ztschr. f. Ohrenheilk. 1897. XXXII. 1. S. 18. Fall 4.

[22]) *Jansen*, Arch. f. Ohrenheilk. 1893. XXXV. 1 u. 2. S. 81. Fall 3.

Digitized by Google

Fieber, besonders solches mit großen Temperaturschwankungen, mit oder ohne Fröste, wenn es nicht durch die Ohrerkrankung, eine Meningitis oder ein sonstiges Organleiden erklärt werden kann, deutet auf die hintere Schädelgrube, die Umgebung des Sinus oder diesen selbst als Sitz der Krankheit hin. Nach *Grunert*[23]) ist für extraduralen Abszeß verdächtig, wenn eine akute Ohreiterung, trotzdem sie sachgemäß behandelt wird und örtliche oder konstitutionelle Ursachen für ihre Hartnäckigkeit fehlen, ungewöhnlich lange andauert, zumal dann, wenn auch noch gastrische Erscheinungen, Appetitlosigkeit, belegte Zunge, Stuhlverstopfung vorhanden sind. Aber immer wird erst die Operation Gewißheit geben, insofern sich bei ihr eine Wegleitung vorfindet, die auf die extradurale Eiteransammlung führt. 47 der von uns gesammelten Fälle gestatteten in mehr oder weniger deutlicher Weise, schon vor der Operation an einen extraduralen Abszeß zu denken, der 34 mal (27,6 pCt.) in der hinteren, 13 mal (29 pCt.) in der mittleren Schädelgrube angetroffen wurde; eine Diagnose mit größerer Wahrscheinlichkeit war darunter bei 13 (10,6 pCt.) Abszessen der hinteren Schädelgrube, 8 (18 pCt.) Abszessen der mittleren Schädelgrube möglich. Die Wegleitung, die auf den Abszeß führte, war 113 mal (bei 80 pCt. der Abszesse der hinteren Schädelgrube, bei 70 pCt. der Abszesse der mittleren Schädelgrube) eine innere, also von den eröffneten Mittelohrräumen aus, 33 mal (bei 20 pCt. der Abszesse der hinteren, bei 30 pCt. der Abszesse der mittleren Schädelgrube) eine äußere, d. h. durch eine Fistel in der äußeren Schädelkapsel.

Betrachten wir nun noch kurz die Häufigkeit der einzelnen Symptome, die in unseren Fällen von extraduralem Abszeß beobachtet wurden.

Symptome, die auf das Gehörorgan als Ausgangsort und im besonderen auf eine neuerliche Zunahme der in ihm vorhandenen Entzündung hinwiesen, also über die gewöhnliche Zeit fortdauernde oder von neuem erscheinende Ohrschmerzen, Zeichen von Mastoiditis oder von Durchbruch des extraduralen Abszesses nach außen, waren unter 151 Fällen 139 mal vorhanden. Nur 9 mal findet sich verzeichnet, daß Schmerzen fehlten und eine Erkrankung des Warzenfortsatzes sich weder von außen noch vom Gehörgang aus nachweisen ließ; 3 mal wurde bei fehlenden Schmerzen und äußerlichen Veränderungen eine Verschwellung des Gehörganges

[23]) Arch. f. Ohrenheilk. 1897. XLIII. 2 u. 3. S. 107.

Digitized by Google

durch Senkung seiner hinteren oberen Wand gefunden. In 37 (akuten) Fällen war die Entzündung in der Paukenhöhle zur Zeit des Bemerkbarwerdens des extraduralen Abszesses schon wieder zur Ausheilung gekommen (vgl. oben S. 4).

Störungen des Allgemeinbefindens und gastrische Störungen, bestehend in Mattigkeit und großer Schwäche, Abmagerung, Ohnmachtsanwandlungen, selbst einem so schwer leidenden Zustande, daß der Kranke den Eindruck eines Sterbenden machte, ferner Schlaflosigkeit, veränderter, mehr weinerlicher Gemütsstimmung, mangelndem Appetit, belegter Zunge, üblem Geruch aus dem Munde, Stuhlverstopfung, werden in unseren Fällen 53 mal besonders erwähnt, speziell auf gastrische Symptome wird 31 mal hingewiesen. Doch wird demgegenüber auch mehrmals betont, daß das Allgemeinbefinden ein gänzlich ungestörtes, sogar sehr gutes gewesen ist.

Fieber wird beim extraduralen Abszeß sehr häufig vermißt und hängt, wo es sich vorfindet, meist nicht von diesem, sondern von der Entzündung im Ohre und dessen Umgebung ab. Das Fieber trägt manchmal einen ausgesprochen pyämischen Charakter mit jähen Temperaturschwankungen — solche von mehreren Graden sind kein seltenes Vorkommnis — und Schüttelfrösten, während bei anderen Kranken zwischen den selbst stark fieberhaften Perioden fieberfreie Zwischenzeiten liegen. Von unseren Fällen von extraduralem Abszeß sind 76 gleich 53 pCt. ganz ohne Fieber verlaufen, und zwar vom extraduralen Abszeß der hinteren Schädelgrube 54 (50 pCt.), von solchem der mittleren Schädelgrube 22 (63 pCt.). Mit Fieber verbunden, die hochnormalen Temperaturen miteingerechnet, waren 68 Fälle, 55 (50 pCt.) bei Sitz des Abszesses in der hinteren, 13 (37 pCt.) bei Sitz in der mittleren Schädelgrube. Pyämisches Fieber mit Schüttelfrösten war 16 mal beobachtet worden. Im einzelnen stellten sich in den fieberhaften Fällen die Höchsttemperaturen folgendermaßen:

37,6—37,8°	Fälle	6
37,9—38,0°	,,	12
38,1—38,5°	,,	10
38,6—39,0°	,,	12
über 39,0°	,,	28

Der Puls war meist der Temperatur entsprechend, bei Vorhandensein von Fieber schnell und klein. Nur 6 mal wird eine Pulsverlangsamung erwähnt, teils eine relative, mit der Höhe der

Digitized by Google

Temperatur nicht in Einklang stehend, teils eine absolute, bis auf 54 Schläge in der Minute. Die Pulsverlangsamung ist nicht immer als Drucksymptom aufzufassen, da sie auch bei kleinen Abszessen vorkommt[24]) und dann wohl eher auf eine toxische Ursache sich zurückführen läßt. Andererseits zeigte sich in einer Beobachtung *Preysings*[25]), daß mit der Entleerung des Eiters und der dadurch eintretenden Druckentlastung der sehr kleine und unregelmäßige Puls kräftiger wurde und seine Frequenz von 64 auf 76 Schläge anstieg.

Kopfschmerzen sind ein häufiges Symptom des extraduralen Abszesses, besonders bei Kindern und in chronischen Fällen, und für eine intrakranielle Komplikation verdächtig, wenn sie mit den geringfügigen örtlichen Veränderungen am Ohre nicht in Einklang stehen und sich auf keine sonstige Ursache zurückführen lassen. Sie finden sich in unseren Fällen 73mal (44,5 pCt.) als vorhanden angegeben, beim extraduralen Abszeß der hinteren und mittleren Schädelgrube ungefähr gleich häufig. Der Kopfschmerz beim extraduralen Abszeß ist oft sehr stark, tritt vielfach in Anfällen auf und kann sich namentlich in der Nacht bis fast zur Unerträglichkeit steigern. Auch in den schmerzfreien Zwischenzeiten wurde verschiedentlich ein Gefühl von Druck und Schwere im Kopfe angegeben, wie solches oder Eingenommenheit des Kopfes oder ein gelegentlicher mäßiger Kopfschmerz überhaupt die einzige Beschwerde des Kranken sein kann. Zuweilen verlieren sich die anfangs vorhandenen Kopfschmerzen späterhin wieder, oder ein im Beginne verbreiteter Kopfschmerz zieht sich auf eine ganz umschriebene Stelle zurück. In einer Beobachtung *Knapps*[26]) mit doppeltem Durchbruch nach außen zeigten sich bei behindertem Abfluß aus den Inzisionsöffnungen regelmäßig Kopfschmerzen, Fieber, Übelkeit und Erbrechen, während sonst der Kranke frei von subjektiven Beschwerden und Fieber war. Der genauere Sitz des fast ausnahmslos auf die Seite des erkrankten Ohres beschränkten Kopfschmerzes in unseren Fällen ergibt sich aus folgendem:

	Hint. Sch.-Gr.	Mittl. Sch.-Gr.
Auf der erkrankten Seite ohne nähere Ortsbestimmung	28	14

[24]) Vgl. *Grunert*, Arch. f. Ohrenheilk. 1897. XLIII. 2 u. 3. S. 115. Fall 4.

[25]) Ztschr. f. Ohrenheilk. 1898. XXXIII. 1. S. 8. Fall 2.

[26]) Ztschr. f. Ohrenheilk. 1884. XIII. 1. S. 39.

Digitized by Google

In der Stirn und im Hinterhaupt .	3	—
Vorwiegend im Hinterkopf	9	—
In Hinterkopf, Schläfe u. Scheitelbein	1	—
Zumeist in der Stirn	5	—
In Stirn und Mittelkopf	1	—
Ausschließlich in der Schläfe . . .	2	2
Anfallsweise in beiden Schläfen .	—	1
In Stirn und Schläfe	2	—
Am Scheitel bzw. der Vorderscheitelgegend	2	3

In 5 Fällen war mit den Spontanschmerzen zugleich Druck- oder Klopfempfindlichkeit der Gegend, wo jene ihren Sitz hatten, verbunden.

Nackensteifigkeit ist, wo sie sich vorfindet (in unseren Fällen 1 mal), immer als ein Zeichen meningitischer Reizung anzusehen.

Ebenso hängen etwaige Übelkeiten und Erbrechen nicht von dem extraduralen Abszeß, sondern meist von einer die Mittelohrerkrankung begleitenden Erkrankung des Labyrinths und dem von dieser hervorgerufenen Schwindel ab. Übelkeiten werden in unseren Fällen 5 mal, Erbrechen 15 mal erwähnt, 14 mal neben extraduralen Abszessen in der hinteren, 6 mal neben solchen in der mittleren Schädelgrube. Dabei fehlen nur 7 mal Angaben über gleichzeitigen Schwindel. In 3 Fällen handelte es sich um nur einmaliges Erbrechen zu Beginn der Erkrankung, 12 mal um häufigeres, selbst nach jedem Schluck und Bissen.

Schwindel wird 31 mal als vorhanden angegeben, bei 23 extraduralen Abszessen der hinteren und 8 der mittleren Schädelgrube. Die Ursache liegt wahrscheinlich auch für ihn zumeist im Labyrinth, wenngleich nur in 5 Fällen ausdrücklich erwähnt wird, daß das Labyrinth erkrankt gewesen war. Oft handelte es sich nur um ein gelegentliches Schwindelgefühl beim Bücken oder bei der Arbeit oder des Morgens beim Aufstehen, in 6 Fällen wird der Schwindel als sehr stark oder als Drehschwindel bezeichnet, der selbst beim Liegen im Bette fortdauerte, 6 mal war er mit Gleichgewichtsstörungen, breitbeinigem Gange, Taumeln nach der gesunden oder kranken Seite beim Gehen, Unfähigkeit, auf einem Beine zu stehen, verbunden. Auf Nystagmus scheint nur wenig geachtet worden zu sein, wir finden solchen nur 4 mal erwähnt, und zwar je 1 mal unregelmäßigen Nystagmus, horizon-

Digitized by Google

talen Nystagmus, Nystagmus rotatorius beim Fixieren und beim Sehen nach oben, nach links und nach unten (Abszeß rechts) und in einem Falle bei fehlendem Schwindel und normaler Bogengang-gegend Nystagmus beim Blick nach der gesunden Seite deutlich, beim Blick nach der kranken Seite zweifelhaft. Nach *Jansen*[27]) haben nystagmusartige Augenbewegungen, wenn man eine Labyrintherkrankung und Meningitis ausschließen kann, für die Diagnose von Sinnsphlebitis und Sinusperiphlebitis in der Nachbarschaft des Schläfenbeins eine gewisse Bedeutung.

Das Bewußtsein war fast immer ungetrübt, nur 6 mal wird von geringem Stupor oder Apathie und Schläfrigkeit oder benommenem Sensorium oder Unruhe und Umherwerfen im Bette oder endlich leichter Ermüdung und Reizbarkeit gesprochen. In einem Falle von *Grunert*[28]) mit meningitischen Symptomen waren Delirien vorhanden, in einem Falle von *Braunstein*[29]), der durch Meningitis tödlich endete, einmalige Somnolenz von halbstündiger Dauer, sowie nachts Unruhe und zeitweise psychische Unklarheit.

Die verschiedenen Hirnnerven werden durch den extraduralen Abszeß nur ausnahmsweise in Mitleidenschaft gezogen. Gleichseitige Facialislähmung wird 4 mal erwähnt, sie stand offenbar mit den Veränderungen im Ohre selbst in Zusammenhang. Eine gekreuzte Facialisparese in allen seinen Ästen, die von *Braunstein*[29]) bei einem extraduralen Abszeß der hinteren Schädelgrube angeführt wird, konnte, wenn sie zu ihm überhaupt eine Beziehung hatte, höchstens auf eine toxische Einwirkung zurückgeführt werden. Facialiskrämpfe nach leichter Parese des Mundwinkelastes des Nerven kamen 1 mal zur Beobachtung. Die Abduzenslähmung, die manchmal eine akute Mittelohrentzündung, mit oder ohne extraduralen Abszeß, kompliziert, wird gewöhnlich auf meningitische Vorgänge an der Spitze der Felsenbeinpyramide bezogen. Sie wurde in unseren Fällen 3 mal neben einem extraduralen Abszeß der hinteren Schädelgrube angetroffen, darunter erschien sie 2 mal erst nach der operativen Abszeßentleerung, 1 mal sogar erst 13 Tage nachher. Neuralgieartige Schmerzen in der Gesichtshälfte der kranken Seite finden sich 1 mal bei einem extraduralen Abszeß der hinteren Schädelgrube verzeichnet.

Von den Veränderungen am Auge, die in unseren Fällen vorkamen, haben wir diejenigen des Augenhintergrundes,

[27]) Arch. f. Ohrenheilk. 1893. XXXVI. 1 u. 2. S. 10.
[28]) Arch. f. Ohrenheilk. 1897. XLIII. 2 u. 3. S. 130. Fall 20.
[29]) Arch. f. Ohrenheilk. 1902. LV. 3 u. 4. S. 208/9. Fall 3.

Digitized by Google

den Nystagmus und den Strabismus durch Abduzenslähmung schon an früheren Stellen (S. 9, 15 u. 16) besprochen. Sonst findet sich hierauf bezüglich noch die Angabe, daß 1 mal die Pupille der kranken, 1 mal die der gesunden Seite um ein Geringes erweitert war bei guter Reaktion gegen Licht. Ferner wird in 2 (übrigens geheilten) Fällen Exophthalmus erwähnt, von *Preysing*[30]) solcher leichten Grades auf der Seite des in der hinteren Schädelgrube gelegenen Abszesses, ebenso wie die außerdem vorhandene Abduzenslähmung am 4. Tage nach der Operation aufgetreten, beide Pupillen gleich groß, weit, gut reagierend, von *Braunstein*[31]) bei einem ebendaselbst befindlichen Abszeß vortretende Bulbi, Strabismus divergens und leichte Erweiterung der Pupille auf der gesunden Seite.

Glykosurie ist von *Grunert*[32]) bei einem extraduralen Abszeß der hinteren Schädelgrube gesehen worden. Die Zuckerausscheidung, von über ½ pCt., hatte sich erst während der Beobachtung eingestellt und war am 3. Tage nach der operativen Entleerung des Abszesses wieder verschwunden. Sie durfte also mit diesem in einen ursächlichen Zusammenhang gebracht werden, doch konnte es sich wohl kaum um eine Druckwirkung von seiten des nur kirschgroßen Abszesses gehandelt haben, vielmehr lag wahrscheinlich ein von ihm ausgegangener toxischer Einfluß zugrunde.

Die nämliche Erklärung[33]) gilt für eine von *Rudloff*[34]) bei einem extraduralen Abszeß der mittleren Schädelgrube beobachtete motorische und sensorische Aphasie, die die Operation fünf Tage überdauerte. Symptome von Hirndruck fehlten, der Eiter hatte sich nur in ganz dünner Schicht über eine große Fläche ausgebreitet. Wohl aber konnte in einer Beobachtung *Alexanders*[35]) mit guter Begründung ein von dem Abszeß ausgeübter Druck als Ursache der leichten amnestischen Aphasie betrachtet werden. Bei der Operation zeigte sich, daß die Dura mater im mittleren

[30]) Ztschr. f. Ohrenheilk. 1898. XXXIII. 1. S. 8. Fall 2.

[31]) Arch. f. Ohrenheilk. 1902. LV. 3 u. 4. S. 234/35. Fall 8.

[32]) Arch. f. Ohrenheilk. 1902. LV. 3 u. 4. S. 168.

[33]) Vgl. hierzu auch *Takabatake* (Ztschr. f. Ohrenheilk., 1904, XLVI, 3, S. 236), der die Herdsymptome bei Eiteransammlungen in der Schädelhöhle überhaupt zum Teil wenigstens auf eine von dem Eiterherd ausgelöste kollaterale, rein toxische — nicht bakterielle — Meningoencephalitis zurückführt.

[34]) Arch. f. Ohrenheilk. 1909. LXXIX. 1 u. 2. S. 112.

[35]) Monatsschr. f. Ohrenheilk. 1911. H. 4. S. 437.

Digitized by Google

Teile des Abszesses 2½—3 cm vom Knochen abgedrängt worden war; die Sprachstörungen hatten sich zur Zeit der mit starker Kompression des Scheitel- und Schläfenlappens verbundenen akuten Vergrößerung des Abszesses eingestellt, und sie hatten sich schon vor dem Eingriff nach etwa zweimonatigem Bestehen wieder verloren, als sich das Gehirn seiner neuen, wenn auch sehr unbequemen Lagerung angepaßt hatte.

VIII. Ausgänge des extraduralen Abszesses.

Während der sich selbst überlassene extradurale Abszeß wohl ausnahmslos durch seine intrakraniellen Folgeerkrankungen (Hirnabszeß, Sinusthrombose bzw. Pyämie oder Sepsis, Meningitis) zum Tode führt, sind von 157 operierten Fällen 139 geheilt worden. Bei 10 Fällen war zur Zeit der Berichterstattung die Ohr- und Wundbehandlung noch nicht ganz abgeschlossen, doch können wir wohl auch diese zu den geheilten rechnen. Bei einem Kranken von *Bürkner* und *Uffenorde*[36]) traten 40 Tage nach der Entleerung des extraduralen Abszesses die Symptome eines Kleinhirnabszesses auf, der seinerseits vermutlich die Folge der bei der ersten Operation gemachten Probeinzisionen in das Kleinhirn war; er wurde eröffnet, und der Ausgang war desgleichen ein guter. Die Todesursache in den 8 ungünstig verlaufenen Fällen war 4 mal eitrige Meningitis, darunter 1 mal solche von einer Labyrintheiterung aus, 1 mal Meningitis tuberculosa, Wundhöhle in Überhäutung, 1 mal Kleinhirnabszeß (ein halbes Jahr später), 1 mal Lungentuberkulose, auch hier die Ohrerkrankung in Ausheilung, 1 mal Todesursache nicht angegeben. Aus allem diesem geht hervor, wie wichtig es ist, den extraduralen Abszeß frühzeitig zu entleeren und, da dessen Diagnose meist nicht möglich ist, bei vorhandener Indikation baldigst zur Eröffnung des Warzenfortsatzes oder etwaiger Abszesse außen am Schädel zu schreiten, von wo aus sich dann die weiteren Wegleitungen in die Schädelhöhle ergeben.

[36]) Arch. f. Ohrenheilk. 1907. LXXII. 1 u. 2. S. 70. Fall 3.

Digitized by Google

II.

Zur Behandlung der Hydrorrhoea nasalis mit Eumydrin.

Von

Professor HERZFELD

in Berlin.

Abgesehen von dem sehr seltenen Vorkommen des Austritts von Cerebrospinalflüssigkeit durch die Nase und dem Heufieber, das nur in bestimmter Jahreszeit auftritt, treten Anfälle von wäßriger Absonderung, verbunden mit mehr oder weniger starkem Niesreiz, zu jeder Zeit aus verschiedensten Ursachen auf. Sind grobe organische Anomalieen in der Nase nachweisbar, wie Muschelhypertrophieen, Nasenpolypen, Cysten, oder bestehen Nebenhöhlenaffektionen, so wird nur von einer symptomatischen Rhinorrhoe gesprochen werden können. Bei den hier in Frage kommenden Nebenhöhlenaffektionen handelt es sich dabei nicht um eitrige Erkrankungen, sondern um seröse Ausschwitzungen der Schleimhäute. Letztere sind durchaus nicht immer leicht zu erkennen, besonders wenn der entzündliche Prozeß in denselben an den Ostien haltmacht und die sichtbaren Nasenschleimhäute keine Veränderungen zeigen.

Vor vielen Jahren beobachtete ich eine Patientin, die tagsüber heftige Niesattacken, 40—50 mal, hatte und starke wäßrige Absonderung beiderseits zeigte. Da in der Nase kein Befund war, wurde die Affektion für typische Coryza vasomotoria gehalten. Im Laufe der Beobachtung hatte Patientin aber zeitweise leichten Druckschmerz an der oberen Stirnhöhlenwand, so daß wegen des äußerst quälenden Niesreizes und der sehr profusen wäßrigen Absonderung die probatorische Eröffnung zunächst eines Sinus frontalis vorgenommen wurde. Die Schleimhaut desselben war stark ödematös geschwollen, so daß auch die Operation der anderen Seite angeschlossen wurde, die denselben Befund aufwies und die Patientin von den äußerst unangenehmen, lange bestandenen Beschwerden schnell befreite. — *Noltenius*[1]) hat seröse Entzündungen der Kieferhöhlen beschrieben.

[1]) Monatsschr. f. Ohrenheilk. 1895. S. 114.

Digitized by Google

Im Gegensatz zur symptomatischen Rhinorrhoe wird von einer genuinen oder essentiellen nur gesprochen werden können, wenn auch bei längerer Beobachtung anatomische Veränderungen nicht nachweisbar sind. Auch die Fälle sind nicht zur essentiellen zu rechnen, die durch Einwirkung äußerer Schädlichkeiten auf die Nasenschleimhaut die Absonderung hervorrufen, wie das Eindringen von Staub, Parfüms, Rauch usw. Die Ursache der rein essentiellen Rhinorrhoe wird bald in einer Labilität der vasomotorischen Nerven (Vasodilatatorenneurose) zu suchen sein, besonders wenn vasomotorische Störungen auch in anderen, oft ganz entfernten Körperstellen vorhanden sind, bald in einer Trigeminus- und Sympathicusbeteiligung, bald auch wieder in einer allgemeinen Labilität des ganzen Nervensystems. Dabei treten die Erscheinungen auch oft bei kräftigen Individuen auf, die keine Spur psychopathischer Veranlagung erkennen lassen. Auch auf dem Wege des Reflexes kann es von entfernten Körperstellen aus zur Rhinorrhoe kommen. Der Zusammenhang zwischen Nase und Genitalsphäre ist allbekannt, wenn auch viele hierzu gemachten Mitteilungen nicht immer einer objektiven Kritik standhalten können. Schließlich kann reflektorisch vom Darm aus Rhinorrhoe hervorgerufen werden. Ich kenne einen Kollegen, der entsprechend seinem normalen Nasenbefund frei von jeder Schnupfenneigung ist und doch oft bei der Defäkation starke wäßrige Absonderungen, verbunden mit Niesreiz, hat. *Cassel*-Posen[2]) berichtet über eine Beobachtung von Rhinitis vasomotoria, verursacht durch Spulwurm. Das mehrjährige trotz verschiedener örtlicher Behandlungen hartnäckig bestehende Leiden verschwand sofort dauernd, als ein Spulwurm erbrochen wurde.

Bei der Unsicherheit der Ätiologie des Leidens ist auch die Therapie eine sehr verschiedenartige; viele Kollegen versuchen ebenso wie bei der Behandlung von Asthma oder anderen oft allzu schnell angenommenen Reflexneurosen Reizpunkte in der Nase aufzufinden und durch Zerstörung derselben mittels Chemikalien, Kaustik oder Elektrolyse Heilung zu bringen. Bald sollen solche Reizpunkte am Septum, bald vorn an den Muscheln, ein andermal wieder mehr hinten an denselben liegen. A priori ist nun aber von einer örtlichen Therapie nichts zu erwarten, wenn die Ursache des Leidens gar nicht von lokalen Veränderungen allein abhängt. Was sollen Ätzungen an den Muscheln oder am Septum nützen, wenn das Sekret von den sowohl in der Pars respiratoria wie Pars

[2]) Ztschr. f. Laryngologie und ihre Grenzgebiete. 1915. Bd. 7. S. 559.

Digitized by Google

olfactoria so zahlreich vorhandenen Drüsen geliefert wird! Jener Irrtum *Hacks*, der in den Schwellkörpern der Muscheln das verantwortliche Bindeglied für alle Nasenreflexe suchte, drückt immer noch, wenn auch unbewußt, vielen den Brenner oder die Schere in die Hand und läßt die Muscheln kauterisieren oder gar blutig verkleinern. Sind dieselben hypertrophiert gewesen, so kann wohl die Durchgängigkeit der Nase besser werden, die Absonderung und der Niesreiz werden aber nicht beeinflußt werden, ja selbst die Anschwellungen können infolge des fortbestehenden Reizes bald wieder eintreten. Ebensowenig können diese Maßnahmen wirken, wenn es sich bei vasomotorischen Störungen mehr um ein bloßes Transsudat aus den Schleimhäuten handelt. Die Resektion des N. ethmoidalis und damit die Ausschaltung des reizenden Nervenastes des Trigeminus würden noch am meisten dem ätiologischen Zwecke entsprechen. Nach der Literatur scheint aber dieser Eingriff nur selten vorgenommen zu sein.

Bei den unsicheren Resultaten der lokalen Therapie verwerfen andere Autoren wieder bei Abwesenheit von groben Anomalieen in der Nase jede örtliche Behandlung und versuchen mehr durch Kräftigung des allgemeinen Körpers, durch roborierende Diät, Abhärtung, Klimawechsel auf das Leiden Einfluß zu gewinnen. Von inneren Mitteln werden in letzter Zeit vielfach Kalksalze angewandt, deren Mangel im Organismus eine Übererregbarkeit hervorrufen soll. Es ist aber klar, daß erst monatelange Zufuhr von Kalksalzen die Konstitutionsanomalie ändern und daher erst nach langer Zeit eine eventuelle Beeinflussung des Leidens stattfinden kann. — Im Gegensatz hierzu haben wir aber im Atropin ein zwar nur symptomatisch, aber schnell wirkendes Mittel. Die pharmakodynamische Wirkung dieses so differenten Mittels äußert sich bekanntlich in zwiefacher Weise. Die eine Eigenschaft besteht in der das Zentralnervensystem erregenden Komponente, von der bei Morphiumvergiftungen als Antidot Gebrauch gemacht wird. Mehr Anwendung findet aber die andere Komponente des Atropins, nämlich die die peripheren Organgebiete lähmende, wobei uns hier am meisten die die Endigungen der Sekretionsnerven aller Drüsen lähmenden Eigenschaften interessieren. Wie dasselbe zur Beseitigung der Nachtschweiße der Phthisiker einen hervorragenden Platz einnimmt, so wird es auch durchaus mit gutem Erfolg bei der hier in Frage stehenden Affektion angewandt. Leider aber verbieten die bekannten unangenehmen Nebenerscheinungen die längere Anwendung von Atropin.

Digitized by Google

Den Elberfelder Farbenfabriken, vormals Bayer & Comp., ist es nun gelungen, in dem Methylatropiniumnitrat, **Eumydrin** genannt, eine neue Verbindungherzustellen, die nur eine geringe Einwirkung auf das Zentralnervensystem hat, wohl aber die peripheren Wirkungen des Atropins besitzt. Es ist ein weißes, gut kristallisierbares Salz, welches in Wasser leicht löslich ist und das salpetersaure Salz der Methylammoniumbase des Atropins, Methyl-Atropiniumnitrat, darstellt. Nach Angaben von *Dreser*[3]), der die pharmakodynamische Wirkung des Mittels festgestellt hat, soll das Eumydrin beim Menschen eine 50 mal geringere Giftwirkung als das Atropinsulfat haben. Seine Wirkung auf das Auge ist nach *Del Monte*-Neapel[3]) 5 mal geringer als diejenige des Atropinsulfats. In der Augenheilkunde wird es vielfach als Mydriaticum angewandt, dabei verschwindet die Erweiterung der Pupille viel schneller als die durch Atropin erzeugte. *Königshöfer*-Stuttgart[4]) hat es besonders bei Kindern, alten Leuten und Individuen, die gegen Atropinsulfat empfindlich sind, empfohlen.

In allen einschlägigen Arbeiten wird das Fehlen der Intoxikationserscheinungen, selbst bei anhaltendem Gebrauch, nachgerühmt. Infolge dieser Eigenschaft ist es auch vielfach in der internen Medizin als Ersatz von Atropin angewandt worden, so in erster Reihe als Anthydroticum bei Phthisikern, ferner bei Magen- und Darmkrankheiten und zwar ebenso wie Atropin einmal bei spastischen Zuständen und ferner bei funktionellen sekretorischen und sensiblen Neurosen des Magens.

Tanszk[5]) ließ bis 5 Milligramm auf einmal nehmen, allerdings nur 1 mal in 24 Stunden, ohne irgendwelche Nebenerscheinungen zu beobachten. *Erbe* rühmt in seiner unter *von Ziemßen* 1903 angefertigten Inaugur.-Dissertation dem Eumydrin nach, daß es auch von sehr heruntergekommenen Phthisikern mit schlechtem Magen und darniederliegender Verdauung ohne jede Ausnahme gut vertragen wurde. Bei rein bronchialem Asthma ist es von *A. Fränkel* mit Erfolg angewandt worden. *Zweig*[6]) empfiehlt es bei alimentärer Hypersekretion, „jener Funktionsstörung der Sekretion, die darin besteht, daß die Magendrüsen auf Zufuhr von Nahrungsmitteln mit einer die Nerven weit überschreitenden Sekretion antworten."

[3]) Nach Mitteilungen der Farbenfabriken.
[4]) Dtsch. Med. Woch. 1905. No. 51.
[5]) Pharmakol. u. Therapeut. Rundschau. 1904. No. 52.
[6]) Arch. f. Verdauungskrankheiten. 1907. No. 2.

Digitized by Google

Aber auch bei Hypersekretion des Magens, die ohne Einführung von als Reiz wirkenden Speisen eintritt, also bei dem gewöhnlichen Magensaftfluß, sind von *Ide*, wie ich aus einer Zuschrift von den Farbenwerken ersehe, gute Erfolge erzielt worden. In allen Arbeiten wird immer wieder die dem Atropin gleiche Wirkung auf die peripheren Organe bei Fehlen der unangenehmen Nebenwirkungen auf das Zentralnervensystem hervorgehoben.

Auf unserm Gebiete liegt meines Wissens Literatur nicht vor, und doch ist wohl nicht zu bezweifeln, daß es hier und dort angewandt wird. Von meinem Freunde *Julius Neuberger* in Frankfurt a. M. habe ich es vor vielen Jahren anwenden hören, ebenso liegen meine therapeutischen Versuche schon 6 Jahre zurück. Dieselben beziehen sich hauptsächlich auf Fälle starker Sekretion ohne wesentlichen pathologischen Befund in der Nase. Ich habe es meist in flüssiger Form angewandt und zwar in 1‰ Lösung 3 mal täglich 20—30 Tropfen, selten in Pillenform. Es liegt in der Art der Wirkung des Mittels, daß dieselbe, wenn überhaupt, schon nach mehrmaligem Gebrauch eintreten muß. Tritt diese nicht in den ersten Tagen ein, so ist auch von längerer Anwendung kein Erfolg zu erwarten. Wird derselbe auch hauptsächlich bei Kranken, die keine oder kaum eine Anomalie in der Nase aufweisen, beobachtet, so hatte das Medikament durchaus auch öfters Nutzen bei gleichzeitig vorhandenen pathologischen Veränderungen der Nase, besonders in Fällen, in denen die mittlere Muschel mehr oder weniger ödematös aussah, wobei dahingestellt sein muß, ob der ödematöse Befund von einer serösen Durchtränkung des Schleimhautgewebes herrührt, oder ob die so veränderte Schleimhaut die Folge einer Eigenerkrankung ist und nun Veranlassung zu verstärkter Sekretion gibt.

Auch in Fällen chronischer Schleimhautschwellung, bei denen die Sekretion im Vordergrund der Klagen stand, hat das Mittel oft geholfen. Bei echtem Heufieber versagte das Eumydrin meist völlig[7]), hingegen habe ich einigemal Nutzen bei mit Nasenleiden zusammenhängendem Asthma gesehen; ferner wird das oft gleichzeitig mit der verstärkten Nasenabsonderung vorhandene Tränenträufeln durch Eumydrin günstig beeinflußt. Bei den Nacht-

[7]) Als gutes symptomatisches Mittel bei Heufieber hat sich mir Eukodal, Dihydrooxykodeinon-Chlorhydrat, von Merck hergestellt, bewährt. ½—1 Tablette à 0,005 g lindert für einige Stunden den Anfall derart, daß die davon Befallenen selbst bei einem Aufenthalt im Freien von ihrem Leiden nicht belästigt werden.

Digitized by Google

schweißen der Phthisiker schien mir die Wirkung des Atropins dem Eumydrin sehr überlegen, allerdings bin ich nie über 2 Milligramm hinausgegangen.

Kasuistik.

1. Frau Dr. T., Rechtsanwaltsfrau, konsultierte mich am 13. VI. 1913. Seit 2—3 Jahren besteht öfters häufiger Niesreiz mit stark wäßriger Absonderung. Die Untersuchung zur Zeit der Beschwerden zeigte mittelstarke Vergrößerung der unteren und polypoide Schwellung der mittleren Muscheln; Therapie: Eumydrin.

16. VI. Niesreiz und Träufeln aus der Nase nach mehrmaligen Einnehmen wesentlich nachgelassen, das vordere Ende der mittleren Muscheln erscheint weniger ödematös.

30. VI. Einige Eumydrindosen haben immer wieder die Beschwerden schnell beseitigt.

2. Herr P., Kaufmann, konsultierte am 3. VI. 1913. Starke Absonderung aus der Nase, besonders morgens, sobald Patient das Bett verläßt. In beiden Nasenseiten viel glasiger Schleim; links großes hinteres Ende der unteren Muschel, rechts starke Hypertrophie. — Eumydrin.

7. VI. Niesreiz und Schleimabsonderung wesentlich geringer.

24. VI. Die Besserung hat angehalten.

3. Professor J., Arzt hierselbst, kons. im Oktober 1913; leidet seit vielen Jahren an chronischer Rhinitis und ist schon mehrfach behandelt worden. In der Nase finden sich starke Schleimhautschwellungen; durch die starke wäßrige Absonderung und besonders durch die häufigen Niesattacken wird Patient sehr geplagt. Therapie: Eumydrin. Seine Erfahrungen mit diesem Mittel an sich selbst hat mir Prof. J. auf meine Bitte mitgeteilt.

„Meine Beobachtungen erstrecken sich auf eine längere Zeit. Ich habe zunächst nur 3 mal täglich 20 Tropfen der 1‰ Lösung genommen, bin aber später bis auf 2—3 Teelöffel täglich gestiegen. Die Beschwerden, welche sich nach mehrwöchentlichem Gebrauch einstellten, waren sehr unbedeutend; sie bestanden in geringem, ausgetrocknetem, rauhem Gefühl im Halse. Die Einwirkung dagegen auf den Krankheitsprozeß war ein überraschender. Wenn ich bei stärkerem Gefühl der Anschwellung im Naseninnern den bald darauf einsetzenden Niesreiz bekämpfen wollte, so gelang dies schon durch 20 Tropfen. Die Sekretion wurde dadurch allerdings wenig beeinflußt. Wenn aber der Anfall ziemlich plötzlich auftrat oder ich durch Abwesenheit von Hause behindert war, das Medikament sofort zu nehmen, so wurde auch später durch Eumydrin der Anfall erheblich kupiert, und die übermäßige Sekretion hörte früher auf als bei spontanem Ablauf. Ich konnte eine wesentliche Besserung durch Eumydrin konstatieren. Geheilt bin ich allerdings nicht."

Der Bericht des sehr geschätzten Kollegen zeigt, wie unschuldig Eumydrin im Gegensatz zu Atropin ist. 2—3 Teelöffel einer 1‰ Lösung wurden ohne Schaden genommen. Ich selbst habe

Digitized by Google

aber nie mehr als 2 Milligramm pro dosi und 6 Milligramm pro die verordnet.

4. Herr Sch., Kaufmann, 36 Jahre alt, kons. 8. VI. 1914; derselbe ist starker Trinker und leidet seit Jahren an Konjunktivitis und profuser wäßriger Absonderung aus der Nase; schon vielfach in ärztlicher Behandlung gewesen. Nase ohne pathologischen Befund. Eumydrin bringt immer in 1—2 Tagen Besserung, sowohl der Augen wie Nasenbeschwerden, die alsdann zirka 8 Tage anhält, ohne daß Patient in dieser Zeit etwas anderes gebraucht.

5. Frau Sch. kons. 19. VI. 1914., neigt leicht zu Schnupfen und Niesen, dabei fließt vielfach der wäßrige Schleim nach hinten in den Rachen. Die Nasenmuscheln sind leicht geschwollen, für Sondenberührung leicht empfindlich. Nervus supra- und infraorbitalis rechts sehr druckempfindlich. Eumydrin.

22. VI. Absonderung und Niesreiz wesentlich geringer.

26. VI. Besserung hält an, Patientin gebraucht kaum 1 Taschentuch pro Tag.

Dieser Fall zeigt durch die gleichzeitig vorhandene Trigeminusneuralgie den Zusammenhang der Absonderung mit diesem Nerven, kommen doch den Trigeminusfasern nach *Heidenhain* und *Aschenbrandt* neben sensiblen auch sekretorische Funktionen zu[8]).

6. Frau Dr. K. aus Lutomek, Arztfrau, kons. am 1. IV. 1915; leidet seit 4 Monaten an starkem wäßrigen Ausfluß, besonders morgens und abends. Die mittleren Muscheln erscheinen beide im vorderen Drittel ein wenig ödematös. Da die Patientin am nächsten Tag schon wieder abreisen wollte, verordnete ich Eumydrin. 5 Wochen später schreibt mir der Kollege:

„Meine Frau ist ganz glücklich, die Schnupfenanfälle haben sofort nach dem Gebrauch von Eumydrin nicht nur an Stärke, sondern auch an Zahl abgenommen."

7. Frau Major V., kons. 14. VI. 1915. Seit zirka 10 Jahren starker Niesreiz, starke wäßrige Absonderung, Tränen und Jucken in den Augen; dieserhalb schon vielfach in der Nase operiert; in den letzten Jahren öfters mit starken Argentumlösungen mit sofortiger, aber nur vorübergehender Besserung geätzt worden. Zur Zeit des Anfalls Nasenatmung behindert, dünnflüssige Absonderung der Nase, oft direktes Träufeln. Untere Nasenmuscheln erscheinen leicht geschwollen, die mittleren im vorderen Drittel leicht ödematös. Eumydrin.

17. VI. Wesentliche Besserung, heute noch das erste Taschentuch im Gebrauch. Patientin hat nicht mehr das Gefühl der Schwellung wie sonst, fühlt sich wie „umgewandelt".

24. VI. Die Besserung hält an.

8. Hauptmann F., 39 Jahre alt, kons. am 13. XI. 1916. Seit Anfang 1915 besteht nach einer Erkältung starke schleimig-wäßrige Absonderung

[8]) *Zarnico*, Die Krankheiten der Nase etc. 1905. S. 27.

Digitized by Google

mit häufigen Niesattacken, bis 20 mal hintereinander. Die unteren Nasengänge sind ausgefüllt mit großen Mengen glasigen Schleims; starke Einknickung des Septums nach rechts; knöcherne Hypertrophie der linken unteren Muschel. Diagnose: Diffuser Schleimhautkatarrh. Therapie: Eumydrin.

7. XII. Absonderung fast völlig nachgelassen, kaum ein Taschentuch in 2 Tagen, kein Niesreiz.

9. Frau A., 72 Jahre alt, kons. 16. VI. 1917. Seit vielen Jahren Nase beiderseits verstopft, starke Absonderung. Schon vielfach von anderer Seite ohne Erfolg mit Kaustik behandelt. Rhinitis chronica hypertrophica, Eumydrin.

19. VI. Sekretion mindestens um die Hälfte vermindert; Niesreiz fast ganz geschwunden, dabei ist die Nase aber noch verstopft.

10. Frau. W., kons. 5. I. 1918. Seit Jahren starker Schnupfen, besonders rechts, 8—10 Taschentücher pro Tag, bald wäßrig, bald mehr dick. Rhinitis chronica hypertrophica, Deviatio Septi nach rechts. Eumydrin.

19. I. Sekretion wesentlich nachgelassen. Linke untere Muschel erscheint stark geschwollen, soll eventuell reseziert werden.

6. IV. Nach Eumydrin läßt die Absonderung immer nach, gleichzeitig wird auch der Luftweg freier, so daß von der Muschelresektion Abstand genommen wird.

Diesen Fällen, in denen Eumydrin so gute Wirkung hatte, die noch zahlreich vermehrt werden könnten, stehen natürlich auch viele Beobachtungen entgegen, bei denen dasselbe völlig versagt hat. Wer erst einmal Eumydrin viel angewandt hat, wird bald beurteilen können, wo es voraussichtlich mit Erfolg verordnet werden kann. Bei der harmlosen Wirkung des Mittels erübrigt es sich auch, genaue Indikationen aufzustellen, zumal die Wirkung, wenn überhaupt, schon nach einigen Dosen eintritt. Selbstverständlich ist es kein Heilmittel, aber das beste symptomatische Mittel, das ich kenne. Wenn auch kaum ein Nachlassen der Wirkung beobachtet wird, so kann es immer ausgesetzt werden, sobald die Erscheinungen geschwunden sind und bei Wiederauftreten derselben aufs neue angewandt werden. Indem es aber die Reizbarkeit der peripheren Nerven und damit die der Nasenschleimhaut selber herabsetzt, werden auch Sekretion, Niesreiz und Schwellungszustände günstig beeinflußt.

Digitized by Google

III.

(Aus der Universitätsklinik für Ohren-, Nasen- und Kehlkopfkranke in Jena.)

Über die Wirkung des Chinins im Gehörorgan.

Von

KARL WITTMAACK

in Jena.

(Hierzu Tafel I und II.)

Die Frage, wie wir uns die bekannten Wirkungen des Chinins im Gehörorgan — Ohrensausen und Schwerhörigkeit — zu erklären haben, ist noch nicht entschieden. Übereinstimmung besteht unter den verschiedenen Autoren, die sich mit dieser Frage beschäftigt haben, wohl nur insoweit, als die früher auf Grund experimenteller Untersuchungen *Kirchners* aufgestellte Ansicht, daß die bekannten Wirkungen des Chinins im Gehörorgan auf Blutaustritte zurückzuführen seien, auf Grund meiner vor 15 Jahren veröffentlichten Versuche (Pflügers Arch. 1903. Bd. 95) wieder allgemein fallen gelassen ist. Ich hatte damals, wie dies ja leicht zu verstehen ist, das Bestreben, zum ersten negativen Teil meiner Studien über die Wirkung des Chinins auf das Gehörorgan noch einen zweiten positiven Teil hinzuzufügen, und habe infolgedessen, wie dies seinerzeit vielfach üblich war, versucht, die Wirkung des Chinin auf den Nervenapparat, speziell auf die Ganglionzellen des Ganglion cochleare, mit Hilfe der Färbung auf *Nißl*sche Körperchen zu prüfen. Da mir die mit der seinerzeit üblichen Technik angestellten Versuche ein deutlich positives Resultat ergaben, insofern, als ich bei den Chinintieren Veränderungen an den Ganglionzellen im Sinne einer Chromatolyse feststellen konnte, die bei den normalen Kontrolltieren fehlten, trug ich keine Bedenken, diesen Versuch dahin zu deuten, daß der Angriffspunkt des Chinins im Nervensystem des Gehörorgans zu suchen sei, umsomehr, als diese Annahme auf Grund allgemeiner pharmakologischer Erwägungen schon recht nahe lag.

Diese Versuche wurden dann von *Blau* (Arch. f. Ohrenheilk. Bd. 61) und *Haike* (Arch. f. Ohrenheilk. Bd. 65) mit Natrium sali-

Digitized by Google

cylicum nachgeprüft, wobei sich durchaus analoge Befunde ergaben. Ich selbst habe hierauf in einer weiteren Arbeit (Ztschr. f. Ohrenheilkunde; Bd. 51) noch über ähnliche Befunde bei Natrium salicylicum und bei infektiösen Vergiftungen berichtet, mußte aber letztere Versuchsreihen als nicht mehr beweiskräftig vor einiger Zeit widerrufen, nachdem gemeinsame Untersuchungen mit *Lauro-witsch* uns gezeigt hatten, daß die bei den letzten Versuchen angewandte Fixationstechnik eigentümliche artefizielle Veränderungen an den Nervenzellen und Nervenfasern hervorruft, die ein Urteil über eventuelle Beeinflussung der Zellen durch vorherige Verabreichung von Giftstoffen nicht mehr zulassen.

Wie es sich erklärt, daß ich seinerzeit bei den angestellten Kontrollversuchen diese Veränderungen nicht fand und daher diese Fixationstechnik für brauchbar und sogar für zweckmäßiger hielt, als die früher angewandte Technik, kann ich nicht mehr entscheiden. Ich vermute, daß mir bei den Kontrollversuchen unbeabsichtigterweise und ohne, daß es bemerkt wurde, doch eine Verletzung und Eröffnung der knöchernen Schneckenkapsel untergelaufen ist, so daß sie infolgedessen ein einwandfreies Resultat ergaben, da hiernach die charakteristischen Fixationsveränderungen nicht auftreten. Infolgedessen habe ich mich eine Zeitlang in einem bedauerlichen Irrtum bezüglich der Brauchbarkeit der Fixationstechnik befunden und mußte einige mit dieser Technik erhaltene Resultate wieder zurückziehen. Ich bin seit Jahren damit beschäftigt, die Ursache, die in erster Linie für das Auftreten dieser Veränderungen anzuschuldigen ist, aufzudecken, ohne daß diese Untersuchungen bisher ein abschließendes Urteil zulassen; jedenfalls sind diese Veränderungen nicht mit den typischen bei verspäteter Fixation auftretenden postmortalen Umsetzungsvorgängen zu identifizieren. Deswegen war ich eine Zeitlang der Meinung, daß sie intravital entstünden.

Wenn nun aber auch die aus der letzten Versuchsreihe gezogenen Schlußfolgerungen wegen Anwendung einer ungeeigneten Fixationstechnik wegfallen müssen, so gilt der gleiche Einwand nicht für meine ersten Chininversuche und wohl auch nicht für die mit analoger Technik angestellten Versuche von *Haike*. Bei den *Blau*schen Versuchen erfolgte ebenfalls Fixierung des ganzen Kopfes, so daß hier möglicherweise auch Fixationsänderungen aufgetreten sein könnten. Bei meinen ersten Versuchen mit Chinin habe ich indessen, ebenso wie dies *Haike* für seine Versuche angibt, die Schnecke herauspräpariert und dabei natürlich ausgiebig er-

Digitized by Google

öffnet, so daß das Auftreten von Fixationsveränderungen, die nur bei Fixierung ohne Eröffnung der Schneckenkapsel und ohne Herausnahme des Großhirns auslösbar sind, völlig ausgeschlossen war.

Anderseits besteht die Beobachtung *Lindts* (Korr. Bl. f. Schweizer Ärzte; 1913; No. 45), daß intravital mit Durchspülung getötete Tiere im Höhestadium der Chininvergiftung diese Veränderungen nicht zeigen, zweifellos zu Recht. Ich habe mich selbst wiederholt durch einige Versuche hiervon überzeugen können. Freilich habe ich diese Versuche ebenso wie *Lindt* nur an Meerschweinchen vorgenommen. Daß diese Tiere hierfür nicht gerade die geeignetsten sind, darauf werde ich noch weiter unten zu sprechen kommen.

Es besteht also zweifellos in dem Ergebnis der verschiedenen Versuche ein Widerspruch, der noch der Klärung bedarf. Diese versuchten *Hinsberg* und *Schröder* in ihrer Arbeit „Zur Frage der spezifischen Wirkung von Chinin und Salizylsäure auf das Ganglion spirale" (Ztschr. f. Ohrenheilkunde, Bd. 73) herbeizuführen. Sie kommen auf Grund ihrer Versuche zu dem Resultat, daß weder für das Chinin noch für das Natrium salicylicum eine elektive Giftwirkung auf das Ganglion cochleare nachweisbar ist, weil einerseits Zellveränderungen bei vergifteten Tieren keineswegs regelmäßig und zuweilen auch bei normalen Kontrolltieren nachgewiesen wurden und anderseits eine wesentlich stärkere Beteiligung der Zellen des Ganglion spirale gegenüber denen des Ganglion vestibulare, des Großhirns und des Rückenmarks, nicht vorhanden war. Demnach würden diese Versuche keine Stütze für die Annahme, daß der Angriffspunkt des Chinins im Nervenapparat zu suchen sei, abgeben. Immerhin scheint es mir doch auffallend, wenn man die Versuchsprotokolle in der *Hinsberg-Schröder*schen Arbeit durchsieht, daß bei einer Reihe von Tieren Veränderungen gefunden wurden, freilich nicht besonders häufig oder intensiv gerade im Ganglion cochleare, sondern beinahe noch mehr im Großhirn und vor allem im Rückenmark. Es gilt dies sowohl für das Chinin und Natrium salicylicum als auch für die Versuche mit anderen Giftstoffen (Nikotin, Strychnin, Cyankali und Kokain). Ich konnte mich auch nicht des Eindrucks erwehren, daß doch bei den vergifteten Tieren die Veränderungen häufiger und intensiver auftraten als bei den normalen Kontrolltieren. Es deutet dies doch wohl darauf hin, daß gewisse Einwirkungen des Giftstoffes auf die Zellen stattgefunden haben müssen.

Digitized by Google

Daß wir speziell bei Chinin- und Salizylsäure-Vergiftungen unbedingt verlangen müßten, wenn wir den Angriffspunkt des Giftes zum Teil wenigstens im Nervenapparat suchen wollen, daß dann auch bei diesen Tierversuchen eine besonders elektive Beeinflussung der Zellen im Ganglion cochleare vorhanden sein müsse, dem kann ich nicht ohne weiteres beipflichten. Diese Versuche können immer nur als gewisses Unterstützungsmittel für eine Auffassung dienen, die sich uns schon auf Grund allgemeiner pharmakologischer Erwägungen und auf Grund klinischer Erscheinungen aufdrängt. Die Bedingungen, die gerade beim Menschen die besonders heftig und deutlich hervortretenden Erscheinungen im Gehörorgan hervorrufen, werden bei diesen Versuchen wohl sicherlich meist nicht gegeben sein. Denn wir müssen bedenken, daß auch der Mensch sehr verschieden stark von seiten seines Gehörorgans auf dieses Gift reagiert.

Es scheint mir also doch etwas zuviel verlangt, wenn wir diesen Versuch nur dann als verwertbar ansehen wollen, wenn wir eine ausschließliche oder wenigstens besonders starke Beeinflussung des Ganglion cochleare durch den Giftstoff nachweisen können. Es kam mir seinerzeit, als ich diese Versuche anstellte, in erster Linie darauf an, festzustellen, ob Blutungen ins Labyrinth als Ursache hieser Erscheinung angesehen werden könnten. Erst in zweiter Linie wollte ich, nachdem sich die erste Anschauung als unhaltbar erwies, gewisse Anhaltspunkte für die Wirkung des Chinins im Gehörorgan erhalten, und hierfür schien mir damals und scheint mir auch heute noch die Tatsache bemerkenswert, daß das Chinin Veränderungen in den Nervenzellen des Ganglion cochleare hervorzurufen imstande ist, auch wenn gleichzeitig die Nervenzellen in anderen Regionen des Nervensystems analoge Veränderungen zeigen. Wir wissen ja doch, daß bei Verabreichung größerer Chinindosen auch gewisse Allgemeinerscheinungen von seiten des Nervensystems auftreten und daß die Erscheinungen von seiten des Gehörorgans keineswegs die einzigen Nervensymptome sind.

Dazu kommt, wie ich schon in meiner ersten Arbeit über diesen Gegenstand betonte, daß wir auf Grund von Analogieschlüssen aus den sicher festzustellenden Veränderungen des Augenhintergrundes annehmen müssen, daß gleichzeitig nicht unwesentliche Zirkulationsveränderungen einsetzen, so daß ich zu dem Schluß kam, „daß gerade das Zusammenwirken von spezifischer Giftwirkung und Zirkulationsstörung auf die Ganglion-

Digitized by Google

zellen des Ohres am besten die Eigentümlichkeiten der bei Intoxikation mit Chinin auftretenden Erscheinungen erklären würde." Unter diesen Umständen war daher eine besonders elektive Veränderung der Ganglionzellen im Hörnerven durch das Gift garnicht unbedingt zur Erklärung der in Frage stehenden Wirkungen des Chinins im Gehörorgan erforderlich, so lange diese nicht eine ganz ungewöhnliche Stärke angenommen hatten, da selbst bei gleich starker Beeinflussung der Nervenzellen im Ganglion cochleare und der der anderen Regionen dennoch durch die Kombination mit der Zirkulationsstörung ein intensiveres Hervortreten der Symptome von seiten des Gehörorgans bedingt sein könnte. Dies gilt ganz besonders dann, wenn wir als Versuchstiere Meerschweinchen oder Kaninchen wählen, die wohl sicherlich keine besondere Empfindlichkeit diesen Giften gegenüber besitzen.

Es trifft ja zweifellos zu, daß man in der Verwertung der Befunde von Veränderungen der Nervenzellen bei Untersuchungen mit der *Nißl*schen Methode vor 15—20 Jahren zu weit gegangen ist und daß eine strengere kritische Beurteilung durchaus angebracht erscheint. Wir dürfen aber doch wohl nun auch nicht völlig in das Gegenteil verfallen und alle diese Untersuchungen im Bausch und Bogen verdammen. Für die Fragestellung, wie sie sich bei meinen Chininversuchen ergab, scheinen mir daher auch jetzt noch diese Versuche nicht gänzlich bedeutungslos zu sein. Nur müssen wir ihr Ergebnis, wie ich dies schon früher hervorgehoben habe, entsprechend hen inzwischen gesammelten neuen Erfahrungen und besseren Kenntnissen etwas anders beurteilen als früher.

Die Frage, die es also meiner Ansicht nach zunächst zu beantworten gilt, lautet dahin, ob überhaupt die Nervenzellen durch das Gift nachweislich beeinflußt werden oder nicht, gleichgültig ob ausschließlich oder vorwiegend im Ganglion spirale. Und erst in zweiter Linie wäre noch danach zu forschen, ob für die zuweilen, aber keineswegs immer, beim Menschen hervortretende ungewöhnlich starke Chininwirkung im Gehörorgan noch weitere Faktoren anzuschuldigen sind und welcher Art diese sind.

Von diesen Gesichtspunkten aus habe ich diese Versuche wieder aufgenommen. Hierbei kam es mir zunächst darauf an, die Frage zu entscheiden, wie sich der Widerspruch zwischen den gänzlich negativen Ergebnissen *Lindts*, den bedingt negativen *Hinsberg-Schröders* und den positiven meiner ersten Untersuchungen aus dem Jahre 1902 erklärt. Die manchem vielleicht am nächsten liegende Erklärung, daß es sich hier um einen Beobachtungsfehler

Digitized by Google

von mir gehandelt haben müsse, will mir deswegen nicht recht einleuchten, weil die Versuche seinerzeit mit sehr viel Mühe und Zeitaufwand vorgenommen wurden und weil ich stets mit einem von einem normalen Kontrolltier stammenden, meist auf demselben Objektträger gleichzeitig mitgefärbten Äquivalentbild arbeitete. Daß die Färbetechnik an diesem Unterschied Schuld tragen könnte, kann ich auch nicht glauben. Ich habe seit dieser Zeit sehr viel Färbungen der *Nißl*schen Körperchen mit den verschiedensten Methoden vorgenommen und mich immer wieder davon überzeugen müssen, daß es im ganzen ziemlich gleichgültig ist, welche Methode man wählt, daß es vielmehr immer nur darauf ankommt, auch die normalen Kontrollbilder nach derselben Methode herzustellen. Andererseits muß ich die Beobachtung *Lindts*, wie schon erwähnt, durchaus bestätigen: Auf der Höhe der Vergiftung durchspülte Meerschweinchen geben Nervenzellenbilder, die sich im Verhalten der chromatischen Substanz von normalen Bildern nicht unterscheiden. Diese Durchspülungsfixation hat allerdings den Nachteil, daß sie für Tiere, die man an der Vergiftung zugrunde gehen läßt, also für Fixation unmittelbar nach dem Tode, nicht mehr zu verwenden ist. Es liegt daher nahe, den Grund für diese differenten Ergebnisse, zum Teil wenigstens, hierin zu suchen. Freilich kann hierbei nicht ausschließlich die Tatsache maßgebend sein, daß das Tier unbedingt seiner Vergiftung erliegen muß, um ein positives Resultat zu erhalten, denn ich fand ja solche auch bei subakut maximal vergifteten Tieren, die ich durch Dekapitation tötete. Es muß daher vielmehr der Umstand hierfür angeschuldigt werden, daß sich offenbar bei Herausnahme der Schläfenbeine noch vor dem Einlegen in die Fixationsflüssigkeit bestimmte Veränderungen einstellten, die bei Fixation völlig normaler Tiere unmittelbar nach dem traumatisch herbeigeführten Tode nicht vorhanden waren. Dies ging auch daraus hervor, daß offenbar die Geschwindigkeit, mit der die Herausnahme der Schläfenbeine erfolgte, von ausschlaggebendem Einfluß auf das Auftreten dieser Veränderungen war. Wenn ich zum Beispiel bei meinen Nachuntersuchungen bei einem akut maximal vergifteten Meerschweinchen an den unmittelbar nach dem Tode mit größter Geschwindigkeit herauspräparierten und sofort in die Fixationsflüssigkeit übertragenen Schläfenbeinen keine deutlichen Veränderungen in den Nervenzellen fand, ein analog vergifteter und behandelter Hund dagegen solche Veränderungen sehr deutlich erkennen ließ, so deutet dies mit ziemlicher Bestimmtheit darauf

Digitized by Google

hin, daß der Grund für dieses verschiedenartige Verhalten wahrscheinlich zum erheblichen Teil darin zu suchen ist, daß die Zerlegung eines Hundeschädels selbst bei einiger Übung wesentlich längere Zeit in Anspruch nimmt als die Zerlegung eines Meerschweinchenkopfes. Nun zeigt aber ein in der Narkose dekapitierter normaler Kontrollhund bei analoger Behandlung in der Regel noch keine merklichen Veränderungen seiner Nervenzellen. Wir müssen daher hieraus den Schluß ziehen, daß tatsächlich bei dem vergifteten Tiere noch Veränderungen in der Zeit aufgetreten sind, die vom Tode bis zum Einlegen in die Fixationsflüssigkeit verstrichen ist, die beim normalen Tier innerhalb einer derartigen Zeitspanne nicht aufzutreten pflegen. Hieraus erklärt sich auch zweifellos die Tatsache, daß ich schon bei meiner ersten Versuchsreihe bei den vergifteten Hunden besonders ausgesprochene Veränderungen fand. Aber auch bei den übrigen Tieren habe ich damals zweifellos wesentlich längere Zeit zum Herauspräparieren der Schläfenbeine gebraucht, als dies zurzeit der Fall ist, teils wohl, weil ich inzwischen eine ganz andere Übung erworben habe als bei meinen Erstlingsversuchen, teils aber auch, weil ich seinerzeit die Schnecke isoliert herauspräparierte und mich nicht, wie dies tatsächlich vollkommen ausreichend ist und infolgedessen jetzt auch immer geschieht, nur mit Eröffnung der untersten Windung in situ begnügte. Es ist dies selbstverständlich eine viel mühsamere Arbeit, die auch dementsprechend wesentlich längere Zeit benötigt.

Daß diese Beobachtungen zutreffen, davon wird sich wohl leicht jeder überzeugen können, der die Versuche noch einmal von diesem Gesichtspunkt aus in Angriff nimmt. Die Zeit, die bis zum Auftreten deutlicher Veränderungen in den Nervenzellen bei den der Chininvergiftung erlegenen Tieren verstreicht, beträgt zirka 20—30 Minuten. Ein ganz analog behandeltes, lebensfrisch dekapitiertes Tier zeigt innerhalb dieser Zeit dagegen noch keine merklichen, jedenfalls nicht annähernd so intensive Veränderungen, wie das vergiftete Tier, vorausgesetzt natürlich, daß es sich um ein durchaus gesundes Tier gehandelt hatte. Kranke Tiere dürfen als Kontrolltiere nicht verwendet werden. Besonders deutlich trat dieser Unterschied bei akut mit maximalen Dosen vergifteten Tieren hervor, die eine relativ lange Agonie durchmachten und dann ihrer Vergiftung erlagen. Auch bei längere Zeit hindurch

Digitized by Google

subakut maximal vergifteten Tieren findet er sich meistens noch deutlich, während er bei nur einmal vergifteten und schon bei Einsetzen der Vergiftungserscheinungen getöteten Tieren wesentlich undeutlicher wird, beziehungsweise ganz fehlen kann. Es stimmt dieses durchaus überein mit den Ergebnissen meiner früheren Arbeit.

Von diesem Gesichtspunkt aus bedürfen also auch die Versuche *Hinsberg-Schröders* einer Revision. Es fragt sich, ob der Unterschied im Verhalten der Nervenzellen aus den verschiedenen Regionen des Nervensystems nicht zum erheblichen Teil darauf beruht, daß die Präparate aus diesen verschiedenen Bezirken nicht völlig gleichzeitig in die Fixationsflüssigkeit übertragen wurden. Ich möchte vermuten, daß die zunächst interessierenden Gebilde Ganglion spirale und Ganglion vestibulare annähernd gleichzeitig zuerst eingelegt wurden und dann vielleicht ein Stückchen vom Großhirn und zuletzt wohl das besonders mühsam herauszupräparierende Rückenmark. Hieraus allein wäre dann schon die Tatsache zu erklären, daß gerade im Rückenmark relativ häufig besonders schwere Veränderungen und im Ganglion cochleare meist relativ leichte gefunden wurden. Außerdem wäre selbstverständlich darauf zu achten, daß die zur Untersuchung gewählten Stückchen gleiche Größe besitzen müssen und im ganzen so klein genommen werden, daß ein sofortiges Durchdringen der Fixationsflüssigkeit erfolgen muß. Welche Versuchstiere gewählt und ob alle Versuche an derselben Tierart vorgenommen wurden, finde ich in der Mitteilung *Hinsberg-Schröders* nicht vermerkt. Ich vermute aus ihren Angaben über die Prüfung des *Preyer*schen Reflexes, daß es sich durchgehends um Meerschweinchen gehandelt hat. Dann wären auch hieraus die auffallend häufig negativen Ergebnisse der Versuche zu verstehen, da, wie schon erwähnt, die Zerlegung des Meerschweinchenschädels, namentlich wenn man sich nur mit der Herausnahme der Schläfenbeine und der Eröffnung der Schneckenkapsel begnügt, bei einiger Übung recht schnell bewerkstelligt werden kann, so daß die Zeitspanne, die hierzu erforderlich ist, zum Auftreten der Veränderungen an den Nervenzellen nicht ausreicht. Wären Hunde als Versuchstiere gewählt worden, so wäre wohl wesentlich häufiger ein positives Ergebnis zu verzeichnen gewesen, da die Zerlegung des Hundeschädels wesentlich längere Zeit beansprucht.

Wer in dieser Weise streng chronologisch das Auftreten der Veränderungen unter Vergleich mit einem normalen analog be-

Digitized by Google

handelten Kontrollpräparat studiert, wird sich wohl auch davon überzeugen können, daß das Ganglion spirale etwas früher deutliche Veränderungen erkennen läßt als das Ganglion vestibulare. Sehr groß und auffallend ist allerdings der Unterschied nicht. Er rührt wohl daher, daß die relativ kleinen Zellen des Ganglion spirale sich den in Frage kommenden Einflüssen gegenüber etwas empfindlicher verhalten als die größeren Nervenzellen des Ganglion vestibulare. Vergleichende Untersuchungen mit Großhirn- und Rückenmarkzellen habe ich noch nicht angestellt, gedenke sie aber bei Gelegenheit nachzuholen.

Es bleibt demnach die Tatsache bestehen, daß die Vergiftung mit Chinin — und wohl auch sicherlich die mit anderen Giftstoffen — unter gewissen Bedingungen Veränderungen in den Nervenzellbildern hervorruft, die ein absolut normales und gesundes Kontrolltier unter den gleichen Bedingungen nicht zeigt. Diese Veränderungen entwickeln sich allerdings erst kurz nach dem Tode und fallen daher in die Gruppe der Veränderungen, die ich unter der Bezeichnung „agonale" Veränderungen zusammengefaßt habe. Zu dieser Gruppe rechne ich auch die Fixationsveränderungen. Doch beruhen diese letzteren zweifellos auf durchaus andersartigen Einflüssen, als die toxisch-agonalen Veränderungen und müssen daher von diesen streng unterschieden werden. Sie unterscheiden sich ja auch im mikroskopischen Bild deutlich von ihnen. Die toxisch-agonalen Veränderungen können wir nach den Ergebnissen dieser Versuche auch als beschleunigt postmortale Veränderungen auffassen, denn ein wesentlicher Unterschied in dem mikroskopischen Bild gegenüber diesen besteht wohl kaum. Es hat sich demnach bei meinen Untersuchungen aus dem Jahre 1902 nicht um einen Beobachtungsfehler gehandelt, sondern um eine dem damaligen Standpunkt der wissenschaftlichen Forschung entsprechende unrichtige Auslegung der Befunde.

Ob man auf Grund der inzwischen gesammelten Erfahrung und der sich hieraus ergebenden neuartigen Auslegung der Befunde diese dennoch für verwertbar ansehen will oder nicht, wird wohl Ansichtssache bleiben. Da ich bei diesen Versuchen kaum etwas anderes erwartet hatte, als gewisse Anhaltspunkte für die Annahme zu erhalten, daß das Chinin auf die Nervenzellen wirkt, so scheint mir in dieser Hinsicht auch jetzt noch dieser Befund nicht ganz wertlos zu sein. Es liegt doch wohl sehr nahe, die Ursache für das wesentlich beschleunigte Auftreten der postmortalen Umsetzungsvorgänge in den Nervenzellen darin zu suchen, daß diese bereits

Digitized by Google

zu Lebzeiten infolge der Giftwirkung in ihrer Lebensfähigkeit beeinträchtigt waren. Daß ich die Auslösung der klinischen Erscheinungen außerdem noch auf andere gleichzeitig einwirkende Faktoren, speziell Zirkulationsstörungen, zurückführe, die im mikroskopischen Bild nicht zum Ausdruck kommen konnten, erwähnte ich schon oben. Infolgedessen wird dieser Erklärungsversuch auch nicht dadurch widerlegt, daß wir analoge Befunde auch bei allen möglichen anderen Giftstoffen finden, die keine so ausgesprochenen klinischen Erscheinungen von seiten des Ohres hervorrufen. Es dürfte eben wohl gerade die Kombination von Giftwirkung auf den Nervenapparat und von Zirkulationsstörungen sein, die beim Chinin und Salizyl die eigenartige Wirkung bedingt.

Nun hat vor einiger Zeit *Nakamura* über experimentell hervorgerufene Veränderungen an den Nervenfasern und Nervenzellen bei Äthyl- und Methyl-Alkoholvergiftung berichtet (Diese Beitr. Bd. 8). Sie waren auch bei Anwendung der intravitalen Durchspülungsfixation deutlich zu erkennen. Diese Mitteilung veranlaßte mich, meine Versuche mit Chininintoxikation nochmals aufzunehmen, um festzustellen, ob nicht auch bei dieser Form der Vergiftung Veränderungen an den Nervenfasern und Nervenzellen bei intravitaler Durchspülungsfixation auftreten, wenn auch in anderer Form als die bisher beschriebenen Veränderungen. Ich war mir von vornherein auf Grund meiner bisherigen Versuche darüber klar, daß Kaninchen und Meerschweinchen keine geeigneten Versuchstiere abgeben würden, weil sie eine besondere Empfindlichkeit gegenüber dem Chinin nicht besitzen und bei diesen kleinen Tieren auch die genaue Dosierung des Giftes auf Schwierigkeiten stößt. Ich wählte hierzu vielmehr ausschließlich Hunde, da ich mich bei meinen früheren Versuchen davon überzeugen konnte, daß sie auf das Chinin besonders empfindlich reagieren, so daß ich bei diesen Tieren am ehesten darauf hoffen konnte, Veränderungen im Nervenapparat zu finden.

Die Versuche wurden an 6 Hunden verschiedener Rasse vorgenommen. Die Injektion erfolgte mit einer einzigen Ausnahme, die wahrscheinlich infolgedessen besonders geringfügige Veränderungen zeigte, hinter und unterhalb der Ohrmuschel, also in unmittelbarer Nachbarschaft des Gehörorgans. Ich wählte diese Injektionsstelle, weil ich auf Grund einiger Beobachtungen, die hier nicht weiter mitgeteilt werden sollen, den Eindruck gewonnen hatte, daß bei dieser Form der Applikation ein gewisses Quantum

Digitized by Google

des eingespritzten Giftes durch die Lymphbahnen aufgenommen wird und entlang dieser bis in die Schädelhöhle beziehungsweise bis ins innere Ohr verschleppt werden kann. Bei der Dosierung bin ich in der Weise vorgegangen, daß die Tiere als Anfangsdosis ein Quantum von 0,07 g Chininum bimuriaticum auf 1000 g Körpergewicht in 2 proz. Lösung eingespritzt erhielten. Diese Dosis ruft schon erhebliche Vergiftungserscheinungen hervor, ohne jemals tödlich zu wirken. 2—3 mal in Intervallen von 2—3 Tagen wird die Einspritzung mit derselben Dosis wiederholt, und zwar abwechselnd auf der einen und der anderen Seite. Dann wird allmählich je nach der Intensität der Erscheinungen um ½ bis 1 ccm bei jeder Einspritzung angestiegen, bis man die Krampfdosis erreicht. Zuweilen kann auch eine Injektion mit der zuletzt verabreichten Dosis wiederholt werden, so daß die Tiere durchschnittlich 7—8 Injektionen erhielten, ehe der Versuch abgebrochen wurde. Löste die Krampfdosis gleich einen längeren,. daß heißt ¼ bis ½ Stunde anhaltenden Krampfzustand aus, so wurde nun in der Regel das Tier am anderen Tage, nachdem es sich wieder erholt hatte, mit der Durchspülungsfixation getötet. Waren die Krämpfe nur leicht und schnell vorübergehend, wurde meist noch einmal die gleiche Dosis verabreicht, beziehungsweise, falls dann noch keine stärkeren Krampfanfälle auftraten, auch noch eine ein wenig höhere Dosis.

Bei dieser Art von Vergiftung fanden sich bei allen Tieren gewisse Veränderungen vor allem an den Nervenfasern, etwas weniger deutlich an den Nervenzellen beim Vergleich mit einem normalen analog fixierten Kontrolltier. Zur Wiedergabe der Veränderungen an den Nervenfasern diente die schon vor Jahren von mir beschriebene Osmierungsmethode, die auch *Nakamura* anwandte. Die Nervenzellenbilder wurden mit einer Thioninfärbung der *Nißl*schen Körperchen hergestellt. Freilich waren die Veränderungen recht verschieden stark. Ganz überraschend deutlich beobachtete ich sie bei zwei Teckeln, die mir demnach von den verschiedenen verwendeten Rassen die geeignetesten Versuchstiere zu sein scheinen. Die Veränderungen, die ich bei diesen Tieren fand, betrafen nicht nur die Nervenfasern und Nervenzellen, sondern auch die *Corti*schen Organe.

Im *Corti*schen Organ bestanden sie in einem ausgesprochenen Collaps der *Corti*schen Membran mit fester Auflagerung auf dem *Corti*schen Organ. Es ist dies der gleiche Befund, wie ich ihn bei dem in einer Arbeit in der Festschrift für *Viktor v. Urbantschisch*

Digitized by Google

(Monatsschr. f. Ohrenheilk., Supplementband) mitgeteilten Säure-Diffusionsversuch hervorrufen konnte. Ich bin daher auch der Ansicht, daß diese Veränderung nicht auf der Einwirkung der Chininkomponente beruht, sondern vielmehr auf die im Chininsalz enthaltene Säurekomponente zurückzuführen ist.

Die Veränderungen in den Nervenzellen und an den Nervenfasern müssen dagegen wohl unbedingt der Chininwirkung selbst zugeschrieben werden. Sie ähneln im wesentlichen sehr den von *Nakamura* beschriebenen Nervenfasern- und Nervenzellen-Veränderungen und unterscheiden sich charakteristisch von den bisher beschriebenen Chininveränderungen, von den postmortalen und auch von den agonalen Veränderungen bei verlangsamter Fixation. Die Nervenfasern selbst weichen vom normalen Verhalten vor allem dadurch ab, daß in ihrem Innern mit Osmium geschwärzte Schollen auftreten, die dort, wo sie besonders gehäuft und zu gröberen Ballen zusammengeflossen sind, kolbige Auftreibungen der Nervenfasern selbst hervorrufen. Die Konturen der Fasern erscheinen auffallend unregelmäßig. Zuweilen erscheint eine Nervenfaser auf weite Strecken in ein auffallend dunkles Band, mit eingelagerten unregelmäßigen Verdickungen verwandelt (Fig. 1). Völlig geschrumpfte Fasern, die nur noch als schmale dunkle Fäden erscheinen, und die auffallend bizarren Formen der befallenen Nervenfasern, wie sie *Nakamura* beschreibt, konnte ich indessen nicht beobachten. Es mögen dies wohl besondere Eigentümlichkeiten gerade der Alkoholvergiftung sein. Abgesehen davon gleichen die Veränderungen aber den von *Nakamura* beschriebenen erheblich.

Sie finden sich übrigens nicht gleichmäßig über den ganzen Nervenstamm verteilt. Die stärksten Veränderungen zeigen zweifellos die Nervenbündel, welche sich in der unteren Schneckenwindung verästeln. In ihnen waren wiederum keineswegs die peripheren Fasern ausschließlich oder auffallend stark befallen, sondern im Gegenteil, die im Nervenstamm gelegenen und ins Ganglion einstrahlenden Teile dieser Nervenbündel zeigten meist noch deutlichere Veränderungen als ihre peripheren Ausläufer. In der Höhe der mittleren Windung waren sie schon wesentlich geringfügiger und in der obersten fehlten sie fast vollständig.

An den Nervenzellen ist es weniger die Veränderung der chromatischen Substanz als vielmehr das Verhalten der ganzen Zelle, das Abweichungen vom normalen Typus zeigte. Man findet nämlich auffallend häufig Zellen, die eine deutliche Auflösung

Digitized by Google

und einen deutlichen Zerfall der noch gut gefärbten und scharf gezeichneten chromatischen Substanz zeigen. Die Zellen selbst sind dann im ganzen wesentlich schwächer gefärbt als die normalen. Sie zeigen hier und da, namentlich an der Eintritt- und Austrittstelle der Nervenfaser, helle, farblose Lücken. Auch der Kern erscheint auffallend hell homogen und gleichmäßig gefärbt. Das Kernkörperchen fehlt häufig, und das Chromatingerüst ist verschwommen oder nicht mehr zu erkennen. Nur die chromatische Substanz des Zellprotoplasmas hält sich noch auffallend lange in Form der charakteristischen dunkel gefärbten *Nißl*schen Schollen, die allerdings ebenfalls den Farbstoff schon merklich schwächer aufnehmen und immer mehr und mehr sich zu verteilen beginnen. Mit Zunehmen dieser Erscheinungen verwandelt sich die Zelle immer mehr in einen blassen Zellschatten. Sie nimmt immer mehr an Umfang ab. Der Kern ist dann meist nicht mehr deutlich zu erkennen. Man sieht vielmehr nur noch einen kleinen Komplex *Nißl*scher Körperchen auf farblosem Untergrund und schließlich fällt auch dieser vollkommen auseinander (Fig. 2). Daß es zuvor zu einem auffallenden Zusammenbacken der *Nißl*schen Körperchen kommt, wie dies *Nakamura* beschreibt, konnte ich in meinen Präparaten nicht beobachten. Es wird wohl auch dieser Unterschied zweifellos auf kleinen Differenzen beruhen, die durch die Art des Giftstoffes bedingt sind. Die von *Nakamura* beschriebenen Auflösungsbefunde der Zellen kehren aber auch in meinen Befunden durchaus in analoger Form wieder. Bei dem einen der besonders stark betroffenen Teckel läßt sich sogar eine deutlich erkennbare, wenn auch nicht besonders intensive Lichtung im Ganglionzellager nachweisen (Fig. 2), die darauf hindeutet, daß ein nicht unerheblicher Teil der Zellen in der beschriebenen Weise bereits zugrunde gegangen war. Auch in den Zellagern finden sich die stärkeren Veränderungen in den unteren Windungen. Im Ganglion vestibulare und in den Nervenfasern des Vestibularnerven waren analoge Veränderungen höchstens andeutungsweise vorhanden.

Nach diesen Versuchen kann es wohl kaum zweifelhaft erscheinen, daß in der Tat, wenigstens unter gewissen Bedingungen, das Chinin imstande ist, auch besonders deutlich hervortretende toxische Veränderungen im Nervenapparat des Nervus cochlearis hervorzurufen. Die Verwertung der bereits geschilderten, beschleunigten postmortalen Umsetzungsvorgänge als Hinweis auf eine Schädigung des Nervenapparates gewinnt

Digitized by Google

hierdurch an Berechtigung. Die gefundenen Veränderungen gleichen den Befunden, wie sie auch sonst beim degenerativen Zerfall im Nerven beschrieben werden; wenn sie auch keinen besonders hohen Grad erreicht haben und somit an Intensität wesentlich hinter den Veränderungen zurückstehen, wie wir sie bei direkter Durchtrennung des Nerven zu beobachten pflegen. Daß ich nicht bei allen Tieren gleich starke Veränderungen erhielt, hängt wohl damit zusammen, daß einerseits der hierzu erforderliche Vergiftungsgrad nicht immer gleichmäßig gut getroffen wurde, anderseits wohl auch damit, daß die verschiedenen Hunderassen sich dem Gifte gegenüber auch etwas verschieden empfindlich verhalten. Ich würde daher empfehlen, zur Nachprüfung möglichst Teckel zu verwenden. Daß die Veränderungen gerade im Nervus cochlearis sich finden, möchte ich zum erheblichen Teil auch auf die Applikationstechnik (Einspritzung hinter der Ohrmuschel) zurückführen, weil hierbei wahrscheinlich eine direkte Überleitung des Giftes durch die Lymphbahnen ins innere Ohr, wenn auch in beschränktem Maße, mit erfolgt.

Ob freilich bei diesen Tieren die Vergiftung dazu ausgereicht haben würde, eine starke, dauernd bestehen bleibende Atrophie und damit auch dauernde Funktionsstörungen zu hinterlassen, erscheint mir fraglich. Dies ist ja aber bei den Vergiftungsfällen am Menschen auch nur ausnahmsweise der Fall. Damit es zu derartig intensiven Veränderungen kommt, werden wohl immer noch neben den bereits als Unterstützungsmoment hinzugezogenen Zirkulationsstörungen noch andere Faktoren mit hereinspielen, die wir noch nicht kennen.

Meine Fensterdiffusionsversuche, über die ich in der bereits zitierten Arbeit in der Festschrift für *Viktor v. Urbantschitsch* berichtet habe, haben mir gezeigt, daß es durch Übertragung von Giftstoffen in den Liquor labyrinthi auf diesem Wege gelingt, Schädigung des Nervenapparates bis zur Atrophie hervorzurufen. Ich habe daher bereits in dieser Arbeit die Vermutung ausgesprochen, daß möglicherweise derartig intensive Schädigungen des Hörnerven auch bei allgemeiner Vergiftung davon abhängig sind, ob es zu einem Übertritt des Giftes in den Liquor kommt oder nicht. Unter regulären Verhältnissen ist dies ja nicht zu erwarten, da sich der Sekretionsmechanismus des Liquor labyrinthi ebenso verhält wie der des Liquor cerebrospinalis, das heißt, den

Digitized by Google

Übertritt von Giftstoffen im allgemeinen nicht zuläßt. Nur bei gleichzeitig erfolgter Schädigung dieses Sekretions- und Schutzapparates oder bei vielleicht ausnahmsweise individuell bedingter ungenügender Funktion desselben könnte es demnach zu derartigen intensiven, ausschließlich auf den Cochlearnerven lokalisierten Wirkungen im Verlauf einer allgemeinen Vergiftung kommen.

Nun haben wir in dem Chlorcalciumdiffusionsversuch ein Mittel, diesen Sekretionsmechanismus im Sinne einer erheblichen Sekretionssteigerung experimentell zu beeinflussen, wie ich dies in der bereits zitierten Arbeit beschrieben habe. Der Nervenapparat selbst wird hierbei, wenn wir uns mit mittelstarker Wirkung begnügen, nicht in erheblicher Art mitbetroffen. Nur bei den allerstärksten Dosierungen, die zur Nekrose des Labyrinthinnern führen, gehen auch die Nervenzellen und die Nervenfasern mit zugrunde. Sie zeigen dann aber auch andersartige Bilder als bei dem toxischen degenerativen Zerfall, nämlich die des akuten Zelltodes, die sich vollständig mit den postmortalen Veränderungen decken. Sollten wir also ausnahmsweise trotz mittelstarker Dosierung eine Chlorcalciumwirkung im Nervenapparat erhalten, so dürfte sich diese im mikroskopischen Bild immer noch deutlich von den toxisch-degenerativen Veränderungen unterscheiden lassen. Diese letztere Veränderung habe ich trotz einer erheblichen Anzahl von Chlorcalciumdiffusionsversuchen bisher nicht beobachten können, und glaube daher auch zu der Annahme berechtigt zu sein, daß sie in der Regel nicht vorkommt.

Es lag nun nahe, diesen Chlorcalciumdiffusionsversuch mit einer Chininintoxikation zu kombinieren, um auf diese Weise eine wirklich elektive Schädigung des Cochlearis-Nerven herbeizuführen. Denn es schien durchaus denkbar, ja bis zum gewissen Grade sogar wahrscheinlich, daß die während eines Chlorcalciumdiffusionsversuches im Blute kreisenden Giftstoffe infolge der erheblichen Beeinflussung des Liquorsekretionsmechanismus durch die Calciumwirkung auch in den Liquor labyrinthi übertreten würden und damit hier eine ungleich stärkere Wirkung würden entfalten können, als in den übrigen Bezirken des peripheren und zentralen Nervensystems. In der Tat ist mir auch diese Versuchskombination in der erwarteten Weise geglückt.

Diese Versuche wurden an einigen Katzen vorgenommen. Auch hier fiel, wie zu erwarten war, nicht jeder Versuch positiv aus, und zwar aus dem einfachen Grunde, weil die Chlorcalcium-

Digitized by Google

wirkung bei einigen Tieren zu wünschen übrig ließ. Wo sie dagegen in regulärer Intensität einsetzte und ihr Höhepunkt mit dem der Chininvergiftung zusammenfiel, ließ sich recht deutlich erkennen, daß bei relativ früh getöteten Tieren dieselben Veränderungen an den Nervenfasern und Nervenzellen vorhanden waren wie bei den oben bereits beschriebenen Versuchen an Hunden — nur noch in deutlich höherem Grade. Auch die stärkere Beteiligung der unteren Windung trat deutlich hervor. Bei wesentlich später (zirka 4—6 Wochen nach dem letzten Versuch) getöteten Tieren fand sich bei diesen Versuchen nun auch eine deutliche Atrophie im Ganglion und im Nervenfaserlager in der untersten Schneckenwindung. Es bestand bei diesen Tieren also eine recht erhebliche Lichtung der Ganglionzellen und der Nervenfasern in der Lamina spiralis mit gleichzeitigem Ausfall einiger Sinneszellen (Fig. 3). Der Vestibularnerv und das Vestibularganglion zeigten keine analogen Veränderungen.

Im übrigen wurden die Versuche ganz analog wie bei den Hunden angestellt, nur hielt ich mich stets bei der Kombination mit dem Chlorcalciumdiffusionsversuch etwas unter der Krampfdosis. Auch diese Tiere wurden mit der Durchspülungsfixation getötet.

Außerdem fand sich ebenso wie bei den Hunden meist ein Collaps der *Corti*schen Membran mit Auflagerung auf dem *Corti*schen Organ namentlich in der mittleren und oberen Windung. Wie in der vorhergehenden Versuchsreihe möchte ich auch hier diese Veränderungen auf die gleichzeitige Einwirkung der Säurekomponente des Chininsalzes zurückführen. Auch die Ursache des Sinneszellenausfalls möchte ich dahingestellt sein lassen, da ich ihn zuweilen auch bei dem reinen Chlorcalciumdiffusionsversuch beobachten konnte. Der Umstand freilich, daß er sich nur in derselben unteren Windung fand, in der die Atrophie bestand, spricht doch in erheblichem Maße dafür, daß er als Folge der Chininwirkung anzusehen ist. Denn bei den reinen Chlorcalciumversuchen zeigten sich bisher entweder alle Windungen gleichmäßig oder die mittleren Windungen am stärksten befallen. Die Atrophie im Nervenapparat ebenso wie die Degenerationsbilder bei früher getöteten Tieren müssen unbedingt auf die Kombination des Chlorcalciumdiffusionsversuches mit der Chininvergiftung zurückgeführt werden, da ich, wie ich schon erwähnte, bisher bei den reinen Chlorcalciumdiffusionsversuchen kein einziges Mal einen analogen Befund erheben konnte.

Digitized by Google

Daß bei allen diesen Versuchen vorwiegend die unteren Schneckenwindungen betroffen wurden, steht mit unseren klinischen Beobachtungen im guten Einklang. Überall, wo wir eine Degeneration des Cochlearnerven diagnostizieren, deutet der Hörprüfungsbefund auf eine stärkere Beteiligung der unteren Windung hin. Auch an den bisher erhobenen anatomischen Befunden von Cochlearnervendegeneration an klinischen Krankheitsfällen zeigt sich die untere Windung regelmäßig am stärksten befallen.

Alles in allem dürften daher die Versuche, über die ich in der vorliegenden Mitteilung berichtet habe, doch wesentlich dazu beitragen, die von mir bereits vor 15 Jahren ausgesprochene Anschauung, daß die Chininwirkung im Gehörorgan auf einer Beeinflussung des Nervenapparates in Verbindung mit Zirkulationsstörung beruht, von neuem zu stützen. Für besonders intensive und elektive Schädigungen des Hörnerven mit Hinterlassung von dauernden Funktionsstörungen, wie wir sie im klinischen Krankheitsbild bei Vergiftungsfällen am Menschen ausnahmsweise beobachten können, muß eine Kombination mit einer gleichzeitigen anderweitigen Beeinflussung des inneren Ohres angenommen werden, die zu einem Übertritt des Giftes in den Liquor labyrinthi führt. Welche Art von Beeinflussung bei klinischen Vergiftungsfällen hier in Betracht kommen könnte, muß erst noch durch weitere klinische Beobachtungen festgestellt werden.

Digitized by Google

IV.

Über das Unentdecktbleiben von Bombensplittern bei Verletzungen des Gehörorgans.

Von

Dr. FRITZ GROSSMANN

in Berlin.

(Hierzu eine Abbildung im Text.)

In dem Vorwort seines allbekannten Werkes „Die Verletzungen des Gehörorganes" sagt *Passow* (im Dezember 1904): „Die Beurteilung und Würdigung der Verletzungen des Gehörorganes stößt auf außerordentliche Schwierigkeiten, die zu überwinden noch manche mühevolle Forschung erfordern wird." Gemeint war natürlich die Beurteilung und Würdigung durch den Facharzt, in der eigentlich selbstverständlichen Annahme, daß Ohrverletzungen dem Ohrenarzt zu überweisen seien. Um wieviel größere Schwierigkeiten erwarten also den Nichtspezialisten, der Verletzungen des Gehörorganes in Behandlung nimmt! Neuerdings haben *Ludwig Haymann* (Ztrbl. f. Ohrenheilk., Bd. 16, H. 2, S. 36), *Hinsberg*, *Karrenstein* (Über Schädigungen des Gehörorgans im Minenkrieg; Diese Beiträge, 1916, Bd. 8, S. 271), *G. Alexander* und *E. Urbantschitsch* (Die Kriegsverletzungen und die Kriegskrankheiten des Gehörorgans, Monatsschr. f. Ohrenheilk., Bd. 52, S. 476), gestützt auf die Erfahrungen im Weltkrieg, wiederholt nachdrücklichst darauf hingewiesen, daß auch bei bloßen Gehörgangsverletzungen der Möglichkeit von Mitverletzung anderer Ohrabschnitte diagnostisch und therapeutisch Rechnung zu tragen und daher eine längere otologische Beobachtung und Kontrolle nicht zu entbehren sei! Nicht zum wenigsten behufs Feststellung und Beurteilung späterer Rentenansprüche. — Bei Schwerhörigkeit nach Minenexplosion fordert *Karrenstein* für alle Fälle, bei denen wegen Blut im Gehörgang eine Orientierung über das Trommelfell nicht zu gewinnen ist, Lazarettaufnahme, da hier die Bedingungen für Beurteilung und Behandlung sowie zur Vermeidung einer Infektion bessere sind, als im Machtbereich des Truppenarztes.

Digitized by Google

„Treten die Patienten mit Rücksicht auf andere Verletzungen in die Behandlung des Chirurgen, so erscheint es doch wichtig genug, wenn hier recht frühzeitig ein Ohrenarzt zur Verfügung steht." Was aber trotz Lazarettaufnahme möglich ist und eventuell auch vom Otiater bei nicht ganz sorgfältiger Untersuchung übersehen werden kann, sollen nachstehende zwei Beobachtungen illustrieren, die ich auf der Ohrenabteilung des Berliner Garnisonlazaretts, Scharnhorststraße, gemacht habe.

Fall 1. Gefreiter Hermann B., 32 Jahre alt, aufgenommen am 6. VII. 1916. — Am 1. VII. 1916 flüchtete B. bei einem nächtlichen Fliegerangriff in Frankreich in einen bombensicheren Keller. In der Nähe des Kellers platzte bald eine Bombe, und Pat. fühlte einen Schlag gegen das rechte Ohr, ohne jedoch zu wissen, ob derselbe von einem Bombensplitter oder abgerissenen Mauerstück herrühre. Da das Ohr stark blutete, wurde ein Notverband angelegt und Pat. in das nächste Lazarett aufgenommen, von hier wurde er aber, da man der Verwundung als Hautabschürfung nicht viel Bedeutung beimaß, schon am nächsten Tage mit 3 Tagen Schonung entlassen und trat am 3. VII. einen inzwischen bewilligten 10 tägigen Heimatsurlaub an. — Am 5. VII. spürte Pat. nachmittags Schmerzen im rechten Ohr, die sich in der Nacht so steigerten, daß er nicht schlafen konnte. Er suchte deshalb am 6. VII. das Garnisonlazarett auf und wurde sofort aufgenommen.

Aufnahmebefund am 6. VII. 1916: Am hinteren Rand des rechten Porus externus eine knapp 1 cm hohe und 1½ mm breite Wunde mit schmutzig belegten, kaum granulierenden verklebten Rändern. Gehörgang leicht verengt, voll sanguinolenten Eiters. An der Hinterwand des Meatus, entsprechend der Grenze zwischen häutigem und knöchernem Abschnitt, ein 3 mm hoher ebenfalls kaum granulierender, schmutzig belegter Spalt, durch den das stumpfe Häkchen auf eine harte, rauhe, schwer bewegliche Masse kommt, anscheinend ein Knochensequester. — Trommelfell gerötet, geschwollen, etwas vorgewölbt, Hammer nur noch angedeutet. Warzenfortsatz druckempfindlich, besonders an der Spitze. Temperatur 37,9°. Linkes Trommelfell getrübt und eingezogen.

Gehörprüfung: Flüstersprache rechts: 4,5—5 m; links = 6 m.
Weber: nach rechts.
Schwabach: normal.

C^1	rechts 25: 30";	links 30"
c^1	„ 28: 40";	„ 40"
c^5	„ 10: 14";	„ 14"
Rinne:	„ negativ;	„ positiv

Diagnose: Verletzung des rechten Gehörganges; Entzündung des Warzenfortsatzes und Mittelohrs nach Fliegerbombe.

Therapie: Operation (am 7. VII. 1916). In Chloroformäthernarkose wird hart an der Insertionslinie der Concha inzidiert und das Periost nach vorn abgelöst. Entsprechend den beiden Wunden im Meatus sieht man nach Stillung der starken Blutung einen zackigen Knochendefekt, der

Digitized by Google

vom Ende der stark entwickelten Spina (richtiger Crista) supra meatum, an der selbst ein Stückchen nach unten fehlt, schräg nach vorn unten zieht. — Er ist mit einer blauschwarzen, metallisch glänzenden, rauhen Masse ausgefüllt, die entsprechend der inneren Meatuswunde einen zackigen Vorsprung zeigt. Es handelt sich also um ein Sprengstück einer Fliegerbombe. Dasselbe ist fest in den Knochen eingekeilt, so daß erst der hintere Rand des Spaltes abgemeißelt und dadurch der Rand des Bombensplitters freigelegt werden muß, bevor die Extraktion möglich ist. Der Splitter ist von Mandelkerngröße mit unregelmäßiger Form, nach außen etwas konvex, dementsprechend innen etwas konkav; der vordere und untere Rand ist sehr zackig und scharf. Hinten ist er 2 mm dick und wird nach vorn immer dünner, bis zu 1½ mm.

Die hinter dem Sprengstück liegende Knochenfläche zeigt stellenweise blaugraue Färbung, ist also metallisch imprägniert. Sie wird daher abgemeißelt, wobei sich die Schleimhaut der eröffneten Warzenfortsatzzellen geschwollen und granulierend erweist, besonders nach dem Antrum zu, das deswegen, und auch wegen der bestehenden Mittelohrentzündung, eröffnet wird. Es ist mit Granulationen gefüllt. Nach der Processusspitze hin finden sich ebenfalls Granulationen und einige Knochensplitter. Auslöffelung der mißfarbenen Gehörgangswunden, Jodoformgazetamponade, Verband.

Der Wundverlauf war ungestört, nur war die Bildung von Granulationen, trotz Einstäubens von reinem Jodoformpulver, recht mäßig, auch mußten wiederholt die Gehörgangswunden angefrischt werden, da sich von ihnen aus Epithel in die Wundhöhle schob. Erst am 14. IX. war die Heilung beendet. Das Gehör erwies sich als normal.

Am 15. XII. 1916 erkrankte Pat. an einer akuten Mittelohreiterung, während deren sich eine Fistel in der eingesunkenen Operationsnarbe bildete. Auch die äußere Meatusnarbe wich auseinander und bildete am äußeren Rande Granulationen. Die Heilung zog sich bis Mitte Mai 1917 hin, wie das Vereinslazarett zu Konstanz berichtet.

Fall 2. Unteroffizier Franz P., 31 Jahre alt, aufgenommen am 18. XI. 1918. — Am 18. X. 1918 wurde P. im Handgranatenkampf gegen Amerikaner am linken Ohr verletzt und in ein Reservelazarett zu G. eingeliefert. Hier war er bis zum 16. XI. in Behandlung, an welchem Tage das Lazarett aufgelöst wurde. Er mußte daher zu seinem Ersatztruppenteil zurück, bekam aber auf der Fahrt plötzlich sehr heftige Ohrenschmerzen, so daß er die Reise unterbrach und sich auf der Berliner Kommandantur krank meldete, die ihn dem Garnisonlazarett Scharnhorststraße überwies.

Aufnahmebefund am 18. XI. 1918: Am Vorderrand des linken Ohrläppchens eine kleinerbsengroße granulierende Wunde; hinter dem Ohrläppchen, auf der Spitze des Warzenfortsatzes, ein haselnußgroßer Abszeß, der aus einer punktförmigen Öffnung schleimigen Eiter entleert. Die Weichteile hinter der Spitze sind etwas infiltriert und druckempfindlich. — Gehörgang eng, durch Granulationen verlegt, zwischen denen man einen harten, rauhen, sehr schwer beweglichen Körper mittels Häkchens fühlt. Mäßige Absonderung leicht fötiden Eiters.

Rechtes Ohr ohne Befund.

Digitized by Google

Gehörprüfung: Flüstersprache: links 0,5 m; rechts 6,0 m
Konversationssprache: „ 6 m.
Weber nach links.
C_1 „ 0 : 50; rechts 30 : 50
c^1 „ 3 : 30; „ 30 : 30
c^5 „ 20 : 35; „ 35 : 35
Rinne: „ negativ; „ positiv
Knochenleitung: 13 : 12; „ 7 : 12
Temperatur: 38,1 ; Puls 86.

Diagnose: Links Verletzung der Ohrmuschel und des Gehörgangs durch Handgranatensplitter; retroaurikulärer Abszeß.

Röntgenbefund: Es sind sehr deutlich 2 Granatsplitter sichtbar. Ein kleinerer hinter dem Ohrläppchen, dicht vor der Processusspitze; ein größerer im Gehörgang. (Siehe Abbildung.)

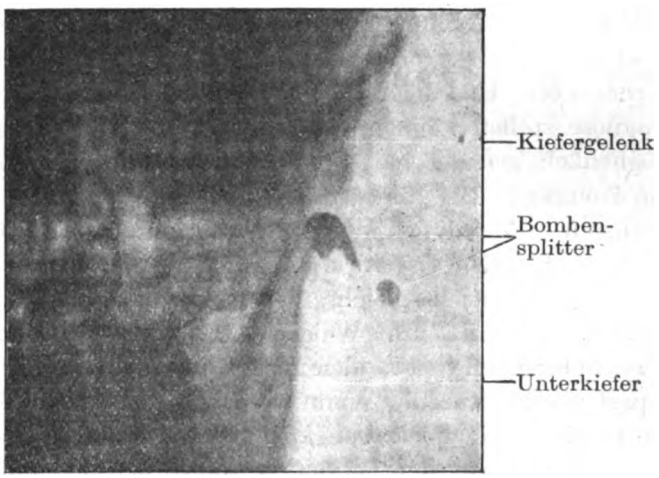

Therapie: Operation (am 19. XI. 1918). In Chloroformäthernarkose Hautperiostschnitt parallel zur Conchainsertion, durch den Abszeß hindurch, der Granulationen und den kleineren Granatsplitter enthält. Beim Zurückschaben des Periosts erweist sich die Spitze des Processus beweglich. Sie zeigt eine Fissur und wird nach Ummeißelung der letzteren exzidiert. Gegen die Fossa digastrica hin enthält sie Granulationen. Nach oben zum Antrum hin erscheint die Corticalis normal, jedoch sinkt beim Meißeln in Antrumhöhe ein größerer, anscheinend schon frakturierter Splitter ein, nach dessen Entfernung ca. 1 qcm gesund aussehender, vorgelagerter Sinus freiliegt. Das Antrum selbst ist ohne Befund. Zwischen häutiger und knöcherner Gehörgangswand einige Granulationen; Auslöfflung derselben, ebenso des Schußkanals im Ohrläppchen. Nach Spaltung der hinteren häutigen Gehörgangswand wird zwischen Granulationen der

Digitized by Google

größere Splitter sichtbar und extrahiert. Ablöffelung der Granulationen unter starker Blutung, so daß das Trommelfell nicht ganz übersichtlich wird. Tamponade mit Jodoformgaze, Verband.

Der Verlauf war ohne Komplikationen. Nur die Granulationen im Gehörgang rezidivierten immer wieder, so daß man immer nur einen Teil des geröteten Trommelfells zu Gesicht bekam. Unter Argentumätzungen und festerer Tamponade schrumpften sie schließlich, doch blieb der Gehörgang, dessen Inzisionswunde Mitte Dezember geheilt war, etwas eng und das Trommelfell etwas gerötet. Eine Trommelfellperforation oder Mittelohreiterung bestand nicht. Ende Dezember, wo ich den Pat. zum letztenmal sah, war er fast geheilt, das Gehör auf 2 m für Flüstersprache gebessert.

Beide Fälle haben das Gemeinsame, daß trotz rechtzeitiger Lazarettaufnahme eine *genaue* Ohruntersuchung nicht stattgefunden hat. Aber während bei Fall 1 der Krankenhausaufenthalt nur wenige Stunden dauerte, lag der zweite Patient volle 4 Wochen im Lazarett und wäre noch länger dort geblieben, wenn es nicht, fast möchte man sagen zu seinem Glück, aufgelöst worden wäre. Und doch hätte auch ein Nichtohrenarzt die richtige Diagnose stellen können, wenn er nur im entferntesten an die Möglichkeit gedacht hätte, daß Bombensplitter noch vorhanden sein könnten! Die Röntgenaufnahme mußte dann ja den Beweis erbringen. Allerdings war die Entfernung der Geschoßsplitter auf jeden Fall dem Otochirurgen zu überlassen, der sie, rechtzeitig zugezogen, vielleicht gleichsam per vias naturales, d. h. von der Stelle ihres Eintritts in die Weichteile aus, hätte entfernen können, so daß dem Kranken viele Leiden und Gefahren, dem Staat viele Kosten erspart worden wären. Wann werden wir es endlich durchgesetzt haben, daß prinzipiell bei *jeder* Ohrverletzung, Schädel- und Unterkieferfraktur der Ohrenarzt sofort befragt und nicht erst zugezogen wird, wenn es durchaus nicht mehr anders geht, wie z. B. bei einem Fall von Unterkieferfraktur, wo ich 3 Wochen später aus dem Gehörgang 2 spitze Knochensplitter extrahierte, die dem Patienten jedes Wort- und jede Nahrungsaufnahme zur Qual gemacht hatten?!

Interessant ist der *Mechanismus* der Verletzungen im ersten Falle. Der Bombensplitter durchschnitt mit seiner vorderen scharfen und verjüngten Kante dicht hinter dem Porus externus die hintere häutige Gehörgangswand, streifte und kontusionierte dann den Knochen tangential und rutschte zwischen vorderer Processus- und hinterer Meatuswand medialwärts, mit seiner Spitze die hintere Gehörgangswand in der Tiefe lumenwärts ein

Digitized by Google

zweites Mal durchbohrend. Einige kleine Knochensplitter wurden bei dem Vorgang nach unten abgedrängt (s. Operationsbefund), während sich der Geschoßteil mit seiner äußeren rauhen Fläche fest an den Knochen, richtiger in den Knochen, preßte, so daß er, selbst nach seiner Freilegung, erst nach teilweiser Ummeißelung beweglich wurde. Eine Entfernung vom äußeren Meatusschlitz aus wäre also nicht möglich gewesen, ohne Röntgenogramm nicht einmal die Differentialdiagnose zwischen Metall- und Knochensplitter. Wie kam nun die Infektion des Warzenfortsatzes zustande? Die metallische Imprägnierung des dadurch graublau gefärbten „Wundbettes" im Knochen könnte wohl als Ursache einer reaktiven Entzündung in Frage kommen, doch ist es in Anbetracht des schmierig belegten Wundrandes wahrscheinlicher, daß Entzündungserreger vom Meatus her mit dem Splitter in den Knochen drangen und die Schleimhaut der Zellen infizierten. Diese Infektion breitete sich dann nach oben durch das Antrum paukenwärts und nach unten zur Cellula terminalis hin aus. — Hätte die Entzündung noch längere Zeit gedauert, so wäre sicher einerseits das Trommelfell perforiert, andererseits im Warzenfortsatz eine eitrige Einschmelzung erfolgt, die um so eher zu Komplikationen führen konnte, als der Prozeß im Warzenfortsatz immer älter und fortgeschrittener war als der in der Paukenhöhle und durch eventuelle feinste Fissuren (als Kontusionsfolge) weitergeleitet werden konnte.

Komplizierter ist der Mechanismus der Verletzung in Fall 2. Hier handelt es sich um 2 Splitter, zwar von derselben Handgranate, aber aus verschiedener Richtung. Der kleinere Splitter kam von vorn und prallte, das Ohrläppchen durchschlagend mit solcher Wucht (unter der Haut) gegen die Processusspitze, daß letztere infrakturierte. Der zweite, größere Splitter flog, von der Seite kommend, direkt in den Meatus und keilte sich dort fest, dabei die hintere obere Gehörgangswand kontusionierend, so daß sich eine Fissur bildete, die bis zum vorgelagerten Sinus reichte. Hätte der nachfolgende entzündliche Granulationsprozeß also (ohne die Lazarettauflösung) noch mehr Zeit gehabt, so hätte er sich durch die Fissur, eventuell auch nach Zerstörung der hinteren Meatuswand, an den Sinus heranarbeiten und letzteren infizieren, mithin den Patienten in Lebensgefahr bringen können.

Beide Fälle zeigen die große Wichtigkeit der Röntgenuntersuchung, denn wenn es auch mittels stumpfen Häkchens jedesmal möglich war, die Anwesenheit eines rauhen, harten Körpers in der

Digitized by Google

Wunde festzustellen, so wurde doch die Differentialdiagnose gegen einen nekrotischen Knochensplitter erst durch das Röntgenbild gesichert. Außerdem hätte sie auch den Nichtohrenarzt vor dem Übersehen der Geschoßteile bewahrt. — Schlechte Granulationsbildung bei Wunden durch Fliegerbombe und Wiederaufplatzen der Narben ist schon wiederholt besonders betont worden.

Beide Beobachtungen bestätigen ferner das, was *Passow* in seinem viel zitiertem Werke, S. 35, über die Verletzungen des Gehörganges durch Kugeln sagt: „Wenn auch Kugeln einheilen und lange Jahre ohne Nachteil für den Kranken im Knochen stecken können, so soll man sie doch entfernen, da ihr Verbleiben im Knochen auch nach Jahr und Tag noch zu Eiterung und Karies mit all ihren Folgen führen kann, die Ausmeißelung aber heute ohne wesentliche Gefahr geschehen kann. Nur soll man sich nicht mit der Extraktion vom äußeren Gehörgang aus aufhalten, wenn sie nicht ausnahmsweise sogleich gelingen sollte, sondern die Ohrmuschel, wie bei der Operation der Striktur, vorklappen. Meist wird man den Meißel zu Hilfe nehmen müssen, da die Kugeln in der Regel sehr fest eingekeilt sind. Früher benutzte man zur Extraktion Trepankronen (so *Terillon* und *Kuhn-Boeckel*)."

Wir haben gesehen, daß das Gesagte Wort für Wort auch für die Bombensplitter gilt!

Zusammenfassung.

1. Selbst die anscheinend leichtesten Ohrverletzungen durch Bombenexplosion sind unbedingt in ein Lazarett aufzunehmen und sorgfältigst von einem erfahrenen Facharzt zu untersuchen.

2. Stets ist eine Röntgenaufnahme erforderlich, da sonst Bombensplitter sehr leicht übersehen werden können.

3. Bezüglich der Entfernung der Bombensplitter gelten dieselben Vorschriften, die *Passow* für die Extraktion bzw. Ausmeißelung der Kugeln gab.

Digitized by Google

V.

Todesfall bei Mandelausschälung.

Von

RUDOLF PANSE

in Dresden.

Der Fall betrifft den 17 jährigen Schreiber W. F.

Vorgeschichte: Eltern o. B. 4 Geschwister klein gestorben.

In der Jugend Masern, Scharlach, Diphtherie (Polypen?), oft Halsentzündung mit hohem Fieber, Drüsenschwellung während der Schulzeit, oft Ohnmacht. Später oft Anfälle von Atemnot, Herzklopfen, Fieber mit Drüsenschwellung am Halse.

Seit 13 Wochen krank zu Hause, Halsdrüsen geschwollen, 2mal ernstere Anfälle. Vor 3 Wochen Ödeme der Beine, Leberschwellung. Appetit gut, Verdauung angehalten. Wasserlassen o. B. Zur Zeit der Anfälle vermehrt??

Befund: Mittelgroß, schwächlich, gelblich blasse, leicht ikterische Hautfarbe, gute Muskelspannung, mäßige Ernährung.

Kopf: Mandeln vergrößert mit tiefen Lakunen, rechts mehr als links, Rachenstränge geschwollen, Anästhesie der hinteren Rachenwand, kein Würgereflex.

Hals: Drüsenschwellung beträchtlich und hart am rechten Unterkieferrand, schmerzhaft, links auch fühlbar und sichtbar, aber weniger. Lungengrenzen schlecht verschieblich.

Perkussion: Rechts unten 2 Finger breite Dämpfung, über der der Stimmfremitus abgeschwächt ist.

Auskultation: Vesikuläratmen, rechts unten respiratorisches Knistern bei stark abgeschwächtem Atmen, darüber starkes Randemphysem. Knistern im ganzen Umkreis der Herzdämpfung.

Herz: Grenzen rechts 3 Finger rechts von der Mitte, links oben relativ oberer Rand der 3. Rippe, absolut oberer Rand der 4. Rippe.

Spitzenstoß stark hebend, verbreitert im 4. und 5. Interkostalraum bis in die vordere Axillarlinie reichend. Perkutorische Grenzen der vorderen Axillarlinie.

Digitized by Google

Töne: Mitralis starkes, systolisches Geräusch, Trikuspidalis ebenso. Pulsation der ganzen linken Brustwand.

Abdomen: Epigastrische Pulsation, das ganze Epigastrium vorgewölbt, Leber vergrößert, hart, unterer Rand des rechten Lappens 1 Finger unterhalb des Nabels, der linke Lappen steht handbreit tiefer als der Rippenbogen, Costa 10 fluctuans. Reflexe +.

Extremitäten: Ödeme.

Behandlung: Eisblase auf das Herz nach Bedarf, ebenso Breiumschläge auf Leber und Halsdrüsen.

30. III. 1917. Röntgenaufnahme: Beträchtliche Vergrößerung des Herzens, Länge des Schattens 16—17 cm.

2. IV. Herzanfall. Pat. sieht gelb aus, hat starkes Herzklopfen, ist sehr matt. Bettruhe.

12. IV. Pat. steht auf; Lunge o. B.

17. IV. Status bessert sich. Objektiver Herzbefund bleibt gleich.

24., 25., 26. IV. Bestrahlung der Drüsen.

27. IV. Starker Herzanfall wie oben, mit sehr großer Spannung der Leber. Digitalis. Eisbeutel. Bettruhe.

4. V. Pat. steht auf.

6. V. Nasenspülungen.

12. V. Status idem, so gut wie bei dem Vitium überhaupt möglich.

Da die Verschlimmerungen im Anschluß an Mandelentzündungen auftraten, am

21. V. Tonsillektomie: 2 mal Pinseln mit 10 proz. Kokainlösung; 2 mal 5 Minuten gewartet. Injektion von Novokain-Adrenalin rechts etwa 8, links etwa 10 ccm in den lateralen Teil der vorgezogenen Mandeln.

Rechts kleiner Schnitt, um den Gaumenbogen zu trennen, danach ist leicht ins Bindegewebe lateral der Mandel zu kommen. Mit halbscharfem *Cooper*schen Scheerenrücken leicht in etwa 5 Minuten ausgeschält.

Links Schnitt am Gaumenbogen, kein deutliches Bindegewebe, Schmerzhaftigkeit unten, deshalb noch etwa 8 ccm Novokain-Adrenalin eingespritzt. Außerordentlich feste Verwachsungen. Lymphdrüse ähnliche feste Massen. Diffuse Blutung. Deshalb mit kalter Schlinge untere Teile abgetragen. Danach noch stärkere Blutung, die schwer ausgeworfen wurde, Trachealrasseln. Wegen Atemnot auf den Tisch gehoben, Kopf übergehängt, um das Blut

Digitized by Google

ausfließen zu lassen. 3 Klemmen nützen nichts, fester Tampon in die Bucht, der gut hält, mit Faden ums Ohr. Blaßlivide Gesichtsfarbe, Nase noch warm. Kochsalzinfusion, Kampfer. Atemnot, muß sitzen. Puls besser, zu Bett gefahren. Andauernde Atemnot, muß vornübergebeugt sitzen. Nachts trotz ½ stündlicher Kampferdosen und 2 mal Morphium Tod.

Sektion am 23. V. 1917. Lunge voll geblutet, schwimmt aber noch. Auf beiden Seiten ist die Speicheldrüse nach hinten verlagert, links mächtig vergrößert und liegt in der Operationshöhle der Mandel unten frei.

Offenbar hat sich durch die chronische Entzündung reichliche Verwachsung mit der Umgebung der Mandel entwickelt und waren Gefäße der vergrößerten Speicheldrüse die Quelle der Blutung.

Digitized by Google

VI.

(Aus der Berliner Universitäts-Ohren- und -Nasen-Klinik.)

Beobachtungen über die Dauer der Abweichereaktionen bei Reizung des Vestibularapparates.

Von

Privatdozent Dr. ALFRED GÜTTICH
in Berlin.

Bei Reizung des Vestibularapparates kommt es zu den sogenannten Abweichereaktionen. Diese treten auf, wenn man den zu Untersuchenden bestimmte Bewegungen bei geschlossenen Augen ausführen läßt. Spült man das rechte Ohr einer Person mit kaltem Wasser, dann tritt Nystagmus nach links auf, die Abweichereaktion — das Vorbeizeigen — erfolgt nach rechts, läßt man die Versuchsperson mit geschlossenen Augen in Rombergstellung stehen, dann fällt sie nach rechts. — Der vestibuläre Nystagmus ist dadurch gekennzeichnet, daß er sich zusammensetzt aus einer langsamen Hin- und einer schnellen Rückbewegung. Es gelang *Bárány*, nachzuweisen, daß nur die langsame Bewegung vom Labyrinth innerviert wird, während die schnelle zentral ausgelöst wird. Unsere Bezeichnung eines nach rechts gerichteten Nystagmus ist also eigentlich falsch, denn wir bezeichnen den Nystagmus im Sinne der Richtung der schnellen Bewegung. Da das Labyrinth nur die Bulbusbewegung im Sinne der langsamen Schlagrichtung veranlaßt, müßten wir unseren „vestibulären" Nystagmus auch nach dieser Bewegungsrichtung bezeichnen. Abweiche- und Fallreaktion erfolgen in derselben Richtung wie diese langsamen Nystagmuszuckungen. Das Labyrinth übt also, wenn es gereizt wird, auf unser gesamtes willkürliches Muskelsystem einen Zug in einer bestimmten Richtung aus. Der Nystagmus ist nur eine besonders gut zu beobachtende Teilerscheinung dieses Zuges. Es ist deshalb ohne weiteres denkbar, daß die Abweichereaktionen gelegentlich länger dauern als der Nystagmus. Man hielt sie allerdings bislang, besonders, wenn sie durch Drehen ausgelöst waren, für sehr kurz

Digitized by Google

dauernd. „Die Reaktionsbewegung tritt immer nur bei einer beträchtlichen Intensität des Nystagmus auf und ist dementsprechend bei Prüfung auf Umdrehung meist nur sofort nach dem Anhalten der Drehung nachweisbar, so lange der Nystagmus am stärksten ist. — Sie verschwindet daher immer wesentlich früher als dieser und ist relativ wenig durch ihn zu beeinflussen." *(Wittmaack.)*

Aus meinen Untersuchungen über die Dauer der Abweichereaktionen während des Drehnystagmus konnte ich den Schluß ziehen, daß die Dauer der Reaktion in hohem Grade abhängig ist von der Kopfstellung, die der Untersuchte während der Drehung einnimmt. Infolge dieses Umstandes spielt sekundär das Modell des Drehstuhles bei diesen Versuchen eine Rolle. Ich benutzte einen Drehstuhl, bei dem es möglich ist, nacheinander je eines der beiden Labyrinthe in den Drehungsmittelpunkt oder die Drehachse einzustellen. Bei den Versuchen war ich von dem Gedanken ausgegangen, daß bei der aktiven Rechtsdrehung die Hauptarbeit vom linken Bein geliefert wird. Das rechte leistet im wesentlichen nur Stützarbeit dabei, während das linke das Drehen besorgt. Die Innervation der Muskulatur des linken Beines erfolgt hauptsächlich von der linken Kleinhirnhemisphäre aus. Es gelang nun der Nachweis, daß die beiden Kleinhirnhemisphären in einer mehr widerstandsfähigen und stärkeren nervösen Verbindung zu ihrem gleichseitigen Vestibularapparat stehen als zu dem anderen. Dieser Nachweis wurde folgendermaßen erbracht: Bei der Reizung eines Ohres mit kaltem Wasser kommt es an dem Arm der Seite des gespülten Ohres zu einer Abweichereaktion nach außen. Diese Abweichereaktion ist stärker und dauert nach Beendigung der Spülung bedeutend längere Zeit als die Abweichereaktion des anderen Armes, die nach innen zu erfolgt. Diese Erscheinung wurde damit erklärt, daß der „Auswärtstonus unserer Arme leichter und in höherem Grade erregbar sei als der „Einwärtstonus". Die Tatsache, daß spontanes Vorbeizeigen in der bei weitem größeren Anzahl der Fälle nach außen zu erfolgt, läßt diese Annahme als zu recht bestehend erscheinen. Spült man nun jedoch dem Patienten dasselbe Ohr mit warmem Wasser, und erzeugt man damit den umgekehrten Nystagmus und die im umgekehrten Sinne in die Erscheinung tretende Abweichereaktion, dann überdauert ebenfalls das Vorbeizeigen auf der Seite des gespülten Ohres die Reaktion des anderen Armes. Jetzt hatten wir aber auf der gespülten Seite ein Abweichen nach innen, während im andern Arm der erwähnte „Auswärtstonus" hätte stärker wirken müssen.

Digitized by Google

Da wir gesehen haben, daß bei der Rechtsdrehung das linke Bein die Hauptarbeit leistet, die innervierenden Reize also hauptsächlich von der linken Kleinhirnhemisphäre geliefert werden, da andererseits das linke Kleinhirn in einer besseren Verbindung zum linken Vestibularapparat als zum rechten steht, so lag der Gedanke nahe, anzunehmen, daß auch der linke Vestibularapparat im wesentlichen die Innervation für den während der Rechtsdrehung auftretenden Nystagmus abgibt. Über dieses Thema habe ich früher ausführlich berichtet. Ich hatte damals die Ansicht ausgesprochen, daß dasjenige Labyrinth, das den Drehnachnystagmus hauptsächlich innerviert, auch den während der Drehung auftretenden Drehnystagmus erzeugt. Für diese Ansicht, die durch Beobachtungen an einseitig Labyrinthlosen begründet wurde, spricht die schon erwähnte Theorie der besseren gleichseitigen Verbindungen zwischen Labyrinth und Kleinhirnhemisphäre. Die Untersuchungen der Abweichereaktionen, besonders in Bezug auf ihre Dauer bei verschiedenen Kopfstellungen, lieferten uns einige neue Gesichtspunkte, die für die Richtigkeit dieser Theorie der besseren gleichseitigen Verbindungen sprechen. Bevor wir jedoch auf diesen Teil unserer Untersuchungen eingehen können, müssen einige andere Tatsachen erwähnt werden, die bei der Drehstuhluntersuchung des Vestibularapparates von Wichtigkeit sind.

Für den Drehnystagmus gibt es eine Optimumstellung; diese ist für den rechten Vestibularapparat dann vorhanden, wenn er während der Linksdrehung im Drehungsmittelpunkt steht, für den linken Vestibularapparat dann, wenn er während der Rechtsdrehung in der Drehungsachse eingestellt ist. Daß dies eine Optimumstellung ist, läßt sich bei manchen Fällen an der längeren Dauer des Nachnystagmus beweisen. Bei der Mehrzahl der Fälle sind allerdings die Unterschiede der Dauer sehr gering, jedoch sieht man meist deutlich einen Unterschied der Intensität der Zuckungen. Es ist angebracht, hier auf gewisse Fehlerquellen hinzuweisen, welche meinen Beobachtungen über diese Optimumstellung zu widersprechen scheinen. Bei vielen Patienten erzeugen die ersten Drehungen einen außerordentlich starken und lange dauernden Nystagmus. Meist handelt es sich um Neurastheniker oder psychisch leicht erregbare Personen. Je länger man nun solche Patienten dreht, desto mehr gewöhnen sie sich an den Drehstuhl, und desto mehr nimmt ihr Nystagmus an Dauer und Intensität ab. Dreht man nun einen solchen Patienten zufällig erst einige Male in einer Nichtoptimumstellung und danach in der Optimumstellung,

Digitized by Google

dann kann man den Eindruck haben, daß der Nystagmus trotz der Optimumstellung an Dauer und Intensität abgenommen hätte. Geht man nun jedoch in die erste Stellung zurück, dann findet man, daß der Nystagmus auch in dieser geringer geworden ist. Eine andere Fehlerquelle ist durch die Tatsache bedingt, daß die meisten Personen, entsprechend ihrer Rechtshändigkeit, auf Rechtsdrehung gewissermaßen eingeübt sind. Wie wir oben gesehen haben, leistet die Hauptarbeit beim aktiven Rechtsdrehen das linke Bein. Es gibt nun beim Menschen zweifellos einen wohl phylogenetisch erworbenen Zusammenhang der Innervation vom rechten Arm und linken Bein. — Beim Gehen und Laufen pflegt man, während das linke Bein nach vorwärts bewegt wird, mit dem rechten Arm eine Vorwärtsbewegung auszuführen. und dementsprechend besitzen wir wegen unserer Rechtshändigkeit eine gewisse Linksbeinigkeit. Anatomische Beobachtungen über dieses Thema liegen vor von *Hasse* und *Dehner*. Sie untersuchten 5000 Soldaten. Von diesen waren 99 pCt. Rechtshänder. Eine größere Armlänge rechterseits hatten 75 pCt., linkerseits 9 pCt., eine größere Beinlänge rechterseits 16 pCt., linkerseits 52 pCt. Bei den übrigen waren beide Arme und beide Beine gleich lang. Ähnliche Ergebnisse hatte *Guldberg* bei seinen osteometrischen Messungen und Untersuchungen beim Menschen und den höheren Vertebraten. An der oberen Extremität fand er ein Überwiegen der rechten Seite in 78 pCt.. der linken in 10 pCt., eine Gleichheit beider Seiten in 12 pCt.; etwas abweichend von diesen Zahlen, die am Präparat gewonnen wurden, waren die Beobachtungen am Lebenden: die rechte Seite war in 75 pCt., die linke in 7 pCt. die stärkere, bei 18 pCt. fand er keinen Unterschied. Bei den unteren Extremitäten war am Präparat in 29,5 pCt. die rechte, in 50 pCt. die linke Seite stärker entwickelt, am Lebenden überwog die linke Seite in 52 pCt., die rechte in 26 pCt., während bei 32 pCt. kein Unterschied festzustellen war. Auch die Untersuchungen des Muskelsystems durch *Theile* hatten Ergebnisse, die mit diesen angeführten übereinstimmten. Er fand eine „gekreuzte muskuläre Asymmetrie". Die Tatsache, daß der linke Fuß oft stärker entwickelt ist als der rechte, ist in den Kreisen der Schuhmacher ebenfalls bekannt, sie pflegen deshalb am linken Fuß Maß zu nehmen.

Dieses Überwiegen des linken Beines über das rechte gab wohl die Veranlassung dazu, daß wir die Rechtsdrehung häufiger ausüben, als die Linksdrehung. Die Gewöhnung an Umdrehungen setzt nun den Drehnystagmus herab. Dies beweisen die Unter-

Digitized by Google

suchungsbefunde an Tänzern, Eisläufern und anderen, sowie vor allen Dingen die Dressurversuche, die *Abels* an Tauben anstellte. Er dressierte Tauben auf eine bestimmte Drehrichtung. Der Kopfnystagmus der Tiere nahm dabei allmählich ab und wurde schließlich ganz gering; drehte er nun die Tauben in der anderen, ihnen ungewohnten Drehrichtung, dann hatten sie wieder normalen Nystagmus. — In einer ähnlichen Lage befinden sich die meisten Menschen. Darauf ist es zurückzuführen, daß der Nystagmus nach Rechtsdrehung bei den meisten Personen normalerweise kürzer ist als der nach Linksdrehung. Diese Unterschiede sind zuweilen ganz beträchtlich. Stellt man nun bei einem solchen Menschen das linke Labyrinth in den Drehungsmittelpunkt, dann hat man die Optimumstellung für die Rechtsdrehung, so kann es trotzdem vorkommen, daß der Nachnystagmus nach rechts (nach der Linksdrehung) den Nachnystagmus nach links an Intensität übertrifft. Es empfiehlt sich also, falls man die Zweckmäßigkeit der Optimumstellung nachprüfen will, nur Vergleiche zu ziehen zwischen dem nach rechts schlagenden Nystagmus bei axialer Einstellung des rechten Labyrinths und demselben Nystagmus bei Einstellung des linken Labyrinthes oder einer anderen Kopfhaltung, nicht jedoch den Rechts- und Linksnystagmus bei ein und derselben Kopfhaltung zu vergleichen. Bei dem Drehstuhl, den ich zu meinen Untersuchungen benutzte, lassen sich diese axialen Labyrintheinstellungen in kurzer Zeit mit wenigen Handgriffen vornehmen.

Wenn es noch eines Beweises bedurft hätte, daß diese Einstellungen in der Tat Optimumstellungen für die Prüfung des Vestibularapparates bei Drehreiz darstellen, dann wird dieser geliefert durch die Beobachtung der Abweichereaktionen bei den verschiedenen Kopfstellungen. Denn die Dauer des Vorbeizeigens bei dieser Reaktion ist in hohem Grade abhängig von der Kopfstellung, die der Patient während des Drehens einnahm: sie dauert am längsten, wenn der Kopf in Optimumstellung fixiert war. Zunächst ist es besonders bemerkenswert, daß die Abweichereaktion den Nystagmus nicht selten ganz wesentlich überdauert, sobald der Patient, in senkrechter Körperhaltung gedreht wird; je mehr man den Kopf des Patienten der Peripherie nähert, um so kürzer wird die Reaktion. Daß *Wittmaack* fand, die Reaktion dauere beim Drehreiz nur ganz kurze Zeit, und „daß sie immer wesentlich früher verschwinde als der Nystagmus", lag also wohl hauptsächlich an

Digitized by Google

der Konstruktion seines Drehstuhles, denn die bislang üblichen Modelle waren meist so gebaut, daß der Patient etwas nach hinten übergelehnt auf dem Stuhl saß; dadurch aber war der Kopf schon ziemlich weit vom Drehzentrum entfernt.

Stellt man einem Patienten das rechte Labyrinth in den Drehungsmittelpunkt, so hat man für die Linksdrehung die Optimumstellung, und es dauert nun die Abweichereaktion nach der Linksdrehung im rechten Arm bedeutend länger als im linken. Dreht man den Patienten mit axial eingestelltem linkem Labyrinth in derselben Richtung, dann verkleinert sich der Unterschied zwischen der Dauer des Vorbeizeigens von rechts und links, und es wird auf beiden Seiten kürzere Zeit als vorher vorbeigezeigt. Stellt man den Kopf derartig ein, daß die Drehungsachse etwa durch die Mitte des Kopfes verläuft, dann überwiegt nach der Linksdrehung ebenfalls das Abweichen auf der rechten Seite, die Dauer des Vorbeizeigens ist meistens auf beiden Seiten geringer als bei der Optimumstellung. Je weiter man das Labyrinth von der Drehachse entfernt, um so kürzere Zeit dauert das Vorbeizeigen. Einige Fälle z. B., die bei Rechtsdrehung in Optimumstellung rechterseits 16, linkerseits 24, bei Linksdrehung in Optimumstellung rechterseits 23, linkerseits 13 Sekunden lang vorbeigezeigt hatten, wiesen bei extrem peripherer Kopfstellung dafür die Zahlen 6 : 8 und 11 : 9 auf. Drehstühle, die so gebaut sind, daß der Kopf des Patienten ziemlich weit vom Drehungsmittelpunkt entfernt ist, können also bei der Untersuchung falsche Ergebnisse zeitigen. Es empfiehlt, sich nach der Rechtsdrehung, zuerst immer den Zeigeverusch rechterseits vorzunehmen, weil in diesem Fall die Abweichereaktion des linken Armes längere Zeit andauert als die des rechten, und weil es möglich ist, daß, während man linkerseits den Zeigeversuch vornimmt, dieser rechts schon abgeklungen ist. Umgekehrt muß man nach der Linksdrehung zunächst die Reaktion auf dem linken Arm prüfen. Bei den meisten Untersuchungen genügt es, den Kopf des Patienten möglichst zentral ins Drehzentrum einzustellen. Hat man in dieser Stellung eine Ausfallserscheinung (nur einseitiges Vorbeizeigen), dann empfiehlt es sich, die Prüfungen in den Optimumstellungen nochmals zu wiederholen, denn wir haben Fälle beobachtet, die ohne Optimumstellung nur einseitig vorbeizeigten, dagegen in Optimumstellung beiderseits typische, wenn auch kurzdauernde Reaktionen aufwiesen. Über die normale Dauer der Zeit der Reaktion gibt folgende Tabelle Aufschluß:

Digitized by Google

Beobachtungen bei Rechtsdrehung.

Der Drehnystagmus nach links dauerte:	Das Vorbeizeigen dauerte bei:					
	zentral eingestellter Kopfmitte		zentral eingestellt. rechtem Labyrinth		zentral eingestelltem linkem Labyrinth	
	rechts	links	rechts	links	rechts	links
20	13	19	10	17	12	20
21	10	19	9	16	11	21
22	9	19	12	23	16	26
20	8	14	7	11	13	20
14	12	28	15	26	24	33
26	12	18	12	17	12	25
19	15	25	12	17	17	27
21	11	19	11	19	17	25
15	13	13	10	15	13	16
20	15	22	12	19	18	30
23	16	25	13	21	22	31
23	14	22	10	13	22	35
23	10	20	10	15	12	22
20	15	27	12	17	17	32
28	10	13	13	16	15	29
25	10	20	10	10	10	22
14	15	23	15	19	16	24
17	10	19	10	17	13	35
20	12	20	10	17	13	35
26	20	20	20	23	25	27
25	5	10	4	7	8	15
30	13	22	5	19	10	25
22	8	12	6	11	14	20
18	13	13	13	13	13	15
30	24	31	15	23	28	40

Im Durchschnitt hatten wir also bei der Rechtsdrehung: einen Nachnystagmus von 22, eine Abweichereaktion bei zentral eingestelltem Kopfmittelpunkt auf dem rechten Arm von 13, auf dem linken Arm von 20, bei zentral eingestelltem rechtem Labyrinth auf dem rechten Arm von 11, auf dem linken Arm von 17 und bei zentral eingestelltem linkem Labyrinth auf dem rechten Arm

Digitized by Google

Beobachtungen bei Linksdrehung.

Der Drehnystagmus nach rechts dauerte:	Das Vorbeizeigen dauerte bei: zentral eingestellter Kopfmitte		zentral eingestellt. rechtem Labyrinth		zentral eingestelltem linkem Labyrinth	
	rechts	links	rechts	links	rechts	links
22	22	13	44	30	28	18
24	20	10	33	18	23	13
26	19	11	25	13	20	13
23	28	18	28	20	28	19
25	17	13	18	13	17	12
20	20	10	28	13	13	8
23	13	8	13	11	8	8
27	19	14	21	11	19	13
33	26	18	37	26	18	13
25	15	10	25	10	17	12
27	25	15	27	15	23	15
25	20	10	27	13	20	12
15	19	16	22	13	11	7
20	22	13	27	17	14	9
27	17	9	15	10	16	11
33	26	17	45	24	35	15
22	16	12	31	19	15	10
24	27	16	41	20	24	14
26	21	14	30	17	21	15
30	16	10	23	11	15	9
23	10	10	16	16	8	10
24	20	10	22	14	18	11
30	12	8	15	8	12	8
3	15	10	37	19	15	13
31	10	8	18	12	13	8

von 20, auf dem linken Arm von 26 Sekunden. Die entsprechenden Werte für die Linksdrehung waren: Nachnystagmus 26, Vorbeizeigen bei median eingestellter Kopfmitte rechterseits 19, linkerseits 12, bei zentral eingestelltem rechtem Labyrinth — der Optimumstellung — rechterseits 27, linkerseits 16, bei zentral eingestelltem linkem Labyrinth rechterseits 18, linkerseits 12 Sekunden.

Digitized by Google

Für diese Untersuchungen wurden nur solche Personen verwendet, deren Hörbefund eine Erkrankung des Labyrinthes oder des Nervus cochlearis ausschloß. Diese Auswahl war deshalb notwendig, weil viele Fälle, bei denen eine Lues des inneren Ohres festgestellt werden konnte, Störungen der Zeigereaktion beim Drehnystagmus aufwiesen. Das häufigste Symptom bestand in einer auffallenden Verkürzung der Dauer des Vorbeizeigens. Nicht selten findet sich ferner nur einseitiges Vorbeizeigen während des Drehnystagmus, worüber *Beyer* auf der Deutschen Otologischen Gesellschaft 1914 berichtet hat. Meistens fehlt beim Drehnystagmus nach rechts das Vorbeizeigen des linken Armes, umgekehrt beim Drehnystagmus nach links das Vorbeizeigen des rechten Armes. Die Untersuchungen über diesen Gegenstand sind noch nicht abgeschlossen, jedoch können wir aus dem bisher vorliegenden Untersuchungsmaterial den Schluß ziehen, daß bei Lues des vestibulozerebellaren Apparates zunächst die gekreuzten Verbindungen, die vom rechten Vestibulum zum linken Arm und umgekehrt, geschädigt werden.

Zusammenfassend können wir also bemerken, daß sowohl dieser zuletzt erwähnte, bei den Fällen von Lues erhobene, Befund wie unsere Beobachtungen der Dauer der Abweichereaktion dafür sprechen, daß die Verbindungen vom Labyrinth zur gleichseitigen Kleinhirnhemisphäre stärker sind als die gekreuzten Bahnen. Wir hatten gefunden, daß die Abweichereaktion des rechten Armes das Vorbeizeigen des linken Armes nach der Linksdrehung, das heißt während des im wesentlichen vom rechten Labyrinth erzeugten Nachnystagmus nach rechts, erheblich überdauert. Umgekehrt wurde nach der Rechtsdrehung linkerseits bedeutend länger vorbeigezeigt. Daß die gleichseitigen Verbindungen stärker sind als die gekreuzten, war außerdem schon bewiesen durch die Beobachtung der Abweichereaktion bei heißem und kaltem kalorischen Reiz und wurde unterstützt durch den Befund, den wir bei einseitig Labyrinthlosen in Bezug auf ihr Temperaturempfinden erhoben hatten. *Bartels*, der die Intensität der Nystagmuszuckungen mit Hilfe von Maddoxstäbchen untersuchte, fand, daß das Auge der gereizten Seite stärkere Bewegungen machte. Auch *Beck* und *Bial*, die den Patellarreflex während kalorischer Labyrinthreizung beobachteten, fanden stärkere homolaterale Verbindungen; die Ergebnisse der anatomischen Forschung *Wallenbergs* decken sich ebenfalls in diesem Punkte mit unserem Befunde.

Ferner konnten wir aus unseren Untersuchungen den Schluß ziehen, daß unsere schon früher geäußerte Ansicht über das Vor-

Digitized by Google

handensein einer Optimumstellung auf dem Drehstuhl zu Recht besteht. Die stärksten Abweichereakionen beobachteten wir nach der Rechtsdrehung, sobald das linke Labyrinth im Drehungsmittelpunkt, nach der Linksdrehung, sobald das rechte Labyrinth im Zentrum eingestellt war. Wir müssen hiernach die praktische Forderung aufstellen, daß die Patienten bei der Untersuchung in senkrechter Körperhaltung zu drehen sind; findet man eine Ausfallserscheinung, so muß die Prüfung in Optimumstellung des betreffenden Labyrinthes wiederholt werden. Je mehr exzentrisch Kopf und Körper des Patienten auf dem Drehstuhl eingestellt sind, um so kürzere Zeit dauern die Abweichereaktionen. Bei der Prüfung der Abweichereaktion ist es zweckmäßig, nach Rechtsdrehung zunächst den rechten, nach Linksdrehung zunächst den linken Arm zu prüfen.

Zum Schluß sei die für die Nystagmusuntersuchung bekannte Tatsache erwähnt, daß die sensiblen Personen, besonders die von neurasthenischem Habitus, auch beim Zeigeversuch am stärksten reagierten, bei ihnen war der Unterschied der Dauer des Vorbeizeigens bei Optimum- und Nichtoptimumstellung des Kopfes am größten.

Literatur-Verzeichnis.

Abels, Über Nachempfindungen im Gebiete des kinästhetischen und statischen Sinnes. Ztschr. f. Psychologie. 1907. Bd. 43.

Bárány, Vestibularapparat und Kleinhirn. Verh. d. Dtsch. Otol. Ges. 1910.

Derselbe, Funktionelle Prüfung des Vestibularapparates. Verh. d. Dtsch. Otolog. Ges. 1911.

Bartels, Über die Regulierung der Augenstellung durch den Ohrapparat. Arch. f. Ophthalm. 1910. Bd. 76. H. 1.

Beck u. *Bial*, Labyrinth und Sehnenreflexe. Berl. Klin. Woch. Bd. 49. No. 7.

Guldberg, Über die morphologische und funktionelle Asymmetrie der Gliedmaßen beim Menschen und bei den höheren Vertebraten. Biol. Zbl. 1896. Bd. 16.

Güttich, Beiträge zur Physiologie des Vestibularapparates. Diese Beitr. Bd. 7. H. 1.

Derselbe, Ein neuer Drehstuhl. Ebenda. Bd. 7. H. 4.

Hasse u. *Dehner*, Unsere Truppen in körperlicher Beziehung. Arch. f. Anat. u. Phys. 1893.

Theile, Gewichtsbestimmungen und Entwicklung des Muskelsystems. 1895.

Wallenberg, Die sekundäre Akustikusbahn der Taube. Anat. Anz. 1894. Bd. 14.

Wittmaack, Funktionelle Prüfung des Vestibularapparates. Verh. d. Dtsch. Otolog. Ges. 1911.

Digitized by Google

VII.

(Aus der Univ.-Klinik für Ohren-, Nasen- und Kehlkopfkrankheiten zu Breslau.)

Zur Behandlung frischer neurotischer Hör- und Sprachstörungen.

Von

Prof. Dr. VICTOR HINSBERG
in Breslau.

Über die Behandlung alter neurotischer Hör- und Sprachstörungen ist eine ausgedehnte Literatur vorhanden, aus der hervorgeht, daß die Beseitigung der krankhaften Erscheinungen nur mit den größten Schwierigkeiten, manchmal aber auch gar nicht mehr gelingt, sobald die Patienten in die Heimat gelangt sind. Die geheilten Patienten wurden im günstigsten Falle als g. v. oder a. v., sehr häufig als d. u. entlassen.

Daß die Resultate erheblich besser sind, wenn der Patient möglichst frühzeitig einer sachgemäßen Behandlung zugeführt wird und wenn diese möglichst dicht hinter der Front einsetzt, ist bekannt, doch fehlen meines Wissens Berichte über eine größere Serie von unter diesen Verhältnissen behandelten Fällen.

Es sei mir deshalb gestattet, kurz die Erfahrungen mitzuteilen, die ich als Arzt eines Feldlazaretts im Osten und eines dicht hinter der Front gelegenen Kriegslazaretts im Westen bei Neurotikern sammeln konnte. Sie erstrecken sich auf ca. 20 Fälle von neurotischer Taubheit, die zweimal mit Stummheit kombiniert war, und die mit Ausnahme zweier Fälle kurze Zeit nach der Entstehung der Störung — oft schon nach wenigen Stunden, spätestens nach 1—2 Tagen — in meine Behandlung kamen. Sie wurden mir regelmäßig vom Truppenarzt bzw. in einem Falle vom Arzt eines Gefangenenlazaretts als taub oder taubstumm überwiesen — meist trug das dem Patienten zugängliche Wundtäfelchen diese Diagnose — und stets ergab die Anamnese ein Ereignis, das sehr wohl eine schwere organische Hörstörung hätte verursachen können: meist Granatexplosion in unmittelbarer Nähe oder Ver-

Digitized by Google

schüttung, einmal schweren Sturz auf den Schädel mit angeblich nachfolgender Bewußtlosigkeit. Meist sprach auch der äußere Befund schon für die Richtigkeit dieser Angaben, die zerrissene und beschmutzte Uniform trug oft noch die Spuren der Verschüttung, und als Folge starker Explosionswirkung in nächster Nähe waren wiederholte Trommelfellrupturen nachweisbar.

Unter diesen Umständen war die erste Aufgabe die, festzustellen, ob eine organische oder neurotische Störung vorlag — eine Frage, die bekanntlich auch durch längere klinische Beobachtung unter Benutzung aller in Betracht kommenden Hilfsmittel nicht immer sicher zu lösen ist, und deren exakte Beantwortung unter den oft äußerst primitiven Verhältnissen des Feldlazaretts zunächst unmöglich war. Nach den vorliegenden Friedensbeobachtungen mußte man — wenigstens in der ersten Zeit des Krieges, so lange Kriegserfahrungen noch fehlten — mit dem gehäuften Auftreten von organisch bedingter Explosionstaubheit rechnen, während andererseits anfangs wohl niemand auf eine so große Zahl von Neurotikern und speziell auch von Gehörsneurotikern gefaßt war. Es sprach also zunächst die Wahrscheinlichkeit viel mehr für eine organische Taubheit als für eine funktionelle, und nur mein aus der Gutachtertätigkeit der Friedenszeit herübergenommenes Mißtrauen bewahrte mich davor, den ersten Patienten als taub einem rückwärtigen Lazarett zu überweisen. Gleich dieser erste Fall zeigte, wie berechtigt meine Vorsicht war. Es handelte sich um einen jungen Infanteristen, der Ende Dezember 1914 als taub unmittelbar vom nahegelegenen Gefechtsfeld an der *Rawka* ins Feldlazarett kam. Bei dem großen Zustrom von Verwundeten — ich war damals als Chirurg tätig — war eine genaue otologische Untersuchung unmöglich, auch eine eingehendere Beschäftigung mit dem Patienten war zunächst ausgeschlossen. Ich schrie deshalb dem Manne ins Ohr, er werde am nächsten Tage bestimmt wieder hören, ließ ihn im Lazarett aufnehmen — und am nächsten Morgen erklärte mir der Patient, daß er auf dem einen Ohr wieder gut höre. Auf gleiche Weise ließ sich auch das Gehör auf der anderen Seite wiederherstellen, und der Patient wanderte nach einigen Tagen der Ruhe wieder zur Truppe.

Diese erste Erfahrung veranlaßte mich, in der Folge in jedem Falle zunächst an Neurose zu denken und dementsprechend vorzugehen, und mit dem Wachsen meiner Erfahrung konnte ich dies mit immer größerer Sicherheit, da sich herausstellte, daß organisch bedingte Taubheit zum mindesten ganz außerordentlich selten,

Digitized by Google

jedenfalls verschwindend selten im Verhältnis zur neurotischen vorkommt: auf die erwähnten ca. 20 Fälle von hysterischer Taubheit sah ich nicht einen einzigen von doppelseitiger Zerstörung des Gehörs, die organisch bedingt gewesen wäre. Ich habe deshalb in der Folgezeit jeden Fall von „Explosionstaubheit" als funktionell aufgefaßt und dementsprechend behandelt, auch wenn der Erfolg zunächst gegen diese Annahme zu sprechen schien, und ich habe mich dabei kein einziges Mal getäuscht. Von eingehenden Hörprüfungen mit Stimmgabeln habe ich später auch dann noch Abstand genommen, als ich über eine gut eingerichtete Ohrenstation verfügte und zwar aus zwei Gründen: Zunächst erschien sie mir aussichtslos, weil ihr Ausfall doch kein sicheres Urteil gestattet, und zweitens halte ich sie für schädlich, weil alles, was die Aufmerksamkeit des Patienten auf die Hörsphäre lenkt, zur Fixation der Neurose beiträgt und die Behandlung erschwert.

Die Behandlung erfolgte in der Regel in folgender Weise: Die Patienten, die, meist noch unter dem Eindruck der durchgemachten Katastrophe stehend, ganz erschöpft von der vorderen Front ins Lazarett kamen, wurden zu Bett gebracht und bei guter Pflege 1—2 Tage vollkommen in Ruhe gelassen. Nach dieser Frist wurde in der Sprechstunde eine Trommelfellbesichtigung vorgenommen; hierbei erklärte ich dem Patienten mit lauter Stimme, die Ohren sähen schon wieder ganz gut aus, das Gehör werde morgen sicher wieder da sein. Bei fast allen war dann am nächsten Tage zum mindestens eine Unterhaltung in lauter Sprache wieder möglich, und in kurzer Zeit wurde auch Flüstersprache wieder normal gehört.

Nur wenige Fälle verhielten sich dieser Behandlung gegenüber refraktär. Der eine von ihnen reagierte etwa 8 Tage lang nicht im geringsten und blieb anscheinend nach wie vor taub. Da erkrankte er an einer leichten Pneumonie, und als ich ihn nun nach Untersuchung der Lungen fragte, wie es ihm gehe und ob er Schmerzen habe, hörte er plötzlich wieder vollkommen normal.

Der andere war ein neurotisch „Taubstummer", der während des Transportes seines Regimentes von Italien an die Westfront bei der Truppe geblieben war, bei dem der Beginn der Störung also schon längere Zeit, etwa 14 Tage, zurücklag. Es gelang mir zwar bei ihm in kurzer Zeit Gehör für laute Stimmen und eine eigenartig stotternde Sprache zu entwickeln, doch trat dann ein Stillstand ein. Als ich dann jedoch in Gegenwart des Mannes

Digitized by Google

scheinbar zufällig zu einem Kollegen äußerte, ich würde den Patienten gern auf Erholungsurlaub schicken, wenn er erst wieder gut höre und spräche, meldete er mir am nächsten Tage spontan, daß er nun wieder alles höre; die Sprache war noch etwas skandierend und gequetscht, aber sonst normal.

Dieser Mann zeigte übrigens in der Folgezeit ein eigentümliches Verhalten, auf das ich weiter unten noch zurückkommen werde. — Ich behielt ihn zunächst noch einige Wochen, mit leichter Arbeit beschäftigt, im Lazarett. Etwa 14 Tage nach der eben beschriebenen Heilung meldete mir der Stationsaufseher, der „Taubstumme" habe leichte Temperatursteigerung, und als ich ihn erstaunt fragte, wen er meine, stellte sich heraus, daß der Mann seinen Kameraden und dem Pflegepersonal gegenüber die Rolle als Taubstummer weiter gespielt hatte. Eine energische Ermahnung und Androhung strenger Bestrafung machte dem sofort ein Ende.

Nur einmal habe ich vom faradischen Strom Gebrauch gemacht und zwar bei einem russischen Gefangenen, mit dem mir aus sprachlichen Gründen eine Unterhaltung nicht möglich war. Der Patient war mir vom Stationsarzt des Gefangenenlazaretts mit der Diagnose „sensorische Aphasie" überwiesen worden. Anamnese: Nach Fall auf vereister Fläche, wobei der Kopf stark aufschlug, angebliche Bewußtlosigkeit von unbekannter Dauer, seitdem Taubheit und Stummheit. Angeblich sollen auch Gleichgewichtsstörungen bestanden haben. Die Untersuchung ergab nichts, was auf eine Schädelbasisfraktur hingedeutet hätte. Da durch den Fall wohl eine etwa durch Labyrinthblutung verursachte Taubheit, nicht aber Stummheit hätte erklärt werden können, kam ich auch hier zu der Auffassung, daß es sich um eine neurotische Störung handele. Ein Versuch mit Verbalsuggestion war nicht möglich, da mir ein Dolmetscher zunächst nicht zur Verfügung stand, deshalb griff ich hier zum faradischen Strom, jedoch ohne jeden Erfolg. Der Patient ertrug den sehr starken Strom mit stoischem Gleichmut, doch blieb er taub und stumm wie zuvor. Ich wurde in meiner Diagnose schwankend, bestellte aber zur Vorsicht den Patienten noch einmal für den folgenden Tag in Begleitung eines Dolmetschers. Er wurde nun wieder neben den schnurrenden Apparat gesetzt, nachdem ihm durch den Vermittler mitgeteilt war, er müsse noch einmal und zwar stärker elektrisiert werden, falls er nicht innerhalb einer halben Stunde höre und spreche. Als ich nach Ablauf dieser Frist wieder ins Zimmer trat, teilte

Digitized by Google

mir der aufs äußerste erstaunte Dolmetscher mit, daß sein Kamerad nun plötzlich wieder hören und sprechen könne, und meine eigene Untersuchung bestätigte das vollkommen.

Was das Resultat der Behandlung betrifft, so wurde bei allen Patienten das Gehör wieder völlig normal; nur bei einem, der bei der Explosion eine ausgedehnte Trommelfellzerreißung davongetragen hatte, war mehrere Wochen nach der Verletzung auf diesem Ohr noch eine Schwerhörigkeit mittleren Grades vorhanden, die, soweit ich dies mit den vorhandenen Stimmgabeln feststellen konnte, auf einer Schädigung des Mittelohrs und des Labyrinths beruhte.

Alle Patienten, bis auf den Russen, wurden, nachdem sie einige Wochen im Lazarett mit leichter Arbeit beschäftigt worden waren, als kriegsverwendungsfähig wieder zur Truppe geschickt.

Es wurde demnach bei allen Fällen in kurzer Zeit durch einfachste Mittel — in der Hauptsache Verbalsuggestion — völlige Heilung erzielt.

Zum Schluß sei noch auf eine Tatsache hingewiesen, die mir für die Beurteilung der ganzen Neurotikerfrage nicht unwichtig erscheint: In sämtlichen Fällen wurde die Heilung nur durch mündliche Mitteilungen erzielt, jede Verständigung durch Zeichen oder durch Schreiben wurde absichtlich streng vermieden.

Wie läßt sich das mit der heute herrschenden Anschauung über die Gehörsneurosen in Einklang bringen? Nach *Boström* dem wir eine ausgezeichnete Arbeit „Zur Psychologie und Klinik der Gehörsneurosen“[1]) verdanken, handelt es sich beim Neurotiker um eine „Willenssperre auf zentripetaler Bahn (die vom Gehörzentrum etwa zum Begriffszentrum führen würde[2]), derart, daß sowohl Gehörorgan wie Hörzentrum auf Schalleindrücke ansprächen, daß aber die Gehörseindrücke unwillkürlich unterdrückt würden. Soweit ich diese Definition verstehe, müßte demnach dem Neurotiker das Verständnis für das Gesprochene fehlen, denn wenn dieses ebenso wie die Erregbarkeit des Gehörorgans vorhanden wäre, müßte sich ja das Individuum völlig normal verhalten.

Nun haben aber die Fälle meiner Beobachtung ganz zweifellos das, was ich ihnen über die Wiederkehr des Gehörs, über in Aussicht gestellten Urlaub und über die erneute Anwendung des

[1]) Ztschr. f. d. gesamte Neurologie u. Psychiatrie. Bd. 40. S. 307.
[2]) a. a. O. S. 335.

Digitized by Google

faradischen Stroms sagte, nicht nur gehört, sondern auch verstanden, und es ist doch nicht anzunehmen, daß sie nur diese Bemerkungen richtig verstanden, alles andere aber „unwillkürlich unterdrückten".

Ferner: Ich kann mir nicht vorstellen, daß der Mann, der seinen Stubengenossen gegenüber die Rolle des Taubstummen fortspielte, das unwillkürlich tat.

Mir scheint vielmehr, daß bei allen von mir beobachteten Fällen der Wille eine ausschlaggebende Rolle spielte, daß die Leute richtig hörten und verstanden, dabei aber willkürlich den Eindruck erweckten, als hörten und verständen sie nichts. Dies Verhalten pflegen wir aber als Simulation zu bezeichnen. Sollte es sich nun bei meinen Fällen — ich glaube nicht, daß diese sich vom Typus der von anderen beobachteten Gehörsneurotikern irgendwie unterscheiden, so daß man meine Schlüsse wohl verallgemeinern darf — nur um Simulation gehandelt haben?

Digitized by Google

VIII.

Der Einfluß des Fliegens auf das Ohr des Kampffliegers.

Von

Dr. TH. ALBRECHT
in Halle a. S.

Im Jahre 1915 veröffentlichte ich 273 Fälle von „Schallschädigungen im Felde", Beobachtungen dreivierteljähriger leitender Tätigkeit an der Ohrenabteilung einer unserer Armeen im Westen. Diesen Schallschädigungen, die durch Schußwaffen im weitesten Sinne des Wortes verursacht waren, seien Untersuchungen über den Einfluß derjenigen Schädigungen gegenübergestellt, die auf das Ohr des Fliegers einzuwirken pflegen: der Luftdruckschwankungen, des durch Motor, Propeller und die bewegte Luft erzeugten Lärmes und schließlich der Beanspruchung von Geist und Körper, die unter dem Sammelbegriff der „Ermüdungserscheinungen" auch am Ohr ihr Spiegelbild zu finden pflegt.

Meine Untersuchungen vollzogen sich im wesentlichen an der Front und erstreckten sich auf das gesamte fliegende Personal eines unserer Kampfgeschwader. Jeder einzelne der untersuchten Flugzeugführer, Beobachter und Maschinengewehrschützen wurde vor und unmittelbar nach einem — in der Regel dreistündigen und in einer Durchschnittshöhe von 4000 m sich vollziehenden — Feindfluge geprüft. Die Untersuchungen betrafen nicht allein Mittelohr und cochlearen Abschnitt des inneren Ohres, wobei alle Hilfsmittel der otologischen Diagnostik herangezogen wurden, sondern erstreckten sich auch auf die Prüfung des Vorhofbogengang-Apparates und der von ihm ausgehenden zentralen Vestibularisbahn, sowohl der durch die Untersuchung unbeeinflußten (Rhomberg; Zeigeversuch) als auch der künstlich gereizten. Insgesamt fanden einschließlich ergänzender Prüfungen im Heimatgebiet 317 Untersuchungen statt, die sich auf den Zeitraum vom 13. III. 16 bis 13. III. 18 verteilten. Nebenher gingen Untersuchungen, die den Einfluß der eingangs erwähnten Schädigungen gesondert feststellen sollten; Prüfungen in der pneumatischen Kammer zur Bestimmung des Einflusses von Höhe und luftver-

Digitized by Google

dünntem Raum; Untersuchungen mit Motor und Propeller, die „auf Stand liefen", um die Wirkung des Geräusches allein zu bewerten. Diese Prüfungen sind indessen noch nicht abgeschlossen.

Um auf den Gegenstand meines eigentlichen Themas einzugehen, beginne ich mit den Ermüdungserscheinungen.

Man spricht bekanntlich von einer normalen Ermüdbarkeit des Hörnerven. Hält man einem ohrgesunden Menschen beispielsweise die Stimmgabel C ununterbrochen vor sein Ohr, so gibt der Untersuchte an, sie schon nach einer Zeit nicht mehr zu hören, die in Wirklichkeit nur $^3/_4$ oder $^2/_3$ seiner wirklichen Wahrnehmungsdauer für C entspricht. Entfernt man die Gabel, sobald sie nicht mehr gehört wird, auf wenige Sekunden von dem untersuchten Ohr und nähert sie ihm dann wieder, so hört sie der Untersuchte von neuem, ohne daß sie abermals angeschlagen wäre. Dieses „intermittierende Wiedergehörtwerden" kann bei C vor dem endgültigen Verklingen 3 bis 6 mal auftreten. *Rhese* (2), der 20 ohrgesunde Soldaten auf dieses Ermüdungsphänomen hin untersuchte, machte bestimmte einschlägige Feststellungen, die hier in übersichtlicher Zusammenstellung wiedergegeben seien (in der auf der nächsten Seite stehenden Tabelle).

Die in der Tabelle erwähnten Extreme dieser normalen Erschöpfbarkeit seien auf den Diagrammen 1 a und 1 b graphisch

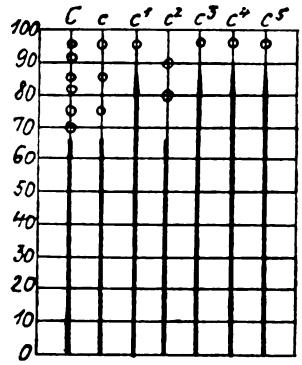

Diagramm 1 a.

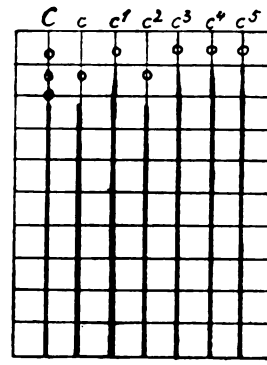

Diagramm 1 b.

wiedergegeben. Die senkrechten dicken Linien mögen die Zeit bis zum ersten Verklingen bezeichnen, die kleinen runden Kreise das intermittierende Wiedergehörtwerden. Wie aus der umstehenden

Digitized by Google

Stimmgabel	Ermüdungsphänomen bei wieviel Prozent Normalhörender beobachtet?	Erstmaliges Verklingen wann auftretend?	Intermittierendes Wiedergehörtwerden wie oft erfolgend?
C	Fast in 100 pCt.	Innerhalb des letzten Viertels, selten des letzten Drittels der Schwingungszeit	3—6 mal.
c	Fast in 100 pCt.	Innerhalb des letzten Viertels, selten des letzten Drittels der Schwingungszeit	1—3 mal.
c in Knochenleitung	Fast in 100 pCt.	—	1 mal.
c^1	In 50 pCt.	Einige Sekunden vor dem endgültigen Verklingen	1 mal.
c^2	In 75 pCt.	Innerhalb des letzten Viertels, selten des letzten Drittels der Schwingungszeit	1—2 mal.
c^3	In 10 pCt.	Einige Sekunden vor dem endgültigen Verklingen	1 mal.
c^4	In 25 pCt.	Einige Sekunden vor dem endgültigen Verklingen	1 mal.
c^5	In 5 pCt.	Einige Sekunden vor dem endgültigen Verklingen	1 mal.

Übersicht und auch aus den Diagrammen hervorgeht, macht sich die normale Erschöpfbarkeit im besonderen bei den tiefen Stimmgabeln bemerkbar und unter den hohen bei c^2. Wichtig ist die Tatsache, daß ein Ohr exzessiv erschöpft sein und doch noch normal hören kann — wie denn die Verstärkung der Ermüdbarkeit lediglich als zerebrales Symptom gedeutet wird und mit dem Zustand des Hörorgans an sich wenig zu tun hat.

Wirft man nach diesen Vorbemerkungen einen Blick auf die Diagramme 2 bis 9, die beliebig vermehrt werden können und die nur einen kleinen Teil meiner Untersuchungen vor und nach mehr-

Digitized by Google

stündigen Sperrflügen über der feindlichen Front wiedergeben, so fällt zweierlei auf: einmal, daß die normale Erschöpfbarkeit der Untersuchten an und für sich schon ungemein gering war und sich fast durchgehends an der oberen Grenze der in den Diagrammen 1 a und 1 b wiedergegebenen Normen hielt; zweitens aber, daß auch nach den Flügen mit ihren Anforderungen an Geist und Körper die Ermüdungserscheinungen, insofern sie nach dem erstmaligen Verklingen der Stimmgabeln und dem intermittierenden Wiedergehörtwerden beurteilt wurden, mit Ausnahme eines verhältnismäßig geringen Teils (der 25 pCt. der untersuchten Fälle ausmacht und auf den sich die Diagramme 8 und 9 beziehen) sich noch innerhalb des Normalen hielten

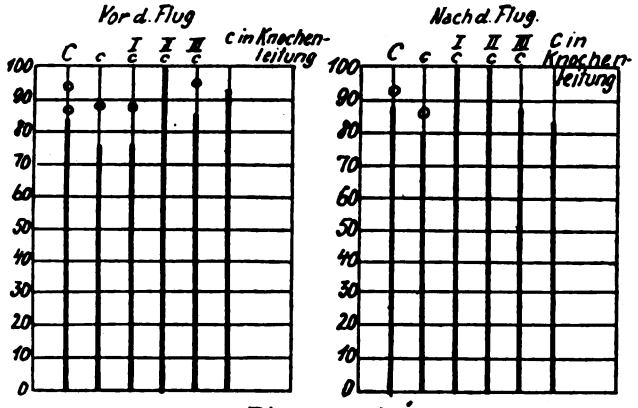

Diagramm 2.

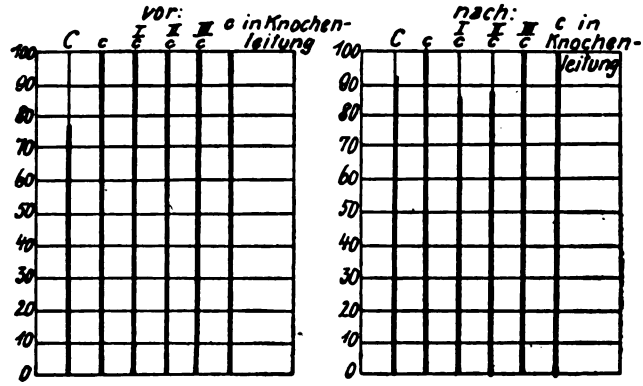

Diagramm 3.

Digitized by Google

und ihre Steigerung gegenüber der Ruhe als auffallend gering angesprochen werden

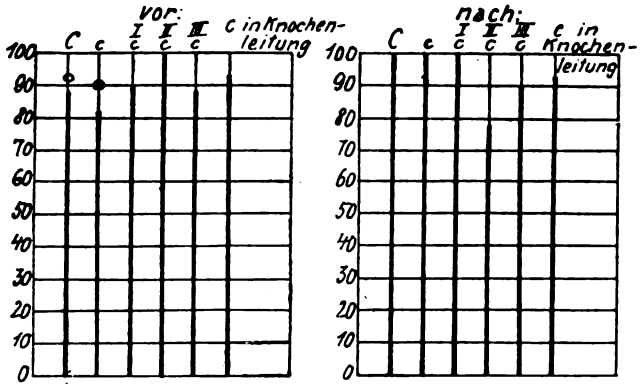

Diagramm 4.

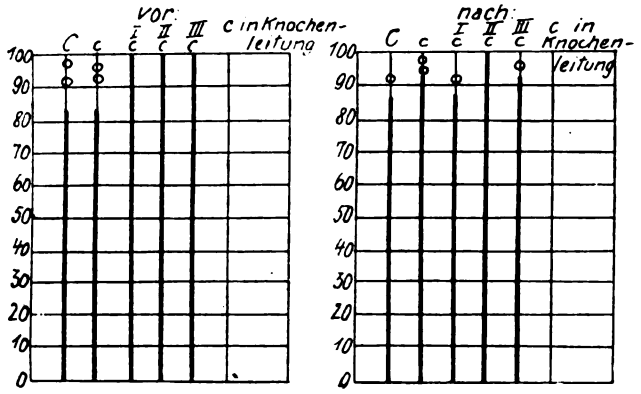

Diagramm 5.

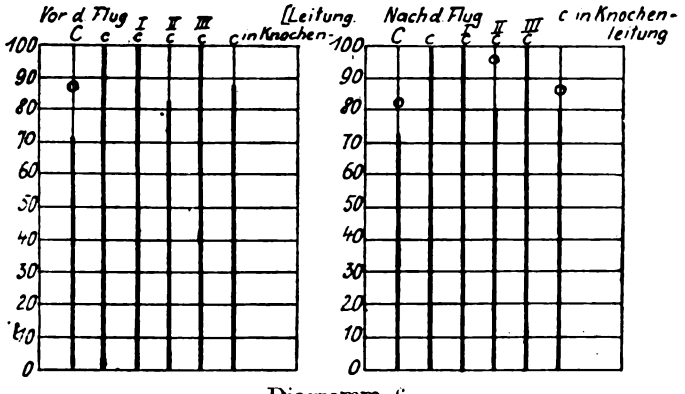

Diagramm 6.

Digitized by Google

m u ß t e. Das spricht laut und vernehmlich zugunsten unseres fliegerischen Materials.

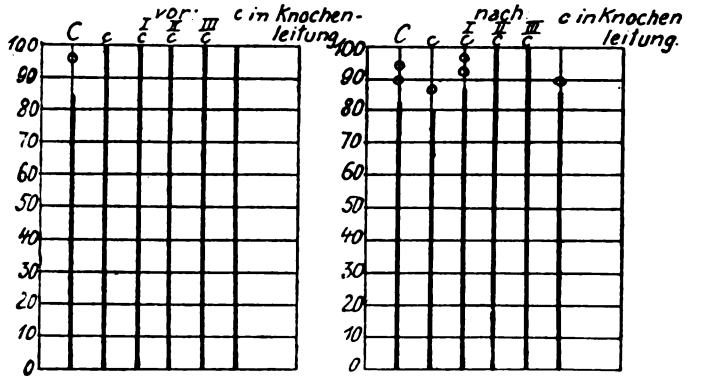

Diagramm 7.

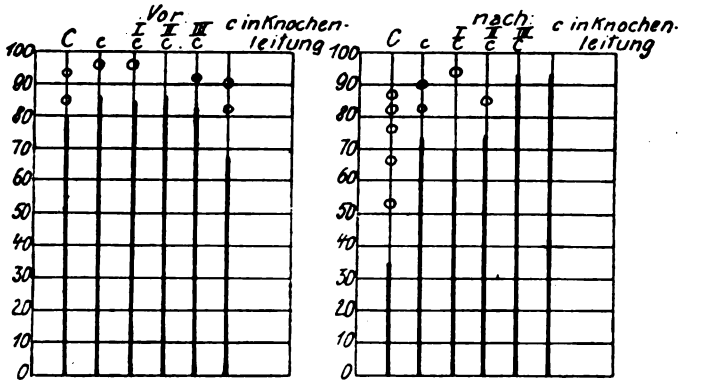

Diagramm 8.

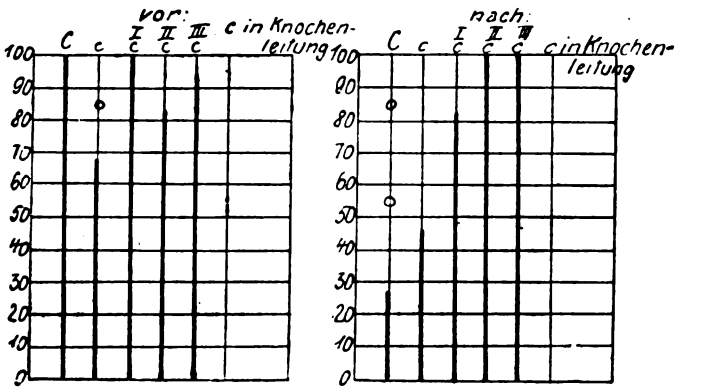

Diagramm 9.

Digitized by Google

Es ist oben gesagt worden, daß ein Ohr exzessiv erschöpft sein und trotzdem normal hören kann. Unsere Flieger boten nach ihren Frontflügen den umgekehrten Befund: ihre objektiv nachweisbare Erschöpfung war gering und hielt sich, wie eben dargelegt, jedenfalls noch innerhalb normaler Grenzen, aber ihr Hörvermögen war durchgehends herabgesetzt. Diese Herabsetzung konnte weniger mit der Abnahme des Gehörs für Flüsterstimme bewiesen werden, die vom normalen Ohr auf 25 m gehört werden soll und die mangels erforderlicher Untersuchungsräume schlecht geprüft werden konnte, als vielmehr mit einer deutlichen Verkürzung der Wahrnehmungsdauer für bestimmte Stimmgabeln. Von den einschlägigen Hörreliefs, die aufgenommen wurden, zeigten 62,5 pCt. den Typus 1 (Diagr. 10—16) und 25 pCt. den Typus 2 (Diagr. 17 und 18); 12,5 pCt. der Untersuchten boten überhaupt keine Veränderungen nach dem Flug.

Typus 1.

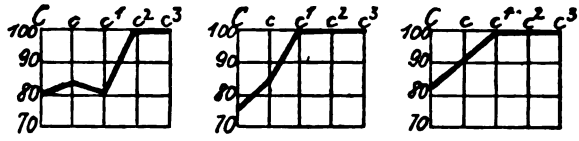

Diagramm 10. Diagramm 11. Diagramm 12.

Alle Bilder geben das Hörrelief nach absolviertem Flug wieder. Vor dem Flug waren sämtliche Stimmgabeln in normaler Weise ausgehört worden.

Die Form des hier wiedergegebenen Hörreliefs (verhältnismäßiges Schlechthören der tiefen Töne bei regelrechtem Gehör für die hohen Töne und die Knochenleitung) ist charakteristisch für eine Schädigung des Schalleitungsapparates („Mittelohrschwerhörigkeit"). Als pathologisch-anatomisches Substrat dieser Mittelohrschwerhörigkeit nehme ich eine Blutüberfüllung („Hyperaemia ex-vacuo") in den Mittelohrräumen an, bedingt durch vorübergehenden Tubenabschluß.

Es ist interessant, daß die in obenstehenden Kurven sich ausdrückende Mittelohrschwerhörigkeit jedesmalig nur derartig war, daß sie sich lediglich in einer Verkürzung der Hördauer für die tiefen Töne aussprach, aber nur vereinzelt so hochgradig, daß es zu einem direkten Ausfall dieser tiefen Töne gekommen wäre. Nur in einem verhältnismäßig geringen Prozentsatz (12,5 pCt.) nämlich rückte die untere Tongrenze um das geringe Intervall

Digitized by Google

von C_2 auf D_2 hinauf. Ebenso war es auffallend, daß — obwohl unmittelbar oder allenfalls nach einem Zeitintervall von höchstens einer Viertelstunde nach vollendetem Gleitfluge untersucht wurde — das für Ohrtrompetenabschluß typische Bild der Trommelfelleinziehung (sog. hintere Trommelfellfalte, abgerückter oder ganz und gar verschwindender dreieckiger Reflex, pathologischer Reflex auf dem kurzen Hammerfortsatz und in der Membrana Shrapnelli, rabenschnabelartig vorspringender Processus brevis, Hyperämie) nie in seiner voll ausgeprägten Gestalt, sondern in der Regel nur in Form einzelner seiner Komponenten gefunden wurde. Dabei findet sich eine gewisse Übereinstimmung zwischen dem Grad der geäußerten subjektiven Beschwerden und dem objektiven Trommelfellbefund.

Die Tabelle auf der folgenden Seite gibt eine auszugsweise Zusammenstellung von Fliegern, deren Beispiele beliebig vermehrt werden könnten und die sämtlich Gehörkurven vom Typus 1 aufwiesen. Darunter dürften der Vizefeldwebel E. und der Offizierstellvertreter J. die beiden mit normal durchgängigen Tuben sein, Lt. E. einen Übergangsfall darstellen und Vizefeldwebel M. sowie Sergeant B., was Ohrtrompetendurchgängigkeit anlangt, einen abnormen Befund aufweisen.

Unter den Typus 1 rechne ich auch Kurven wie die folgenden:

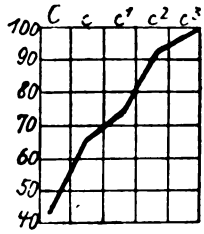

(Diagramm 13 (B., Sergeant).

Diese vor dem Fluge aufgenommene Kurve entspricht dem pathologischen Trommelfellbefunde B.s und ist charakteristisch für bestehende Mittelohrveränderungen (Herabsetzung des Gehörs für tiefe Töne bei normaler oder verlängerter Knochenleitung und regelrechter oberer Tongrenze).

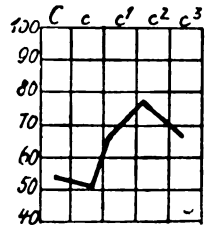

Diagramm 14 (B., Sergeant).

Diese nach dem Fluge aufgenommene Kurve zeigt nicht nur den vor dem Fluge schon bestehenden Tiefstand für den unteren Teil der Tonreihe, sondern auch eine Herabsetzung der Perzeptionsdauer für höhere Töne, wie es bei reinen Schalleitungs-Erkrankungen vorkommt (3, 4, 5, 6). Die Knochenleitung war im übrigen verlängert und zwar um 20 pCt. gegenüber einer normalen Hördauer.

Digitized by Google

Z. B.	Subjektiv	Objektiv
E., Vizefeldwebel	Beim steilen Gleitflug Druck auf den Ohren, bis 3 und 4 Minuten nach der Landung noch bestehend. Beim Rütteln mit dem Zeigefinger in den Gehörgängen nach der Landung verschwindet das Druckgefühl. Kein Ohrensausen. Solange der Druck besteht: etwas Schwerhörigkeit	o. B.
J., Offizierstellvertreter	Auch in Höhen über 4000 m keine Ohrenbeschwerden. Nur beim steilen Gleitflug (beim gelinden keine!) Druckerscheinungen auf dem Ohr, die nach Schlucken besser. Außerdem Surren und Schwerhörigkeit. Diese ganzen Erscheinungen sind nach ein paar Minuten geschwunden	o. B.
E., Leutnant	Nach Gleitflug stockt aub, wenn nicht geschluckt wird. Nach Schlucken oder heftigem Nase-Putzen alles gut. Geräusche nie	Blaßrote Verfärbung des Hammergriffs beiderseits.
M., Vizefeldwebel	„Klingen" nach dem Herunterkommen; schwerhörig, Ohr wie „zu" — auch noch eine viertel bis eine halbe Stunde nach der Landung	Punktförmiger Reflex auf dem kurzen Hammerfortsatz. Strichförmiger Reflex, wie eine hintere Falte, nach hinten unten ziehend.
B., Sergeant	Summen und dumpfe Empfindungen „längere Zeit" anhaltend	Rötung des Hammergriffs und der Membrana Shrapnelli. Dreieckiger Reflex verschwunden. Das ganze Trommelfell dunkler als normal.

u. s. f.

Digitized by Google

Ferner:

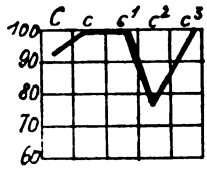

Diagramm 15 (Sch., Leutnant).

Der — im übrigen bedeutungslose — Tiefstand von c^3 in dieser **vor** dem Fluge aufgenommenen Kurve ist möglicherweise auf ein früheres Kopftrauma Sch.s zurückzuführen, da hiernach (u. a. nach den Feststellungen *Rheses*) Verkürzungen des mittleren Teiles der Tonperzeptionsstrecke mit Vorliebe zurückbleiben.

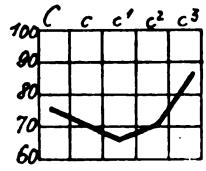

Diagramm 16 (Sch., Leutnant).

Zu dem Tiefstande von c^3 addieren sich in obiger, **nach** dem Fluge aufgenommenen Kurve noch Tiefstände an den beiden Enden der Tonreihe, d. h. sowohl für die tiefen wie für die hohen Töne bei im übrigen normaler Knochenleitung. Deutung die gleiche wie oben im Falle B.

Typus II.

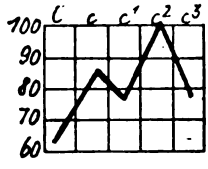

Diagramm 17.

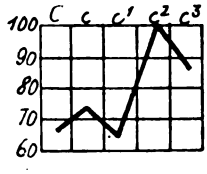

Diagramm 18.

In diesen Hörreliefs spiegelt sich nicht nur eine Mittelohrschwerhörigkeit als Ausdruck des vorhandenen Tubenabschlusses mit seinen Folgen wieder, wie sie bei Typus 1 beobachtet wurde, sondern — wie aus dem Abfall der Perzeptionsdauer für hohe Töne (c^3) unter Verkürzung der Knochenleitung hervorgeht — auch eine Schädigung des inneren Ohres. Man wird nicht fehlgehen, wenn man diese Beeinflussung des inneren Ohres als Ausdruck des zur Einwirkung gekommenen Geräusches von Motor, Propeller und bewegter Luft auffaßt. Die Kurve in ihrer Gesamtheit wäre demnach, um zu wiederholen, eine Kombination von Mittelohr- und nervöser Schwerhörigkeit.

Es ist aber auch eine andere Auffassung möglich. Das hier wiedergegebene Hörrelief zeigt im Zusammenhalt mit der Tatsache der verkürzten Knochenleitung eine überraschende Übereinstimmung mit der Kurve, die nach *Siebenmann* (7, 8), *Hegener* (9)

Digitized by Google

und *Rhese* (10) charakteristisch für Acusticus-, demnach für zentrale Schädigung der Hörbahn ist. Eine derartige zentrale Schädigung der Hörbahn wäre in unserem Falle sowohl durch den verminderten Sauerstoffgehalt der Luft denkbar als auch durch Alterationen der Psyche und demnach als Abnutzungs- oder Ermüdungserscheinung aufzufassen (wiewohl freilich *Rhese* bei seinen Untersuchungen über Ermüdung nichts von einer Verkürzung der Knochenleitung erwähnt und auch dem Verfasser eine solche bei seinen Ermüdungsfeststellungen bisher nicht begegnet ist). In diesem Zusammenhang sei erwähnt, daß Oberstabsarzt *Koschel* in einem an den Verfasser gerichteten Brief bereits am 11. X. 16 die Frage nach dem zentralen oder peripheren Sitz der bei den Fliegern beobachteten Hörschädigungen angeschnitten hatte.

Von den vestibulären Prüfungsmitteln wurde lediglich die Kaltwasserspülung des Ohres unter Benutzung des *Brüningsschen* Instrumentariums (Otokalorimeter, Otogoniometer) angewandt; einmal aus äußerlichen Gründen, weil Drehstuhl und galvanischer Apparat nicht zur Verfügung standen und auch anderen Orts, weil unhandlicher, schlechter zu beschaffen sein dürften; zweitens, weil die kalorische Untersuchungsmethode es ermöglicht, jedes Ohr für sich gesondert der Untersuchung zu unterziehen, ohne gleichzeitig das andere Ohr in Mitleidenschaft zu ziehen, und drittens, weil im besonderen der *Brüningssche* Otokalorimeter nicht nur wesentlich präzisere Resultate ergibt als die beiden anderen Untersuchungsmittel und -methoden, sondern vor allem auch eine exakte Vergleichsmöglichkeit gestattet sowohl der eigenen Untersuchungen untereinander (zum Beispiel vor und nach dem Flug) als auch der eigenen und etwaiger anderer vorausgehender und nachfolgender.

Bekanntlich ist *Brünings* Otokalorimeter so konstruiert, daß er — unter Benutzung von 27° Celsius messendem Wasser, ferner bei Rückwärtsneigen des Kopfes um 60° und einem um 50° zur (entgegengesetzten) Seite gerichteten Blick — bei 70 ccm Wasserverbrauch einen horizontalen; zur Gegenseite gerichteten Nystagmus bewirkt. Aber auch Werte von 50—95 ccm Wasserverbrauch liegen noch in der Breite des Normalen. „Liegt das Prüfungsergebnis außerhalb dieser Grenzen, so handelt es sich um eine Abnormität, und es ist Aufgabe der weiteren Untersuchung, festzustellen, ob dies als pathologisch zu betrachten ist." *(Brünings.)*

Digitized by Google

Betrachtet man daraufhin das vor Kampf- und Sperreflügen untersuchte Fliegermaterial, so ergibt sich das merkwürdige Ergebnis, daß

26,6 pCt. nur der *Brüningss*chen Norm entsprachen, d. h. bei 70 ccm Wasserverbrauch mit Nystagmus reagierten,

40,0 pCt. noch in den Bereich des Normalen von 50—95 ccm Wasserverbrauch fielen, wobei hervorragende Flieger, wie beispielsweise *Voß*, bei 50 ccm reagierten — andere Flugzeugführer aber, die damals *Voß* sicherlich nicht nachstanden *(Hunzinger, Frommherz)*, an der Grenze nach oben hin (95 ccm Wasserverbrauch) rangierten,

33,3 pCt. ganz außerhalb der *Brüningss*chen Norm mit Reaktionen bei 30—135 ccm Wasserverbrauch fielen. Auch unter diesen Prüflingen waren Flieger von außerordentlichen Qualitäten (so zum Beispiel *Miesegades* mit 35, *Schröder* mit 135 ccm Wasserverbrauch).

Daraus dürfte das eine mit Sicherheit hervorgehen, daß die Prüfung auf kalorischen und, wie wohl ohne weiteres vermutet werden darf, auch auf rotatorischen und galvanischen Nystagmus kein Maßstab für fliegerische Eigenschaften ist, und daß beispielsweise die in der Nystagmusreaktion sich ausdrückende Untererregbarkeit *Schröders* und die scheinbare Übererregbarkeit *Miesegades* in Wirklichkeit gegenstandslos sind.

Vergleicht man die Nystagmuswerte, die man vor und nach Sperrflügen bei den einzelnen Fliegern ermittelt, untereinander, so zeigt sich, daß

bei 66,66 pCt. der Untersuchten vor wie nach dem Flug auf die gleichen Mengen Wasserverbrauchs hin die nystagmischen Zuckungen einsetzten. Dieses Verhalten wäre wohl nicht denkbar, wenn der Vestibularapparat beim Fliegen mehr als andere Sinnesorgane beansprucht würde. Aus dem Gleichbleiben der Werte darf man daher wohl — wenn auch mit einer gewissen Zurückhaltung — den Schluß ziehen, daß in der überwiegenden Mehrzahl der Fälle eine wesentliche Inanspruchnahme des Vestibularapparates durch fliegerische Tätigkeit nicht statthat.

Lediglich bei 33,33 pCt. differierten die Erregbarkeitswerte, insofern nach absolviertem Flug die nystagmischen Zuckungen bei geringerer Menge Wasserverbrauchs sich einstellten als vordem, die Erregbarkeit also scheinbar erhöht war. Man wird nicht fehl-

Digitized by Google

gehen, wenn man diese Erscheinung als Ermüdungsphänomen auffaßt (Fortfall zentraler Hemmungen?). Eine praktische Bedeutung scheint ihr indessen nicht zuzukommen, da gerade unter den scheinbar Ermüdeten ganz besonders veranlagte Flieger (*Schlenker* mit 60—25 ccm Wasserverbrauch, *Miesegades* mit 130—60) sich fanden.

Nun beurteilt man aber den Vestibularapparat nicht nur nach seiner mittels Nystagmus erfolgenden Reaktionsfähigkeit (Ablauf des vestibulären Reizes über das hintere Längsbündel zu den Augenmuskelkernen), sondern auch nach den Reaktionsbewegungen, die als „Fallen" und „Vorbeizeigen" zusammengefaßt werden, sei es, daß sie als Ausdruck einer Dekompensationsstörung schon spontan auftreten oder aber erst auf irgendeinen (kalorischen, rotatorischen oder galvanischen) vestibulären Reiz hin in Erscheinung treten. (Reizablauf auf der vestibulo-spinalen Bahn über das Kleinhirn der gleichen oder der Gegenseite). Endlich spielen für die Beurteilung der Persönlichkeit des Untersuchten jene Erscheinungen eine Rolle, die durch das Überspringen des vestibulären Reizes auf die Vagus-, Vasomotoren- und Trigeminuszentren sich äußern können. Diese letzteren Erscheinungen sind, wenn man mittels des *Brüningss*chen Otokalorimeters den vestibulären Reiz ausübt, ungemein gering. Werden hierbei überhaupt Beschwerden geäußert, so bestehen sie im Auftreten eines leichten Schwindelgefühls, das durch Neigung des Kopfes zur Brust momentan behoben wird.

Unser Material ergab nun nach den angedeuteten Richtungen hin folgendes:

Unter 317 Untersuchten war die zentrale Vestibularisbahn bei 316 = 99,68 pCt. vor wie nach dem Fliegen unverändert, d. h. es wurde — ebensowenig wie Spontannystagmus auftrat — weder spontan vorbeigezeigt noch gefallen. (Nach vestibulärer Reizung Fallen und Vorbeizeigen wie üblich.) — Das überrascht insofern, als die überwiegende Mehrzahl aller untersuchten Flieger angab, nur Linkskurven zu fliegen und man demnach als Ausdruck der überwiegenden Beanspruchung des Vestibularapparates einer Seite und der damit veranlaßten Dekompensierung Spontannystagmus, spontanes Fallen und Vorbeizeigen nach einer bestimmten Richtung hätte annehmen sollen. Daß trotzdem nichts von dem geschah, spricht wohl des weiteren für die geringe Beanspruchung des Vestibularapparates beim Fliegen.

Digitized by Google

1 mal — in 0,31 pCt. der Fälle — war die zentrale Vestibularisbahn gestört, ohne daß indessen ein ursächlicher Zusammenhang mit fliegerischer Tätigkeit bestand. (Spontanes Vorbeizeigen nach früherem Kopftrauma.)

Unter 317 Untersuchten verhielten sich hinsichtlich der eben berührten Vagus-, Vasomotoren- und Trigeminussymptome 314 = 99 pCt. normal, d. h. sie waren v o r , w ä h r e n d und n a c h dem Fliegen frei von entsprechenden Erscheinungen; 3 = 1 pCt. der Fälle erwiesen sich als Neurotiker im Sinne der *Bárány*schen Ausführungen (10).

Um zu wiederholen: Beim Fliegen findet keine wesentliche Beanspruchung des Vestibularapparates statt. Ebensowenig war es möglich, durch Applizierung künstlicher vestibulärer Reize (kalorische Prüfung) Anhaltspunkte für fliegerisches Geeignetsein oder Nichtgeeignetsein zu gewinnen. Dagegen gelang es, in einer kleinen Anzahl von Fällen bestimmte Feststellungen zu machen und damit unbestimmte Klagen auf ihren eigentlichen Kern zurückzuführen (Läsion der zentralen Vestibularisbahn; Neurasthenie), wodurch die fliegerische Ungeeignetheit der Träger dieser Veränderungen objektiv bewiesen wurde.

Die Frage liegt nahe, ob man aus diesen letzterwähnten Feststellungen die Notwendigkeit ableiten soll, jeden Flieger oder Fliegeranwärter durch Anwendung künstlicher vestibulärer Reize zu untersuchen. Ich glaube das verneinen zu sollen und zwar aus folgenden Gründen: Was die erste Gruppe von Erkrankungen anbelangt (Störungen im Vestibulargebiet), so sind zwei Möglichkeiten denkbar:

a) Die Veränderungen liegen im Vorhof-Bogengang-Apparat. Dann dürften, entsprechend der nahen Nachbarschaft mit dem cochlearen Anteil des Labyrinths, auch stets Gehörschädigungen vorliegen, die sowieso fliegerisch ausschalten.

b) Die Veränderungen liegen im Bereich der zentralen Vestibularisbahn. Dann sind sie entweder durch organische Herderkrankungen (multiple Sklerose) bedingt, die auch sonstwie neurologisch feststellbar sind und ausschließen, oder aber durch ein voraufgegangenes Kopftrauma. Ein solches dürfte aber nach den einschlägigen Verfügungen K. M. No. 8537/11. 16 M. A. vom 4. I. 17 und K. G. d. L. No. 3353 S. vom 24. IX. 17 schon anamnestisch kaum mehr der Entdeckung und damit eingehender Berücksichtigung entgehen.

Digitized by Google

Hinsichtlich der zweiten Gruppe (Feststellung neurasthenischer oder neuropathischer Veranlagung durch Applizierung vestibulärer Reize) wird man nicht fehlgehen in der Annahme, daß die Feststellung der jeweiligen Neurasthenie auch mittels der üblichen Methoden gelingen wird.

Zusammenfassung.

1. Die allgemeine geistige und körperliche Ermüdbarkeit des Fliegers findet auch ihr Spiegelbild im Hörorgan. Sie ist indessen, entsprechend dem widerstandsfähigen Material unserer Fliegertruppe, gering und fällt kaum außerhalb der Grenzen der normalen Ermüdbarkeit.

2. 12,5 pCt. aller Untersuchten wiesen selbst nach mehrstündigen Flügen keine Gehörsveränderungen auf,

62,5 pCt. zeigten Zeichen einer reinen Mittelohrschwerhörigkeit (Ohrtrompetenabschluß mit seinen Folgen),

12,5 pCt. wiesen neben einer Mittelohrschwerhörigkeit eine gleichzeitig nervöse Schwerhörigkeit auf (Folge des Motor-, Propeller- und Luftgeräusches? Oder im Sinne *Koschels* als zentral bedingt zu deuten?).

3. Eine wesentliche Beanspruchung des Vestibularapparates durch fliegerische Tätigkeit war nicht nachweisbar (in $^2/_3$ aller untersuchten Fälle war die Erregbarkeit vor und nach dem Flug die gleiche, in $^1/_3$ der Fälle war eine Steigerung der Erregbarkeit — im Sinne einer Ermüdung? — feststellbar).

Es war nicht möglich, durch Applizierung künstlicher vestibulärer Reize (kalorische Prüfung) Anhaltspunkte für fliegerisches Geeignetsein oder Nichtgeeignetsein zu gewinnen. Aus diesem Grund sowohl wie auch aus den oben dargelegten Überlegungen erübrigt sich die generelle Aufnahme der vestibulären Prüfungsmethode in das Untersuchungsrüstzeug der den Generalkommandos zugeteilten Flieger-Untersuchungskommissionen.

Literatur-Verzeichnis.

1. *Albrecht, Th.*-Halle a. S., Schallschädigungen im Felde. Ztschr. Laryngologie, Rhinologie u. ihre Grenzgebiete. Bd. 8.
2. *Rhese*, Z. f. O. Bd. 52.
3. *Albrecht, Th.*-Halle a. S., Ztschr. f. Laryngologie, Rhinologie u. ihre Grenzgebiete. Bd. 8. S. 130 u. 131; S. 190 u. 191.
4. *Siebenmann*, Z. f. O. 1892. Bd. 22. S. 311.
5. *Wanner*, Z. f. O. 1903. Bd. 43.

Digitized by Google

6. *Wilberg*, Monochord und obere Hörgrenze. Verh. d. Dtsch. Otol. Ges. 1903.
7. *Siebenmann*, Neuritis acustica auf Grund einer Cachexia carcinomatosa. Z. f. O. 1900. Bd. 36. S. 291.
8. Derselbe, Über die zentrale Hörbahn und über ihre Schädigung durch Geschwülste des Mittelhirns, speziell der Vierhügelgegend und der Haube. Z. f. O. Bd. 29.
9. *Hegener, J.*, Klinische Beiträge zur Frage der akuten toxischen und infektiösen Neuritis des Nervus acusticus. Z. f. O. Bd. 55.
10. *Rhese*, Beitrag zur Frage der Hörstörungen bei Erkrankungen der zentralen Hörbahn und des Acusticusstammes mit besonderer Berücksichtigung eines Falles von Kleinhirnbrückenwinkeltumor. Diese Beiträge. 1914. Bd. VII.
11. *Bárány, R.*, Untersuchungen über das Verhalten des Vestibularapparates bei Kopftraumen und ihre praktische Bedeutung. Verh. d. Dtsch. Otol. Ges. 1907.

Digitized by Google

IX.

(Aus der Phonetischen Abteilung der Universitäts-Ohren- und Nasenklinik zu Berlin.)

Bemerkungen über Tätigkeit und Bestrebungen des Phonetikers.

Von

Prof. J. KATZENSTEIN
in Berlin.

An mehreren Universitäten Deutschlands bestehen seit längerer Zeit an den Hals- und Ohrenkliniken poliklinische Abteilungen für Phonetik, nämlich in Berlin, Wien, München und Königsberg. Der poliklinischen Abteilung an der Hals- und Nasenklinik zu Berlin ist eine experimentelle angegliedert. Hervorzuheben ist das experimentell phonetische Laboratorium des Seminars für Kolonialsprachen in Hamburg, das mit fast allen einschlägigen Instrumenten ausgestattet ist. Es ist zu wünschen, daß nach dem Hamburger Vorbilde in Zeiten, in denen für wissenschaftliche Bestrebungen größere Mittel aufgebracht werden können, als in der jetzigen Zeit, auch an allen anderen poliklinischen phonetischen Abteilungen der Universitäts-Hals-, Nasen- und Ohrenkliniken mustergültige Abteilungen für experimentell-phonetische Forschung begründet werden.

Über die Anforderungen, die an den Leiter einer experimentell-phonetischen Abteilung gestellt werden müssen, bestehen keine Zweifel, wohl aber sind die Anschauungen verschieden über die Art der Tätigkeit des Leiters einer klinisch-phonetischen Abteilung. Nach der einen Ansicht, der wir uns anschließen, soll der Leiter einer solchen Abteilung neben den selbstverständlichen Kenntnissen auf dem Gebiete der Allgemeinmedizin, der Stimm- und Sprachkrankheiten und der einschlägigen Kenntnisse in Physik und Mathematik ein vollständig ausgebildeter Hals-, Nasen- und Ohrenarzt sein, also auch besonders die Chirurgie der Oto-Rhino-Laryngologie beherrschen. Im Gegensatz zu dieser Ansicht lehnen einige Leiter von klinischen

Digitized by Google

Abteilungen für Stimm- und Sprachheilkunde fast jeden chirurgischen Eingriff an der Nase, den Nasennebenhöhlen, dem Rachen, dem Nasenrachenraum, dem Kehlkopf, der Luftröhre, den Bronchien und den Ohren ab, weil sie nur die funktionelle Behandlung der Stimm- und Sprachwerkzeuge ausüben. Die in Frage kommenden operativen Eingriffe lassen sie von Oto-Rhino-Laryngologen ausführen. Zu welchen zu beanstandenden Behandlungsergebnissen dies führen muß, ist einleuchtend, da die chirurgischen Eingriffe, die bei Stimm- und Sprachleiden ausgeführt werden müssen, vielfach andersartig sind, als sie von den Oto-Rhino-Laryngologen gemacht werden. So dürfen, um nur wenige Beispiele anzuführen, bei Rhinolalia clausa, die infolge einer Hyperplasie der Nasenmuscheln entstanden ist, die hyperplastischen Teile nicht auf einmal abgetragen werden, wie das durch den Rhinologen geschieht, sondern so, daß nur ganz kleine Stücke der hyperplastischen Muscheln in größeren Zeiträumen entfernt werden. Zwischen je zwei Eingriffen muß des öfteren eine genaue Prüfung der Sprache stattfinden. Das Verfahren muß solange fortgesetzt werden, bis die Sprache normal ist. Ähnlich verhält es sich in den entsprechenden Fällen von Sprachstörungen bei Eingriffen an hyperplastischen Gaumenmandeln. Besonders aber ist bei der Beseitigung kleinster Tumoren der Stimmlippen, der Sängerknötchen, sowie feinster Schleimhauthyperplasien an den hinteren Enden der Stimmlippen, von geringfügigen Schleimhauthyperplasien an der hinteren Wand des Kehlkopfes, die sich bei der Stimmgebung zwischen die Stimmlippen drängen und Stimmstörungen verursachen, sorgfältige chirurgische Behandlung durch den Stimmarzt selbst nötig und nicht durch den vom Stimmarzt dazu beauftragten Laryngologen. Die Zweckmäßigkeit dieser Forderung möge an dem Beispiel der Sängerknötchen ausgeführt werden, die bei den Kranken unserer Abteilung, denen es auf möglichst völlige Wiederherstellung ihrer Stimme, meist für den künstlerischen Beruf des Sängers oder Schauspielers ankommt, stets mit der von mir angegebenen kleinsten Guillotine operiert worden. Dieser Eingriff, der oft mehrere Male in geeigneten Zwischenräumen wiederholt werden muß, besteht darin, daß mit dem Instrumente die äußersten Teile des kleinen Tumors gleichsam abgehobelt werden. In der Zeit zwischen je zwei Eingriffen muß nach der jeweiligen Heilung der Wunde durch öftere Stimmprüfungen festgestellt werden, wie weit die Stimme gebessert ist. Chemische oder thermische Behandlung der Sängerknötchen ist zu vermeiden. Desgleichen

Digitized by Google

der Gebrauch kleinster Doppelcuretten, wie er noch vielfach seitens der Laryngologen stattfindet. Auch die Art der Anwendung der Doppelcuretten bei der Entfernung der Sängerknötchen kommt in Betracht. Manche Laryngologen bevorzugen eine Art, die Sängerknötchen zu operieren, die sich am besten als ein Zuschnappen mit der Doppelcurette bezeichnen läßt. Bei dieser Art des Eingriffs, während dessen das Knötchen völlig verdeckt ist, entsteht oft eine kleine Delle am freien Rande der Stimmlippe, die auch nach endgültiger Heilung fortbesteht und mit dem Vergrößerungskehlkopfspiegel von *Brünings* sichtbar bleibt. Piano-Tonbildung, Schwellen und Abschwellen des Tones, gute Stakkato-Tonbildung ist nach einem auf die eben geschilderte Weise erfolgten Eingriff nicht mehr möglich, in den Registerübergangsstellen besteht kein Stimmausgleich, die hohen Töne klingen flach oder hauchig. Wesentlich für den guten Erfolg bei der operativen Behandlung der Sängerknötchen ist neben der Beherrschung der Technik seitens des Stimmarztes möglichst ruhige Haltung des Pat. während des Eingriffs. Um diese Ruhe herbeizuführen, erhält der Pat. eine halbe Stunde bevor der Eingriff ausgeführt wird, 0,01 g Morphium subkutan, ferner muß die Anästhesierung des Kehlkopfes eine äußerst sorgfältige sein. Die Schwebe läßt sich bei der operativen Behandlung der Sängerknötchen deswegen schwer anwenden, weil die Stimmlippen des sich im Skopolamin-Dämmerschlaf Befindenden von dem Instrumente zwar verdrängt werden, aber gewöhnlich nichts von der Oberfläche des Knötchens entfernt werden kann. Es erhellt aus diesen Ausführungen, daß ein solcher Eingriff bei einem in Behandlung des Stimmarztes stehenden Stimmkranken nur von dem Stimmarzte selbst ausgeführt werden sollte. Das gleiche gilt für die Entfernung größerer Stimmlippentumoren bei Sängern und Sprechern, besonders aber auch deshalb, weil nur der Operierende beurteilen kann, wie der Tumor mit der Stimmlippe verbunden war. Die Art des Zusammenhangs des Stimmlippentumors aus seiner Unterlage ist von Bedeutung für die Ausführung des Eingriffs und für die Prognose quoad vocem. Bei jeder Entfernung eines Tumors von der Stimmlippe, auch bei der eines ganz weichen Papilloms muß ein Widerstand überwunden werden. Je härter der Tumor ist — so sind manche kleine Fibrome sehr hart —, desto größer ist dieser Widerstand. Bei allen Tumoren nun, die sehr fest mit ihrer Unterlage verwachsen sind, ist die Struktur der Stimmlippe, zum mindesten an der Stelle des Zusammenhanges

Digitized by Google

mit dem Tumor, sehr geschädigt. Die Tätigkeit der Schließmuskeln des Kehlkopfes hat infolgedessen mehr oder minder gelitten. Die Größe des Nachlasses dieser Muskeltätigkeit läßt sich, wie in der folgenden Arbeit eingehend ausgeführt werden soll, aus der Stromstärke schließen, die bei der galvanischen Durchströmung des Kehlkopfes erforderlich ist, um eine Adduktionsbewegung der Stimmlippen hervorzurufen.

Die Beherrschung der endoskopischen Methoden der Untersuchung und Behandlung der Trachea und des Bronchialbaumes muß als selbstverständlich für den Stimm- und Spracharzt vorausgesetzt werden. Dementsprechend werden in unserer Abteilung bei Sprechern und Sängern Tracheitiden, durch die sowohl die Atmung wie die Stimmgebung beeinträchtigt werden kann, vielfach mit Hilfe der Autoskopie oder Tracheoskopie lokal behandelt, ebenso alle Formen der subglottischen Schwellungen. Asthmatische Sprecher und Sänger werden mit dem *Ephraim*schen Spray behandelt. Es sei noch erwähnt, daß sich für die wissenschaftliche Vertiefung von Atmungs- und Stimmfragen im Anschluß an die physiologischen und topographischen Studien am Tracheo-Bronchialbaum des lebenden Menschen von *M. Weingärtner*[1]) neue Ausblicke eröffnen.

Auf die Stimm- und Sprachstörungen, die im Gefolge von Schwerhörigkeit der verschiedensten Art auftreten, die Sprach- und Stimmgebungseigentümlichkeiten der Unmusikalischen, die Sprache der Taubstummen und Taubstummblinden, auf die Einwirkung der Ohrgeräusche auf Stimme und Sprache sei hier nur insoweit hingewiesen, als der Stimm- und Spracharzt bei diesen durch das Ohrenleiden stimm- und sprachgestörten Kranken alle akuten und chronischen Entzündungen und Eiterungen des Mittelohrs und seiner Adnexe selbst behandeln und auch die großen oto-chirurgischen Eingriffe, die bei ihnen notwendig werden, selbst machen soll. Während der 4½ Jahre des Krieges, in denen ich eine Assistentenstelle an der Universitäts-Ohren- und Nasenklinik inne hatte, beobachtete ich im Anschluß an zwei von mir ausgeführten Schläfenlappenabszeß-Operationen ganz allmählich auftretende amnestische Aphasie. Die klinische Beobachtung von solchen oder anderen Fällen, die man selbst operiert hat, ermöglicht das Studium der vorkommenden aphasischen Störungen oder Sprachstörungen in weit höherem Maße, als wenn man nur gelegentlich eines einmaligen Konsiliums dazugerufen wird.

[1]) Arch. f. Laryngol. Bd. 32. H. 1. S. 1.

Digitized by Google

Die Frage, ob eine klinisch-phonetische Abteilung einer Hals- und Nasenklinik oder einer Ohren- und Nasenklinik angegliedert werden soll, muß dahin beantwortet werden, daß es am besten ist, wenn sie an einer Hals-, Nasen- und Ohrenklinik besteht. In Wien, Königsberg und München ist sie der Ohrenklinik, in Berlin ist die eine von den zwei dort bestehenden Stimm- und Sprachabteilungen der Hals- und Nasenklinik, der andere der Ohren- und Nasenklinik angegliedert. Daß von 5 phonetischen Abteilungen 4 an den jeweiligen Universitäts-Ohrenkliniken eingerichtet wurden, ist sicher dadurch begründet, daß das Studium der Stimme und Sprache der Taubstummen, Taubstummblinden, Schwerhörigen und der Unmusikalischen einen großen Platz in der Tätigkeit des Phonetikers einnimmt.

Ein wichtiger Punkt für die weitere Entwicklung der klinischen und experimentellen Phonetik ist die Ausbildung der Mediziner in unserem Fache. Einerseits soll durch den phonetischen Unterricht bewirkt werden, daß der Nachwuchs der in unserem Gebiete selbständig weiterarbeitenden Mediziner zunimmt, andererseits, daß die Haus- und Schulärzte imstande sind, Stimm- und Sprachstörungen in weitestem Umfange vorzubeugen. Denn Prophylaxe ist hier wie überall auf dem Gebiete der Medizin mehr wert als alle Therapie. Deshalb muß verlangt werden, daß die Mediziner neben dem oto-rhino-laryngologischen Unterricht auch Vorlesungen über klinische und experimentelle Phonetik hören und daß sie im oto-rhino-laryngologischen Examen, das ja nun endgültig eingeführt wird, auch Fragen aus dem Gebiete der Phonetik beantworten müssen. Nur die auf diese Weise mit den Stimm- und Sprachstörungen vertraut gewordenen Haus- und Schulärzte sind imstande, auf die Eltern und Erzieher richtig bei der Sprach- und Stimmentwicklung der Kinder einzuwirken.

Man sage nicht, daß der Mediziner keine Zeit habe, um auch noch Phonetik zu hören und darüber im Examen Fragen zu beantworten. Dieselbe Befürchtung wurde ausgesprochen, als der obligatorische Besuch der Vorlesungen über Kinderkrankheiten, Hautkrankheiten, Hals-, Nasen- und Ohrenkrankheiten und die obligatorische Prüfung in diesen Fächern gefordert wurde, und es ging doch. Im Gegenteil, die Tüchtigen unter den studierenden Medizinern haben die Bereicherung ihres Wissens stets mit Freuden begrüßt.

Neben den Stimm- und Sprachärzten sollen die durch sie angeleiteten Volksschullehrer über die gesunde Entwicklung der

Digitized by Google

Stimme und Sprache der heranwachsenden Kinder wachen. Um das zu ermöglichen, erhalten die Seminaristen auf den Lehrerseminaren Unterricht über den Bau, die Verrichtungen und die Hygiene des Stimm- und Sprachorgans, werden die Volksschullehrer des ganzen deutschen Reiches gruppenweise in festgelegten Zeitabständen zu Kursen über denselben Gegenstand einberufen. So kommt es, daß die Lehrer in unseren Volksschulen den ihnen anvertrauten Kindern ein gutes Beispiel geben, wie richtig gesprochen und gesungen werden muß. Vergleichsweise lernen die Angehörigen anderer Stände, Schauspieler, Sänger, Prediger, Kommandorufer während ihrer Studienzeit von dem Bau, den Verrichtungen und der Hygiene der Stimm- und Sprachorgane so gut wie nichts. Nur an einzelnen Schauspiel- und Gesangsschulen werden die Schüler durch geeigneten Unterricht in diesem für sie so wichtigen Fache ausgebildet. An den Predigerseminaren, den Kadettenanstalten, den Handelshochschulen und einer Reihe anderer in Frage kommenden Lehranstalten fehlen bis heute die entsprechenden Unterrichtseinrichtungen.

Die Ausbildung der Volksschullehrer in den wichtigsten Teilen der phonetischen Wissenschaft hat den schönen Erfolg gehabt, daß die Kinder in unseren Volksschulen zumeist deutlich und mit weichem Stimmeinsatz sprechen und lesen. An den höheren Schulen ist von diesem Fortschritt nichts zu merken, da die Lehrer an den höheren Schulen während ihres Studienganges keinen obligatorischen Unterricht in klinischer und experimenteller Phonetik haben und sie sich auch vielfach ablehnend dagegen verhalten. Leuchtende Vorbilder ihrer Wissenschaft auf dem Gebiete der Phonetik wie *Sievers*, *Viëtor* u. A. haben trotz mannigfacher Bemühung es nicht erreichen können, daß die Phonetik für Philologen obligatorischer Vorlesungsgegenstand wurde. Erst wenn manche Lehrer an höheren Schulen durch unzweckmäßiges Sprechen stimmkrank geworden sind — und das trifft so viele Philologen und Universitätslehrer aller Fakultäten —, dann bereuen sie, daß sie von der Hygiene der Stimme nichts gelernt haben.

Auch im Schulgesang sind die von den Stimm- und Sprachärzten für die Gesundhaltung der Singstimme aufgestellten Forderungen zumeist erfüllt. Die wichtigste Vorschrift für den Schulgesang, daß der für die einzelnen Schuljahre festgestellte physiologische Stimmumfang im Gesangunterricht nicht überschritten werden darf, scheint jetzt in Deutschland in allen Volksschulen

Digitized by Google

befolgt zu werden. Vor längeren Jahren hat auf meinen Wunsch Herr Kapellmeister *Soldan* die Tonumfänge der Lieder verschiedener Gesangsbücher, die in den Volksschulen bis dahin gebraucht wurden, festgestellt. Dabei ergab sich, daß für die Abteilung von 6—8 Jahren die größten Umfänge von h—f^2 für die einstimmigen Lieder, von a—g^2 für die zweistimmigen, daß für die Abteilung von 8—11 Jahren die größten Umfänge für die einstimmigen Lieder von g—g^2, für die zweistimmigen von g—g^2 und daß schließlich für die Abteilung von 11—14 Jahren die größten Umfänge für die einstimmigen Lieder von c^1—f^2, für die zweistimmigen von a—g^2, für die dreistimmigen von g—a^2, für die vierstimmigen von g—g^2 reichten. Es wurden also nach diesen Liederbüchern für den Schulgesang für die erste Altersstufe von 6—8 Jahren, wenn man das 8. Lebensjahr zugrunde legt, nach unten für den einstimmigen Gesang zwei Töne, für den zweistimmigen drei Töne, nach oben bei den Knaben für die einstimmigen Lieder vier Töne, für die zweistimmigen Lieder fünf Töne, für die Mädchen nach oben für die einstimmigen Lieder zwei Töne, für die zweistimmigen drei Töne zuviel verlangt. Für die Altersklassen von 8—11 und 11—14 Jahren bewegten sich die Unterschiede zwischen physiologischer Stimmbreite und denen der in Frage kommenden Volksschulgesangbücher in ähnlichen Grenzen wie bei den zuerst genannten Altersklassen. Aus den Aufstellungen *Soldans* erhellt ohne weiteres, daß die Stimmorgane der Schulkinder geschädigt wurden, wenn andauernd zu hohe und zu tiefe Töne beim Gesangunterricht von ihnen gebildet wurden. Ich veranlaßte deshalb Herrn *Soldan*, das Schulgesangbuch herauszugeben, in dem die physiologischen Breiten innegehalten wurden[2]). Erfreulicherweise sind seit dieser Zeit mehrere ähnliche Volksschulgesangbücher in verschiedenen Teilen Deutschlands erschienen.

Auch andere Wünsche der Stimm- und Sprachärzte für den Gesangunterricht sind im wesentlichen von den leitenden Schulbehörden erfüllt worden. Es sind dies: Ausschaltung der Unmusikalischen und Brummer aus dem Gesangunterricht; gleichmäßige Einteilung nach Anzahl der Singenden, wenn mehrstimmig gesungen wird; Sprechen, Lesen und Singen mit weichem Stimmeinsatz unter starkem Gebrauch der Wangen und Lippen; Be-

[2]) Schulgesangbuch von *Kurt Soldan* unter Zugrundelegung des physiologischen Stimmumfanges, Essen a. d. Ruhr bei G. D. Baedecker, 1913.

Digitized by Google

freiung vom Gesangunterricht bei Beginn des Stimmwechsels; Kontroversen bestehen über die Art der empfohlenen Atemübungen. Wir geben den Rat, daß die automatisch-rhythmische Atmung durch Dauerlauf und Vornahme von Stabübungen, die dem sogenannten Gewehrpumpen der Soldaten entsprechen, gefördert wird. Durch diese möglichst täglich im Freien angestellten Atemübungen wird eine Vertiefung der Einatmung und gute Ausatmung ohne besonderes Zutun des Kindes gewährleistet. Sind auf diese Weise die Atemmuskeln gestärkt, dann erst kann, und zwar ganz allmählich, daran gedacht werden, die bewußte Atmung, die selbständig vom Großhirnatemzentrum reguliert wird, wie sie beim Singen und Sprechen nötig ist, geübt werden. Auch diese bewußten Atemübungen sollen möglichst während des Turnunterrichts im Freien oder in gut ventilierten Turnsälen vorgenommen werden.

Die Atemübungen, die in der von uns empfohlenen Weise sicher gesundheitsfördernd wirken, sollten nicht, wie das noch vielfach geschieht, in geschlossenen Schulklassen vorgenommen werden. Auf Einzelheiten dieser Atemübungen, auf die zu beachtenden Unterschiede zwischen den gesundheitlichen Atemübungen (Weg der Atmung durch die Nase) und der physiologischen Sprachatmung (Weg durch den Mund) soll hier nicht eingegangen werden.

Wesentlich ist hier nur, hervorzuheben, daß durch die gut geleiteten Atemübungen, Stimmübungen und Artikulationsübungen Sprach- und Stimmkrankheiten, unter letzteren besonders die chronische Heiserkeit der Schulkinder, immer mehr vermieden werden. Für die stimmkranken und die gegen 200 000 sprachgestörten Schulkinder Deutschlands ist eine dauernde Versorgung durch Stimm- und Sprachärzte dringend nötig.

Für die Kranken mit peripher impressiven Sprachstörungen, die Taubstummen, Schwerhörigen, Taubstummblinden, für die Schwerhörig-Blinden ist wohl gesorgt. Die Taubstummen und Taubstummblinden erhalten nach der deutschen Methode Sprachunterricht und volksschulmäßige Ausbildung. Der Unterricht in unseren Taubstummenanstalten und in der Anstalt für Taubstummblinde in Nowawes bei Potsdam ist vorbildlich. Seit dem Vortrage *Passows* in Homburg über die unterrichtliche Behandlung der taubstummen Kinder, in dem er auseinandersetzt, „daß es Recht und Pflicht des Ohrenarztes sei, an der heilpädagogischen Behandlung Anteil zu nehmen", ist diesen Bestrebungen fast an

Digitized by Google

allen Taubstummenanstalten Rechnung getragen worden. Der Sprach- und Stimmarzt, der an einer Taubstummenanstalt Hausarzt ist, muß aber nicht nur die pathologische Anatomie des ertaubten Ohres kennen und die Behandlung der Krankheiten des Ohres, der Nase, des Halses und des Gesamtkörpers des Taubstummen beherrschen, er muß auch, wie das *Krafft* mit Recht betont, wissen, daß „die Einbeziehung der heilpädagogischen Fürsorge in die medizinische Praxis als pflichtmäßige Aufgabe des Ohrenarztes eine vollständige Durchdringung der bestehenden heilpädagogischen Verhältnisse und ihrer physiologischen Begründung voraussetzt." Ebenso wie die Prüfungsordnung für preußische Taubstummenlehrer jetzt vorschreibt, daß der Taubstummenlehrer Kurse über Physiologie, Psychologie und Phonetik hört, ebenso ist anzustreben, daß der Sprach- und Stimmarzt, der Hausarzt in einer Taubstummenanstalt werden will, längere Zeit an einer Taubstummenanstalt hört, um den Lehrgang dieser Anstalt und die Psyche des taubstummen Kindes kennen zu lernen. Nur so werden Ärzte und Taubstummenlehrer mit immer besserem Erfolge zum Wohle der taubstummen Kinder zusammen wirken. Der Hausarzt, der an einer Taubstummenanstalt wirkt, muß aber Zeit und Muße für dieses Amt haben, er darf nicht im Nebenamte diese Stellung ausüben. Für die großen Städte ist zu erstreben, daß Taubstummenanstalten, Taubstummblindenanstalten, Schwerhörigenschulen möglichst auf einem großen, gemeinsamen Gebäude untergebracht werden, an denen dann ein Haus- und Stimmarzt angestellt sind. In ähnlicher Weise wie während des Krieges der fachärztliche Beirat z. B. für Ohren-, Nasen- und Halskranke, ein Generalarzt, die Lazarette in gegebenen Zwischenräumen besuchte, mit den an den Lazaretten angestellten Fachärzten die zweifelhaften Fälle gemeinsam untersuchte, die ärztlichen Maßnahmen gut fand oder tadelte, in ähnlicher Weise müßte für größere Landesbezirke ein hervorragender Ohren-, Hals-, Nasen- und Stimmarzt die einzelnen Taubstummenanstalten in gegebenen Zeiträumen besuchen und mit dem Haus- und Stimmarzt an diesen Anstalten über einzelne wichtige Krankheitsfälle, über wichtige Fortschritte in der Behandlung, über hygienische Fragen konferieren. Das würde von besonderem Nutzen für die Taubstummenanstalten auf dem Lande sein, da für die Anstalten in großen Städten, besonders in Universitätsstädten, schon gute fachärztliche Behandlung gewährleistet ist.

Die hörstummen Kinder, Stammler, Polterer, Stotterer,

Digitized by Google

Lispeler, Näseler sind im wesentlichen auf poliklinische, privatärztliche oder Sanatoriumsbehandlung angewiesen. Das ist gut so. Für Stammler, deren Prozentzahl mit zunehmendem Alter abnimmt, für Stotterer, deren Prozentzahl während der Zeit des Schulbesuches zunimmt, wäre es aber von höchster Wichtigkeit, wenn Schulklassen für Stammler und Stotterer, wenigstens in den großen Städten, gegründet würden. In diesen Schulen müßte der Haus- und Stimmarzt die Stammler und Stotterer täglich 1 bis 2 mal längere Zeit behandeln. Dadurch wäre gewährleistet, daß die meisten Stammler und Stotterer eines großen Bezirkes von Staats wegen unterrichtet und dauernd durch einen Spracharzt behandelt würden. Ob neben diesen Schulen und Heilanstalten für Stotterer und Stammler Klassen von sprachgestörten, epileptischen, hysterischen, schwachsinnigen und schwerhörigen schwachsinnigen Kindern eingerichtet werden könnten, wäre zu überlegen. Durch andauernde obligatorische Behandlung besonders der Stotterer während der ganzen Schulzeit würde voraussichtlich der Prozentsatz der nichtgeheilten Stotterer wesentlich sinken. Dadurch, daß die sprachgestörten Kinder in eigenen Schulen untergebracht wären, würde vor allen Dingen die Nachahmung des Stotterers durch gesunde Kinder so gut wie ausgeschaltet.

Schwieriger als die ärztliche Versorgung der Sprachkranken, besonders also der sprachkranken Kinder in einer Schule durch den Spracharzt wird die der stimmkranken sich gestalten. Bei diesen bleibt es bei der Prophylaxe in der Schule und den späteren Ausbildungsanstalten, wie Lehrerseminaren usw. Die Erkrankten werden zumeist nur die Behandlung des Privatsprach- und Stimmarztes nachsuchen. In den Polikliniken für Stimm und Sprachkrankheiten lassen sich nur unbemittelte Kranke, die an Stimmkrankheiten leiden, behandeln.

Aufklärende Vortragszyklen für Schauspieler, für Prediger, Offiziere, Sänger, sowie für Personen aus allen Berufen, die ihre Stimme beruflich gebrauchen, würden gute Wirkung haben. Entsprechende Vorlesungen über Physiologie der Stimme und Sprache für Hörer aller Fakultäten werden bereits an der Berliner Universität gehalten. An der Berliner Universität werden ferner ein Kolleg über den Vortrag deutscher Prosa für künftige Lehrer sowie Vortragsübungen für Theologen gelesen.

Bulbärparalyse, Pseudobulbärparalyse, multiple Sklerose, Paralysis agitans geben bei der Aussichtslosigkeit des Gesamt-

Digitized by Google

leidens nur selten Anlaß zur Behandlung des sie begleitenden Stimmleidens. Auch die bei Vergiftungen auftretenden Stimmstörungen kommen im allgemeinen nicht zur Behandlung, nur die Stimmstörungen, die nach Verätzungen durch Trinken von ätzenden giftigen Flüssigkeiten im Kehlkopf auftreten, bieten öfter Anlaß dazu.

Es sei noch der Wunsch einer engeren Zusammenarbeit des Stimm- und Spracharztes mit den Ärzten der Nerven-, Inneren- und Chirurgischen Kliniken ausgesprochen.

Schließlich müßte darauf gedrungen werden, daß den Ambulatorien für Stimm- und Sprachstörungen an den Universitäts-Ohren- und Halskliniken klinische Abteilungen angegliedert werden. In ähnlicher Weise wie in den bereits bestehenden Privatsanatorien für Stimm- und Sprachkranke sollen dort geeignete Sprach- und Stimmkranke für die funktionelle Behandlung ihrer Leiden aufgenommen werden. Dem wäre hinzuzufügen eine entsprechende chirurgische Abteilung. Der Leiter eines Instituts für klinische und experimentelle Phonetik müßte zu gleicher Zeit Hausarzt an den Taubstummblinden-, Taubstummenanstalten, an der Schule für Schwerhörige und Sprachgestörte sowie Fachbeirat sämtlicher Krankenhäuser sein, die an dem betreffenden Orte sind.

Digitized by Google

X.

(Aus der Phonetischen Abteilung der Universitäts-Ohren- und Nasenklinik zu Berlin.)

Operativer Eingriff bei Lähmung beider Musculi thyreoarytaenoidei interni und des Musculus arytaenoideus transversus.

Von

Prof. J. KATZENSTEIN
in Berlin.

(Mit 4 Figuren im Text.)

Bestrebungen, bei Lähmungen der Kehlkopfmuskeln auf chirurgischem Wege eine Besserung der durch die Lähmung entstandenen Atmungs- oder Stimmbeschwerden herbeizuführen, sind nicht neu. So hat in einem Falle *Grabowers* von doppelseitiger Lähmung der Musculi arytaenoidei postici *Killian* die äußeren Äste beider Nervi laryngei sup. durchschnitten. Durch die dadurch beseitigte Tätigkeit der Spanner des Kehlkopfes, der Musculi thyreo-cricoidei, wurde die Rima glottidis erweitert und die bestehende Dyspnoe gemindert. Ferner hat *Brünings* bei einseitiger Lähmung des N. recurrens in die in Kadaverstellung stehende Stimmlippe Paraffin injiziert und durch die Einspritzung eine Vorwölbung der gelähmten Stimmlippe bis zur Medianlinie erzielt. Durch den Eingriff wurde die vorher aphonische oder heisere Stimme klar oder fast klar.

Vielfache Beobachtung von gleichzeitig auftretenden Lähmungen beider Musculi thyreo-arytaenoidei int. und des Musculi arytaenoideus transversus riefen bei mir die Überlegung hervor, ob es möglich sei, durch einen chirurgischen Eingriff im Kehlkopfe die durch die Lähmung bedingten Sprach- und Singstörungen zu beseitigen.

Das bekannte Bild der Lähmung der Interni und des Transversus ist folgendes:

Durch den Ausfall der Tätigkeit der Interni und des Transversus werden bei der Stimmbildung und der dabei herbeigeführten

Digitized by Google

Adduktionsstellung der Stimmlippen nur die Aryknorpel bis an die Mittellinie geführt. Die Stimmlippen selbst berühren sich nicht, sondern die Pars ligamentosa zeigt, da die freien Ränder der Stimmlippen infolge der Lähmung der Interni bogenförmige Gestalt annehmen, einen eliptischen Schlitz. Infolge der Lähmung des Transversus werden die hinteren inneren Kanten der Aryknorpel einander nicht mehr genähert. Nur die Proc. vocales post. [im Gegensatz zu den von mir so bezeichneten Proc. vocales ant. an der vorderen Kommissur[1])] der Aryknorpel berühren sich in der Medianlinie des Kehlkopfes, die inneren Flächen der Aryknorpel konvergieren also nach vorn. Die Pars cartilaginea der Rima glottidis erscheint demnach als Dreieck, die Pars ligamentosa als eliptischer Schlitz. Die Gesamtglottis bietet also nebenstehendes Bild (s. Figur 1).

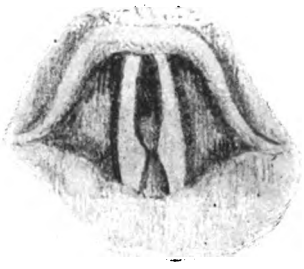

Fig. 1.

Über die Entstehung der Lähmungen einzelner oder mehrerer Schließmuskeln des Kehlkopfes im allgemeinen und im besonderen durch Überanstrengung der Sprech- und Gesangsstimme läßt sich nichts Genaues angeben. Desgleichen nicht über die im Anschluß an Schleimhautenzündungen auftretenden Paresen einzelner oder mehrerer Kehlkopfschließer. Inwieweit myopathische Pathogenese oder eine Mischung von myopathischer und neuropathischer Pathogenese vorliegt, läßt sich ohne bisher fehlende mikroskopische Untersuchung nicht aussagen.

Fest steht der dauernde gleiche Charakter der Internus- und Transversusparese, ähnlich wie der der reinen Internus oder reinen Transversusparese.

Es kann sich also nicht um Teilerscheinungen einer progressiven fortschreitenden Paralyse des Recurrens handeln. In diesem Falle würden auch die Erweiterer nach dem *Rosenbach-Semons*chen Gesetz zuerst und dann erst die Verengerer erkranken.

Sicher ist rein myopathische Paraylse einzelner Kehlkopfnerven nur nachzuweisen bei Lähmung einzelner Kehlkopfmuskeln infolge der Einwanderung von Trichinen[2]).

---

[1]) Diese Beiträge III. S. 295.

[2]) *Navratil*, 22. Fall von Kehlkopflähmung infolge von Trichinose. Berl. Klin. Woch. 1876.

Digitized by Google

Die Symptome der Affektion bestehen in mehr oder minder stark ausgeprägter Heiserkeit — reine Aphonie habe ich nicht beobachtet — sowie sehr rasch auftretender Ermüdung beim Sprechen. Bei der Untersuchung mit dem Kehlkopfspiegel und besonders dem *Brüningss*chen Vergrößerungskehlkopfspiegel sieht man oft, wie die Adduktionsbewegung der Stimmlippen bei der Phonationsbewegung in 2 Phasen erfolgt, einmal bis zu der Stelle des Lähmungsausfalls, dann vielleicht infolge einer Kompression des Kehlkopfes durch seine äußeren Muskeln bis zu einem völligen Schluß der Glottis, der aber gewöhnlich nur den Bruchteil einer Sekunde andauert. Die Singstimme zeigt ein fast völliges Versagen nach der Höhe des Stimmunfanges, die Töne der Mittellage und in der Tiefe sind hauchig oder heiser. Die Atemschreibung zeigt die Merkmale der Atemverschwendung; während das Zeitverhältnis von Einatmung zu Ausatmung während der Ruheatmung in der Norm wie 3:4, also fast wie 1:1, bei der normalen Sprech- oder Singeatmung etwa wie 1:7 ist, sinkt es bei der doppelseitigen Internus- und Transversusparese bei der Sprech- oder Singeatmung fast auf das Verhältnis von 1:1. Die Atemschreibung zeigt desgleichen die Merkmale der Atemverschwendung: nach der steilen Inspirationskurve sinkt die Exspirationskurve desgleichen steil und rasch ab. Das Atemvolumen weist keine wesentliche Verminderung gegen das Mittelnormvolumen auf. Die Deutung des stroboskopischen Bildes ist in vielen Fällen sehr schwer. Gelingt es aber Stroboskopton und Kehlkopfton zu einer befriedigenden Übereinstimmung zu bringen, so sieht man bei der Brustst imme die Stimmlippen bei völlig sichtbarer Paresenstellung im Sinne der Gegenschlagspolsterpfeifen schwingen. Falsettöne habe ich bei der Internus- und Transversusparese von Pat. nicht erzielen, also auch nicht stroboskopieren können. Es sei hier beiläufig bemerkt, daß ich in einer Reihe von Fällen einseitiger Rekurrensparalyse bei der stroboskopischen Untersuchung die gelähmte Stimmlippe schwingen sah. Die gelähmte Stimmlippe schwang aber durchschlagend aus und ein, die normale Stimmlippe machte die normalen Gegenschlagsschwingungen. Von besonderer Wichtigkeit ist die Durchleuchtung des Kehlkopfs, der ich für die Diagnose der Kehlkopflähmungen ein immer größeres Gewicht beimesse. Im durchleuchteten Kehlkopf sieht man den Ausfall an Kehlkopfmuskeltätigkeit gleichsam als helles Bild aufgezeichnet. Ich benutze für die Durchleuchtung sowohl den von mir angegebenen Apparat wie auch die *Vohsen*sche Durchleuchtungslampe.

Digitized by Google

Für die Prognose ist wichtig, ob es sich um frische oder veraltete Fälle handelt. Frische Fälle können durch Beseitigung einer gleichzeitig bestehenden entzündlichen Veränderung der Kehlkopfschleimhaut, Stimmruhe, in manchen Fällen durch sorgfältig dosierte Stimmübungen, elektrische Ausgleichsbehandlung gebessert werden. Einen durch diese Maßnahmen ganz geheilten Fall von Internus-Transversusparese habe ich nicht gesehen. Prognostisch wichtig ist wie bei jeder Lähmung von Stimmlippenmuskeln der Grad ihrer elektrischen Erregbarkeit. *Oppenheim*[3]) reizt die Nervi recurrentes am Halse zwischen Kehlkopf und Innenwand des M. sternokleidomastoideus in der Höhe des Cricoidknorpels. Am besten gelingt nach ihm die galvanische Reizung, die aber auch die Anwendung starker Ströme erfordert; im Moment des Stromschlusses (KaSZ) sieht man eine kräftige Adduktion einer oder beider Stimmlippen eintreten. Die Reizung gelingt nicht immer, namentlich nicht bei fetten Personen mit kurzem Halse. Bei Anwendung meiner Kehlkopfelektroden[4]), die dem Halse an der eben beschriebenen Stelle fest und gleichmäßig anliegen, erhält man bei kehlkopfgesunden Personen bei Anwendung mäßiger galvanischer Stromstärke, meist schon bei 2—3 Milliampère eine deutliche Zuckung beider Stimmlippen zur Mittellinie, oft auch völligen Glottisschluß. Bei Paresen muß man stärkeren Strom, bis zu 5 oder gar bis zu 10 Milliampère anwenden, um eine Adduktionsbewegung der Stimmlippen zu erhalten. In manchen Fällen erhält man bei Anwendung dieser oder gar noch stärkerer Stromstärke gar keine Adduktionsbewegung. Für diese Fälle ist die Prognose schlecht, alle vorher bezeichneten therapeutischen Maßnahmen führen zu keiner Änderung des krankhaften Zustandes und der ihn begleitenden Symptome.

Ich habe deshalb bei vorgeschrittenen und veralteten Fällen von Internus-Transversusparese durch ein operatives Verfahren erstens die normale Form der Glottis wiederhergestellt und nach dem Erreichen dieses Zieles angestrebt, auch die normale oder annähernd normale Funktion der Stimmlippen und der Stimmgebung wieder zu erwecken. Der operative Eingriff besteht darin,

[3]) Lehrbuch der Nervenkrankheiten. 4. Aufl. Bd. 1. S. 99.

[4]) Erhältlich bei Reiniger, Gebbert und Schall. Zeichnung des Apparats in *Schmidt-Meyer*, Krankheiten der oberen Luftwege. 1909. 4. Aufl. S. 144 und im Führer durch die Ausstellung des 3. Intern. Lar.-Rhin.-Kongresses, 1911, S. 106.

Digitized by Google

daß an beiden Stimmlippen das dreieckige Stück (auf Fig. 2 schraffiert), das den Glottisschluß verhindert, abgetragen wird. Das gelingt nach sorgfältiger Kokainisierung leicht auf indirektem Wege mittels einer kleinen von oben nach unten schneidenden Doppelcurette. Den Eingriff in der Schwebe zu machen, habe ich einmal versucht, aber während des Eingriffs Abstand davon genommen. So ausgezeichnete Dienste die Schwebe bei der Ent-

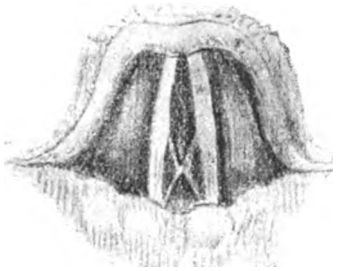

Fig. 2.

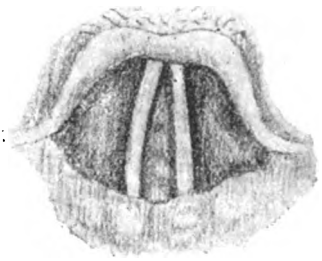

Fig. 3.

fernung von Fremdkörpern oder Entfernung großer Tumormassen, z. B. tuberkulöser, leistet, so wenig scheint ihre Anwendung bei diesem Eingriff und auch bei der Entfernung kleinster Larynxtumoren in exakter Weise ausführbar zu sein, da die Stimmlippe der in Skopolamin-Morphiumnarkose Befindlichen während des Eingriffs ausweicht. Bei der indirekten Operationsmethode werden die Stimmlippen in einem mäßig starken Kontraktionszustande festgehalten, so daß man ruhig arbeiten kann. Nach dem operativen Eingriff stehen die Stimmlippen in einer Stellung, die etwa der entspricht, die sie bei der Parese der Musculi crico-arytaenoidei laterales einnehmen (Fig. 3). Aber schon nach etwa 2 Wochen, während welcher völlige Stimmruhe empfohlen wird, treten sie während der dann vom Stimmarzte geleiteten Sprechstimmübungen fast oder ganz bis zur Mittellinie. In anderen Fällen tritt auch nach längerer Zeit kein völliger Schluß der Stimmlippen bei der Phonation ein, diese erfordern eine sehr sorgfältige und meist langdauernde Behandlung, die im wesentlichen 3 Stadien durchläuft, das der Kompression, der Dehnung der Stimmlippen und des elektrischen Ausgleichs. Die Kompression der Thyreoidplatten wird täglich mit dem von mir angegebenen Kompressorium ausgeführt. Die Dauer der Kompression beträgt bis zu einer halben Stunde. Während der letzten 5 Minuten der Kompression werden unter Kontrolle

Digitized by Google

des eingeführten Kehlkopfspiegels Stimmübungen gemacht und zwar Vokalübungen, die den Sprechtonumfang umfassen, sich also beim Manne von A bis e, bei der Frau von a bis e^1 erstrecken. Während der Übungen wird die Lage des Kompressoriums nach Bedarf geändert. Wird durch das Kompressorium der Stimmlippenschluß nicht genügend herbeigeführt, so werden die Stimmlippen gedehnt. *Flatau* dehnt die Stimmlippe derart, daß er mit 2 Fingern zwischen Zungengrund und Epiglottis eingeht und dann für mehrere Minuten einen starken Zug auf den Kehlkopf ausübt. Ich wende für die Dehnung der Stimmlippen folgendes Verfahren an: In den sorgfältig kokainisierten Kehlkopf wird eine *von Eickens*che oder *Gerber*sche Sonde über die laryngeale Fläche der Epiglottis bis an die vordere Kommissur der Stimmlippen eingeführt und nun der Kehlkopf wie bei der Hypopharyngskopie energisch in dorsoventraler Richtung während etwa 5 Minuten gedehnt. Während dieser Zeit werden dauernd Vokalsprechübungen möglichst in dem Umfange der Sprechtonhöhe gemacht. Man läßt dem Pat. die entsprechenden Töne, wenn man sie nicht im Gedächtnisse hat, von einer Hilfsperson auf einem Instrumente, z. B. einem Harmonium vorspielen, oder auf einer chromatischen Flöte vorblasen. Während der Dehnung ist eine Abduktion der Stimmlippen in geringem Maße möglich, dagegen gelingt die völlige oder fast völlige Adduktionsbewegung während der Phonation fast stets. Nach Entfernung der Sonde werden nach einer Pause die Stimmübungen in Höhe der Sprechtonlage nach etwa 5 Minuten fortgesetzt. Nach jeder Dehnung wird eine 2tägige Stimmruhe angeordnet. Darauf werden die Stimmübungen wieder täglich aufgenommen. Die durch die Dehnung erzielte Annäherungsmöglichkeit der Stimmlippen ist meist beträchtlich. Zwischen je 2 Dehnungen sollen mindestens Tage vergehen.

Ist die Adduktionsbewegung bei der Sprechstimmbildung eine befriedigende, so wird in den Fällen, in denen es sich um Wiederherstellung der gestörten Singstimme handelt, die Ausgleichung nach *Flatau* durch faradischen Strom angestrebt. Ein möglichst schwacher faradischer Strom wird, während der Pat. einen Ton der Mittellage piano zu bilden sucht, von außen durch den Kehlkopf geleitet. Während dieser Durchleitung des Stromes gelingt es dem Untersuchten, den Ton zu bilden, oft allerdings erst, nachdem die Stromstärke beträchtlich geworden ist. In vielen Fällen gelingt die Intonation auch nach dem Aufhören der

Digitized by Google

Faradisierung. Allmählich werden die Stimmübungen durch den gesamten Umfang der Stimme fortgesetzt. Am schwersten gelingt den Pat. das sichere Kreszendieren, Dekreszendieren und geläufige Stakkatosingen. Gegen Ende der Behandlung wird öfter Vibrationsmassage des Kehlkopfes und Behandlung mit Hochfrequenzströmen abschließend ausgeführt. In gut geheilten Fällen bietet der Kehlkopf bei der Phonation das Bild eines normalen Glottisschlusses (Fig. 4).

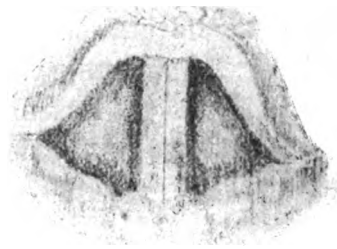

Fig. 4.

In ähnlicher Weise wie bei der Lähmung der Interni und des Transversus habe ich versucht, bei der alleinigen Lähmung der Interni durch ausgiebige Abtragung der Schleimhaut an der Innenseite der Aryknorpel eine normale Stellung der Stimmlippen und darauf eine normale Phonation zu erzielen. Die Entfernung der Schleimhaut wird gleichfalls mit einer Doppelcurette vorgenommen, die therapeutischen Maßnahmen werden in ähnlicher Reihenfolge getroffen wie bei dem ersten Eingriff.

Digitized by Google

XI.

Über die chirurgischen und otochirurgischen Indikationen bei der Behandlung von Erkrankungen des Gehörorgans, der Nase und der Nasennebenhöhlen, in besonderer Berücksichtigung der kriegschirurgischen Erfahrungen.

Von

P. STENGER
in Königsberg i. Pr.

Seitdem durch die Entwicklung der chirurgischen Operationstechnik im Bereiche des Gehörorgans und der oberen Luftwege die hier in Betracht kommenden Operationsverfahren Allgemeingut chirurgisch ausgebildeter Ärzte geworden sind, sieht der Spezialist immer wieder noch Fälle, die von nicht spezialistischer Seite operiert werden, so daß man den Eindruck gewinnt, als sei zur Ausführung derartiger Operationen nicht die spezialistisch geschulte Vorbildung, sondern nur die allgemein technisch erworbene chirurgische Fertigkeit notwendig. In keinem Spezialgebiet zeigt sich jedoch, daß eine aus mangelhafter Indikation auch technisch noch so gut ausgeführte Operation durchaus fehlerhaft ist, wie im Gebiet des Gehörorgans bzw. der oberen Luftwege. Der nicht spezialistisch geschulte Operateur ist unmöglich befähigt, selbst bei einer scheinbar äußerlich klarliegenden Erkrankung die richtige Indikation zu stellen derart, ob die Operation wirklich berechtigt ist, und in welcher Weise sie ausgeführt werden muß. Bei jedem einzelnen Falle kommt es nicht darauf an, die äußerlich wahrnehmbare Erkrankung, wie sie sich durch Veränderung der Knochen und Weichteile dokumentiert, schleunigst zu behandeln, sondern jedesmal muß das Operationsverfahren auf die Erhaltung der Funktion des betreffenden Organs Rücksicht nehmen. Selbst bei dringlichst lebensgefährlichen Eingriffen muß diese Indikation in erster Linie in Betracht kommen und unbedingt beachtet werden, falls man einen ärztlichen Kunstfehler vermeiden will. Sehr häufig treten erst im Verlaufe einer Operation Verhältnisse ein, die den Operateur zwingen, in Rücksicht auf

Digitized by Google

die Erhaltung der Funktion ganz andere Maßnahmen zu treffen, die derart sind, daß der nicht spezialistisch gebildete Operateur sie unmöglich sachgemäß beurteilen kann. So kommt, daß wir Fachärzte außerordentlich häufig Mißerfolge sehen, trotz scheinbar günstigen Verlaufs chirurgischerseits vorgenommener Operationen.

In allgemeiner medizinischer Beurteilung müßte man diese Fälle als Kunstfehler bezeichnen, da sie von einem Operateur, der sich seiner Unfähigkeit zu sachgemäßer Indikationsstellung bewußt sein mußte, ohne zwingenden Grund unternommen worden sind. Man würde berechtigt sein, derart vorgenommene Operationen mit nachweisbarer Schädigung des Kranken als Verschuldung des Operateurs ansehen zu müssen.

Es ist deshalb wichtig, für die oto-chirurgische und allgemein chirurgische Indikation der in Betracht kommenden Operationsverfahren Klarheit zu verschaffen. In dieser Beziehung haben die bereits während der Friedenszeit gewonnenen Erfahrungen während der Kriegszeit erneute und ausgiebige Bestätigung gefunden. Es hat sich gezeigt, daß die gesamte Kopfchirurgie im innigsten Zusammenhang mit dem dem Kopfskelett zugehörigen Knochenhöhlensystem steht, das bisher als ein der eigentlichen Chirurgie nebensächliches Spezialgebiet aufgefaßt wurde. Wie bisher der Allgemeinchirurg sich berechtigt fühlte, Erkrankungen im Bereiche dieser Nebenhöhlen ausschließlich vom chirurgischen Standpunkt aus zu behandeln, so zeigten die Erfahrungen des Weltkrieges, daß die ausschließlich chirurgische Behandlung der Verletzungen dieses Spezialgebiets durchaus unzureichend war, wenn sie nicht unter der Beachtung spezialistischer Beurteilung erfolgte.

Die an sich leicht erkennbare, einfache Mastoiditis gibt zu mancherlei Irrtümern Anlaß. Es ist unmöglich für einen Nichtfachmann, bei den Anzeichen einer beginnenden Mastoiditis den Zeitpunkt zu bestimmen, wann operativ eingegriffen werden muß oder nicht. Die Erfahrung lehrt, daß derartige Fälle, bei denen schon frühzeitig Mastoidsymptome in Erscheinung treten, meist ohne weiteres, allein in Rücksicht auf die bestehenden Beschwerden und auf etwaige bedrohliche Erscheinungen, wie hohes Fieber, starker Druckschmerz, anscheinende Hirnsymptome, durch Nichtfachärzte sofort und frühzeitig mit Aufmeißelung des Warzenfortsatzes behandelt werden. Der Ohrenarzt wird sich durch scheinbar bedrohliche Symptome nicht zu vorzeitiger Operation entschließen, ehe er nicht aus dem Rahmen der Gesamtbeurteilung

Digitized by Google

heraus wirklichen Anlaß zu derartigem Einschreiten gewonnen hat. Man sieht, daß infolge eines unzweckmäßigen Eingriffs oft erst recht unklare Krankheitsverhältnisse geschaffen werden, die weiterhin zu völlig unzweckmäßigen Maßnahmen Anlaß geben. Gerade diese akut einsetzenden Mastoiderscheinungen können nur von einem Fachmann richtig beurteilt werden. Ebenso ist der Nichtfachmann außerstande, bei einer in Erscheinung tretenden Mastoiditis zu unterscheiden, ob ursächlich eine akute oder eine chronische Eiterung vorliegt. Für den Fachmann ist diese Erkenntnis von maßgebender Bedeutung. Hat sich bereits ein äußerlich leicht erkennbarer subperiostaler Abszeß ausgebildet, so steht der Chirurg vor einer scheinbar überaus leichten Aufgabe, indem er kunstgerecht den Abszeß entleert, unter mehr oder weniger ausgiebiger Ausräumung des erkrankten Knochens. Die Erfahrung lehrt, daß der Chirurg in solchen Fällen mit einer derartigen Behandlung des Knochen- und Weichteilabszesses seine Aufgabe erfüllt zu haben glaubt, eine Aufgabe, die scheinbar in das Gebiet des chirurgischen Könnens fällt und die Inanspruchnahme eines Fachspezialisten überflüssig erscheinen läßt. Und doch zeigt sich gerade bei diesen Erkrankungsformen der bedeutungsvollste Unterschied rein chirurgischen und spezialohrenärztlichen Vorgehens. Während für den Chirurgen der zutage tretende Abszeß als die Krankheit in Betracht kommt, die unbedingt als Hauptsache zu behandeln sei, ist für den Ohrenarzt diese äußere Erkrankung ganz nebensächlich und zwar insofern, als er in ihr nur eine Folgeerscheinung einer vorliegenden Ohrerkrankung erblicken muß. Die Aufgabe des sachverständigen Ohrchirurgen besteht darin, sich nicht mit der Behandlung der Weichteil- und Knochenerkrankung zu begnügen, sondern gleichzeitig mit der Entleerung der erkrankten Knochen- und Weichteilherde auch im operativen Vorgehen so zu verfahren, daß die Erhaltung der Funktion des Ohres berücksichtigt wird. Für ihn ist die Beschaffenheit des Abszesses mehr oder weniger gleichgültig, für ihn kommt es darauf an, festzustellen, ob es sich um eine akute oder chronische Ohrerkrankung handelt, um nunmehr die Operation so einzurichten, daß neben Erhaltung der Funktion völlige Heilung erzielt wird. So lehrt die Erfahrung, daß die ohne diese exakte Indikation vorgenommenen Operationen, auch wenn sie mit völliger Ausheilung der äußeren Knochenwunde verlaufen sind, doch keine Ausheilung der bestehenden Ohrerkrankung erreichen lassen und daß dauernde Schädigung der Gehörfunktion,

Digitized by Google

meist unter Fortdauer der Ohreiterung, die Folge ist. Andererseits sieht man bei gleicher, unsachgemäßer Indikationsstellung, daß chronische Ohreiterungen (Cholesteatom) nicht zur Ausheilung der Ohrerkrankung, sondern zu andauernden Rückfällen führen, die bei sachgemäß ausgeführter erstmaliger Operation vermieden worden wären.

Weitaus schwieriger ist die Behandlung von Ohrkomplikationen, die den Verdacht einer otitischen Hirnsinuserkrankung erwecken. Ist schon für den erfahrenen Facharzt die allgemeine Beurteilung dieser Erkrankung und die Wahl des einzuschlagenden Operationsverfahrens außerordentlich kompliziert, so lehrt die Erfahrung, daß der Nichtfachchirurg in Unkenntnis der spezialistisch bemerkenswerten Symptome operativ vorzugehen verleitet wird zu einer Zeit, die für den Fachmann noch keine Indikation erkennen läßt. So kommt es, daß derartige eingreifende Operationen völlig zwecklos ausgeführt werden, ja sogar daß sie, unter unberechtigter Indikation vorgenommen, zu nachfolgenden schweren Schädigungen des Erkrankten Anlaß geben.

Der otitische Hirnabszeß, als solcher diagnostiziert, erfordert in Bezug auf operatives Eingreifen unbedingt sachgemäße, spezialistische Beurteilung. Es kann für die Art des operativen Vorgehens nicht gleichgültig sein, ob der Abszeß vom Labyrinth oder von irgend einer Stelle des Mittelohrs bezw. des Warzenfortsatzes ausgegangen ist. Für die endgültige Ausheilung des Abszesses und Heilung des Erkrankten ist die Beseitigung des ursächlichen Herdes wichtiger, als die ohne Berücksichtigung dieser Verhältnisse technisch best ausgeführte Abszeßoperation. Die Entleerung eines vom Labyrinth oder von einem Empyem des Saccus endolymphaticus ausgehenden Hirnabszesses ist völlig zwecklos, wenn der ursächliche Herd nicht gleichzeitig ausgeräumt wird. Die nach solch fehlerhaftem Eingreifen mit absoluter Sicherheit einsetzende Meningitis läßt die chirurgisch best ausgeführte Hirnoperation als ärztlichen Kunstfehler beurteilen.

Ganz dieselben Verhältnisse liegen bei den Erkrankungen der Nasennebenhöhlen vor. Sicherlich wird jeder Chirurg imstande sein, eine Stirn- und Kieferhöhle technisch einwandfrei zu operieren. Der Facharzt jedoch legt weniger Wert darauf, eine schulgemäß gelernte Operation auszuführen, sondern für ihn ist die jedesmalige Indikation maßgebend, indem er neben der Beseitigung der augenblicklich manifesten und scheinbar gefährlichen Krankheitssymptome auf die Erhaltung der physiologischen

Digitized by Google

Funktion unter Verhütung späterer Rückfälle hauptsächlichsten Wert legen muß.

Diese Faktoren zu beurteilen ist der nicht spezialistisch geschulte Allgemeinchirurg nicht imstande. Ob in dem einen Falle bei scheinbar äußerlich ganz gleichen Symptomen die Stirnhöhle von außen zu eröffnen ist, mit oder ohne Berücksichtigung des Siebbeins und des Keilbeins, kann nur eine spezialistisch geschulte Indikationsstellung klarlegen. Selbst die auf scheinbar bedrohliche Symptome hin schulgemäß ausgeführte Operation ist fehlerhaft, wenn sie nicht unter genauer Kenntnis und Beurteilung aller der Erkrankung vorausgehenden Umstände erfolgt ist. Auch die an und für sich leichte Operation einer Kieferhöhlenerkrankung unterliegt denselben Bedingungen. Für den Fachmann ist die Ausräumung der Kieferhöhle technisch nur unter dem Gesichtspunkte von Bedeutung, als er sein Operationsverfahren völlig abhängig sein läßt von der Art der Erkrankung und ihrem ursächlichen Zusammenhang. Während der Allgemeinchirurg ausschließlich von dem Bestreben geleitet ist, momentan bestehende Beschwerden, wie sie von den erkrankten Höhlen ausgelöst sind, zu beseitigen, wird der Spezialchirurg sein Operationsverfahren so einrichten, daß das ursächliche Nasenleiden gleichzeitig beseitigt wird. Von diesem Gesichtspunkte geleitet, ist bei scheinbar gleichen äußeren Verhältnissen die Wahl des Operationsverfahrens bezw. der Behandlung überaus verschieden. Der Spezialchirurg wird selbst bei anscheinend bedrohlichen Krankheitssymptomen mit einem unter Berücksichtigung der Spezialverhältnisse sehr viel einfacheren Operationsverfahren auskommen als der Nichtfachmann.

In der speziellen Chirurgie ist neuerdings allgemein anerkannt, daß für die Behandlung und Beurteilung der sogenannten Basisfrakturen die Untersuchung des Gehörorgans von äußerster Wichtigkeit ist, und zwar nicht allein deshalb, weil dadurch sowohl die Diagnose nach den bisherigen Anschauungen hauptsächlich gesichert wird, als auch insbesondere die Prognose der erlittenen Basisverletzung mit einer gewissen Wahrscheinlichkeit bestimmt werden kann.

Ohrenärztlicherseits ist man nicht auf diesem chirurgisch festgelegten Zusammenhang stehen geblieben, sondern man hat versucht, die Konsequenzen weiter zu ziehen, und zwar nach der Richtung hin, einerseits festzustellen, inwieweit die sogenannten Basisfrakturen Verletzungen des Gehörorgans nach sich ziehen,

Digitized by Google

andererseits in welcher Weise die etwaigen Gefahren einer solchen Komplikation verhütet werden könnten. So kam die Frage der frühzeitigen Operation bei den sogenannten Basisfrakturen mit Ohrerscheinungen in Erörterung. Der günstige Erfolg vielfach ohrenärztlich vorgenommener Operationen ließ keinen Zweifel, daß nach dieser Richtung hin weitere Beobachtungen erforderlich sein müßten.

Die außerordentlich große Zahl von Kopfverletzungen im Weltkrieg mußte dem Ohrchirurgen, der sich über die Bedeutung des Zusammenhanges von Basisfraktur und Ohrverletzung klar geworden war, sehr bald auch Aufklärung darüber geben, weshalb nach äußerlich scheinbar leichten Verletzungen trotz sorgfältigster chirurgischer Behandlung und günstigem Heilungsverlauf plötzlich und oft sehr spät meningitische Erscheinungen mit letalem Ausgang auftraten. Ausgehend von den Erfahrungen über den Zusammenhang zwischen Basisfraktur und Ohrverletzung mußten demnach auch alle anderen mit der Außenwelt in offener Verbindung stehenden Knochenhöhlen des Kopfskeletts in Betracht gezogen werden, und zwar ausschließlich nach derRichtung hin, inwieweit durch eine Kopfverletzung die Schädelkapsel bzw. Basis durch eine Verletzung mit einer dieser Höhlen in direkte Verbindung kommen könnte; fernerhin inwieweit von hier aus Infektion des Schädelinhalts sofort oder später zu erwarten sei.

Ebenso wie die Verletzung der Paukenhöhle, muß die Verletzung jeder der Schädelkapsel anliegenden Höhle, soweit sie mit der Außenwelt in Beziehung treten kann, an maßgebender Bedeutung gewinnen. Von jeder dieser Höhlen kann nach einer Kopfverletzung das Schädelinnere infiziert werden. Deshalb ist es unbedingt notwendig, daß bei einer Kopfverletzung die Art der Gewalteinwirkung auf das Knochengerüst des Schädelaufbaues nach der Richtung hin genau untersucht wird, inwieweit eine Schädigung der angrenzenden Höhlen erfolgt sein kann. Für den Fall, daß eine derartige Verletzung wahrscheinlich ist, muß auch von vornherein die erste Wundversorgung eingerichtet werden, d. h. es kommt nicht nur darauf an, daß die äußere Wunde möglichst korrekt versorgt wird, sondern es muß unter Berücksichtigung der Gewalteinwirkung sofort untersucht werden, ob gleichzeitig mit der ersten Wundbehandlung durch Freilegung etwaiger tiefergehender Knochenverletzungen eine spätere Infektion des Schädelinhalts vermieden werden kann.

Digitized by Google

Als auf ein typisches Beispiel verweise ich auf den im Atlas der Kriegsaugenheilkunde von *Szily*, Bd. III, S. 448 beschriebenen Fall einer Augenverletzung.

Durch Leuchtpistolenverletzung am 23. VI. 1917 ist der Bulbus des linken Auges total zerrissen und zertrümmert. Breit klaffende Wunde am äußeren Orbitalrand, breite Freilegung des etwas usurierten Knochens. Am 1. VI. typische Meningitis. Nunmehr breite Freilegung. Splitter in der Dura. Ausgedehnte Splitterfraktur der lateralen und oberen Orbitalwand.

6. VII. 1917 Exitus letalis. Sektion zeigt ausgedehnte Splitterung der Orbitalwände, besonders der medialen Orbitalwand und der angrenzenden Siebbeinzellen.

Die im vorliegenden Fall äußerst schwere Verletzung des Orbitalinhaltes imponierte zunächst als reine Schußverletzung des Auges. Die unter dem Eindruck dieser lokalen Erkrankung eingeleitete Behandlung ließ die weitere Untersuchung der Art der Gewalteinwirkung auf den knöchernen Schädelbau unberücksichtigt. Auf Grund der ohrenärztlich gemachten Erfahrungen läßt sich epikritisch die Frage aufwerfen, ob durch sachgemäße primäre Freilegung der in Betracht kommenden und in die später festgestellte Splitterfraktur einbezogenen Nasennebenhöhlen (Stirn- und Siebbeinzellen) ein anderer Ausgang des Wundverlaufs zu erreichen gewesen wäre. Es wäre zweckmäßig gewesen, sofort die Art der Gewalteinwirkung auf das knöcherne Schädelgerüst festzustellen, insbesondere daraufhin, ob unter Verletzung der knöchernen Schädelbasis angrenzende Zellen mit betroffen waren, von denen eine Infektion des Schädelinhalts zu befürchten sei. Demnach hätte die an sich schwere Augenverletzung als nebensächliche Schädigung beurteilt werden müssen.

Eine große Reihe analoger Beobachtungen ließen mich in meiner kriegsärztlichen Tätigkeit erkennen, daß in der Behandlung von Kopfverletzungen allgemein chirurgischerseits hauptsächlich die örtliche Wundbehandlung im Vordergrund steht und daß, wie aus der heutigen Literatur ersichtlich ist, die primäre Wundversorgung nur seitens weniger Autoren (z. B. *Cords*) die bestimmbare Indikation erkennen läßt, die auf die primäre Versorgung indirekter oder direkter Verletzungen der dem Schädelskelett angrenzenden Höhlen Rücksicht nimmt. Die nach dieser Richtung hin selbständig gemachten großen Erfahrungen meines Assistenten, des Herrn Prof. Dr. *Linck*, bestätigen in ausführlicher Weise meine eigenen.

Digitized by Google

Auf Grund meiner Beobachtungen habe ich bereits darauf hingewiesen, daß die bisher allgemein übliche Bezeichnung der Kopfschüsse als Steck-, Prell- und Durchschüsse durchaus unzureichend ist. Allerdings geht ja aus der Art dieser Bezeichnung das Bestreben hervor, die Verschiedenartigkeit der äußeren Gewalteinwirkung auf das knöcherne Schädelskelett und seinen Inhalt näher definieren zu wollen, doch bezieht sich diese Bezeichnung mehr auf die lokale Einwirkung.

Gerade diese unterschiedliche Benennung der Kopfverletzungen deutet darauf hin, wie außerordentlich verschiedenartig die Wirkung einer äußeren Gewalt auf das knöcherne Schädelgerüst beurteilt werden muß. Die Bezeichnung Prell- und Steckschuß ist therapeutisch gänzlich belanglos, da z. B. ein Steckschuß, je nachdem er in der Tiefe auf einen mechanisch anders gebauten Knochenteil kommt, nunmehr in seiner weiteren Auswirkung physikalisch als typischer Prellschuß sich gestalten kann und demgemäß in der Tiefe weitgehende Verletzungen hervorzurufen imstande ist, welche mit den nach dem Eindruck der äußeren Beurteilung als Steckschuß vermuteten Schädigungen nicht in Einklang stehen. Es ist dies besonders auffällig bei den Verletzungen im Bereiche des Warzenfortsatzes, Stirn- und Hinterhauptbeins, also an Knochen, die in hervorragender Weise beim Aufbau des knöchernen Schädelgerüstes beteiligt sind. Dies gilt in gleicher Weise von denjenigen Knochen des Schädels, die vermöge ihres starken Ausbaus oder ihrer Elastizität der örtlichen, auch äußerlich gekennzeichneten Gewalteinwirkung an sich Widerstand leisten, jedoch infolge ihres weiteren Zusammenhanges zu örtlich entfernten Berstungsbrüchen an Stellen schwächeren Knochenausbaues Anlaß geben. Als solche Teile kommen sowohl das Tegmen tympani als auch die Lamina cribrosa und das Augendach vorzugsweise in Betracht.

So sieht man je nach der Gewalteinwirkung an diesen schwächsten Stellen des Kopfskeletts Verletzungen entstehen, die an sich mit der äußeren Kopfwunde in keinem unmittelbaren Zusammenhange zu stehen scheinen. Indem diese Verletzungen übersehen oder in ihrer Gefährlichkeit nicht genügend beachtet werden, können sich die von hier aus bedingten schweren Folgeerscheinungen entwickeln. Es muß deshalb die spezialchirurgische Aufgabe sein, derartigen Splitterungsfrakturen nachzugehen, um rechtzeitig die von dem beteiligten Höhlensystem aus drohende Infektionsgefahr zu verhüten, und zwar dadurch, daß in sach-

Digitized by Google

gemäßer breiter Freilegung des in Betracht kommenden Höhlensystems alle Infektionswege aufgesucht werden. Für dieses, als spezielle Chirurgie der Schädelbasis bezeichnete Vorgehen bedarf es bestimmter Indikationen, die ebenso wie das eigentliche Operationsverfahren in die Hand des zuständigen spezialistisch geschulten Operateurs gelegt werden müssen. Die Notwendigkeit der spezialistischen Beurteilung ist durch die Erfahrungen dieses Krieges unzweifelhaft erwiesen.

Aus meinen Beobachtungen und operativen Erfahrungen führe ich in Folgendem einige Fälle in kurzem Auszuge an:

I. Schußverletzungen der Schädelbasis mit äußerlich sichtbarer Wunde in der Ohrgegend.

Fall 1. Musketier M., 39 Jahre alt. Verwundet durch Gewehrschuß am 29. VIII. 1914. Einschuß: linker Jochbogen, 3 fingerbreit vor dem Tragus. Ausschuß: Mitte Warzenfortsatz, rinnenförmiger Schußkanal bis zum Tragus, der abgelöst ist. Gehörgang verengt. In Höhe des Antrums breite unregelmäßige Ausschußöffnung. Im Feldlazarett wurden an der Ausschußwunde kleine Knochensplitter entfernt. Die äußere Wunde antiseptisch verbunden.

Nach 12tägiger Behandlung traten unter allmählich ansteigenden Fiebererscheinungen Anzeichen einer beginnenden Meningitis auf.

15. IX. 1914 ohrenärztliche Untersuchung: Die äußere Wunde zeigt starke Granulationsbildung. Aus dem äußeren Gehörgang entleert sich reichlich Eiter. Der Gehörgang selbst ist schwer übersichtlich und blutet bei der Untersuchung. Der Warzenfortsatz ist in ganzer Ausdehnung besonders an der Spitze stark druckempfindlich. Flüstersprache und Stimmgabeln werden links nicht gehört. Temperatur 39,4. Es besteht Nackensteifigkeit und Kernig.

Operation 15. IX. 1914. Zellen des Warzenfortsatzes mit schmierigen eitrigen Granulationen ausgefüllt. Vollständige Zertrümmerung der oberen Gehörgangswand, des Tegmen tympani et antri. In die Dura sind Splitter eingedrungen. Ausräumung des Krankheitsherdes. 23. IX. 1914 Exitus an Meningitis.

Epikrise: Die ursprüngliche Behandlung erfolgte bei rein chirurgischer Beurteilung der äußeren Wundverhältnisse zunächst unter scheinbar günstiger Wundheilung, ohne Berücksichtigung der bestehenden Ohreiterung. Durch die infolge auftretenden Fiebers veranlaßte ohrenärztliche Begutachtung wurde die tiefer liegende Erkrankung des Gehörorgans festgestellt. Die Operation mußte bei der bereits ausgebildeten Meningitis erfolglos sein. Epikritisch hätte möglichst frühzeitig sich durch ohrenärztliche Untersuchung die Art der Ohrenverletzung aufklären und durch sachgemäße Freilegung der Ein- und Ausschußöffnung die Gefahr der Spätinfektion vermeiden lassen.

Fall 2. Musketier A. S., verwundet am 10. XII. 1914 durch Gewehrschuß. Nach längerer Lazarettbehandlung am 8. V. 1915 Aufnahme in die

Digitized by Google

Ohrenstation. Einschuß am linken äußeren Augenwinkel. Wunde verheilt mit unscheinbarer, nicht schmerzhafter Narbe. — Ausschuß dicht hinter dem linken Warzenfortsatz. Wunde vernarbt mit markstückgroßer, fest mit der Unterlage verwachsener Narbe.

Totale Facialislähmung. Äußerer Gehörgang mit Granulationen angefüllt, profuse stinkende Eiterung. Starke Druckempfindlichkeit im ganzen Bereiche des Warzenfortsatzes. Taubheit links.

Operation: Nach Freilegung findet sich an der hinteren Grenze des Warzenfortsatzes ein breit mit der Narbe verwachsener klaffender Knochenspalt. Die ganze untere Hälfte des Warzenfortsatzes mit hinterer Gehörgangswand und dem vestibulären Teil des Labyrinthes ist losgelöst und läßt sich in toto entfernen, so daß die Dura der hinteren Schädelgrube frei zutage liegt. Völlige Zersplitterung des Tegmen antri et tympani. Der abgerissene Facialisstumpf ragt aus seinem Kanal hervor.

Heilung erfolgte ohne Komplikation.

Epikrise: Durch 5 monatliche, unter rein chirurgischen Gesichtspunkten erfolgte Behandlung ist zwar die Ausheilung der äußeren Wunden erreicht, jedoch ohne Berücksichtigung der Einwirkung der schädigenden Gewalt auf die Schädelbasis, die sich durch Zertrümmerung des wenig widerstandsfähigen Tegmen tympani et antri dokumentiert unter gleichzeitiger Absprengung eines massiven Teils des Felsenbeins. Infolge der Nichtberücksichtigung dieser Schädigung war durch die nicht behandelte Ohreiterung die Gefahr ernstester Komplikationen gegeben. Andererseits hätte sicherlich unter sachgemäßer erstmaliger Beurteilung der Verletzung und bei Beachtung der von mir bezeichneten Gesichtspunkte die Behandlungsdauer ganz erheblich abgekürzt werden können, ohne die dauernde Gefahr einer nachträglichen Infektion. Weiterhin wäre es vielleicht möglich gewesen bei primärer Wundrevision, unter Beseitigung des abgesprengten Knochenstücks die Vereinigung des abgerissenen Facialis wieder herzustellen.

Fall 3. Reservist J., verwundet durch Infanteriegeschoß am 29. VIII. 1914. Einschuß dicht hinter dem oberen Ohransatz. Geschoß wurde entfernt. Nach Behandlung als dienstfähig am 17. XII. 1914 entlassen. Andauernd Schmerzen im Hals und Ohrenlaufen, deshalb Aufnahme am 13. I. in die hiesige Ohrenstation. Äußere Einschußöffnung verheilt. Kopfschmerzen, Schlaflosigkeit, starke Druckempfindlichkeit des Warzenfortsatzes. Temperatur leicht erhöht, 37,8°. Aus dem Ohr eitrige Absonderung.

Operation: Zellen des Warzenfortsatzes mit schmierigen eitrigen Granulationen angefüllt. Nach Ausräumung findet sich ein Knochenriß von der hinteren oberen Ecke aus, der, das Tegmen antri durchsetzend, schräg nach vorn unten verläuft. Bei Freilegung der hinteren Schädelgrube entleert sich ein großer extraduraler Abszeß.

Heilung erfolgt in normaler Weise.

Epikrise: Eine am 29. VIII. 1914 erfolgte Verletzung in der Ohrgegend wird unter den damals geltenden chirurgischen Leitsätzen bis zum 17. XII. 1914 behandelt. Der Pat., dienstfähig entlassen, wird am 13. I. 1915 wegen Ohrbeschwerden aufgenommen. Bei der nunmehr auf-

Digitized by Google

genommenen Operation zeigt sich, daß die ursprünglich als einfacher Steckschuß imponierende Gewaltwirkung des einschlagenden Geschosses im Bereiche des Felsenbeins zu einer Berstungsfraktur dieses Bezirks der Schädelbasis Anlaß gegeben hat. Sicherlich wäre bei einer unter sachgemäßer rechtzeitiger Beurteilung erfolgten erstmaligen Wundversorgung die spätere Komplikation vermieden worden und frühzeitigere Heilung erfolgt.

Fall 4. Reservist P., verwundet am 24. VI. 1915 durch Querschläger, der die Hälfte der linken Ohrmuschel abriß und eine rinnenförmige Streifwunde oberhalb des Ohres verursachte. Die äußere Wunde war am 25. VIII. verheilt, deshalb Überweisung zum Ersatzbataillon. Seit Ende August Kopfschmerzen, Ohrenschmerzen und Schwindelgefühl. Aufnahme in die Ohrenstation am 3. IX. 1915.

Im linken Gehörgang Eiter. Trommelfell zeigt Perforation im hinteren oberen Abschnitt. Warzenfortsatz stark druckempfindlich. — Bei der Operation finden sich die Zellen des Warzenfortsatzes mit schmierig eitrigen Granulationen angefüllt. Von der hinteren oberen Gehörgangsecke führt eine Fissur quer durch das Tegmen antri nach dem Sinusknie hin. Dura ist intakt.

Epikrise: Durch die Verwundung ist eine Verletzung des Trommelfells, der hinteren Gehörgangswand und des Tegmen tympani entstanden. Unter Berücksichtigung des Angriffspunktes und Art der einwirkenden Gewalt hätte man bei der ersten Wundversorgung diese Möglichkeit berechnen müssen, so daß die spätere Infektion der Mittelohrräume und die durch die Fissur bestehende Bedrohung der Dura verhindert worden wäre.

Fall 5. Musketier F., verwundet am 25. VI. 1915 durch Gewehrschuß. Einschuß dicht vor dem Tragus. Ausschuß: Mitte der linken Halsseite in einer Senkrechten vom hinteren Ohrmuschelansatz.

11. VII. 1915 Aufnahme in die Ohrenstation. Ein- und Ausschußwunde verheilt, Schmerzen in der Ohrgegend. Tiefe des Gehörgangs nicht zu übersehen. Im *Sigle*schen Trichter bewegt sich die untere und hintere Gehörgangswand. — Operation 11. VII. 1915. Völlige Absplitterung der ganzen Warzenfortsatzspitze. Hintere und obere Gehörgangswand zersplittert. Von hier aus zieht ein weiter Sprung von der hinteren oberen Gehörgangsecke zum Sinusknie hin. Die Warzenfortsatzzellen sind mit schwammigen Granulationsmassen angefüllt.

Epikrise: Durch das Geschoß ist die Warzenfortsatzspitze abgesprengt, was weiterhin zu einer Zertrümmerung der hinteren Gehörgangswand mit Fissur des Tegmen antri Anlaß gegeben hat.

Zum mindesten mußte die frühzeitig auftretende Ohreiterung Anlaß zur erneuten Wundversorgung sein.

Fall 6. Landsturmmann Sch., verwundet am 2. V. 1915. Einschuß durch Gewehrkugel dicht hinter dem oberen Ohrmuschelansatz. Steckschuß. Geschoß entfernt. Aufnahme in die Ohrenabteilung am 10. VI. 1915.

Dicht hinter dem oberen Ohrmuschelansatz eine haselnußgroße Einschußöffnung mit starken Granulationen. Aus Schußöffnung und äußerem Gehörgang starke Eiterung. Kopfschmerzen und Schwindelgefühl.

Digitized by Google

Operation 10. VI. 1915. Unregelmäßige Einschußöffnung, starke Splitterung der Corticalis sowie des Tegmen antri und tympani. Splitter zwischen Knochen und Dura eingeklemmt. Dura mit Granulationspolster besetzt. In den Zellen des Warzenfortsatzes schwammige Granulationen.

Epikrise: Die erste Wundversorgung der anscheinend einfachen Steckschußverletzung mußte darauf Rücksicht nehmen, daß die Steckschußwirkung in der Tiefe in physikalisch weitergehender Ausdehnung zu Knochensplitterungen Anlaß geben konnte, deren Gefährlichkeit erst eintreten mußte, wenn die Verbindung mit der Außenwelt auf dem Wege des gleichzeitig verletzten Mittelohrs in Erscheinung treten würde. Diese Komplikation mußte durch die erste Behandlung ausgeschlossen werden.

II. Verletzungen des Schädels ohne sichtbare Schädigung des Gehörorgans bzw. der Schädelbasis.

Fall 1. Kanonier F., verwundet am 29. VIII. 1914 durch Granatsplitter an der linken Kopfseite. Die Wunde wurde nach Entfernung der Knochensplitter vernäht. 14 Tage später wird operativ ein großer linksseitiger Schläfenlappenabszeß entleert, nach Erweiterung der großen Knochenwunde. Anfänglich glatter Heilungsverlauf. Infolge auftretenden Fiebers, Ohreiterung, Schmerzhaftigkeit in der Warzenfortsatzgegend und Anzeichen bestehender Meningitis Aufnahme in die Ohrenabteilung.

Operation 13. X. 1914. Die fingerbreit über dem Ohrmuschelansatz bis zum Hinterhauptbein reichende Knochenwunde wird freigelegt. Dabei findet sich ein breiter, nach der hinteren oberen Gehörgangsecke sich hinziehender Riß, der in die Tiefe gehend, das Tegmen tympani et antri breit durchsetzend, anscheinend quer durch die Pyramide nach dem Porus acusticus internus hinzieht. Die Zellen des Warzenfortsatzes sind mit schmierig eitrigen Granulationen angefüllt. Trotz weitester Freilegung erfolgte unter Zunahme der meningitischen Symptome Exitus am 26. X. 1914.

Epikrise: Die anfängliche Wundbehandlung ist ausschließlich unter Berücksichtigung der lokalen Wundverhältnisse erfolgt. Auch die spätere Wundrevision ist den Anforderungen moderner Basischirurgie in keiner Weise gerecht geworden, insofern sie, in ihren chirurgischen Maßnahmen die etwaigen Einwirkungen der ursächlichen Gewalt auf das gesamte Kopfskelett außer acht lassend, es versäumte, nachzusehen, wie weit sich die Verletzung der Schädelbasis in das Zellsystem der Ohrgegend erstreckte. Durch die Sektion wurde eine vom Porus acusticus internus (Labyrinth) ausgehende basale Meningitis festgestellt.

Fall 2. Arbeiter K., verletzt am 4. II. 1919 dadurch, daß er von einem Treibriemen erfaßt, gegen einen vorspringenden Eisenzapfen geworfen wurde.

Aufnahme in die Ohrenklinik am 6. II. An der linken Schläfengegend findet sich eine 10 cm lange, 3 cm breite klaffende Hautwunde mit schmierigen Rändern. Nach Auseinanderziehen der Wundränder sieht man eine markstückgroße Infraktion des Schläfenbeinknochens, der tief eingekeilt ist. Temperatur 38,5°. Aus dem linken Ohr serös-blutige Absonderung.

Operation: Nach Erweiterung der Knochenwunde wird das in die Hirnmasse eingekeilte Knochenstück entfernt. Von der Knochenwunde

Digitized by Google

aus zieht eine Fissur nach der hinteren Kante des Warzenfortsatzes hin, eine zweite nach der hinteren oberen Gehörgangsecke, von hier aus das Tegmen antri quer durchsetzend und zersplitternd. Die Fissuren werden unter Eröffnung des Warzenfortsatzes freigelegt. Tamponade.

Glatter Heilungsverlauf.

Epikrise: Durch die rechtzeitige Freilegung der Mittelohrräume ist vermieden, daß auf dem Wege des verletzten Mittelohrs spätere Infektion eintreten konnte.

III. Basisfraktur nach Fall auf das Hinterhaupt ohne sichtbare äußere Verletzungen.

Fall 1. Kanonier G. stürzte am 26. IX. 1915 durch Ausgleiten auf dem Fußboden derart hin, daß er, ohne Halt zu finden, mit dem Hinterkopf aufschlug. Er wird bewußtlos in das Lazarett eingeliefert, macht schwerkranken Eindruck, Puls 100, Cyanose des Gesichts. Aus Nase und rechtem Ohr blutiger Ausfluß.

28. IX. 1915 bei Bewußtsein, starke Kopfschmerzen. Dünnflüssige Absonderung aus dem rechten Ohr.

30. IX. 1915 Aufnahme auf Ohrenstation. Es bestehen Fieber bis 39,2 , starke Kopfschmerzen, Erbrechen, Nackensteifigkeit, Kernig. Hinter dem rechten Ohr ausgedehnte, bläulich verfärbte Stelle. Warzenfortsatz stark druckempfindlich, eitrige Absonderung aus dem rechten Ohr.

Operation 1. X. 1915. Nach Abheben des Periosts sieht man im Planum eine deutliche Bruchlinie, die von hinten oben kommend, nach vorn unten bis zur hinteren oberen Gehörgangsecke verläuft. Die Zellen des Warzenfortsatzes sind mit frischem entzündlichem Exsudat gefüllt. Die Fissurlinie verläuft nach hinten quer über dem absteigenden Sinus. Der Sinus ist eingerissen und blutet. Von hier aus verläuft eine zweite Fissur hinter dem horizontalen Bogengang zum Tegmen antri et tympani. Die Dura ist nicht verletzt.

Nach der Operation günstiger Heilungsverlauf.

Epikrise: Es handelte sich um eine frische Basisfraktur, deren operative Freilegung der auf dem Wege der Ohrverletzung mit der Außenwelt in Verbindung stehenden Fissuren an der Schädelbasis die in Entwicklung begriffene Meningitis rechtzeitig an weiterer Ausbreitung verhinderte.

IV. Verletzungen des Gesichtsschädels (Augen- und Gesichtsgegend) mit Beteiligung der Schädelbasis und der angrenzenden Nebenhöhlen.

Fall 1. Landsturmmann K., verletzt am 11. XII. 1914 durch Gewehrschuß. Einschuß dicht am rechten Nasenwurzelansatz. Kugel durch Röntgenbild in der Fossa pterygoidea bzw. in der hinteren Kieferhöhlenwand festgestellt. Nach längerer Behandlung wird Pat. am 14. II. 1915 der Ohrenstation überwiesen. Es bestehen Eiterung aus der Nase, andauerndes, wechselndes Fieber bis 39,2°, starke Kopfschmerzen, zeitweises Erbrechen, Nackensteifigkeit und Kernig.

Bei dem Versuch am 15. II. 1915, nach breiter Eröffnung der Kieferhöhle die Kugel zu entfernen, tritt eine starke arterielle Blutung auf, die auf feste Tamponade steht. Infolge des äußerst schlechten Allgemein-

Digitized by Google

befindens und der manifesten meningitischen Symptome wird von einer Unterbindung der Carotis Abstand genommen. — Exitus am 18. II. 1915 an Meningitis. Sektion nicht möglich.

Epikrise: Bei der ersten Wundversorgung, zum mindesten im späteren Verlaufe der Behandlung, mußte Rücksicht auf die in Form von eitriger Absonderung aus der Nase bestehende Mitbeteiligung der Nasennebenhöhlen genommen werden. Unter breiter Freilegung der in Betracht kommenden Höhle würde sich die Verletzung des Siebbeins und der damit in Verbindung stehenden vorderen Schädelbasis gezeigt haben.

Fall 2. Wehrmann B, verwundet am 4. II. 1917 durch Gewehrsteckschuß dicht über der Nasenwurzel. Geschoß entfernt. Trotz andauernder Lazarettbehandlung keine Ausheilung. Aufnahme auf die Ohrenstation am 3. IX. 1917. Über dem Nasenansatz tiefe Fistel mit eitriger Absonderung. Vordere Stirnhöhlenwand und linker Supraorbitalbogen zum Teil entfernt. Im Röntgenbild zahlreiche Geschoßsplitter in der Nähe der Lamina cribrosa und hinteren Stirnhöhlenwand. Operation 8. IX. 1917. Breite Eröffnung beider Stirnhöhlen, die mit schwammigen Granulationen angefüllt sind. Ausräumung des ebenso erkrankten rechtsseitigen Siebbeins. Links sind die untere Stirnhöhlenwand und die angrenzenden Siebbeinzellwände zersplittert, ebenso auch die hintere Stirnhöhlenwand. Nach Entfernung der Splitter liegt die Dura frei zutage. Das Siebbein wird breit freigelegt.

Epikrise: Die nach 7monatlicher Behandlung erfolgte sachgemäße Wundrevision deckt die in das Siebbein hinein reichende Zerstörung auf. Augenscheinlich ist von hier aus de Verzögerung der Heilung zu erklären, die durch sachgemäße erstmalige Wundbehandlung zweifellos viel früher erfolgt wäre.

Fall 3. Grenadier K., verwundet am 24. VII. 1917 durch Granatsplitter. Nach Lazarettbehandlung am 16. XI. 1917 zur Truppe dienstfähig entlassen. Anfangs August 1918 Aufbrechen der Wunde, Kopfschmerzen im ganzen Kopf, Schwindelanfälle, Erregungszustände. 23. VIII. Lazarettaufnahme (chirurgische Abteilung). 19. IX.: Auf dem linken Stirnbein von der Nasenwurzel aus nach oben ziehende 6 cm lange sezernierende Narbe. An deren unterem Ende in die Tiefe führender Fistelgang. Operation 19. IX. Erweiterung der Fistel. In der Tiefe fühlt man mit der Sonde das Geschoß, dessen Extraktion nicht gelingt.

15. X. 1918 Aufnahme in die Ohrenabteilung.

Operation 23. X. Breite Eröffnung der linken Stirnhöhle, die mit schwammigen Granulationen angefüllt ist. Die Siebbeinzellen sind völlig zersplittert. Nach völliger breiter Ausräumung des mit schmierigen Granulationen angefüllten Siebbeins gelingt es, in der Tiefe das Geschoß zu sondieren. Freilegung der Keilbeinhöhle. Das Geschoß sitzt am Vomeransatz eingekeilt in die Keilbeinhöhle hineinragend. Extraktion des Geschosses. Geheilt entlassen am 30. X. 1918.

Epikrise: Der vorliegende Fall ist ein Schulbeispiel mangelnder rechtzeitiger fachärztlicher Begutachtung bzw. Behandlung. Chirurgischerseits erfolgte die erste Wundbehandlung durch Entfernung der splitterhaft zerstörten vorderen Stirnhöhlenwand. Die Ausheilung dieser äußeren Wunde trat nach 4monatlicher Behandlung ein, und zwar anscheinend

Digitized by Google

mit militärischer Verwendungsfähigkeit des Pat. Nach 8 Monaten zeigten sich erhebliche Beschwerden lokaler und allgemeiner Art, die nach erfolgloser chirurgischer Behandlung eingeleitete Spezialbehandlung ließ völlige Beseitigung der Beschwerden und Ausheilung in 6 Wochen erzielen. Indem die erste Wundversorgung nur auf die lokale äußere Wunde Rücksicht nahm, ließ sie die weitere Wirkung des Geschosses auf die Schädelbasis unbeachtet. Wenn im vorliegenden Fall eine direkte Schädigung der Basis nicht erfolgt war, sondern der Prozeß nur auf die angrenzenden Hohlräume beschränkt blieb, so konnte das aus der Einschußwunde keineswegs geschlossen werden. Der weitere Verlauf zeigt, daß auch die Heilungsdauer fraglos durch rechtzeitige sachgemäße Behandlung ganz erheblich abgekürzt worden wäre.

Der großen Zahl derartig von mir beobachteter Fälle stehen diejenigen gegenüber, welche ich primär unter sachgemäß spezialistischer Beurteilung operieren konnte. Der günstige Verlauf der unter solchen Vorbedingungen ausgeführten Operationen läßt erst recht erkennen, wie dringend notwendig für die Chirurgie der Schädelbasis fachärztliche Begutachtung und fachärztlich eingeleitetes Operationsverfahren geworden ist. Wenn ich in der vorliegend angeführten Kasuistik auf jegliche Besprechung fachwissenschaftlicher Diagnostik verzichtet habe, so ist dies neben der Raumbeschränkung dadurch begründet, daß die fachärztliche Diagnostik dem Spezialbegutachter nichts Neues bieten kann, während andererseits der Facharzt bei der völligen Beherrschung dieser Diagnostik in der Lage ist, mit größter Sicherheit zu entscheiden, welche Fälle im Gebiet der Schädelbasischirurgie spezialistische Begutachtung und Behandlung erfordern. Die Chirurgie der Schädelbasis liegt nur sicher in der Hand desjenigen, der befähigt ist, die durch die gesetzten Schädigungen drohenden Gefahren in vollster Ausdehnung sachgemäß und rechtzeitig aufzuklären.

Deshalb ist es unbedingt notwendig, daß bei allen Kopfverletzungen, die in irgend einer Form durch Mitbeteiligung des der knöchernen Schädelkapsel angrenzenden Höhlensystems für den Verletzten Lebensgefahr bedingen können, der Spezialsachverständige rechtzeitig zur Begutachtung bzw. Behandlung hinzugezogen wird.

Digitized by Google

XII.

(Aus der Universitätsklinik für Ohren- und Kehlkopfkrankheiten zu Straßburg.)

Über Knochenbildung in der Stria vascularis der Schnecke.

Von

Dr. WILHELM DÖDERLEIN,
früherem Assistenten der Klinik.

(Hierzu Tafel III.)

Mikroskopische Befunde von Knochenneubildungen im häutigen Ohrlabyrinth gehören zu den Seltenheiten, wenn man absieht von den entzündlichen Ossifikationsgeweben bei der Otitis interna. Es mag daher von Interesse sein, im Folgenden einen zufällig erhobenen eigentümlichen Befund von Knochenbildung in der Stria vascularis der Schnecke zu veröffentlichen.

Klinische Daten und Alter des Patienten sind nicht bekannt, es waren aber kindliche Felsenbeine.

Mikroskopischer Befund des linken Felsenbeines:

Das Trommelfell zeigt eine große Perforation. In einzelnen Schnitten erscheint es fast vollkommen zerstört. Die Paukenhöhle ist angefüllt mit eitrigem, sehr fibrinreichem Exsudat. An vielen Stellen zeigen die Exsudatzellen schlechte Färbbarkeit der Kerne. Das Exsudat hat hier manchmal den Charakter von feinkörnigen nekrotischen Massen. Das Schleimhautepithel fehlt auf große Strecken, an einigen Stellen ist es noch erhalten und hat hier meist ziemlich hoch kubische Formen. Die Schleimhaut selbst ist überall stark verdickt und zwar durch Zunahme des submukösen Bindegewebes; sie zeigt nur geringe kleinzellige Infiltration. Ihre Blutgefäße sind durchweg prall gefüllt. Manchmal sieht man junges Granulationsgewebe aus der epithelentblößten Schleimhaut herausragen, und in davorliegendes Exsudat eintauchen. An vielen Stellen, besonders an den Gehörknöchelchen ist die Schleimhaut vollkommen zerstört. Doch ist auch hier der Periostüberzug vielfach noch erhalten. An manchen Stellen fehlt auch dieser. Hier zeigt dann der Knochen Einschmelzungserscheinungen. Man sieht am Rande des Knochens größere und kleinere, oft lakunenartige Einbuchtungen, so daß der Knochen wie angenagt aussieht. Osteoblasten werden überall vermißt. Einzelne Knochensequester liegen frei in dem eitrigen Exsudat. In den Mastoidzellen sind die Entzündungserscheinungen viel geringer. Hier ist die Schleimhaut und ihr Epithelüberzug durchweg erhalten. Knocheneinschmelzung findet sich hier nicht. Im Labyrinth ist folgender Befund festzustellen: Die knöcherne Labyrinthkapsel zeigt überall normalen Bau.

Digitized by Google

Das häutige Labyrinth zeigt überall normale Verhältnisse. Es ist in allen Teilen auffallend gut konserviert. Das *Corti*sche Organ besonders ist sehr schön erhalten.

In der Gegend der Stria vascularis der Schnecke erkennt man ein fremdartiges Gewebe, das bei schwacher Vergrößerung eine ziemlich homogene Beschaffenheit zeigt und sich intensiv mit Hämatoxylin färbt. Das fremde Gewebe macht bei schwacher Vergrößerung den Eindruck von Kalk. Mit starken Linsen erkennt man jedoch an einzelnen Stellen runde Zellen in der Kalkmasse liegen mit teilweise sternförmigen Ausläufern. Diese Zellen müssen unbedingt als Knochenkörperchen angesprochen werden. Daneben erkennt man auch in dem Kalkgewebe einzelne deutliche Gefäßkanäle. Nach diesem Befunde muß es sich also um neugebildeten Knochen handeln. Es ist ein junger nur wenig differenzierter Knochen mit starker Kalkablagerung. Der Knochen bildet auf den Schnitten meist längs ovale Plättchen, die lateralwärts vom Ligamentum spirale glatt anliegen und medialwärts oft unregelmäßig zackige Vorsprünge in das Lumen des Ductus cochlearis hineinsenden. Er nimmt an den meisten Stellen über die Hälfte der Striazone ein. An einzelnen Stellen finden sich neben dem Knochen in der Stria vascularis detritusartige Massen. Nirgends ragt der Knochen in das Ligamentum spirale hinein. Er ist durch dasselbe überall deutlich von der knöchernen Labyrinthkapsel getrennt, mit der er nirgends einen Zusammenhang zeigt. Seine Ausdehnung in der Schnecke beschränkt sich auf die Gegend der Stria vascularis. Er findet sich auf sämtlichen Schnitten in den oberen Schneckenwindungen. In der Basalwindung fehlt die Knochenneubildung.

Auffallenderweise ist die Knochenneubildung in beiden Felsenbeinen vollkommen symmetrisch vorhanden. Rechts und links zeigen sich genau die gleichen Veränderungen in Art, Sitz und Ausbreitung der Neubildung. Auch im Mittelohr des rechten Felsenbeines finden sich die gleichen Veränderungen wie linkerseits. Diese vollkommene Symmetrie gibt uns einen Hinweis auf die Entstehung der Knochenbildung. Es handelt sich wahrscheinlich um eine kongenitale Neubildung oder Mißbildung. Gegen eine auf entzündlicher Basis entstandene Knochenneubildung, eine ossifizierende Labyrinthitis, spricht das Fehlen jeglicher Entzündungserscheinungen sowie von Residuen abgelaufener Entzündung im Labyrinth.

Welcher Matrix der Knochen entstammt, ist natürlich nur zu vermuten. Es handelt sich wohl um das in Knochen umgewandelte Bindegewebe der Striagegend. Knorpelgewebe ist nirgends zu erkennen, ebenso wenig Osteoblasten. Überhaupt hat man den Eindruck, daß es sich keinesfalls um einen floriden Prozeß handelt, im Gegenteil muß man die Kalkknochenplatte zweifellos als etwas ruhendes, d. h. als das Produkt eines längst abgeschlossenen Vorganges ansehen.

Digitized by Google

Bei Durchsicht der einschlägigen Literatur finden sich nur spärliche Angaben über ähnliche Befunde von Knochenneubildung im häutigen Labyrinth. Eigentlich kommt nur ein Fall in Betracht, den man mit unserem vergleichen könnte. Von *Alexander* wurde 1906 ein Fall histologisch genau beschrieben, bei dem sich zirkumskripte Verknöcherung der Vestibularmembran und der Papilla basilaris cochleä fand. Da sich dabei jedoch noch Residuen früherer Entzündung zeigten, meint Verfasser den Fall als Labyrhinthitis chronica ossificans auffassen zu sollen.

In unserem Falle fehlen, wie gesagt, jegliche Entzündungserscheinungen und auch Degenerationen im Gebiet des *Corti*schen Organes. Die Entstehungsursache ist daher auch wohl eine andere. Denn wenn wir überhaupt den Knochen in unserem Falle als ein Produkt eines entzündlichen Prozesses ansehen wollten, so müßten wir den letzteren in eine sehr frühe, wahrscheinlich intrauterine Periode verlegen. Doch ist das bei dem Mangel jeglicher Reste von sonstigen entzündlichen Erscheinungen sehr unwahrscheinlich. Das Ganze macht, zumal bei der eigentümlichen symmetrischen Lage im rechten und linken Felsenbein, jedenfalls den Eindruck einer kongenitalen Mißbildung. Daß die Knochenplatten in irgend einer Beziehung zu der bestehenden nekrotisierenden Mittelohrentzündung (wahrscheinlich Scharlachotitis) in keinem ursächlichen Zusammenhang stehen, braucht nicht weiter ausgeführt zu werden.

Ob der geschilderten anatomischen Veränderung der Stria vascularis irgend eine klinische Bedeutung zukommt, ist natürlich sehr schwer zu sagen, zumal da uns jedwede klinische Angaben über vorhandene Hörstörungen etc. bedauerlicherweise vollständig fehlen.

Literatur-Verzeichnis.

G. Alexander, Labyrinthitis chronica ossificans. Monatsschr. f. Ohrenheilk. 1906.

Manasse, Pathologische Anatomie des Ohres.

W. Lange, Beiträge zur pathologischen Anatomie der vom Mittelohr ausgehenden Labyrinthentzündungen. Diese Beiträge. Bd. 1.

Erklärung der Figuren auf Tafel III.

Fig. 1. Übersichtsbild über die Verteilung des neugebildeten Knochens in der Stria vascularis der Schnecke. Leitz. Okul. 3, Obj. 1.

Fig. 2. Eine neugebildete Knochenplatte bei starker Vergrößerung. (Die umrahmte Stelle † der Figur 1.) B. G. Blutgefäßkanal. K. Knochenkörperchen. Zeiß; Okul. 2, Obj. D. D.

Digitized by Google

XIII.

Über Larynxstenosen infolge von Ankylose des Cricoarytaenoidalgelenks.

Von

ALFRED DENKER
in Halle.

Durch den Krieg haben nicht nur unsere Kenntnisse von der Symptomatologie und Therapie der traumatischen Läsionen des Larynx eine gewaltige Bereicherung erfahren, sondern die langen Kriegsjahre haben auch Gelegenheit geboten, im Anschluß an akute Infektionskrankheiten auftretende schwere Kehlkopfaffektionen in größerer Zahl zu beobachten, die in Friedenszeiten nur in vereinzelten Fällen zu Gesicht kommen. Vor allem war es der Typhus, der schon im ersten Kriegsjahr im Westen und auch an der Ostfront grassierte und wegen der häufigen Ohren- und Kehlkopfkomplikationen neben dem inneren Arzt den Oto-Laryngologen auf den Plan rief. Als leitender Arzt einer an der belgisch-französischen Grenze errichteten Fachabteilung für Verwundete und Kranke aus den Gebieten des Ohres und der oberen Luftwege wurde ich häufig als Konsiliarius zu einem in der Nähe gelegenen Typhuslazarett zugezogen, um die Behandlung der schwereren Ohren- und Kehlkopfaffektionen zu übernehmen bzw. zu überwachen. Aus diesem Seuchenlazarett, das innerhalb meiner fünfmonatlichen dortigen Betätigungszeit etwa 3000 Typhuskranke aufnahm, stammt die Mehrzahl der Fälle, über die ich nachstehend berichten möchte.

Die Veränderungen im Larynx bei Typhus sind bekanntlich teils nicht spezifischer Natur und werden dann durch Staphylokokken oder Streptokokken in dem durch Toxinwirkung in seiner Ernährung gestörten Gewebe hervorgerufen; es kommt dabei zu katarrhalischer Rötung der befallenen Partien und zu oberflächlicher Nekrose des Epithels, die sich besonders am Rande der Epiglottis zur Ulzeration weiterentwickeln kann. Die spezifischen typhösen Ulzerationen haben hauptsächlich ihren Sitz an der hinteren Kehlkopfwand, der Epiglottis, den Innen-

Digitized by Google

flächen der Aryknorpel und den Taschenbändern, d. h. den Stellen, wo sich adenoides Gewebe in Gestalt von Follikeln befindet; sie werden hervorgerufen durch den *Gaffky*schen Typhusbazillus. Bleiben die Geschwüre oberflächlich, so kann Heilung ohne Narbenbildung eintreten; entwickeln sie sich in die Tiefe — und das ist besonders dann der Fall, wenn zu den Typhusbazillen Staphylokokken und Streptokokken hinzutreten — so kommt es zur Perichondritis, zu Ödemen und phlegmonösen Abszessen. Ödeme können gelegentlich auch entstehen, ohne daß eine Miterkrankung des Perichondriums vorliegt. Je nachdem die Perichondritis zirkumskript auftritt oder sich über ein größeres Knorpelgebiet ausbreitet, werden wir mehr isolierte kleinere oder aber ausgedehntere Knorpelnekrosen beobachten. Nach *Thost* nimmt der perichondritische Prozeß seinen Ausgang meistens von dem Processus vocalis, ergreift zunächst den Aryknorpel und geht erst von da aus über das Cricoarytaenoidalgelenk auf den Ringknorpel über.

Die Larynxstenosen bei Ileotyphus sind entweder bedingt durch die während der Erkrankung sich besonders am Aryknorpel entwickelnden starken entzündlichen Ödeme, die meistens die Tracheotomie erforderlich machen, oder durch nach Ablauf des akuten Prozesses entstehende bindegewebige Narben, die besonders an den Kommissuren zu Verwachsungen führen, ferner aber kann durch Ankylose des Cricoarytaenoidalgelenks und Fixation der Stimmbänder in der Medianstellung der Larynx in bedrohlichster Weise stenosiert werden. Da die auf solche Weise entstehenden Larynxstenosen im Frieden relativ selten beobachtet werden, dürfte es berechtigt sein, an dieser Stelle über einige einschlägige Fälle, die ich teils im Felde, teils in der von mir geleiteten Lazarettabteilung in Halle behandelt habe, zu berichten.

Fall 1. Der Krankenwärter G. B. erkrankte am 25. XI. 1914 an Typhus. Am 18. XII. traten Atembeschwerden und Druckempfindlichkeit an der linken Seite des Kehlkopfes ein. Die Schleimhäute des Kehlkopfdeckels und der Stimmbänder waren gerötet und etwas geschwollen.

Eine am 22. XII. 1914 von mir vorgenommene Kehlkopfuntersuchung ergab folgenden Befund:

Die Stimmbänder stehen bei der Respiration annähernd in Medianstellung und lassen nur einen kleinen Spalt frei. Unterhalb der Stimmbänder sieht man, sich in das Lumen hinein vorwölbend, zwei seitliche Schwellungen, die sich ebenfalls in der Medianlinie fast berühren. Die ganze Kehlkopfschleimhaut ist diffus gerötet und mäßig infiltriert.

Digitized by Google

28. XII. Die subglottischen Schwellungen sind unverändert, jedoch die subjektiven Beschwerden etwas geringer.

4. I. 1915. Die Stimmbänder treten etwas mehr auseinander, jedoch sind die subglottischen Schwellungen eher etwas stärker. Der Pat. wurde inzwischen in die von mir geleitete Fachabteilung in Tournai überführt.

14. I. Das Befinden des Pat. hat sich wesentlich gebessert. Die Stenosebeschwerden bestehen aber noch in gleicher Weise fort.

19. I. Eine Besserung ist in Bezug auf die Respirationsbeschwerden noch nicht eingetreten. Bei der laryngoskopischen Untersuchung sieht man immer noch unterhalb der Glottis von den Seitenwänden her in die Kehlkopfrichtung hineinragende Wülste, die sich weiter in die Luftröhre hinein fortsetzen.

21. I. Da die Stenosebeschwerden stärker geworden sind, wird in Chloroform-Morphiumnarkose die Eröffnung der Luftröhre vorgenommen. Während der Narkose traten Erstickungsanfälle auf, es wird deswegen der transversale Einstich in das Ligamentum conicum tangential an dem oberen Rand des Ringknorpelbogens mit dem von mir angegebenen Instrumentarium gemacht (Intercricotyreotomie). Sie läßt sich bei dem Auf- und Absteigen des Kehlkopfes nicht ganz leicht ausführen, gelingt aber beim 2. Versuch. Durch die eingeführte Kanüle ist der Pat. sofort imstande, Luft zu holen; jedoch besteht auch noch ferner das Stenosegeräusch, wahrscheinlich dadurch bedingt, daß die Kanüle nicht bis an das untere Ende der seitlichen Schwellungen in der Luftröhre herunterreicht. Es erfolgt wieder Atmungsstillstand, so daß die künstliche Atmung zeitweise unter Anwendung von Lufteinblasung durch die Kanüle in Anwendung gebracht werden muß. Nach 20 Minuten langer Ausführung der künstlichen Atmung wird in Rücksicht auf den immer noch bedrohlichen Zustand die obere Tracheotomie ausgeführt und dabei zugleich der Ringknorpel medial gespalten. Die Spaltung des Ringknorpels wurde absichtlich vorgenommen, um später die seitlichen Wülste des unteren Kehlkopfraumes operativ zu entfernen. Einführung einer gefensterten Luftröhrenkanüle.

In den nächsten Tagen befindet sich der Pat. im ganzen wohl, er bringt ziemlich viel Schleim heraus, erholt sich aber allmählich.

30. I. Schleimabsonderung läßt wesentlich nach, Allgemeinbefinden gut, Appetit rege.

2. II. Pat. hat sich weiterhin erholt und steht auf.

7. II. Stuhl und Urin nach 3maliger Untersuchung durch den beratenden Hygieniker der VI. Armee frei von Typhusbazillen.

9. II. Beim Wechsel der Kanüle zeigt sich, daß die Passage durch den Kehlkopf noch völlig fehlt. Eine laryngoskopische Untersuchung war wegen starker Reizbarkeit des Pat. und Hintenüberlagerung des Kehldeckels nicht ausführbar.

In der nächsten Zeit wurde das Befinden des Pat. immer besser und die Schleimabsonderung geringer.

3. III. Aus dem subglottischen Raum werden mit Kürette und Conchotom Granulationen und bindegewebige Massen in Lokalanästhesie entfernt. Es zeigt sich dabei, daß der Zugang nach der Glottis bis auf einen kleinen engen Spalt vollkommen verlegt war.

Digitized by Google

Da trotz mehrfach erfolgter Anforderung das für die weitere Behandlung notwendige Metallbolzen-Kanülenbesteck nach *Thost* nicht eintraf, wurde der Pat. in die Fachabteilung der Ohren- und Kehlkopfklinik in Halle verlegt.

11. III. Befund bei der Aufnahme (Prof. *Zimmermann*): Pat. hat den Transport gut überstanden, fühlt sich im ganzen wohl und ist beschwerdefrei. Er trägt eine Fensterkanüle. Von Zeit zu Zeit werden unter kräftigen Hustenstößen mäßige Mengen von zähem schleimig-eitrigem, mit Blut vermischtem Sekret ausgeworfen. Sowie die Kanüle geschlossen wird, tritt hochgradige Dyspnoe ein. Pat. ist vollkommen aphonisch. Nach der Herausnahme der Kanüle zeigt sich, daß die Fistel durch eine breite schwammige Granulationswunde umsäumt ist und auch die Wandungen in der Tiefe der Fistel üppiges Granulationsgewebe an ihrer Oberfläche tragen.

Bei der tracheoskopischen Untersuchung von der Fistel und von oben her läßt sich feststellen, daß fistelwärts die Trachea vollkommen normal weit und nirgends stenosiert ist. Im oberen Bereich der Fistelwandung liegt der durchschnittene Ringknorpel in Granulationen eingebettet. Die Granulation ist hier so üppig, daß dadurch ein nahezu vollkommener Verschluß des Trachealumens am oberen Rand der Fistel zustande kommt. Es scheint dieses die hauptsächliche Ursache der Stenosierung zu sein. Man gelangt mit einer dünnen, mit Watte umwickelten Sonde nach Kokainisierung an der hinteren Wand des Ringknorpels durch die Granulationen hindurch nach oben in den Kehlkopf. Bei der direkten Untersuchung von oben her stellt man ebenso wie bei der direkten Laryngoskopie fest, daß der ganze Kehlkopfeingang eine außerordentlich intensive Schwellung aufweist und zwar so, daß die Epiglottis, die aryepiglottischen Falten sowie die Stimmbänder stark aufgetrieben erscheinen, ähnlich wie bei einer Perichondritis. Von den Stimmbändern ist nichts zu erkennen. Bei dem Versuch, mit dem Röhrenspatel die Glottis zu passieren, stößt man auf einen ganz erheblichen Widerstand, der auch bei recht erheblichem Druck nicht zu überwinden ist. Es gelingt infolgedessen nicht, von oben her den subglottischen Raum zu besichtigen. Man hat den Eindruck, als handle es sich hier um eine intensive Narbenstenose im Gefolge einer typhösen Perichondritis.

26. III. Entfernung der am oberen Ende der Fistel in der Trachea gelegenen Granulationen mit dem Conchotom und dem Thermokauter. Darauf Einlegung des Bolzens No. 10 des *Thost*schen Besteckes und der dazu gehörigen Kanüle. Abends Temperaturanstieg, Schmerzen im linken Ohr, starke Kopfschmerzen. Trommelfell blaß, ohne Veränderungen. Kehlkopf nicht druckempfindlich, Pat. kann gut schlucken.

27. III. Temperaturanstieg auf 39,3. Starke Kopfschmerzen, die durch Pyramidon vorübergehend koupiert werden.

28. III. Da die Beschwerden noch unverändert fortbestehen, entschließt man sich heute dazu, den Bolzen zu entfernen, zumal sich laryngoskopisch feststellen läßt, daß die ödematöse Schwellung am Larynxeingang erheblich zugenommen hat. Nach Entfernung des Bolzens sieht man an der hinteren Wand der Trachea, anscheinend von einem perichondritischen Abszeß in dem Larynx herstammend, dicken rahmigen Eiter herunter-

Digitized by Google

fließen. Der Bolzen wird deshalb weggelassen und nur die Kanüle wieder eingelegt.

29. III. Temperatur auf 36,6 abgefallen. Pat. fühlt sich wieder wohler. Der Eingang zu dem Kehlkopf ist wieder erheblich enger geworden. Eine Eiterverhaltung findet aber nicht statt. Einlegen der Kanüle: Äußerlich am Kehlkopf keine besonderen Veränderungen.

30. III. Temperatur normal. Da der Zugang nach dem Kehlkopf zu sich schon wieder beträchtlich verengert hat, wird heute ein neuer Bolzen (No. 2) eingelegt.

Im weiteren Verlauf sind die Schluckschmerzen verschwunden. Der Bolzen wird gut ertragen. Die Schwellung in der Umgebung der Fistel geht allmählich zurück.

15. IV. Fistel und Umgebung derselben sieht beim Bolzenwechsel gut aus. Der Pat. kann jetzt bei vollständig geschlossener Fistel durch den Kehlkopf atmen. Einlegen von Bolzen No. 4. Im übrigen ist Pat. fieberfrei, hat keine Schluckschmerzen mehr, fühlt sich wohl.

29. IV. Pat. trägt jetzt Bolzen No. 5 ohne Beschwerden. Taschenbänder noch immer stark geschwollen. Unterhalb der Taschenbänder erkennt man heute die geröteten und infiltrierten Stimmbänder, die nahezu in Medianstellung vollkommen unbeweglich fixiert sind. Einlegen des Bolzens No. 6.

6. V. Der Bolzen No. 6 ist gut ertragen worden. Die Schwellung der Arygegend sowie der Taschenbänder ist erheblich zurückgegangen. Man sieht bereits die immer noch stark geröteten, aber nicht übermäßig geschwollenen Stimmbänder und zum erstenmal den obersten Abschnitt des subglottischen Raumes. Bei verschlossener Fistel kann Pat. erheblich besser durch den Kehlkopf atmen als bisher. An der hinteren Trachealwand beginnt jetzt eine sichtbare Spornbildung, die jedoch noch nicht soweit fortgeschritten ist, daß ihre Abtragung erwünscht oder notwendig erscheint. Einlegung des Bolzens No. 7.

In der nächsten Zeit wird allmählich ein immer stärkerer Bolzen eingelegt und am 2. VI. der Bolzen No. 12 erreicht. Die Atmung erfolgt bei verschlossener Fistel bedeutend freier als bisher. Eine Schwellung der Taschenbänder geht allmählich zurück.

23. VII. In den verflossenen Wochen war das Befinden des Pat. stets gut. Es wird der Bolzen No. 13 eingelegt.

5. VIII. Der Bolzen No. 13 verursachte in den letzten 8 Tagen leichte Schluckschmerzen. Nahrungsaufnahme ohne Störung. Keine Temperatursteigerung.

In den nächsten Wochen gewöhnt sich der Pat. gut an den Bolzen No. 13, der keine Beschwerden mehr verursacht.

2. IX. Bei Herausnahme des Bolzens und Entfernung der Kanüle ist der Pat. imstande, bei verschlossener Fistel mit rauher, aber vernehmlicher Stimme zu sprechen.

9. IX. Es wird dem Pat. Kanüle und Bolzen für 2 Stunden herausgenommen.

16. IX. Herausnahme des Bolzens. Es wird die gefensterte Trachealkanüle versuchsweise von außen mit dem Gummistöpsel verschlossen. Die Atmung bleibt dabei befriedigend.

Digitized by Google

30. IX. Nach den in der letzten Zeit vorgenommenen Ätzungen mit dem Lapisstift ist die Atmung im ganzen frei, jedoch erscheint die dauernde Entfernung der Kanüle noch nicht ratsam.

3. X. Nach Entfernung der Kanüle verkleinert sich die Trachealöffnung schnell. Die Respiration durch den Kehlkopf bleibt gut.

8. X. Die Trachealöffnung hat sich fast geschlossen.

12. X. Die Trachealfistel hat sich bis auf einen feinen Spalt verengt, der nur für eine dünne Sonde passierbar ist. Keine Atmungsbeschwerden.

19. X. Die Trachealwunde ist jetzt geschlossen. Die Durchgängigkeit durch den Kehlkopf beim Atmen ist für gewöhnlich genügend, jedoch bei Anstrengungen treten leichte Stenosebeschwerden auf. Das linke Stimmband steht noch annähernd median und tritt bei der Atmung nicht nach außen. Das rechte Stimmband ist annähernd in normaler Funktion. Die Schleimhaut des Kehlkopfes ist noch stark injiziert.

25. X. Das Befinden ist dauernd gut, die Atmung im ganzen frei.

1. XI. Schleimhaut des Kehlkopfes immer noch im ganzen gerötet. Die Schwellung am linken Stimmband ist geringer geworden.

8. XI. Das linke Stimmband steht noch unbeweglich, Durchgängigkeit befriedigend.

15. XI. Die Glottis respiratoria ist gegen früher weiter geworden und die Schwellung am linken Stimmband hat weiter abgenommen.

22. XI. Taschenbänder noch etwas geschwollen, die Verdickung in der hinteren Hälfte des linken Stimmbandes ist heute wieder etwas stärker. Die vordere Kommissur immer noch durch Schwellung etwas verlegt.

29. XI. Bei der tiefen Respiration bewegt sich der rechte Aryknorpel noch nicht vollkommen auswärts. Der linke Aryknorpel ist total fixiert, das linke Stimmband jedoch und namentlich beide Taschenbänder bei der Phonation etwas beweglich.

3. XII. Die Ankylose des linken Aryknorpels besteht weiter. Auch läßt sich noch die Verdickung in der hinteren Hälfte des linken Stimmbandes erkennen. Das linke Stimmband steht nahe der Medianlinie. Die Spitze des linken Aryknorpels ist etwas einwärts gelagert. Auch der rechte Aryknorpel zeigt nur eine geringe Beweglichkeit, und seine Spitze tritt bei der Respiration nicht so weit nach außen herüber, wie es normal der Fall sein müßte. Dagegen ist die Beweglichkeit des rechten Stimmbandes annähernd normal. Der Processus vocalis tritt bei der Respiration gut nach außen und bewegt sich bei der Phonation. An der vorderen Kommissur eine leichte Verdickung. Unterhalb der Glottis erscheint die Schleimhaut der Luftröhre besonders an der linken Seite verdickt. Der Pat. wird auf Antrag in sein Heimatlazarett nach Düsseldorf entlassen. Bei dem jetzigen Zustande ist Verwendung im äußeren Dienst ausgeschlossen.

In dem vorliegenden Falle handelt es sich um eine Kehlkopfstenose, die durch stärkere Schwellungen im mittleren Kehlkopfraum und im subglottischen Raum, im besonderen aber durch eine Fixation des linken Aryknorpels und durch eine

Digitized by Google

Beweglichkeitseinschränkung des rechten Aryknorpels bedingt war. Die Fixation dürfte zurückzuführen sein auf perichondrische Veränderungen, die auf das Cricoarytaenoidalgelenk übergegriffen hatten.

Das therapeutische Vorgehen bestand zunächst in der Tracheotomie, um die drohende Erstickungsgefahr abzuwenden. Die weitere Behandlung mußte sich wenden gegen die Verengerung des subglottischen Raumes durch Granulationen und bindegewebige Narben. Diese Hindernisse wurden mit Conchotom und Löffel entfernt. Um das so geschaffene Lumen offen zu halten, mußte ein Dilatationsverfahren Platz greifen, das mit dem *Thost*schen Instrumentarium durchgeführt wurde. Wie in zahlreichen Fällen von Kriegsverletzungen des Kehlkopfes, so hat sich auch in diesem Falle dieses Instrumentarium bestens bewährt. Wenn auch eine vollständige Dienstfähigkeit bis zum Abschluß der Behandlung in meiner Fachabteilung nicht erreicht werden konnte, so war die eigentliche Stenosegefahr doch, wie es scheint, dauernd beseitigt und die Trachealfistel wieder vollständig geschlossen. Sollten sich später noch wieder Stenosebeschwerden einstellen, so würde eine Behandlung mit dem *Schrötter*schen Metallbougie gute Aussicht auf Erfolg bieten.

Fall 2. Der Reservist Emil K. erkrankte am 5. XII. 1914 an Typhus. Bald nach der Erkrankung trat Heiserkeit auf. Am 15. XII entwickelte sich rechts eine Bronchopneumonie, die innerhalb von 2—3 Wochen zur Abheilung kam. Am 12. I. 1915 konnte Pat. aufstehen, hat normalen Stuhl, Puls kräftig, regelmäßig.

26. I. 1915. In den beiden letzten Nächten trat plötzlich Atemnot auf. Sprache etwas heiser. Bei der Untersuchung im Typhuslazarett wurde eine akute Laryngitis mit hochgradiger Rötung und Schwellung der ganzen Kehlkopfschleimhaut festgestellt.

28. I. Die Sprache des Patienten klingt rauh und belegt. Es besteht Stenoseatmen mit Einziehung des Jugulums. Als Ursache für die behinderte Atmung wird durch die laryngoskopische Untersuchung eine Verengerung der Glottis festgestellt, die dadurch bedingt war, daß das rechte Stimmband in Medianstellung und das linke etwa in Kadaverstellung anscheinend fixiert waren. In Respirationsstellung bilden die Stimmbänder nur einen ganz schmalen Spalt.

Eine halbe Stunde nach der Überführung in die von mir geleitete Ohren- und Kehlkopfstation in Tournai tritt ohne erkennbare Ursache plötzlich eine schwere Behinderung der Atmung ein. Der Pat. kann nur unter großer Anstrengung atmen. Seine Gesichtsfarbe wird cyanotisch, der Puls klein und frequent. Pat. bekommt eine Kampferspritze und wird sofort in den Operationssaal überführt. Hier wird zunächst mit dem *Denker*schen Instrumentarium die Intercricothyreotomie ausge-

Digitized by Google

führt, wobei eine ziemlich starke venöse Blutung erfolgt. Da die durch den Kehlkopf eingeführte Kanüle scheinbar nicht bis an die im subglottischen Raum vorhandenen Schwellungen herunterreicht, wird die Atmung nicht frei. Bei dem äußerst bedrohlichen Zustand und schlechten aussetzenden Puls wird es notwendig, die Weichteile unterhalb des Kehlkopfes zu durchschneiden und die Luftröhre in ihrem oberen Teil zu eröffnen. Bei dieser Durchschneidung erfolgt eine starke venöse Blutung, wahrscheinlich aus der Schilddrüse. Es gelingt jedoch nach kurzer Zeit mit Klemmen und Umstechung die Blutung zum Stillstand zu bringen, die obersten Trachealringe zu durchschneiden und die Trachealkanüle einzulegen. Bei dem bedrohlichen Zustand des Pat., dem mangelhaften Instrumentarium und der ungeübten Assistenz mußte bei der Schnelligkeit des Vorgehens der Ringknorpel mit durchschnitten werden. Erschwert wurde der Eingriff durch die Fetthalsigkeit des Pat. sowie durch eine vorhandene Struma, die scheinbar einen in der Mitte gelegenen prälaryngealen Fortsatz nach oben zeigte. Nach Einführung der Trachealkanüle bessert sich der Zustand des Pat. rasch, die Gesichtshaut bekommt wieder normale Farbe und der Puls eine bessere Beschaffenheit.

29. I. Aus der Kanüle entleert sich reichlich blutig gefärbter Schleim. Atmung ungestört.

3. II. Schleimabsonderung viel geringer. Lungenuntersuchung ergibt Freiheit aller Bronchien. Keine Infiltration.

9. II. Nach Herausnahme der inneren Kanüle ist der Pat., wenn auch mit Mühe, imstande, durch den Kehlkopf zu atmen.

12. II. Schleimsekretion durch die Kanüle aus der Luftröhre sehr gering.

16. II. Schleim ohne jede Blutbeimengung.

26. II. Pat. fühlt sich sehr wohl, Absonderung gering.

3. III. Da das Instrumentarium für die weitere Nachbehandlung und das einzuleitende Dilatationsverfahren nicht zu beschaffen war, wird der Pat. nach dem Lazarett der Ohren- und Kehlkopfklinik in Halle a. S. überwiesen.

Bei seiner Ankunft wurde am

11. III. folgender Befund erhoben (Prof. Dr. *Zimmermann*): Der Pat. trägt eine mittelgroße gefensterte Kanüle, durch die die Atmung ohne Schwierigkeit erfolgt. Von Zeit zu Zeit tritt bei dem Pat. Hustenreiz auf, wobei dann große Mengen von zäh schleimig-eitrigem Sekret ausgeworfen werden. Das letztere ist heute mit frischem Blut in geringen Mengen vermischt. Die Ränder der Trachealkanüle sind wallartig mit schlaffen Granulationen umsäumt; auch die Wandungen der Fistel sind mit schlaffen, leicht blutenden Granulationen bedeckt. Bei verschlossener Kanüle kann der Pat. nicht atmen. Es tritt sofort starke Dyspnoe und Cyanose auf. Nach dem Herausnehmen der Kanüle zeigt sich, daß nach oben hin das Lumen der Trachea wie durch ein durch Granulationen gebildetes Diaphragma abgeschlossen ist. Am oberen Rande der Fistel findet sich in Granulationen eingebettet der etwas links von der Medianlinie durchschnittene Ringknorpel. Der Versuch, den Kehlkopf von unten her zu sondieren, gelingt nicht leicht und nur mit einer dünnen stark abgebogenen Knopfsonde entlang der hinteren Trachealwand.

Digitized by Google

Laryngoskopisch finden sich im Kehlkopfeingang keine besonderen Veränderungen. Es ist nur die ganze Schleimhaut, Taschen- und Stimmbänder stark gerötet, die Taschenbänder etwas aufgelockert und geschwollen. Das linke Stimmband erscheint vollständig verdickt und in Medianstellung unbeweglich fixiert. Das rechte Stimmband dagegen wird bei Phonation und Respiration gut bewegt. Im subglottischen Raum kann man eine diffuse Schwellung feststellen. Es wird die Bolzenbehandlung mit dem *Thost*schen Instrumentarium in Aussicht genommen.

23. III. Es wird heute in Lokalanästhesie eine direkte Untersuchung des Kehlkopfes mit dem Bronchoskop vorgenommen und zwar zunächst von oben her. Man kann mit dem Röhrenspatel den Kehlkopf ohne Schwierigkeiten passieren und gelangt in der Tiefe des subglottischen Raumes durch Granulationen hindurch bis auf die Kanüle. Der Versuch, das Bronchoskop von unten her von der Trachealfistel aus einzuführen, gelingt nicht, da sich direkt hinter dem Ringknorpel gelegene Granulationen und der erstere selbst nicht genügend verdrängen lassen. Die Trachea weist nach abwärts keinerlei Stenosierung auf und ist vollkommen frei. Bei herausgenommener Kanüle und verschlossener Fistel kann Pat. nicht atmen.

24. III. Entfernung der Granulationen mit Kürette und Thermokauter in Lokalanästhesie. Im Anschluß daran wird der *Thost*sche Bolzen No. 7 mit der entsprechenden Kanüle eingelegt, was ohne besondere Schwierigkeiten gelingt.

26. III. Kanülenwechsel: Der Bolzen wurde bisher ohne Beschwerden ertragen.

30. III. Pat. klagt seit gestern abend über leichte Beschwerden beim Schlucken, jedoch geht die Nahrungsaufnahme gut vonstatten. Er ist fieberfrei.

1. IV. Einlegen des Bolzen No. 8.

13. IV. Pat. kann bei verschlossener Trachealfistel nahezu normal durch den Kehlkopf atmen und vernehmlich sprechen. Umgebung der Wunde reaktionslos.

Bei der laryngoskopischen Untersuchung erscheinen beide Stimmbänder erheblich abgeschwollen. Das linke Stimmband steht dauernd unbeweglich in Medianstellung. Einlegen von Bolzen No. 10.

27. IV. Nachdem am 20. IV. der Bolzen No. 11 eingelegt wurde, wird heute der Bolzen No. 12 eingelegt. Der Zugang zum Kehlkopf von unten her scheint vollkommen frei. Granulationsbildung im Bereich der Trachealfistel minimal.

15. V. In der Umgebung der Fistel ist die Haut etwas mazeriert. Die Hinterwand der Trachea vollkommen frei von Granulationen. Einlegung von Bolzen No. 13.

26. V. Das Herausnehmen des Bolzens gestaltet sich in der letzten Zeit immer schwerer wegen Verkleinerung der Trachealfistel. Die Atmung durch den Kehlkopf bei verschlossener Trachealfistel ist vollkommen frei und geräuschlos.

Digitized by Google

24. VII. Bolzen- und Kanülenwechsel hatten sich in den verflossenen Wochen im ganzen gut durchführen lassen. Heute wird der Bolzen No. 14 eingelegt.

5. VIII. Der Bolzen wurde in den letzten 8 Tagen weniger gut ertragen, besonders beim Liegen treten heftige Schmerzen auf, die nach dem Ohr zu ausstrahlen. Keine Temperatursteigerung. Leichte Behinderung der Nahrungsaufnahme. Fistel und ihre Umgebung o. B. Wegen der aufgetretenen Beschwerden wird heute der Bolzen No. 13 wieder eingelegt.

11. VIII. Nach Herausnahme der Kanüle und des Bolzens ist der Pat. bei Verschluß der Trachealfistel imstande, mit vernehmbarer Stimme zu sprechen.

9. IX. Es wird dem Pat. Kanüle und Bolzen für 2 Stunden herausgenommen.

16. IX. Der Bolzen wird herausgenommen und die gefensterte Sprechkanüle mit dem Gummistöpsel verschlossen.

23. IX. Die Atmung durch den Kehlkopf war im Verlauf der letzten Wochen ohne Störung, jedoch traten beim Treppensteigen leichte Atembeschwerden auf. Es wird deswegen die Kanüle noch nicht fortgelassen.

8. X. Entfernung der Kanüle und Verschluß der Trachealöffnung durch aufgelegte Verbandstoffe.

12. X. Trachealtistel hat sich sehr verengt. Keinerlei Atmungsbeschwerden.

19. X. Trachealfistel für eine Sonde gerade noch passierbar, doch besteht bei größerer Anstrengung noch leichter Luftmangel.

25. X Befinden dauernd gut. Atmung im ganzen frei.

8. XI. Pat. hat in der verflossenen Woche eine Angina durchgemacht, die inzwischen überwunden ist.

22. XI. Die akuten Entzündungserscheinungen sind abgelaufen, die Schwellung der Stimmbänder immer noch derartig, daß die Glottis bei der Respiration wesentlich bedeckt ist. Das rechte Stimmband geht auch jetzt bei der Atmung noch nicht vollständig in Respirationsstellung.

13. XII. Allgemeiner Befund gut, lokaler Befund unverändert.

20. XII. Die Schwellung der Stimmbänder hat weiterhin nachgelassen, die Glottis erscheint im ganzen weiter.

27. XII. Der linke Aryknorpel steht dauernd still. Die Atmung war während der letzten Woche im ganzen frei.

3. I. 1916. Das Befinden des Pat. war in der letzten Zeit sehr gut, nur bei schnellen Bewegungen treten leichte Atembeschwerden auf.

26. I. Im allgemeinen ist der lokale Befund unverändert. Das linke Stimmband dauernd fixiert, im subglottischen Raum trockene Borken. Pinselung mit *Schech*scher Lösung.

25. II. Schlußbefund: Das linke Stimmband steht unweit der Medianebene annähernd in Kadaverstellung unbeweglich fixiert. Die Glottis ist bei der Respiration genügend weit, da das rechte Stimmband bei der Atmung gut nach außen tritt. Die Taschenbänder erscheinen noch infiltriert, vielleicht aber infolge einer leichten akuten Entzündung stärker als es durch die primäre Erkrankung bedingt ist. Die Stimme ist laut und kräftig und erscheint nur in geringem

Digitized by Google

Maße belegt. Der Pat. wird als arbeitsverwendungsfähig zur Truppe entlassen.

Auch in diesem Falle sahen wir im Anschluß an eine Typhuserkrankung eine schwere Stenose auftreten, die durch eine Fixation des linken Stimmbandes in der Medianstellung und durch subglottische Schwellungen bedingt war und noch kompliziert wurde durch die Unfähigkeit des rechten Stimmbandes, bei der Atmung vollständig in Respirationsstellung zu treten. Der vielleicht durch den Transport verschlimmerte Zustand erforderte zunächst die sofortige Eröffnung der Luftröhre. Es wurde zunächst die Intercricothyreotomie ausgeführt, die aber in diesem Falle, da die subglottischen Schwellungen zu tief in die Luftröhre herunterreichten, keinen genügenden Erfolg brachte. Bei der sehr bedrohlichen Situation wurde alsdann im Anschluß an die Intercricothyreotomie die Tracheotomie ausgeführt und damit die bestehende Lebensgefahr beseitigt. Im weiteren Verlauf trat starke Granulationsbildung in der Trachealfistel nach dem Kehlkopf zu auf, wie es oftmals bei der Cricotracheotomie der Fall zu sein pflegt. Diese Granulationen und die Verengerung der Glottis gestatteten zunächst der Luft durch den Kehlkopf keinen Durchgang. Es mußte von der Trachealfistel nach Entfernung der im subglottischen Raum befindlichen Granulationen auch hier das Dilatationsverfahren Platz greifen. Nach monatelanger Behandlung führte die konsequent durchgeführte Einführung der *Thost*schen Bolzen zu dem angestrebten Ziel. Die Atmung wurde frei, und die Trachealfistel konnte sich verschließen lassen. Es gelang demnach auch in diesem Falle durch das oben geschilderte Verfahren, die Atmung nicht nur, sondern auch eine gut vernehmbare laute Sprache wieder herzustellen.

Fall 3. Der Infanterist Wilhelm P. erkrankte am 8. II. 1915 an Typhus und wurde zuerst in Commines und später im Seuchenlazarett Froyennes behandelt. Am 17. II. 1915 trat starke Heiserkeit und später auch Husten auf, bedingt durch eine Laryngo-Tracheobronchitis. Am 26. II. vollständige Stimmlosigkeit. Die Stimmlosigkeit bzw. Heiserkeit bestand unverändert fort bis zum 2. III. Am Abend des Tages trat zunehmende Atemnot auf mit Einziehung des Jugulums. Lippen bläulich gefärbt. Der Zustand machte die obere Tracheotomie in Chloroformnarkose erforderlich. Der Verlauf nach dem Eingriff war normal.

27. II. 1915. Da nach Herausnahme der Kanüle die Atmung durch den Kehlkopf nur mit Mühe erfolgt, wird der Pat. zur fachärztlichen Behandlung zu mir nach Tournai überwiesen. Bei der Untersuchung der Trachealfistel weist die Wunde an der Stelle des Zuganges zu dem Kehlkopf

Digitized by Google

in der Respirationsluft flottierende Granulationen auf. Sie werden ebenso wie die an der hinteren und seitlichen Wand befindlichen Wucherungen in Kokainanästhesie mit Conchotom und Löffel entfernt. Bei der in Froyennes ausgeführten Tracheotomie scheint auch der Ringknorpel mit durchschnitten zu sein.

30. IV. Allgemeinbefinden des Pat. stets gut. Da die Granulationen sich schnell wieder bilden und zur Verengerung des Kehlkopflumens führen, wird der Pat. zur Weiterbehandlung der Lazarettabteilung der Ohren- und Kehlkopfklinik in Halle überwiesen. Der Aufnahmebefund in Halle war folgender: Pat. trägt eine Kanüle, aus der sich schleimig-eitriges, nicht übelriechendes Sekret entleert. Die Atmung durch die Kanüle erfolgt ohne Schwierigkeiten. Nach Entfernung der Kanüle zeigt sich eine rasch sich verengende, mit schwammigen Granulationen umsäumte und belegte Fistel. Bei ihrem Verschluß tritt sofort hochgradige Atemnot auf. Es ist dem Pat. dann unmöglich, auf natürlichem Wege zu atmen. Die Trachea erscheint oberhalb der Fistel durch Granulationen und Narbengewebe vollkommen verlegt. Nach Kokainisieren gelangt man mit einer dünnen Knopfsonde durch den Kehlkopf hindurch nach oben in den Pharynx.

Laryngoskopisch findet sich eine diffuse Rötung und Schwellung des Kehlkopfeinganges, insbesondere aber der Taschenbänder, die sich in der Mittellinie vollkommen berühren, so daß von den Stimmbändern nichts zu sehen ist. Keine Ulzerationen. Pat. ist fieberfrei.

1. VI. Nach Entfernung der Granulationen in Lokalanästhesie mit der Kürette und dem Galvanokauter wird der Bolzen No. 5 ohne große Schwierigkeiten in den Larynx eingeführt.

In den folgenden Tagen sind geringe Schluckschmerzen vorhanden, der Bolzen wird aber im ganzen gut ertragen, so daß schon am 15. VI. der Bolzen No. 9 eingelegt werden kann.

23. VII. In den verflossenen Wochen war der Kanülen- und Bolzenwechsel glatt vor sich gegangen. Der Pat. ist dauernd fieberfrei. Es wird der Bolzen No. 11 eingelegt.

5. VIII. Bolzen No. 11 wurde nicht so gut wie der vorhergehende ertragen. Es treten erhebliche Schmerzen beim Schlucken und auch in Ruhestellung auf. Keine Temperatursteigerung.

12. VIII. Nach Herausnahme von Kanüle und Bolzen ist der Pat. imstande, wenn auch mit rauher Stimme, zu sprechen. Einlegen von Bolzen No. 12.

2. IX. Nach Entfernung des Bolzens und der Kanüle erfolgt bei verschlossener Trachealfistel die Atmung durch den Kehlkopf mühelos.

16. IX. Es wird der Bolzen herausgenommen und die Trachealkanüle versuchsweise mit dem Gummistöpsel verschlossen.

23. IX. Pat. hat seit Entfernung des Bolzens mit verschlossener Kanüle gut atmen können. Auch die Sprache ist befriedigend.

Während der nächsten Wochen erfolgt die Atmung bei verschlossener Kanüle dauernd gut durch den Kehlkopf. Die Kehlkopfschleimhaut wird von der Trachealfistel aus mit Höllensteinlösung gepinselt.

12. X. Kanüle wird heute fortgelassen.

Digitized by Google

25. X. Da wieder Stenoseatmen eintritt, das Kehlkopflumen noch nicht genügend erweitert erscheint, wird von neuem der Bolzen No. 4 eingelegt.

4. XII. Unter der Einführung der Bolzen hat sich das Kehlkopflumen wieder wesentlich erweitert, so daß heute der Bolzen No. 12 eingelegt werden kann.

21. II. 1916. Die Dilatationsbehandlung mit Bolzen war ohne besondere Zwischenfälle während der letzten Monate durchgeführt. Es wird nun von neuem der Bolzen entfernt und versucht, ob der Pat. bei verschlossener Trachealkanüle durch den Kehlkopf atmen kann.

13. III. Da die Durchgängigkeit durch den Kehlkopf bei mit Stöpsel verschlossener Kanüle gut ist, wird heute die Kanüle versuchsweise fortgelassen.

20. III. Die Trachealfistel hat sich wesentlich und spaltförmig verkleinert, aber noch nicht verschlossen. Die Atmung war in der verflossenen Zeit immer gut.

3. IV. Äußere Öffnung der Trachealfistel nicht wesentlich verkleinert. Die Epidermis ist in den Kanal hereingewachsen.

5. V. Verschluß der Trachealfistel wird in Skopolamin-Morphiumnarkose und lokaler Anästhesie vorgenommen. Es wird dabei in der Weise vorgegangen wie bei der *Passow*schen Plastik (retroaurikuläre Öffnung). Der spaltförmige Eingang der Fistel wird in 2—3 mm Entfernung vom Rand inzidiert und mobilisiert. Die Ränder werden über dem Fisteleingang vereinigt mit Katgutnähten, die mobilisierten äußeren Schnittränder mit Seide vernäht.

15. V. Wunde am Hals fast verheilt.

22. V. Der Verschluß und die Abheilung der Trachealfistel vollständg eingetreten.

29. V. Bei der laryngoskopischen Untersuchung steht das rechte Stimmband bei der Respiration genau in der Medianebene. Das linke Stimmband steht auch während der Atmung nicht vollständig in Respirationsstellung. Infolgedessen besteht wegen Verengerung der Stimmritze immer leichtes Stenoseatmen, das sich bei Anstrengung verstärkt. Die Schwellung der Stimmbänder scheint bedingt durch eine Fixation des Aryknorpels im Cricoarytaenoidealgelenk. — Da durch eine lokale Behandlung eine wesentlich weitere Besserung kaum in Aussicht steht, wird die Einleitung des D. U.-Verfahrens geplant.

17. VII. Der Kehlkopfbefund ist der gleiche wie früher. Der rechte Aryknorpel steht beim Phonationsversuch ganz still und ist etwas in das Lumen des Kehlkopfes hinein geneigt. Dagegen bewegt sich das linke Stimmband aus der Kadaverstellung, in der es sich annähernd bei Respiration befindet, bei der Phonation an das rechte heran. Da eine wesentliche Veränderung der noch bestehenden mäßigen Kehlkopfstenose nicht zu erwarten ist, wird Pat. zur Einleitung des D. U.-Verfahrens in das Heimatlazarett entlassen.

Im Verlauf einer mit Laryngo-Tracheobronchitis einhergehenden Typhuserkrankung hatten sich bei dem Patienten im

Digitized by Google

Larynxinnern schwere entzündliche, wahrscheinlich perichondritische Prozesse abgespielt, die teils durch Schwellung der Schleimhaut, in der Hauptsache aber wohl durch die Verengerung der Stimmritze zu einer hochgradigen Stenose geführt hatten. Die Verengerung der Stimmritze war auch hier eine Folge der Fixation des rechten Aryknorpels in der Medianlinie, die man sich durch eine Arthritis crico-arytenoidea entstanden denken muß. Auch das linke Stimmband war in seiner Bewegungsfähigkeit ganz wesentlich eingeschränkt. Es war hier nicht zu einer vollständigen Fixation, aber wahrscheinlich auch infolge eines entzündlichen Prozesses im Cricoarytaenoidealgelenk zu einer recht erheblichen Beweglichkeitseinschränkung gekommen. Durch das Dilatationsverfahren mit dem *Thost*schen Instrumentarium nach voraufgeschickter Tracheotomie gelang es zwar, den Kehlkopf wieder so weit für die Atmung passierbar zu machen, daß bei ruhigem Verhalten des Patienten die Respiration durch den Kehlkopf möglich war. Sollte der Patient durch seinen Beruf zu körperlichen Anstrengungen gezwungen sein, so wäre in Erwägung zu ziehen, durch eine Exzision das fixierte rechte Stimmband nach Laryngofissur die Glottis zu erweitern.

Fall 4. Der Vizefeldwebel Otto L. wurde uns am 10. VI. 1915 aus Zeitz wegen erschwerten Dekanulements überwiesen. Er war im Januar an Typhus erkrankt und wegen starker Halsbeschwerden und Atemnot dort tracheotomiert worden. Pat. trägt zurzeit eine Sprechkanüle. Die Sprache durch das Kanülenfenster hindurch ist sehr erschwert. Schluckakt ohne Schwierigkeiten. Kein Husten. Kein Auswurf. Die Trachealfistel ist nach oben zu durch ein Granulationspolster so verengt, daß nur noch nahe der Hinterwand ein ganz schmaler Spalt für die Atmung übrig bleibt.

Laryngoskopisch zeigt sich eine hochgradige Rötung und Schwellung des ganzen Kehlkopfeinganges, insbesondere aber in der Arygegend und im Bereich der Taschenbänder. Von rechts her legt sich im Bereich des Taschenbandes eine polypoide Geschwulst über das Stimmband herüber. Die Stimmbänder haben, soweit sie sichtbar sind, normale Farbe; ihre Abduktion ist aber stark beschränkt, Einblick in den subglottischen Raum nicht möglich. Der Pat. wird zunächst zur Feststellung, ob im Stuhl noch Typhusbazillen vorhanden sind, dem Seuchenlazarett der Medizinischen Klinik überwiesen.

30. VI. 1915. Pat. wird, nachdem Bazillenfreiheit festgestellt, in unsere Klinik zurückverlegt.

1. VII. Nach Entfernung des Granulationspolsters oberhalb der Trachealfistel mit Kürette und Thermokauter wird der Bolzen No. 7 eingelegt.

29. VII. Der Pat. hat sich in den letzten Wochen im ganzen wohl befunden und die Einlegung des Bolzens gut ertragen. Das Kehlkopflumen

Digitized by Google

hat sich allmählich erweitert, so daß man heute schon den Bolzen No. 10 einlegen kann.

13. VIII. Entfernung von flottierenden Granulationslappen mit Conchotom, Schlinge und scharfem Löffel.

27. VIII. Abgesehen von leichten Druckschmerzen hat Pat. das Instrumentarium in Kehlkopf und Luftröhre gut ertragen, so daß vor kurzem der Bolzen No. 11 eingelegt werden konnte.

3. IX. Granulationen, die sich zwischen Bolzen und Kanüle sporn-artig an der hinteren Trachealwand gebildet hatten, werden mit dem Conchotom abgetragen.

31. XII. In der verflossenen Woche hatten sich immer von neuem starke aufschießende Granulationen im Wundkanal gebildet, die immer wieder abgetragen werden mußten. Bolzen- und Kanülenwechsel waren im ganzen leicht vor sich gegangen.

10. II. 1916. Der Versuch nach Herausnahme des Bolzens den Pat. bei verschlossener Kanüle durch die Nase atmen zu lassen, ist während der Nacht nicht durchführbar, so daß der Bolzen nochmals eingelegt wird.

28. III. Bei Entfernung des Bolzens ist die Atmung bei verschlossener Kanüle zunächst gut, wird jedoch nachdem am 25. III. der Stöpsel der Kanüle beim Husten herausgestoßen ist, wieder schlechter.

5. VI. Der wiederholte Versuch, den Bolzen zu entfernen und eine Sprechkanüle einzulegen, gelingt jetzt. Der Pat. atmet bei mit Stöpsel verschlossener Kanüle gut durch den Kehlkopf und hat keine Beschwerden.

24 VII. Pat. ist dauernd imstande, bei verschlossener Kanüle durch den Kehlkopf zu atmen.

31. VII. Kurz hinter dem Fisteleingang hat sich auf der rechten Seite nochmals eine Granulation gebildet, die mit dem Conchotom abgetragen wird.

11. VIII. Verschluß der Trachealfistel in Chloroform-Äther-Sauerstoffnarkose. Umschneidung der Ränder des Fisteleinganges in einer entfernung von 2—3 mm. Hereinschlagen des Randes in das Trachealumen Vernähung mit Tabaksbeutelnaht. Bildung eines 6 cm langen und 2 cm breiten Lappens, der vom linken Schnittrand her zur Deckung der Trachea benutzt wird. Vernähung des Lappens mit dem rechten Wundrand.

19. VIII. 2 Nähte an der unteren Peripherie der Naht sind eingerissen. Es hat sich jedoch keine Eiterung weiter in der Tiefe entwickelt.

29. VIII. Bis auf eine kleine in der Mitte gelegene Stelle ist vollständiger Verschluß eingetreten.

6. IX. Die noch vorhandene kleine Fistel hat sich stark verengt und ist nur noch für eine mittlere Sonde durchgängig.

14. IX. Die äußere Wunde ist jetzt vollkommen glatt verschlossen. Atmung stets frei.

21. IX. Pat. macht täglich Summübungen. Insuflation von Zincum sozojodol. in den Kehlkopf.

5. X. Pat. nimmt täglich an einem Stimmkursus teil.

26. X. Pat. hat beim Gehen nur dann Beschwerden, wenn der Weg ansteigt. Befund an den Stimm- und Taschenbändern fast unverändert. Die Stimmritze ist eher etwas weiter geworden als früher.

Digitized by Google

10. XI. Schlußbefund: Rechtes Taschenband noch ziemlich stark verdickt. Das rechte Stimmband hat etwa in der Mitte eine leichte Verdickung. Links besteht eine Hyperplasie der Schleimhaut des Sinus Morgagnii. Das rechte Stimmband und der rechte Aryknorpel sind in der Medianlinie fixiert. Das linke Stimmband der linke Aryknorpel dagegen gut beweglich.

Der Pat. wird als arbeitsverwendungsfähig in sein Heimatlazarett entlassen.

Auch in diesem Falle hat es sich um eine durch Laryngotyphus bedingte Stenose gehandelt, die zunächst die Tracheotomie erforderlich machte und später bei erschwertem Dekanulement mit dem Dilatationsverfahren behandelt werden mußte. Die Verwendung des *Thost*schen Instrumentariums hat auch hier einen guten Erfolg erzielt. Es bestanden zwar bei dem Patienten infolge der Fixation des rechten Stimmbandes noch leichte Stenosebeschwerden, die aber nur bei Anstrengungen in die Erscheinung traten. Sollten sich während der Ausübung des Berufes stärkere Beschwerden wieder einstellen, so würde man voraussichtlich durch Verwendung des *Schrötter*schen Bougies eine genügende Erweiterung des Kehlkopflumens wieder herbeiführen können.

Fall 5. Der Rittmeister M. F., 52 Jahre alt, wurde in den Jahren 1913—1915 wegen pharyngitischer Beschwerden häufig und längere Zeit hindurch von Herrn Kollegen *Scheibe* in Erlangen behandelt. Schon damals traten mehrfach länger andauernde Rötung und Verdickung beider Stimmbänder auf. Am 4. IV. 1917 wurde der Pat. von Herrn Prof. *Graser* in der Erlanger chirurgischen Klinik wegen eines perforierten Magengeschwürs und eitriger Peritonitis operiert. Am 9. IV. wegen eitriger Rippenfellentzündung Eröffnung der Pleurahöhle.

Seit jener Zeit bestanden leichte Schluckbeschwerden, Kratzen im Hals und belegte Stimme. Der Rachen- und Kehlkopfbefund war nach der Untersuchung des Herrn Kollegen *Scheibe* (27. IV. 1917) der gleiche wie früher, d. h. es bestanden nur Erscheinungen eines chronischen Rachenkatarrhs.

8. V. 1917. Zustand unverändert.

19. V. Seit 2 Tagen Stridor. Vor 8 Tagen nach stärkerem Husten Erstickungsanfälle. Beide Stimmbänder, besonders der hintere Teil, gerötet und geschwollen. Das linke Stimmband ist unbeweglich. Links sieht man ferner eine subglottische Schwellung. Leichte Druckempfindlichkeit an der linken Seite des Ringknorpels.

20. V. Subglottische Schwellungen links nicht mehr zu sehen; dagegen das rechte Stimmband in seiner hinteren Hälfte stärker ödematös verdickt. Das linke Stimmband völlig fixiert, das rechte nicht vollständig beweglich. Die Atmung ist besser. In den

Digitized by Google

nächsten Wochen tritt allmähliche Besserung in Bezug auf die Atmung ein. Der objektive Befund im Kehlkopf zeigte keine besonderen Veränderungen. Die ödematöse Schwellung des rechten Stimmbandes war bald etwas stärker, bald etwas weniger ausgesprochen, die Glottis respiratoria bald enger, bald weiter. Das linke Stimmband verhält sich immer gleich, ist gerötet, wenig verdickt, aber vollständig unbeweglich. Die Druckempfindlichkeit an der linken Seite des Ringknorpels war vollständig geschwunden.

14. VI. Der Pat. wird auf seinen Wunsch aus der Klinik entlassen.

In der Nacht vom 14. bis 15. VI. von morgens 3 Uhr an wieder vermehrte Atemnot.

Befund: Rechtes Stimmband wieder mehr geschwollen, aber nicht so stark, daß dadurch die Atemnot erklärt werden kann. Linkes Stimmband wie immer gerötet, leicht verdickt, nahe der Medianlinie fixiert. Wegen der drohenden Suffokationsgefahr wurde von Herrn Prof. *Gräser* in Lokalanästhesie die Tracheotomia inferior ausgeführt. Im Anschluß an die Tracheotomie entwickelt sich infolge Aspiration von Speiseteilchen — Milch und Ei kamen nach der Nahrungsaufnahme unter mäßigem Husten zur Kanüle heraus — eine Pneumonie, die am 26. VI. die Verlegung in die Medizinische Klinik erforderlich machte. Dort verblieb Pat. auch nach Abklingen der Pneumonie. Nachdem die Lungenentzündung abgelaufen war, gingen auch die Schwellungen im Kehlkopf zurück. Der Trachealknorpel am oberen Rand der Trachealwunde war längere Zeit blaß, erholte sich dann langsam. Nachdem die Atmung bei verschlossener Kanüle mehrere Tage vollständig frei war, wurde am 19. VII. die Kanüle entfernt. Befund an diesem Tage: Linkes Stimmband leicht gerötet, verdickt, nahe der Medianlinie fixiert. Rechtes Stimmband verdickt, besonders in seiner hinteren Hälfte. Geht bei der Respiration nicht ganz nach außen. Atmung genügend. Subglottisch nicht viel zu sehen. Der Befund im Kehlkopf war 10—14 Tage vorher schon in Bezug auf seine Durchgängigkeit besser als zur Zeit der Entfernung der Kanüle.

9. VIII. Der Pat. beabsichtigt, eine Erholungsreise nach Bad Reichenhall zu machen. Die Stimme ist noch rauh, sonst keine wesentlichen Beschwerden mehr. Der Husten ist gering, ebenso die Atemnot. Schleimhaut des ganzen Kehlkopfes noch gerötet.

Der linke Aryknorpel macht bei der Phonation ruckartige Zuckungen.

Rechtes Stimmband ziemlich gut beweglich. Subglottisch nicht viel zu sehen.

Während seines Aufenthaltes in Reichenhall fühlte sich der Pat. im ganzen recht wohl und konnte kleinere Touren unternehmen.

Auf der Rückreise konsultierte Herr F. Herrn Kollegen *Neumayer* in München, der mir nachstehenden bei der Untersuchung aufgenommenen Befund freundlichst zur Verfügung stellte.

25. IX. 1917. Gutes Allgemeinbefinden, Atmung in der Ruhe frei. Bei Anstrengungen trat Stridor auf. Die Stimme ist belegt. Abgesehen von der Tracheotomienarbe äußerlich am Halse keine Veränderungen zu sehen. Der Kehlkopf war nirgends druckempfindlich. Keine Formverände-

Digitized by Google

rung am Gerüst nachweisbar. Die laryngoskopische Untersuchung ergab folgenden Befund: Das rechte Stimmband ist gerötet, verdickt, auch im subglottischen Teil und scheint fast ganz der Medianlinie genähert. Nur geringe Beweglichkeit.

Das linke Stimmband ist verdickt und gerötet und gleichfalls in den Bewegungen beeinträchtigt. Es geht bei der Phonation bis an die Medianlinie, während die Respirationsstellung nicht erreicht wird. Die respiratorische Glottisspalte ist demnach wesentlich eingeengt und dadurch der Stridor (in- und exspiratorisch bei Anstrengung) erklärt. Der linke Aryknorpel steht etwas weiter nach rückwärts als der rechte und scheint auch höher zu stehen als der rechte. Der rechte Aryknorpel wäre demnach als nach vorn und abwärts gesunken anzusehen.

Herr Kollege *Neumayer* führte die Veränderungen an den Stimmbändern und an der Stellung der Aryknorpel auf eine Erkrankung der beiden Arygelenke zurück. Er nahm an, daß die Gelenke entweder teilweise von einer metastatischen Entzündung befallen worden waren, oder daß eine metastatische Knorpelhautentzündung an der Ringknorpelplatte die beiden Arygelenke in Mitleidenschaft zog. Er neigte mehr zu der letzteren Annahme, da durch sie die doppelseitige Arygelenkentzündung am leichtesten ihre Erklärung fand. Ein Aufflackern des Prozesses, namentlich im linken Arygelenk, scheint zu schwerer Stenose geführt zu haben, denn nur so dürfte die Ankylose des linken Arygelenks und die Medianstellung des linken Stimmbandes zu erklären sein.

Auf der Heimreise von München soll Pat. viel gesprochen und schon in der ersten Nacht nach seiner Rückkehr schlechter geatmet haben. Als er sich am nächsten Morgen in der Erlanger Ohren- und Kehlkopfklinik wieder vorstellte, war die Stimme ganz rauh und die Atmung ziemlich angestrengt. Die laryngoskopische Untersuchung ergab folgenden Befund: Hochrote subglottische Schwellung beiderseits, die Stimmbänder selbst wesentlich verdickt, gerötet, das linke wieder beweglich. Der linke Aryknorpel steht etwas höher und weiter zurück als der rechte, wird von letzterem bei der Phonation überkreuzt.

Dieser Zustand blieb in der nächsten Zeit mit geringen Schwankungen bestehen.

15. XI. Heute wurde links am Ringknorpel eine leichte schmerzhafte Schwellung festgestellt, die sich in den nächsten Tagen verbreiterte, abflachte, dann wieder verschwand. Später trat eine ähnliche Schwellung in der rechten Seite des Ringknorpels auf. Es bestand in den nächsten Wochen leicht blutig tingierter Auswurf. Ein 6 cm langes und 2½ cm breites Knorpelstück wurde angeblich ausgehustet, ebenso ein kleines Stück Fleisch, das sich aber bei der histologischen Untersuchung als Tierfleisch erwies. Eine Untersuchung des Blutes nach *Wassermann* war negativ. Mitte Dezember traten große Atemnot und Erstickungsgefahr ohne besonderen Anlaß auf. Da die Herren Kollegen Prof. *Scheibe* und Prof. *Graser* in ihrer Ansicht über die Behandlung differierten und da ihnen bekannt war, daß ich während des Krieges größere Erfahrungen in der Behandlung von Kehl-

Digitized by Google

kopfstenosen sammeln konnte, wurde ich zu einer Konsultation nach Erlangen berufen.

Bei der laryngoskopischen Untersuchung konnte ich den von Herrn Kollegen *Scheibe* aufgenommenen Befund bezüglich der Fixation des linken Aryknorpels, der Beweglichkeitseinschränkung auch des rechten Stimmbandes sowie der subglottischen Schwellungen vollauf bestätigen. Es bestand starkes Stenoseatmen mit Einziehung des Jugulums.

Da mit einer Verstärkung der Stenosebeschwerden gerechnet werden mußte, erschien die nochmalige Eröffnung der Luftwege erforderlich. Meinem Vorschlage, durch eine Spaltung des Kehlkopfes vor allen Dingen eine genaue Klarstellung der Ursache der Stenose herbeizuführen und gleichzeitig operativ die ursächlichen Faktoren zu beseitigen, wurde von den Herren Kollegen zugestimmt. Auf ihren Wunsch übernahm ich die weitere Behandlung, die sich in Rücksicht auf die Nachbehandlung nur in Halle ausführen ließ. Der Pat. wurde dementsprechend am 19. XII. in Begleitung des Oberarztes Herrn Prof. *Brock* nach Halle überführt. — Da die Reise gut überstanden, die Stenosebeschwerden jedoch die gleichen geblieben waren, beschloß ich, gleich am nächsten Morgen die Eröffnung des Kehlkopfes vorzunehmen.

20. XII. In Skopolamin-Morphiumnarkose mit lokaler Infiltrationsanästhesie wird ein Schnitt in der Medianlinie vom Zungenbein beginnend bis zu dem oberen Teil der Narbe geführt, die von der im Sommer vorgenommenen Tracheotomia inferior herrührte. Der Schnitt wird bis auf das Ligamentum hypothyreoideum bzw. auf den Schildknorpel und den Ringknorpel durchgeführt. Spaltung des Ringknorpels genau in der Medianlinie mit dem Messer von unten her und Durchschneidung des Ligamentum conicum. Einlegung eines kokaingetränkten Tampons in den Kehlkopf. Spaltung des Schildknorpels in der Medianlinie mit der Knorpelschere und Durchschneidung des Ligamentum hyothyreoideum. Beim Auseinanderziehen der beiden Kehlkopfhälften sieht man den subglottischen Raum und den oberen Teil der Trachea durch eine sehr starke ödematös durchtränkte Infiltration verengt, die sich sowohl von der Seitenwand als auch von hinten her in das Lumen des Kehlkopfes hineinwölbt. Irgendwelche Ulzeration, Fistelbildung oder sonstige Anzeichen für eine Perichondritis bzw. eine Nekrose des Knorpels ist nirgends feststellbar. Überall ist das Epithel intakt. Es hat den Anschein, als ob die starke Schwellung im subglottischen Raum mechanisch bedingt war durch die vorhandene starke Verengerung der Glottis. Es wird nun, um die geplante Bolzenbehandlung zur Dilatation des Kehlkopflumens durchzuführen, die obere Tracheotomie ausgeführt. Darauf Vernähung der Weichteile in 3 Schichten nach sorgfältiger Blutstillung, Einlegung einer Trachealkanüle. Um den Kehlkopf ruhig zu stellen, wird vorläufig durch die linke Nasenseite ein Ernährungsschlauch in den Ösophagus eingelegt. Der Pat. hat den Eingriff gut überstanden, Puls kräftig, regelmäßig.

21. XII. Temperatur 37,6. Pat. hat die Nacht im ganzen gut verbracht und zeitweise gut geschlafen. Steht heute morgen auf, fühlt sich relativ wohl. Nahrungsaufnahme durch den Schlauch ohne Behinderung. Kein Husten.

Digitized by Google

22. XII. Die letzte Nacht hat der Pat. zum größten Teil schlafend verbracht. Temperatur heute früh 37,8. Beim Verbinden sieht die Wunde gut aus. Ganz geringe Sekretion in der Umgebung der Kanüle. — Dreimal täglich 15 Tropfen Digalen.

Die Untersuchung der Lunge (Oberarzt Dr. *Grote*, Med. Klinik) ergab folgenden Befund: Links hinten unten die Verschieblichkeit der Lunge sehr gering, auch bei tiefen Atemzügen kaum nachweisbar. Eine deutliche Dämpfung fehlt überall, nur ist im Bereich der Operationswunde hinten links eine geringe Abschwächung des Klopfschalls nachweisbar. Atemgeräusch über der ganzen Lunge ziemlich laut, von vesikulärem Charakter. Während des In- und Exspiriums hört man über der ganzen Lunge fortgeleitetes, sehr grobes Brummen und Schnurren, das nur in den größeren Bronchien entstehen kann. Hinten links unten gelegentlich etwas Giemen und einige kleinere seltene Rasselgeräusche. Der Auswurf ist rein schleimig, glasig, die darin befindlichen Blutspuren sind frischrot.

24. XII. Da der Pat. im Anschluß an die früher vorgenommene Tracheotomie eine Pneumonie bekommen hatte, lebt er in der stetigen Befürchtung des erneuten Auftretens einer Lungenentzündung. Es lassen sich jedoch auch heute keine Anzeichen von Pneumonie feststellen, nur die gleichen Symptome von Bronchitis wie in den letzten Tagen. — Zur Verminderung der starken Absonderung bekommt Pat. 2 mal täglich 10 Tropfen Atropin. Der Puls ist gut und regelmäßig. Entfernung der Nähte. Inzisionswunde per primam verheilt. Auch bei den folgenden Untersuchungen der Lunge lassen sich keine Anzeichen von Pneumonie finden. Die Temperatur fiel vollständig zur Norm ab. Das Atemgeräusch blieb überall vesikulär. Die groben Rasselgeräusche der Bronchitis nahmen an Intensität ab, so daß am 31. XII. nur noch weit fortgeleitetes Schnurren über den abhängenden Partien hörbar war. Pat. steht auf. (Oberarzt Dr. *Grote*.)

3. I. 1916. Befinden dauernd gut. Immer noch etwas Hustenreiz, schleimiger Auswurf. Ernährung geht glatt vor sich.

8. I. Während der letzten Tage ist das Befinden im ganzen befriedigend gewesen. Vorübergehend war leichte Temperatursteigerung vorhanden, die auf die noch bestehende leichte Bronchitis zurückzuführen sein dürfte. Die Durchgängigkeit des Kehlkopfes hat sich etwas gebessert. Trachealwunde in bester Verfassung.

19. I. Die Temperatur, die vor einigen Tagen infolge von Wiederaufflackern der Bronchitis auf über 38 Grad heraufgegangen war, ist wieder zur Norm abgefallen. Pat. bekommt heute eine etwas verkürzte und an den Enden stumpf gemachte Kanüle. Allgemeinbefinden befriedigend.

28. I. Da der Pat. in der letzten Woche weniger gehustet hat und die Temperatur sich in normalen Grenzen hielt, wird heute der erste Versuch mit Einlegung eines Bolzens in den Kehlkopf gemacht. Zunächst wird eine kleine Granulation an dem oberen Rand der Trachealöffnung nach Kokainisierung mit dem Löffel entfernt. Der *Thost*sche Bolzen No. 4 läßt sich ohne Schwierigkeiten in den Larynx vorschieben und die entsprechende Kanüle in die Trachea einlegen. Nun zeigt sich jedoch, daß der Stiel des Bolzens nicht lang genug ist und deswegen von dem Metallbügel der Kanüle nicht genügend gehalten wird. Auch der Bolzen No. 5, der sich ebenfalls ganz glatt in den Kehlkopf einführen läßt, hat einen zu

Digitized by Google

kurzen Stiel und wird von dem Bügel der Kanüle nicht genügend fixiert. Es muß deswegen zunächst von der Einlegung des Bolzens Abstand genommen werden, bis ein Bolzen mit längerem Stiel angefertigt wird.

5. II. Einlegung eines Bolzens mit längerem Stiel, der gut liegt.

12. II. Die Bolzen wurden in den letzten Tagen gut ertragen. Es konnte bereits am 10. II. der Bolzen No. 7 eingelegt werden. Temperatur zurzeit normal. Allgemeinbefinden und Stimmung gut.

18. II. Pat. wird auf seinen Wunsch zur weiteren Behandlung nach Erlangen entlassen, um später zur Zeit der Entfernung der Bolzen nochmals zurückzukehren. Während der nächsten beiden Monate läßt sich die Dilatation des Kehlkopflumens vermittels der Bolzenbehandlung glatt durchführen, und allmählich werden immer größere Bolzen eingelegt.

21. IV. Der Pat. wird von neuem in unsere Klinik aufgenommen. Bei der Herausnahme des Bolzens und der Kanüle zeigt sich an der Stelle, wo sich die Lücke zwischen Kanüle und Bolzen befindet, eine lappenartige Granulation, die mit dem Conchotom abgetragen wird.

24. IV. Da der Pat. nach Herausnahme des Bolzens bei Verschluß der gefensterten Kanüle gut atmen kann, wird die Kanüle entfernt. Die Atmung ist den Tag über ganz gut und auch der Schlaf nicht gestört.

25. IV. Die Trachealfistel hat sich wesentlich verengt, leichte Temperatursteigerung auf 37,1, wahrscheinlich auf einen leichten akuten Katarrh zurückzuführen.

30. IV. Die Trachealfistel weist nur noch spaltförmige Öffnung auf und sondert mäßige Mengen scheimig-eitrigen Sekretes ab. Stimmbänder noch gerötet und geschwollen. Glottis respiratoria gegen früher wesentlich erweitert. Der Kehlkopf wird von heute an mit 3 proz. Argentum nitricum-Lösung gepinselt. Allgemeinbefinden gut, Temperatur normal.

7. V. Die Atmung durch den Kehlkopf bei Verschluß der Trachealfistel geht immer befriedigend vor sich. Die Sprache ist unter Anwendung von Pinselungen mit 3 proz. Höllensteinlösung klangvoller geworden. Bei der Respiration steht die Glottis wesentlich weiter offen als früher.

10. V. Pat. wird heute nach Erlangen zur weiteren Behandlung entlassen. Die spaltförmige Öffnung, die in die Luftröhre führt, ist mit Epidermis überzogen. Das linke Stimmband steht nicht mehr ganz in der Medianlinie, sondern ist durch die Bolzenbehandlung etwas nach außen gedrängt. Die Stimmbänder, die nach der Bolzenbehandlung zunächst hochgradig injiziert und geschwellt erschienen, haben nach Pinselung mit Höllensteinlösung ein besseres Aussehen bekommen. Die Durchgängigkeit des Kehlkopfes ist durchaus befriedigend, auch die Sprache hat sich wesentlich gebessert.

Da die Durchgängigkeit des Kehkopfes dauernd gut blieb und die Sprache sich ebenfalls allmählich besserte, wurde der Verschluß der Trachealfistel am 13. VI. von Prof. *Graser* in folgender Weise ausgeführt: Nach sorgfältiger Reinigung und Desinfektion mit Alkohol und Sublimat wurde die Fistel in Form einer Spindel etwa 2 cm vom Rande der Öffnung umschnitten und noch vor der Ablösung von den beiden Lappen der Epithelsaum in 2 mm Breite abgelöst. Alsdann wurde durch eine große Anzahl von parakutanen Nähten ohne Durchstechung des Epithels der Lappen in mehreren Etagen durch etwa 12 Nähte mit stielrunden sehr feinen Nadeln

Digitized by Google

und Katgut versenkt. Darüber wurde die Haut nach Beseitgung jeder Blutung vernäht. Als Verband wurde nur ein keiner Kollodiumstreifen darüber gelegt. Die Heilung erfolgte per primam. Der Zustand blieb dauernd gut, sowohl das Allgemeinbefinden als auch die Atmung wurden immer besser und auch die Sprache allmählich klangvoller. Der Pat. ging zu seiner Erholung im Herbst ins Gebirge in die Nähe von Obersdorf. Auch der weitere Verlauf ließ nichts zu wünschen übrg. Herr F. konnte im Winter auf Jagd gehen, ohne daß dabei Stenosebeschwerden auftraten. Hinsichtlich seiner Sprachfunktion ist er imstande, wieder seinen Beruf als Amtsgerichtsrat zu versehen, wenn er auch langdauernden Sitzungen noch nicht vollkommen gewachsen ist.

Hinzugefügt sei, daß Herr Kollege *Scheibe* noch einen ganz ähnlichen Fall, wie den eben beschriebenen, kurz vorher bei einer Frau gesehen hat. Es fanden sich ebenfalls ödematöse Schwellung beider Stimmbänder, Beweglichkeitsbeschränkung des linken Stimmbandes, starke subglossische Wülste und außen geringe Schwellung. Auch Blut wurde vorübergehend ausgehustet. Hier war keine Krankheit vorausgegangen und auch der Hals immer ohne Beschwerden gewesen. Bei der partiellen Laryngofissur ergab sich der gleiche Befund wie bei unserm Fall F: Oberfläche der Schleimhaut überall glatt. In diesem Fall wurde ohne Bolzenbehandlung die Atmung wieder so gut, daß Pat., eine Bauersfrau, wieder alles arbeiten kann. Die Pat. trug eine Sprechkanüle und konnte sich erst entschließen, sie entfernen zu lassen, nachdem sie sie ein Jahr lang immer verstopft getragen hatte. Die Trachealöffnung verschloß sich nach Auskratzung. Das linke Stimmband ist in der Beweglichkeit etwas beschränkt geblieben, die Glottis wurde im hinteren Drittel wieder 1 cm breit. Rechts besteht noch eine kleine, links eine größere subglottische Schwellung.

Was die Ätiologie der vorliegenden Larynxstenose anbetrifft, so war es hier in ähnlicher Weise wie bei den Typhusstenosen auf Grund einer von dem Magenulcus ausgehenden septischen Infektion zu einer metastatischen Erkrankung des Cricoarythaenoidalgelenks besonders der linken Seite gekommen, die zu einer Fixation des Stimmbandes in der Medianlinie geführt hatte. Da auch das rechte Stimmband bei der Respiration nicht ganz nach außen trat, also auch wohl hier, wenn auch nicht eine Fixation, so doch eine Beweglichkeitseinschränkung des Cricoarytaenoidalgelenks auf entzündlicher Basis vorlag, war die Glottis in hohem Maße verengt. Die unterhalb der Stimmritze bei der Operation und schon vorher bei der laryngoskopischen Untersuchung festgestellten ödematösen Wülste kann man sich durch die Verengerung der Glottis und die dadurch bei der Inspiration bedingte Luftverdünnung des subglottischen Raumes entstanden denken. Als Voraussetzung für die Richtigkeit dieser Hypothese muß man dabei wohl noch einen chronisch entzündlichen Zustand der Schleimhaut unterhalb der Stimmbänder annehmen. Da der

Digitized by Google

Patient schon jahrelang wegen chronischer Pharyngolaryngitis in Behandlung stand, ist die Annahme, daß in der Tat ein chronischer Reizzustand auch unterhalb der Stimmbänder vorhanden war, wohl berechtigt. Herr Kollege *Neumayer* in München hat bei einer durch Laryngotyphus bedingten doppelseitigen Ankylose des Arygelenkes subglottische Schwellungen der Stimmbänder auftreten sehen, die auch nach seiner Meinung durch Aspiration bedingt waren.

Die Entscheidung der Frage, ob man bei einem derartigen Befunde die subglottischen Schwellungen nach Spaltung des Kehlkopfes operativ in Angriff nehmen oder exspektativ verfahren soll, läßt sich nicht nach der einen oder anderen Seite hin treffen. Meine Vermutung, daß nach Beseitigung der Glottisverengerung das ätiologische Moment für die Entstehung der Schwellungen in Wegfall kommen und die durch die Dilatationsbehandlung zum Schwinden gebrachten Wülste nicht wieder entstehen würden, hat der Verlauf der Erkrankung als richtig erwiesen. Es ist mir jedoch nicht zweifelhaft, daß man in solchen Fällen nach voraufgegangener Laryngofissur mit gleich gutem Erfolge Skarifikationen vornehmen, die ganzen Schwellungen mit der Doppelkürette exzidieren oder sie galvanokaustisch zerstören kann.

Wie in den Fällen von Typhusstenosen hat sich auch bei diesem Patienten das eingeschlagene Verfahren — die Laryngofissur und nachfolgende Dilatation mit dem *Thost*schen Instrumentarium — aufs beste bewährt. In solchen oder ähnlichen Fällen ein Laryngostoma anzulegen, halte ich nicht für richtig, da durch dies Verfahren, das bei hochgradigen Zerstörungen im Kehlkopfinnern nach Verletzungen seine volle Berechtigung hat, der ganze Verlauf wesentlich kompliziert und verlängert wird.

Digitized by Google

XIV.

(Aus der Berliner Universitäts-Ohren- und Nasenklinik.)

Über Meningitis nach Siebbeineiterung, sowie über einen Fall von protrahierter, intermittierender Meningitis.

Von

Marinestabsarzt Dr. FRANZ KRAEMER.

Wie *Körner* im Jahre 1893 die allgemeine Aufmerksamkeit auf die otogenen Gehirnkomplikationen gerichtet hat, so hat *Dreyfuß* dieses im Jahre 1896 durch seine Monographie für die rhinogenen Krankheiten des Gehirns und seiner Häute getan. Gegenüber den otogenen sind die Erkrankungen des Gehirnes und seiner Häute nasalen Ursprungs relativ selten. Eine summarische Zusammenstellung der intrakraniellen Komplikationen nach entzündlichen Erkrankungen der Nasennebenhöhlen gibt *Bönninghaus* im Handbuch von *Katz, Preysing* und *Blumenfeld* 1914. Sie lautet:

I. Intrakranielle Komplikationen von seiten der Stirnhöhle:

Isolierte Pachymeningitis (mit oder ohne Extraduralabszeß)	70 Fälle
Hirnabszeß (selten isoliert, meist kombiniert mit Pachymeningitis resp. Extraduralabszeß oder Meningitis)	87 „
Meningitis purulenta und serosa	65 „
Thrombose (selten isoliert, meist Pachymeningitis, Meningitis oder Hirnabszeß)	13 „

II. Intrakranielle Komplikationen von seiten des Siebbeinlabyrinthes:

Hirnabszeß	10 Fälle
Meningitis	3 „

III. Intrakranielle Komplikationen von seiten der Keilbeinhöhle:

Hirnabszeß	1 Fall
Meningitis	7 Fälle
Thrombose	24 „

IV. Intrakranielle Komplikationen von seiten der Kieferhöhle:

Hirnabszeß	7 Fälle
Meningitis	1 Fall
Thrombose	1 „

Digitized by Google

Auch an großen Sektionsstatistiken gemessen, erscheint die relative Häufigkeit dieser Komplikationen nicht groß. So findet sich in der *Pitt*schen Statistik über 9000 aufeinander folgende Obduktionen in *Guys* Hospital nur ein einziger rhinogener Abszeß im Frontalhirn, dessen Entstehung nicht einmal auf ein Nebenhöhlenempyem, sondern auf einen das Dach des Siebbeins zur Einschmelzung bringenden Nasenpolypen zurückgeführt wurde. Unter 6000 Obduktionen im Berliner Pathologischen Institut fand *Treitel* nur drei rhinogene Komplikationen des Gehirns. In einer Zusammenstellung *Gowers* über 142 Hirnabszesse finden sich nur 6 rhinogene Fälle, d. h. 2,5 v. H. — Mit Recht sagt *Wertheim*, daß allen diesen Statistiken der gemeinsame Fehler anhaftet, daß sie kein zutreffendes Bild über die Frequenz der endokraniellen Eiterungen im Verhältnis zu den Nebenhöhleneiterungen geben, weil die Nebenhöhlen bei den Sektionen nicht regelmäßig untersucht worden sind.

Unter diesem Gesichtspunkt hat *Wertheim* alle Fälle endokranieller Eiterungen aus sämtlichen Obduktionsprotokollen des Breslauer Pathologischen Universitäts-Institutes und des Allerheiligen Hospitals gesammelt und nach ihrer Genese geordnet. Er fand unter 10 394 Obduktionen 127 endokranielle Eiterungen, von denen mit Sicherheit nur 6 Fälle als nasalen Ursprungs zu bezeichnen waren, d. h. nur ein wenig mehr als ½ pro Mille aller Fälle bzw. 4,7 v. H. der endokraniellen Eiterungsfälle.

Unter Berücksichtigung des später zu beschreibenden, in der Universitäts-Ohren- und Nasenklinik zu Berlin beobachteten Falles von rhinogener Meningitis, bei dem die Infektion ihren Ausgang von dem erkrankten Siebbein nahm, soll sich die vorliegende Arbeit in der Hauptsache mit dieser speziellen Art von endokranieller Komplikation befassen.

Nicht mit Unrecht sagt *Dreyfuß*, daß die Klassifizierung der endokraniellen Komplikationen, die von den Siebbeinzellen ausgehen, gewöhnlich Schwierigkeiten macht, weil in den meisten — und dies sind die chronisch verlaufenden Fälle — das Siebbeinlabyrinth erst sekundär ergriffen wird in der Weise, daß die ursprünglich affizierte Nebenhöhle bis zum Tode in einem relativ leidlichen Zustande bleibt und erst die Komplikation durch Übergreifen auf das Siebbein, durch ostitische Caries der Lammia cribosa z. B., das Endocranium in Mitleidenschaft zieht. So kommt es, daß einige Autoren Fälle zu den Stirn- oder Keilbeinhöhleneiterungen zählen, die andere zu den Siebbeineiterungen rechnen.

Digitized by Google

Stucky denkt sich auf Grund seiner Beobachtungen den Infektionsweg zu den Nebenhöhlen untereinander umgekehrt. Nach seiner Ansicht entsteht die Infektion primär in den Siebbeinzellen, während die Stirn- und Keilbeinhöhlen erst später ergriffen werden, entweder durch Ausbreitung per continuitatem oder durch Verlegung der natürlichen Öffnungen.

Die primäre Infektion im Siebbein kann zu einer Hyperplasie führen als dem Resultat lang fortgesetzter Entzündung, und die mittlere Muschel kann eine polypöse Degeneration erleiden. Die Größenzunahme im letzten Falle führt zu einer Verlegung der natürlichen Öffnungen der übrigen mit dem mittleren Nasengang kommunizierenden Höhlen, und so entsteht die Pansinusitis.

Bezüglich der Anatomie des Siebbeins sei auf die einschlägigen Lehrbücher verwiesen. Für unsere Frage haben eine besondere Bedeutung jene Anomalien des Siebbeins, von denen aus ein Übergreifen der Entzündung auf das Cavum cranii leicht zustande kommen kann.

v. Hansemann bezeichnet die Lamina cribosa mit der Crista Galli als einen der variabelsten Teile des Schädels. Bekannt sind Ausweitungen der Siebbeinzellen in das benachbarte Stirn-, Oberkiefer- und Keilbein. Durch diese Ausweitungen in die benachbarten Nebenhöhlen kann es zu den verschiedenartigsten Anomalien kommen, die in praktischer Hinsicht sehr bemerkenswert sind. Die Lamina papyracea weist bisweilen Dehiszenzen auf. Einen besonderen Fall von Mißbildung der Lamina cribosa erwähnt neuerdings *Froboese*, bei dem die linke Siebbeinplatte einen einzigen glattwandigen, nach der Nase zu offenen Kanal darstellt. Hierauf komme ich später noch genauer zu sprechen.

Als die Ursache der entzündlichen endokraniellen Komplikationen ist in letzter Linie die Infektion der Nasennebenhöhlen anzusehen. In der Fortpflanzung der infektiösen Keime von der erkrankten Nebenhöhle auf das Cavum cranii liegt das entscheidende Moment.

Welchen Weg gehen nun die Keime von den Nasennebenhöhlen zum Schädelinnern? — Am einfachsten liegen die Verhältnisse bei den Fällen, bei denen der Weg der Infektion per continuitatem gelegentlich der Operation oder der Obduktion schon makroskopisch festgestellt werden konnte, d. h. bei Zerstörungen der die Nebenhöhlen von dem Schädelinnern trennenden Gewebsschichten, Schleimhaut und Knochen. — *Hajek* denkt sich das Vorwärtsschreiten der Zerstörung so, daß zuerst die Schleimhaut der Neben-

Digitized by Google

höhle ulzeriert, dann sich ein subperiostaler Abszeß bildet, worauf der Knochen nekrotisiert. Der nekrotische, von pyogenen Keimen durchwanderte Knochen erzeugt dann auf der zerebralen Seite zuerst einen extraduralen Abszeß, in dessen Gefolge dann entweder Meningitis oder ein Hirnabszeß oder eine Sinusthrombose entstehen kann. Am häufigsten ist dieser etappenweise fortschreitende Prozeß bei den durch Stirnhöhleneiterungen bedingten Gehirnkomplikationen beobachtet worden, seltener bei Erkrankungen des Siebbeins und der Keilbeinhöhle, nur ausnahmsweise bei der Kieferhöhle. Geht der Zerstörungsprozeß an den die Nebenhöhlen von dem Cavum cranii trennenden Gewebsschichten schnell vonstatten, so kommt es ohne Vermittlung eines extra- oder intraduralen Abszesses zur diffusen Meningitis oder Sinusthrombose. Der erstere Vorgang ist am meisten beobachtet bei Einschmelzung der Lamina cribosa, der letztere bei Durchbruch des Keilbeindaches, wo die Entzündung direkt auf die großen Blutleiter übergreift.

Außer dieser Art des Weitergreifens des Prozesses in der Gewebskontinuität gibt es nach *Hajek* noch eine andere, die den Charakter der regionären Metastase trägt. Es sind nämlich Fälle beobachtet worden, wo eine Knochennekrose zwischen den Nasennebenhöhlen und dem Schädelinnern nicht bestanden hat; nur eine umschriebene Verfärbung des Knochens und der anliegenden Dura oder ein extraduraler Abszeß ließ erkennen, daß an dieser Stelle die Infektion den Weg zum Hirn gefunden hatte.

Kuhnt hat das erste Mal darauf aufmerksam gemacht, daß bei derartigen Vorkommnissen die Anastomosen der Venen zwischen Stirnhöhlenschleimhaut und Dura eine wichtige Rolle spielen dürften. Für diese Annahme spricht auch der Umstand, daß bei den entzündlichen Erkrankungen der Stirnhöhlen sowohl an der vorderen wie an der orbitalen Wand gerade an denjenigen Stellen umschriebene Veränderungen gefunden wurden, die der Lage der perforierenden Venen entsprechen. Analog ist die Infektionsmöglichkeit nach der Orbita zu, von der aus entweder entlang dem Sehnerven oder infolge einer Thrombose der Vena ophthalmica eine endokranielle Komplikation entstehen kann.

Schließlich gibt es eine Reihe von Fällen, wo die zerebrale Wand der benachbarten Nasennebenhöhlen gar keine makroskopisch sichtbaren Veränderungen aufweist, obgleich der nasale Ursprung der endokraniellen Komplikation außer jedem Zweifel steht.—*Hajek* nimmt hierfür folgende Infektionsmöglichkeiten an:

Digitized by Google

1. durch Gewebskontinuität, da der Knochen und die Dura trotz makroskopisch intakten Aussehens dennoch erkrankt sein können;

2. durch die Blutgefäße;

3. durch die Lymphgefäße;

4. entlang den Lymphscheiden des N. olfactorius durch die Lamina cribrosa.

Nach demselben Autor gibt es nur eine Möglichkeit, den jeweiligen Infektionsweg zu eruieren, das ist die mikroskopische Untersuchung der makroskopisch zwar intakt aussehenden, jedoch nach Lage der Verhältnisse die Entzündung vermittelnden Gewebsschichten zwischen Nase und Schädelhöhle.

Der erste, dem der mikroksopische Nachweis der direkten Infektion in der Gewebskontinuität gelang, war *Ortmann*. Es handelte sich um eine schwere Keilbeineiterung mit nachfolgendem extraduralem Abszeß an der Sella turcica und nachfolgender Sinusthrombose. Er konnte sowohl in und auf der Schleimhaut und der periostalen Auskleidung der Keilbeinhöhle wie im Knochen und in den Hirnhäuten Diplokokken mikroskopisch nachweisen. Den mikroskopischen Nachweis der Infektion auf dem Blutwege führte zuerst *Hajek* bei einem letal endenden Falle von Meningitis nach chronischem Empyem des linken Siebbeinlabyrinthes. Das Knochengewebe erwies sich auf frontal durch das Siebbeinlabyrinth geführten Schnitten histologisch frei von krankhaften Veränderungen, in den auf Bakterien gefärbten Schnitten aber (Färbung mittels Boraxmethylenblau und nach Gram-Weigert) ließen sich in den einzelnen Blutgefäßen der Markräume des Knochens spärlich oder in mäßiger Menge Kokken in Ketten von demselben Aussehen wie in der Schleimhaut des Siebbeinlabyrinthes gelegenen nachweisen. Der Beweis der Einwanderung von virulenten Streptokokken in das entzündete Schleimhautgewebe und der Invasion in die Blutbahn war damit erbracht.

Zwillinger und einige Autoren vor ihm, wie *Schwalbe*, *Key*, *Rezius*, *Onodi*, haben den mikroskopischen Beweis erbracht, daß die Lymphwege des oberen Nasenabschnittes mit den perimeningealen Lympgfäßen zusammenhängen und daß die Propagation der infektiösen Keime von den Nasenhöhlen in das Schädelinnere und die dadurch entstandene intrakranielle Komplikation auf dem Wege der Lymphbahn möglich ist.

F. S. Paparozzi hat neuerdings interessante Untersuchungen über die Beziehungen von Siebbeineiterungen und intrakraniellen

Digitized by Google

Komplikationen an Schädeln angestellt. Er kommt zu folgender Schlußfolgerung: Sowohl unter normalen anatomischen wie pathologischen Verhältnissen ist nach Injektion von Farbstoffen mikroskopisch das Vorhandensein eigener Lymphwege in der Nase und den Nebenhöhlen nachweisbar, die in direkter Verbindung mit denen der Dura stehen. Sie stehen außerdem in Verbindung mit den Lymphgefäßen, die im Knochengewebe vorhanden und unabhängig sind von den die Scheide des Olfactorius umgebenden Lymphgefäßen.

Nach *Onodi* ist ätiologisch auch wichtig die Stärke der zerebralen Knochenwände der Nebenhöhlen, ferner die kompakte Beschaffenheit dieser Wände und ihre schwammige gefäßreiche Diploe. Sie können die Fortleitung des krankhaften Prozesses begünstigen oder erschweren und verhindern. Nach seinen Beobachtungen schwankte z. B. die Dicke der zerebralen Knochenwände der Siebbeinzellen zwischen 1 und 8 mm.

Es ist klar, daß eine kompakte, gefäßarme zerebrale Knochenwand je nach ihrer Dicke der direkten Kontaktinfektion ein Hindernis sein und die Fortpflanzung des pathologischen Prozesses erschweren oder sogar verhindern kann. Je dicker und kompakter die zerebrale Knochenwand ist, um so größer ist die schützende Rolle bezüglich der endokraniellen Komplikation, umgekehrt ist die größte Dünnheit der zerebralen Nebenhöhlenwände als ein begünstigender Faktor der direkten Kontaktinfektion anzusehen.

Durch diese Variationen in der Dicke besitzt die Lamina cribrosa eine sehr verschiedene Widerstandsfähigkeit auch gegen traumatische Einflüsse. Breite und Länge spielen dabei nur eine nebensächliche Rolle. Von größerer Bedeutung ist die Dicke und Lagerung. Genauere Beobachtungen bei Schädelverletzten in dieser Beziehung anzustellen hat *v. Hansemann* in seiner Eigenschaft als Armeepathologe Gelegenheit gehabt. Bezüglich der Lamina cribrosa unterscheidet er dreierlei Verletzungen: 1. durch fortlaufenden Sprung von einer anderen Schädelstelle aus, 2. durch Impression von außen nach innen durch plötzlich gesteigerten Luftdruck, 3. durch Impression von innen nach außen durch Explosivwirkung bei Schädelschüssen. Die beiden letzten Erscheinungen lassen sich ganz charakteristisch dadurch voneinander unterscheiden, daß in dem einen Fall die Ränder der Rißstelle in der Lamina cribrosa in den Schädelraum hinein, in dem anderen Falle aus ihm heraus aufgestaucht sind. Bei dem fortlaufenden

Digitized by Google

Sprung sind sie weder nach außen noch nach innen aufgestaucht, sondern liegen scharf nebeneinander.

In den allermeisten Fällen sind derartige indirekte Verletzungen der Lamina cribrosa ohne Bedeutung für den Ausgang des Falles, indem sie entweder spontan heilen oder indem der Verletzte aus einem anderen Grunde seiner Verletzung erliegt. *v. Hansemann* hat jedoch gezeigt, daß gelegentlich auch eine tödliche Meningitis von einer solchen indirekt verletzten Lamina cribrosa aus ihren Ausgang nehmen kann. *v. Hansemann* unterscheidet folgende drei Infektionsmöglichkeiten der Meningen nach Schädelschüssen: 1. durch Eröffnung eines Ventrikels, 2. direkt von der Wunde aus, 3. durch fortgeleiteten Sprung auf die Schädelbasis mit Eröffnung der Lamina cribrosa, 4. durch Eindrücken der Lamina cribrosa infolge der Sprengwirkung, 5. durch Eindrücken der hinteren Wand der Stirnhöhle durch Sprengwirkung. In vorliegendem Falle interessieren nur die unter 3 und 4 aufgeführten Fälle, bei denen die Infektion der Meningen von der verletzten Lamina cribrosa ausgegangen ist. *v. Hansemann* führt dafür Beispiele an, über die später zu berichten ist.

Es gibt eine Anzahl von Fällen, bei denen Entzündungen scheinbar geringen Grades eine besondere Tendenz zeigen, auf den Inhalt der Schädelhöhle überzugehen, während in anderen Fällen jahrelang dauernde Erkrankung der Nebenhöhlen eine solche Komplikation nicht bedingen. Nach *Hajek* ist anzunehmen, daß es neben der infektiösen Ursache auch noch disponierende Momente gibt, die dem raschen Übergreifen der Infektion von der Nase auf das Schädelinnere Vorschub leisten. Als solche sind anzusehen angeborene Defektbildung in den knöchernen Wandungen der Nebenhöhlen, Verlegung des Ausführungsganges bzw. Behinderung des Sekretabflusses und schließlich eine besonders hohe Virulenz der infektiösen Keime. Defektbildungen in der knöchernen Wand der Kieferhöhlen sind nicht bekannt. An der Stirnhöhle ist bekannt die von *Zuckerkandel* beschriebene Dehiszenz in der an die Schädelhöhle grenzenden Lamelle des Processus orbitalis. Die Dehiszenz in der Lamina papyracea des Siebbeins ist bereits erwähnt, desgleichen die im Falle *Froboese* erwähnte Dehiszenz an der Lamina cribrosa.

Die obere Wand der Keilbeinhöhle ist gewöhnlich dünn, sie ist zuweilen aber so dünn, daß sowohl die Sella als auch die Wand der Canales optici in die Keilbeinhöhle vorspringen, wodurch im

Digitized by Google

Erkrankungsfalle der Keilbeinhöhle Sehstörungen bis zur Erblindung auftreten können.

Der Verlegung des Ausführungsganges legt *Hajek* eine erhebliche Bedeutung für die Entstehung der zerebralen Affektionen bei, während *Kuhnt* darauf kein besonderes Gewicht legt. Der erste Autor glaubt der Verlegung des Ausführungsganges vor allem deswegen großen Wert beimessen zu dürfen, weil er Fälle von akutem Empyem des Siebbeinlabyrinthes beobachtet hat, bei denen er nach Entfernung der mittlerenMuschel und der hindernden Hypertrophie durch Abfluß des Eiters ein promptes Zurückgehen drohender Durchbruchserscheinungen, wie rasender Kopfschmerzen und Schwellung des oberen Augenlides, beobachtet hat.

Zu erwähnen sind noch diejenigen Fälle von Gehirnaffektionen, die in unmittelbarem Anschluß an nicht beobachtete Verletzungen oder an kleinere operative Eingriffe, wie Galvanokaustik der Muscheln und Entfernung von Polypen, aufgetreten sind. *Dreyfuß* erwähnt 8 solcher Fälle. Die Ätiologie und der Infektionsweg sind dunkel. Im Falle *Lange* handelt es sich nach *Dreyfuß'* Ansicht möglicherweise um eine Verschleppung pathogener Keime von der Mundhöhle durch den untersuchenden Finger.

Eine wichtige Rolle bei der Ausbreitung des Infektionsweges spielt zweifellos die Virulenz der Infektionskeime. Als Beweis hierfür können jene rasch tödlich verlaufenden Fälle von Naseneiterungen angesehen werden, bei denen von einer Sekretverhaltung nicht die Rede ist.

Über den Keimgehalt chronisch erkrankter Siebbeinlabyrinthe hat *Rhese* interessante Untersuchungen angestellt. Er stellte zehn verschiedene Keimarten fest, und zwar, der Häufigkeit nach geordnet, Staphylococcus pyogenes albus, Diplococcus lanceolatus, Pseudodiphtheriebazillen, Bacillus mucosus, Staphylococcus aureus, Streptococcus pyogenes, Staphylococcus citreus, Micrococcus catarrhalis, Micrococcus aurantiacus und ein unbewegliches, nicht näher bestimmbares Fadenbakterium. Anaeroben wurden niemals gefunden. Nach *Denker* und *Brünings* ist aus der Anwesenheit der betreffenden Keime auf deren ätiologische Rolle nur mit der allergrößten Vorsicht ein Schluß zulässig. Aus der Seltenheit der Streptokokken im Siebbein erklärt sich die Chronizität der Siebbeinerkrankung und ihre relative Gutartigkeit. Selten wurden Reinkulturen einer Bakterienart gefunden, meistens handelte es sich um Bakteriengemische von 2—5 verschiedenen Keimarten.

Digitized by Google

Bei beiderseitiger Siebbeinerkrankung wurde eine absolute Unabhängigkeit zwischen rechtem und linkem Siebbein bezüglich Keimgehalt, Zahl der Keimarten und Keimreichtum festgestellt.

Nach einem endonasalen Eingriff nimmt bekanntlich für kürzere Zeit die Zahl der Bakterien in der Nase zu, wodurch die Aussichten für den Wundverlauf bei einem erneuten Eingriff verschlechtert werden. *Rhese* konnte feststellen, daß nach Ablauf von 14 Tagen die Siebbeinoperation bereits zu einer bakteriellen Entlastung der operierten Seite geführt hatte.

Gleichzeitige Kieferhöhleneiterungen begünstigen die Bakterienflora des Siebbeins.

Bei den veröffentlichten Fällen von Meningitiden nach Siebbeinerkrankungen ist die bakteriologische Untersuchung nur selten durchgeführt worden. Einmal wurde Staphylococcus pyogenes aureus im Meningeneiter festgestellt, einmal Staphylococcus albus in der gleichzeitig erkrankten rechten Stirnhöhle bei seröser Meningitis, einmal Streptococcus pyogenes im Meningeneiter, einmal Diplococcus lanceolatus im Inhalt eines gleichzeitigen Frontallappenabszesses und dreimal Pneumokokken; von letzteren zweimal im Lumbalpunktat letal verlaufender Fälle von Meningitis purulenta, einmal im Meningeneiter einer postoperativen Meningitis purulenta.

Pathologisch-anatomisch unterscheiden wir zwei Arten der Meningitis der Siebbeinerkrankungen, die Meningitis serosa und die Meningitis purulenta.

Der erste, welcher das Krankheitsbild der Meningitis serosa näher beschrieben hat, war *Quincke*. Später war es *Boenninghaus*, der mit seinen kritischen Studien die allgemeine Aufmerksamkeit auf diese Krankheit richtete.

Die Meningitis serosa besteht in einer serösen Entzündung der Pia mater, die ein Ödem in dem Subarachnoidealraum bzw. einen akuten Hydrocephalus internus zur Folge hat. *Haßlauer* unterscheidet dementsprechend eine Meningitis serosa externa und interna.

Bei den nach Siebbeinerkrankungen beobachteten Fällen von Meningitis serosa konnten pathologisch-anatomische Studien nicht gemacht werden, da sämtliche Fälle zur Heilung kamen.

Die Leptomeningitis purulenta nach Siebbeinerkrankungen ist durch Eiterinfiltration in den Maschen der Pia charakterisiert. Die Piagefäße sind stark gefüllt. Die Eiterung beschränkt sich in den meisten Fällen auf die Gehirnbasis, manchmal geht sie längs

Digitized by Google

der großen Piagefäße, die in den Spalten und Furchen des Gehirns verlaufen, auf die Konvexität über. — Die Eiterinfiltration der Pia findet sich in der Regel am stärksten ausgeprägt am Orte des Infektionsherdes, d. h. über der Lamina cribrosa, die Ventrikel sind bisweilen mitinfiziert. Nach *Merkens* besteht pathologisch-anatomisch zwischen seröser und eitriger Meningitis ein allmählicher Übergang. Der seröse Erguß kann durch Beimischung von Leukozyten getrübt sein. Je mehr der seröse Erguß eine eitrige Beschaffenheit annimmt, um so mehr sind wir zu der Annahme einer eitrigen Leptomeningitis berechtigt. Oft ist die seröse Form der Meningitis nur ein Vorstadium der eitrigen; infolgedessen kann man nicht ohne weiteres annehmen, daß die seröse Entzündung eine leichtere Entzündungsform darstellt als die eitrige. Wir sind aber zu dem Schluß berechtigt, daß eine Entzündung, so lange sie nicht zur Eiterbildung geführt hat, einer schnelleren Rückbildung fähig ist.

Viermal war die Meningitis purulenta nach Siebbeinhöhleneiterung kombiniert mit einem Frontallappenabszeß, einmal mit einer Encephalitis.

Der Symptomenkomplex der Meningitis serosa nach Siebbeinerkrankungen ist wenig charakteristisch: Im Beginn der Erkrankung meist Krämpfe, erhöhter Liquordruck und heftige Kopfschmerzen. Mitunter besteht nach Ausräumung des Siebbeins neben Kopfschmerzen nur eine umschriebene, lebhafte Empfindlichkeit am Dach des Siebbeins bei Sondenberührung. Allgemeine meningitische Anzeichen können fehlen. In den von *Gerhard* angeführten Fällen (siehe unten) sind Symptome von seiten der Augen das Gemeinsame: Stauungspapille bis zur Atrophie, Trägheit und Ungleichheit der Pupillen. Der von *Anders* beschriebene Fall (siehe unten) zeigte klinisch das ausgesprochene Bild der eitrigen Meningitis.

Die Leptomeningitis purulenta nasalen Ursprunges unterscheidet sich auf der Höhe der Erkrankung in nichts von anderen Meningitiden.

Die Erkrankung beginnt meist mit hohem Fieber, verbunden mit Schüttelfrost, unerträglichen Kopfschmerzen, Unruhe. Der Puls ist häufiger beschleunigt als verlangsamt, manchmal unregelmäßig. Die übrigen Symptome treten bald als Reiz-, bald als Lähmungserscheinungen auf. Im Anfang herrschen mehr die Reizzustände vor, zu Ende die Lähmungserscheinungen. Andere wichtige Symptome sind: Nackensteifigkeit, *Kernig*sche Flexions-

Digitized by Google

kontraktur, Stauungspapille, Stuhlträgheit, Incontinentia der Blase und des Darmes, Bewußtlosigkeit.

Bald sind nur wenige, bald zahlreiche der genannten Symptome vorhanden.

Der Verlauf der Meningitis purulenta nach Siebbeinerkrankungen zeigt fast durchweg einen foudroyanten Verlauf. Die Zeit vom Einsetzen der stürmischen Erscheinungen bis zum Tode betrug Stunden bis Tage. 2 Fälle kamen zur Heilung (Fall *Reischig* und *Manasse*, siehe unten). Bei jenem waren innerhalb 14 Tagen, bei diesem innerhalb 20 Tagen die meningitischen Erscheinungen vorüber.

Die beobachteten Fälle von Meningitis serosa nach Siebbeinhöhleneiterung gingen sämtlich in Heilung aus. Der Verlauf gestaltet sich bei diesen im Gegensatz zu den beobachteten purulenten Formen im allgemeinen protrahierter. Im günstigsten Falle gingen die Erscheinungen in 8 Tagen zurück, in den meisten Fällen erstreckte sich der Heilverlauf aber über mehrere Wochen.

Aus der nachstehenden Tabelle (s. die folgende Seite), der ich zugleich kurze Angaben über die Art der Siebbeinerkrankungen und deren Komplikationen mit anderen Nebenhöhlenaffektionen, sowie über den vermuteten bzw. festgestellten Infektionsweg, den erhobenen bakteriologischen Befund, die Form der Meningitis und deren Kombination mit anderen Gehirnaffektionen beifüge, geht der Verlauf der einzelnen mir durch die Literatur bekannt gewordenen Fälle von Meningitis nach Verletzungen und entzündlichen Erkrankungen des Siebbeins hervor.

Die Diagnose der Meningitis purulenta ist bei ausgesprochenen Erscheinungen leicht, wenn die Siebbeinerkrankung dem Arzte nicht entgangen ist. Daß diese Voraussetzung nicht immer zutrifft, zeigt der Fall *Gerber* und *Schmiegelow*. Im ersten Falle wurde eine im Vordergrunde stehende Mastoiditis als das ursächliche Moment angesehen, im letzteren Falle konnte in vivo eine Nasenerkrankung überhaupt nicht festgestellt werden. Erst die Sektion brachte Klarheit.

Gerber macht daher mit Recht darauf aufmerksam, daß in allen Fällen von Meningitis eine genaue Exploration der Nase und deren Nebenhöhlen erforderlich ist.

Ein entscheidendes Hilfsmittel für die Diagnose der rhinogenen Meningitis bildet oft die Lumbalpunktion. Den Wert der Lumbalpunktion faßt *Körner* in folgenden Sätzen zusammen:

Digitized by Google

Autor	Siebbein-Erkrankung		Infektionsweg	Meningitis				Bakterien
	Art	Kombination		Form	Dauer	Ausgang	Kombination	
Trousseau	Syphilis	—	Exfoliation d. Siebbeins	Keine Sektion	24 Stdn.	Letal	—	—
Ogston	Akut	—	Lam. crib. (Knochen gesund)	Purulenta basil.	3 Tage	Letal	—	—
Warner	Akut	—	Lam. crib. (Knochen gesund)	Purul. basil. et convex.	3 Tage	Letal	—	—
Ewald	Akut	—	Lam. cribr. (Knochen gesund)	Purul. basil.	Wenige Tage	Letal	—	Staphyl. pyog. aureus i. Meningeneiter
Störk	Syphilis	Lam. cribrosa	Lam. cribrosa (Knochen gesund)	Purul. basil. et convex.	Etwa 7 Tage	Letal	—	—
Silex	Akut	Kiefer- und Stirnhöhleneiterung	Lam. cribrosa	Purul. convex.	9 Tage	Letal	Frontalappenabszeß	—
Preysing	Akut	Kieferhöhleneiterung	Lam. cribrosa	Purul. basil. et convex.	2 Tage	Letal	Frontalappenabszeß	—
Dennis	Chron.	Stirnhöhleneiterung ?	Lam. cribr. ?	Keine Sektion	Wenige Tage	Letal	—	—

Digitized by Google

Autor	Siebbein-Erkrankung		Infektionsweg	Meningitis				Bakterien
	Art	Kombination		Form	Dauer	Ausgang	Kombination	
Reischig	Akut	Kieferhöhlen-eiterung l.	Unklar	Purul. asept.	Etwa 14 Tage	Heilung	—	—
Manasse	—	Traumat. Verletzung d. Siebplatte	—	Purul.	Etwa 20 Tage	Heilung	Frontallappenabszeß. Encephalitis	Diplococcus lanceolatus
P. Watson Williams	Chron.	Kieferhöhlen-eiterung bds.	Lam. cribr., Erosion d. Daches	—	—	—	—	—
Falk	—	Verletzung d. Siebplatte	—	Purul.	3 Tage	Letal	—	—
Onodi	—	Schädelschußverletzung	Lam. cribr.	Purul.	—	Letal	Frontallappenabszeß	—
Blau	—	Schädelschußverletzung	Lam. cribr.	Purul. basil.	3 Tage	Letal	Frontallappenabszeß	—
Ders.	—	Schädelschußverletzung	Lam. cribr.	Serosa	6 Wochen	Heilung	—	Lumbalpunktat steril
Killian	—	Schädelschußverletzung	Lam. cribr.	Purul.	2 Tage	Letal	—	—
v. Hansemann	—	Indirekte Verletzung d. Luftdruck	Lam. cribr.	Purul. basil. et convex.	Wenige Tage	Letal	—	—

Digitized by Google

Autor	Siebbein-Erkrankung		Infektionsweg	Meningitis				Bakterien
	Art	Kombination		Form	Dauer	Ausgang	Kombination	
v. Hansemann	—	Schädelschußverletzung	Lam. cribr.	Purul. basil. et convex.	—	Letal	Läsion des l. Stirnlappens	—
Ders.	—	Schädelschußverletzung	Lam. cribr.	Purul. basil.	—	Letal	—	—
Labouré	Akut	—	?	Serosa	Einige Tage	Heilung	—	—
Waller	Chron.	—	?	Anscheinend serosa	Mehrere Wochen	Besserung	—	—
Jaques	?	Stirnhöhleneiterung	Lymphgefäße (Knochen gesund)	Purul.	2 Tage	Letal	—	—
Gregory	Nekrose	—	Lam. cribr.	Purul.	3 Tage	Letal	—	Pneumokokken in Reinkultur im Meningeneiter
Kümmel	—	Verletzung l. Lam. cribr.	Lam. cribr.	Purul.	Rapider Verlauf	Letal	—	—
Hinzberg (3 Fälle)	Keine näher. Angaben	Keine näher. Angaben	Olfaktoriusscheide	Keine Angaben	Keine Angaben	Letal	—	—
Froboese	—	Mißbildung l. Lam. cribr.	Lam. cribr.	Purul. basil. et convex.	Wenige Stunden	Letal	—	—

Digitized by Google

Autor	Siebbein-Erkrankung		Infektionsweg	Meningitis				Bakterien
	Art	Kombination		Form	Dauer	Ausgang	Kombination	
E. Meyer	Akut	Kiefer- und Stirnhöhleneiterung	Wahrscheinlich durch den intakten Knochen	Serosa	4 Wochen	Heilung	—	—
Dandois	Akut	Orbitalphlegmone	Orbita	Serosa	Wenige Tage	Heilung	—	—
Haike	Chron.	—	Lam. cribr.	Serosa	?	Heilung	—	—
Gerhardt	Chron.	—	Lam. cribr. ?	Serosa	3 Monate	Heilung	—	—
Ders.	Akut	—	Lam. cribr. ?	Serosa	3 Monate	Heilung	—	—
Ders.	Chron.	—	Lam. cribr. ?	Serosa	8 Tage	Heilung	—	—
Anders	Chron.	Stirnhöhlenentzündung bds.	Lam. cribr. ?	Serosa	4 Wochen	Heilung	—	In r. Stirnhöhle Staphyl. albus Pneumokokken im Lumbalpunktat
Gerber	Akut	Pansinusitis, Mastoiditis l.	Lam. cribr.	Purul. basil.	5 Tage	Letal	—	
Stucky	Chron.	—	Lam. cribr.	Purul.	Wenige Tage	Letal	—	—

Digitized by Google

Autor	Siebbein-Erkrankung		Infektionsweg	Meningitis				Bakterien
	Art	Kombination		Form	Dauer	Ausgang	Kombination	
Schmiegelow	Akut	—	Lam. cribr.	Purul.	2 Tage	Letal	—	Pneumokokken im Lumbalpunktat
Schulze	Chron.	Stirnhöhleneiterung l., Orbitalphlegmone	Orbita, Lam. cribr.	Purul. basil.	12 Tage	Letal	—	Im Meningeneiter Streptococcus pyogenes
Syme	Chron.?	Keilbeinhöhleneiterung	Lam. cribr. (Nekrose)	Purul. basil.	Wenige Tage	Letal	—	—
Haike	Chron.	Keilbeinhöhleneiterung, Erysipel	Venae perforantes	Purul.	Wenige Tage	Letal	—	—
Dörner	Chron.	Kieferhöhleneiterung r.	Keine Sektion	Keine Sektion	11 Tage	Letal	—	—
Paparozzi	Chron.	Keine näheren Angaben						

Digitized by Google

1. Liefert dieselbe eine stark eitrige, getrübte Flüssigkeit und Bakterien, so haben wir es mit einer diffusen eitrigen Leptomeningitis zu tun.

2. Liefert die Punktion leicht getrübte Flüssigkeit mit Bakterien, so kann es sich sowohl um eine diffuse als auch um eine zirkumskripte Meningitis handeln.

3. Ist die Punktionsflüssigkeit klar und frei von Eiterkörperchen und Mikroorganismen, so besteht entweder keine oder eine zirkumskripte eitrige Meningitis.

Schwieriger als die Diagnose der eitrigen Meningitis gestaltet sich diejenige der serösen Form. Von größter Wichtigkeit ist auch hier die Lumbalpunktion. Diese kann aber differentialdiagnostisch gegenüber der eitrigen Meningitis circumscripta insofern zu falschen Schlüssen führen, als beiden eine klare, unter erhöhtem Druck stehende Lumbalflüssigkeit gemeinsam ist.

Die Variabilität des geschilderten Symptomenkomplexes bereitet der Diagnose gewisse Schwierigkeiten, denn keines der Symptome ist charakteristisch. Einen gewissen diagnostischen Schluß gestattet der benigne Ausgang der Erkrankung.

Sehr unbestimmt sind die Symptome der chronischen Fälle. Sie ließen an Neurasthenie denken.

In prognostischer Beziehung zeigten sämtliche beobachteten Fälle von seröser Meningitis einen günstigen Verlauf. Alle gingen in Heilung bzw. Besserung aus.

Von den Fällen eitriger Meningitis gingen 2 Fälle in Heilung aus *(Manasse, Reischig)*, alle übrigen endeten letal.

Die Therapie wird sich nach der Schwere der Erkrankung zu richten haben. *Killian* ist der Ansicht, daß sich bei leichten zerebralen Symptomen noch mit einer konservativen Behandlung viel erreichen läßt, wie Allgemeinbehandlung mit schmerzstillenden und sekretverflüssigenden Mitteln, Schwitzprozeduren (*Brüning*schem Kopflichtbad), mit lokaler Applikation, Abschwellung bedingenden Substanzen, Absaugen, Urotropin innerlich in nicht zu kleinen Dosen. An zweiter Stelle ist die wiederholte Ausführung der Lumbalpunktion zu nennen.

In schweren Fällen kommt die Ausrottung des primären Eiterherdes und breite Freilegung des Duraabschnittes in Frage. Daß ein radikales Vorgehen, selbst in den schwersten Fällen, noch lebensrettend wirken kann, zeigt klar der Fall *Manasse* (siehe unten).

Digitized by Google

Schmiegelow empfiehlt bei Nebenhöhleneiterungen mit zerebralen Komplikationen sofort sämtliche Nebenhöhlen zu eröffnen und vor allem die Stirnhöhlen nicht zu vergessen.

Zur Verhütung postoperativer Meningitiden bei Siebbeineiterungen seien noch einige Fingerzeige gestattet.

Killian warnt davor, von demjenigen Teile der mittleren Muschel etwas fortzunehmen, an dem sich die Olfaktoriusäste ausbreiten, da diese von Lymphspalten umgeben sind, die mit dem Subarachnoidealraum in direkter Verbindung stehen. Gelangen pathogene Keime in diese Lymphspalten, so sei die tödliche Meningitis so gut wie sicher.

Weiter warnt *Killian* vor operativen Eingriffen am Siebbein bei akuten Reizzuständen einer chronischen Erkrankung. — Er schätzt die Gefahr der postoperativen Meningitis auf 2—3 v. H.

Rhese kommt auf Grund seiner bakteriologischen Untersuchungen am erkrankten Siebbein zu dem Schluß, daß es nicht ratsam sei, bei doppelseitiger Siebbeinerkrankung beide Seiten sofort oder in zu kurzem Zwischenraum hintereinander zu operieren, wie dies *Polyak* vorgeschlagen hat.

Wie bereits erwähnt, tritt eine bakterielle Entlastung der operierten Nasenseite erst nach etwa 14 Tagen ein. Infolgedessen sei es ratsam, die zweite Operation der ersten erst nach Ablauf von 3—4 Wochen folgen zu lassen.

Labouré warnt vor der Tamponade nach endonasalen Eingriffen, während *Brieger* darauf keinen Wert legt.

Ich lasse nun anschließend an die Zusammenstellungen von *Dreyfuß* aus den Jahren 1896 und 1908 alle seitdem durch die Literatur mir bekannt gewordenen Fälle von rhinogenen Gehirnkomplikationen im Auszuge folgen, allerdings mit der Einschränkung, daß ich, dem Rahmen dieser Arbeit entsprechend, nur die Fälle von Meningitis nach Verletzungen und entzündlichen Erkrankungen des Siebbeins berücksichtige.

I. 2 Meningitisfälle nach Trauma.

1. *Manasse* (1911): Ein 16 jähriges Mädchen stieß sich auf der Eisenbahn eine Stricknadel in die linke Nasenhöhle. Nachdem die Nadel mit ziemlicher Gewalt herausgezogen war, wurde Patientin bewußtlos. Die Bewußtlosigkeit dauerte 4 Stunden. Beim Erwachen Erbrechen. Während der nächsten 2 Tage starke Kopfschmerzen, Erbrechen und Eiterausfluß aus der Nase.

Am 4. Tage Aufnahme in die Universitäts-Ohrenklinik in Straßburg. Pat. zeigt starke Unruhe, gab aber willige Antworten auf Fragen. Menin-

Digitized by Google

gitische Erscheinungen: Behinderte Nackenbeweglichkeit, Pupillen eng und starr. Babinski und Kernig positiv. Im linken mittleren Nasengang eitriges Sekret. Lumbalpunktion: Druck nicht besonders erhöht, Liquor leicht getrübt, polynukleäre Leukozyten darin, kulturell steril. Temperatur 38,3. Puls 48—54. Diagnose: Meningitis purulenta.

Sofortige Operation: Eröffnung der Stirnhöhle und des Siebbeinlabyrinthes von außen. Beide leer. Ausräumung des Siebbeins, Freilegung der Lamina cribrosa. Im hinteren Teil derselben ein Knochendefekt, mit abgebogener Sonde sondierbar. Breite Freilegung der Dura durch Fortnahme der hinteren Stirnhöhlenwand, der medialen Orbitalwand und der Lamina cribrosa. In der Dura eine schlitzförmige Öffnung, die in eine ganz kleine Aushöhlung der Hirnsubstanz führt. Spaltung der Dura in sagittaler Richtung und Drainage der Meningen mit Jodoformgaze.

Während der nächsten Tage Steigerung der meningitischen Erscheinungen. Beim Verbandwechsel reichlicher Abfluß von Liquor, mäßiger Hirnprolaps. Die 2. und 3. Lumbalpunktion ergab getrübte Flüssigkeit unter hohem Druck, polynukleäre Leukozyten; bakteriologisch steril. Am 8. Tage post operationem deutliches Nachlassen der meningitischen Erscheinungen. Babinski nicht mehr postiv, Kernig entschieden schwächer. Kopfschmerzen nicht mehr so stark. Während die meningitischen Erscheinungen immer mehr zurückgingen und schließlich ganz verschwanden, blieben einige Hirnsymptome, wie Erbrechen und Kopfschmerzen, bestehen, für welche als Ursache ein Abszeß im Stirnlappen aufgedeckt wurde. Im Eiter wurde Diplococcus lanceolatus gefunden. Nach 2 Monaten völlig geheilt entlassen.

2. ***Falk*** (Vereinigung westdeutscher Hals- und Ohrenärzte, April 1910): 16 jähriger Bursche wird beim Arbeiten im Stall mit einer Mistgabel in das linke Nasenloch gestoßen. 5 Stunden später Schüttelfrost. Temperatur 40°, rasch sich ausbildender Opistotonus. Die Lumbalpunktion ergab fast reinen Eiter, der mikroskopisch massenhaft Kokken erkennen ließ. Nasenbefund: Stichwunde mit schmutzig entzündeten Rändern in der linken unteren Muschel. Exitus nach 12 Stunden.

Sektion hat anscheinend nicht stattgefunden, da Angaben darüber fehlen. Es ist wohl anzunehmen, daß bei der gewaltsamen Art der Verletzung der Stoß tiefer gegangen ist und eine direkte Läsion des Daches des Siebbeinlabyrinthes verursacht hat, daher das außerordentlich schnelle Auftreten der meningitischen Symptome.

II. Meningitisfälle nach Schußverletzungen

Ich bin mir bewußt, daß die folgenden 7 Fälle von Meningitis nach Schußverletzungen des Siebbeinlabyrinthes nur einen verschwindend kleinen Bruchteil der tatsächlich im Kriege vorgekommenen Verletzungen der genannten Art darstellen. Die Literatur über die Kriegsverletzungen ist noch im Werden. Weitere Mitteilungen sind also noch zu erwarten.

1. ***Onodi*** (1916, Referat): Er berichtet über einen Fall von Abszeßbildung im Frontallappen nach Schußverletzung des Gesichts unter Beteiligung des Siebbeinlabyrinthes.

Digitized by Google

Während der Wundheilung traten plötzlich heftige Kopfschmerzen, Fieber und Symptome einer Meningitis auf. Nähere Angaben über die meningitischen Erscheinungen fehlen. Die Eröffnung der Stirnhöhlen brachte keine Hilfe. Pat. ging an Meningitis zugrunde. Bei der Sektion konnte eine Verletzung des Siebbeinlabyrinthes festgestellt werden.

2. *Killian* (Berl. Laryngolog. Ges. Sitzung vom 26. I. 1917): Es handelte sich um einen 23 jährigen Leutnant mit einem Gewehrschuß in die linke Schläfe. Die Kugel drang durch beide Stirnhöhlen und durchs rechte Auge. Behandlung 9 Monate lang in der Universitäts-Augenklinik Berlin, Ziegelstraße, während welcher Zeit der Kranke niemals über Kopfschmerzen und andere Beschwerden geklagt hat. Eines Tages traten nach einem Schnupfen endokranielle Komplikationen auf. Die Erscheinungen hatten meningitischen Charakter und waren ganz plötzlich aufgetreten. Am Abend desselben Tages bereits deutliche Nackensteifigkeit und am Morgen das ausgesprochene Bild der Meningitis basilaris.

Bei der Sektion fand sich in beiden Stirnhöhlen nur eine harmlose Mukocelenbildung. Das vordere Ende der Lamina cribrosa war durchschlagen und die Dura an dieser Stelle zerrissen. Es hatte sich ein Stirnlappenprolaps nach dem vorderen Teile der Nase gebildet. Von diesem Prolaps aus hatte sich die Meningitis im Anschluß an einen akuten entzündlichen Katarrh der Nasenschleimhaut entwickelt.

3. *v. Hansemann* (1917): 3 Fälle. Der erste Fall betrifft einen 22 jähr. Musketier, der infolge einer in seiner Nähe explodierenden Granate umgefallen war, ohne aber verletzt zu werden, und ohne zunächst Erscheinungen einer Gehirnerschütterung aufzuweisen. Er erkrankte 2 Tage darauf an meningitischen Erscheinungen und starb.

Sektion: Am Schädeldach keinerlei Sprünge, an den bedeckenden Weichteilen keine Sugillationen sichtbar. Eine eitrige Meningitis ist wesentlich auf die Basis beschränkt und kriecht nur längs der Gefäße auf die Konvexität. Die Ventrikel sind ebenfalls mitergriffen. Nur am Kleinhirn ist auch die obere Fläche mit Eiter bedeckt.

Die Limina cribrosa ist auf beiden Seiten ungewöhnlich dünn. Durch die Dura und den Knochen sieht man eine Suggillation durchschimmern. Die linke Lamina cribrosa ist von einem kreuzförmigen Sprung durchsetzt. Auf der linken Seite, wo die Bruchränder des Knochens etwas nach oben aufgestaucht sind, ist die Dura in etwa 3 mm Länge zerrissen. Dieser Stelle entsprechend findet sich eine 1 cm lange, dem Bulbus olfactorius parallel laufende oberflächliche Zertrümmerung der Stirnhirnbasis. Eine gleiche, aber kleinere Zertrümmerung findet sich auf der anderen Seite. Durch den Sprung auf der linken Seite kommt man mit der Sonde, ohne Widerstand zu finden, bis in die Nase. Die Schleimhaut der Siebbeinzellen ist also an dieser Stelle ebenfalls eingerissen.

Für den Verfasser besteht kein Zweifel, daß die Perforation durch den plötzlichen Luftdruck zustande gekommen ist. Als Contrecoup könne die Verletzung nicht aufgefaßt werden, da sich keine anderen Verletzungen am Schädel fanden. Nach ihrer anatomischen Lage ist die Lamina cribrosa bei plötzlicher Luftdrucksteigerung gleichzeitig durch Nase und Mund der höchsten Wirkung ausgesetzt. Ein Luftdruck, der imstande ist, einen

Digitized by Google

Menschen umzuwerfen, kann nach Ansicht des Autors auch eine dünne Knochenlamelle eindrücken und die darüberliegenden Weichteile zerreißen.

Der zweite Fall betrifft einen 21 jährigen Füsilier mit Steckschuß des Schädels mit fortgeleitetem Sprung des Knochens an der Basis bis in die Lamina cribrosa hinein; von der eröffneten Lamina cribrosa aus hatte sich eine eitrige Meningitis entwickelt.

Sektionsbefund: Auf der linken Seite des Stirnbeins eine Schädelwunde, in deren Grund man zertrümmerte Gehirnmasse sieht. Die Oberfläche des Gehirns mit einer dünnen Schicht Blut bedeckt. An der Basis des Gehirns über der linken Orbita und neben dem rechten Riechkolben je eine oberflächliche Zertrümmerung des Gehirns. Die Pia ist eitrig infiltriert, und zwar besonders deutlich an der Basis, an der Mitte der Konvexität links und am rechten Stirnlappen. Die Gehirnwunde geht zwar dicht an den linken Ventrikel heran, hat ihn aber nicht eröffnet. Die zertrümmerte Gehirnsubstanz ist nicht vereitert, auch in der unmittelbaren Umgebung der Wunde sieht man keine eitrige Infiltration. Um die Schädelwunde geht ein Knochensprung nach hinten auf das linke Scheitelbein, ein anderer auf die Basis bis auf die Lamina cribrosa, diese eröffnend.

Der dritte Fall betrifft einen 25 jährigen Russen, bei dem eine eitrige Meningitis von einer Perforation der Lamina cribrosa infolge Sprengwirkung nach Granatsplittersteckschuß im Schädel entstanden war. Einschuß etwa in der Mitte des linken Scheitelbeins.

Sektion: Granatsplitter von etwa Bohnengröße am Ende des Wundkanals in der Mitte der weißen Substanz der linken Hemisphäre. Ventrikel nicht eröffnet. Wundkanal und Einschußöffnung nicht vereitert, auch in der Umgebung kein Eiter wahrnehmbar. Die Pia ist an der Basis der Stirnlappen bis zur Wurzel des Kleinhirns eitrig infiltriert. Die Eiterung erstreckt sich nicht auf die Konvexität. In den Seitenventrikeln ganz klare Flüssigkeit. Die Lamina cribrosa sehr dünn. Ganz unabhängig von der Verletzung am linken Scheitelbein und dessen Sprüngen befindet sich in der rechten Lamina cribrosa ein Sprung, der ein dreieckiges Knochensplitterchen von etwa 3 mm Seitenlänge herausgeschlagen hat, das nach den Siebbeinzellen zu etwas durchgedrückt ist.

Von hier aus war die Infektion der Meningen vor sich gegangen.

4. *Blau* (1918, 2 Fälle): Verf. beschreibt zuerst einen Fall von Granatsplitterverletzung der rechten Stirnhöhle und Siebbeinzellen mit nachfolgender Meningitis.

Durchschuß an der Nasenwurzel. Einschuß am inneren Ende der rechten Braue, Ausschuß unterhalb des inneren Endes der linken Braue. Kein Druckpuls. Rechte Pupille weiter als die linke, reagiert auf Lichteinfall. Facialisparese links. Öfters Erbrechen, leichte Benommenheit. Sonst keinerlei Anzeichen vonseiten der Meningen. Rhinoskopisch kein krankhafter Befund. Augenhintergrund regelrecht. Leichte Sensibilitätsstörungen.

Am 12. Tage nach der Verwundung tritt starke Benommenheit auf. Deutliche Pulsverlangsamung, 50 Schläge in der Minute. Daher Eröffnung der rechten Stirnhöhle. Radikaloperation nach *Kuhnt*. Schleimhaut der hinteren Wand und des Bodens schwärzlich-bräunlich verfärbt und z. T.

Digitized by Google

schmierig belegt. Totale Entfernung der Schleimhaut. Die hintere Stirnhöhlenwand des Orbitaldaches weist mehrere Sprünge auf. Außerdem befinden sich ein linsengroßes Loch in der hinteren Stirnhöhlenwand, durch welches sich von der Dura entblößte Hirnsubstanz hineinwölbt, und ein Defekt im Orbitaldach, durch welchen sich Orbitalfett hineinbuchtet. Breite Freilegung der Dura im Bereiche des Hirnprolapses. Dura sehr gespannt. Nach Spaltung der Dura und Eingehen in die Hirnsubstanz mit Scalpell entweicht unter starkem Zischen Luft bzw. Gas. Lockere Tamponade der rechten Stirnhöhle. Wegen krankhafter Veränderung der Schleimhaut der linken Stirnhöhle auch radikale Operation dieser Höhle nach *Kuhnt*. Die Knochenvorsprünge gehen bis in das Siebbeinlabyrinth (Lamina cribrosa) hinein.

Kurze Zeit nach der Operation Befinden besser. Kein Erbrechen mehr, guter Appetit. Facialisparese links erheblich zurückgegangen. Puls 68 in Ruhelage. Temperatur regelrecht. Am 2. Tage nach der Operation abends tritt plötzlich Erbrechen und Bewußtlosigkeit auf. Verbandwechsel. Dura sehr gespannt. Bei wiederholter Inzision Entleerung von mindestens drei Eßlöffeln gelblich-grauen Eiters unter Luftaustritt. Am 3. Tage ausgesprochene Nackensteifigkeit und Exitus.

Sektion: Im rechten Kleinhirn $1^1/_2$ kastaniengroße Abszeßhöhle, kein Gas, dagegen mehrere kleine Metall- und Knochensplitter.

Die Subrachnoidealräume an der Hirnbasis eitrig getrübt. In den Ventrikeln kein Eiter. Lamina cribosa und Crista Galli eingebrochen. Eine in letzterer gelegene Zelle und das Siebbein mit dickem Eiter angefüllt. — Nach Ansicht des Verf. ist die Infektion der Hirnhäute, die zum Tode führte, durch das verletzte und eitrig erkrankte Siebbein erfolgt. Die Ausräumung des Siebbeins unterblieb, weil eitriges Sekret im Innern der Nase rhinoskopisch nicht festgestellt wurde.

Bei dem 2. Falle handelte es sich um eine Verletzung beider Stirnhöhlen und Siebbeinlabyrinthe mit nachfolgender Meningitis serosa. Mitten auf der Stirn eine zur Nasenwurzel und von hier zur linken Wange verlaufende Wunde und Zertrümmerung des linken Nasenbeines mit anscheinender Eröffnung der linken Stirn- und Oberkieferhöhle. 8 Tage nach der Verwundung Klagen über starke Kopfschmerzen. Starke Chemosis des linken Auges. Druck auf die Halswirbelsäule schmerzhaft. Beweglichkeit des Kopfes frei, dabei aber Schmerzen. Die ganze linke Nase von Eiter erfüllt. Urinverhaltung, Katheterismus.

Am 9. Tage leichter Kernig, deutlicher Babinsky. Oppenheim positiv.

Operation: Radikaloperation (nach *Killian*) der linken Stirnhöhle und des linken Siebbeinlabyrinthes. Stirnhöhle mit rahmigem Eiter angefüllt. Schleimhaut geschwollen und zerfetzt. Siebbeinlabyrinth bis zum Keilbein zertrümmert. Wegen Zertrümmerung auch des rechten Siebbeins und des rechten Orbitaldaches Radikaloperation nach *Riedel*. Hinterwand beider Stirnhöhlen nicht verletzt.

Regelrechter Heilverlauf. Am 9. Tage post operationem Auftreten deutlicher meningitischer Erscheinungen: Hohes Fieber, starke Steigerung des Fußsohlenreflexes rechts. Babinsky deutlich, starke Kopfschmerzen. Lumbalpunktion: Leicht getrübte Flüssigkeit unter mäßig hohem Druck;

Digitized by Google

im Sediment polynukleäre Leukozyten, bakteriologisch steril. Wegen Weiterbestehens der Kopfschmerzen und hohen Fiebers Wiederholung der Lumbalpunktion noch zweimal. Einmal war das Punktat noch getrübt und stand unter erhöhtem Druck. Ausgang in Heilung. Verschwinden der meningitischen Erscheinungen in 6 Wochen.

III. 11 Fälle postoperativer Meningitis.

1. *Labouré* (1909, Original nicht zugänglich): 40 jährige Pat., die infolge adenoider Wucherungen, enger Nasenhöhlen, linksseitiger Crista septi und eines kleinen Schleimpolypen an Nasenverstopfung litt und deswegen den Verfasser konsultierte. Bei Entfernung der Crista kam reichlich gelber Eiter aus einer Siebbeinzelle. Einige Stunden nach der Operation trat eine starke Blutung auf, die durch Tamponade gestillt wurde. Am nächsten Tage Erneuerung der Tamponade. 5 Tage später traten heftige Kopfschmerzen auf, besonders im Hinterkopf. Es folgten Temperaturen bis 40,2°, Schmerzhaftigkeit der Nase, eitriger Ausfluß aus der Siebbeingegend, Schwindel und zweimal Erbrechen, Verstopfung. Die Pupillen waren verschieden weit. Kernig negativ. In der durch Lumbalpunktion gewonnenen Flüssigkeit wurden einige Endothelien und ganz alte polynukleäre Leukozyten gefunden. Nach einigen Tagen waren alle Erscheinungen vorüber.

Nach Ansicht des Autors ist an der Diagnose Meningitis nicht zu zweifeln.

2. *Waller* (Dän. Oto-Laryngolog. Ges. Sitzung vom 6. X. 1909): 25 jähr. Arbeiter litt seit 2 Jahren an ständigen Schmerzen über dem Nasenrücken und der linken Stirnseite und ab und zu an geringer Eiterung aus der linken Nasenhälfte. Es wurde ihm die linke mittlere Muschel entfernt und die linken Siebbeinzellen ausgeräumt. Xeroformgazetamponade. 7 Tage darauf meningitische Erscheinungen: Stauungspupille, Nackensteifigkeit, Kopfschmerzen, Erbrechen. Während des folgenden Monats Zustand befriedigend, intermittierender Kopfdruck mit mäßiger Temperaturerhöhung. Die 7 Wochen später vorgenommene Craniotomie deckte keine pathologischen Erscheinungen auf.

3. *Jaques* (Franz. Ges. f. Oto-Rhino-Laryngolog. Mai 1910): Der Autor berichtet, daß er 2 Patienten mit Sinusitis fronto-ethmoidalis 48 Stunden nach der Operation an fondroyanter Meningitis verloren hat. Bei der Autopsie fand sich keine Erkrankung des Knochens, keine Verletzung der Lamina cribrosa, die Lymphgefäße der Hirnhaut waren strotzend gefüllt.

4. *Gregory* (1912, Referat): Bei einem 17 jähr. jungen Mann waren die adenoiden Vegetationen und von beiden unteren Nasenmuscheln je ein Stück fortgenommen worden. In unmittelbaren Anschluß an diese Operationen traten die Symptome einer akuten Cerebrospinalmeningitis auf. 60 Stunden nach Beginn der Meningitis trat der Tod ein. Die Sektion ergab Eiter in den linken hinteren Siebbeinzellen und eine Perforation im Dach einer Zelle, die etwa 7×15 mm groß und deren Ränder entzündet waren. Im Gehirn befanden sich die Zeichen einer akuten eitrigen Meningitis. Die Perforation war augenscheinlich infolge Nekrose entstanden, von hier aus war die Infektion nach dem Schädelinnern gedrungen. Die bakteriologische Untersuchung ergab Pneumokokken in Reinkultur.

Digitized by Google

5. *Reischig* (1913): Fall von Meningitis purulenta aseptica nach Eröffnung der vorderen Siebbeinzellen.

Es handelte sich um einen 7 jähr. Knaben, der wegen linksseitiger Naseneiterung in Behandlung kam. Die Untersuchung ergab eine mit Eiter angefüllte linke Nasenhöhle. Die Lokalisation des Eiters nach dem Austupfen ließ auf eine Erkrankung der vorderen Siebbeinzellen schließen. Das Röntgenbild zeigte eine Verschleierung der linken Siebbeingegend und der linken Oberkieferhöhle. Operation: Resektion der linken mittleren Muschel und Eröffnung der vorderen Siebbeinzellen. Nach der Operation lockere Tamponade mit Jodoformgaze. Am Nachmittage des folgenden Tages trat zum erstenmal Erbrechen auf. Puls beschleunigt. Reflexe normal. Am 2. Tage nach der Operation Klagen über Kopfschmerzen, besonders in der linken Kopfhälfte. Temperatur 38°.

Am 3. Tage leichte Benommenheit, Zerbeißen der Lippen, Pulsverlangsamung. Im Laufe des Tages dreimal Erbrechen, deutlich Nackensteifigkeit und positiver Kernig. Patellarreflexe leicht gesteigert. Babinski negativ. Schwerkrankes Aussehen. Lumbalpunktion: Entleerung von 30 ccm einer ganz trüben, Flocken enthaltenden und unter hohem Druck stehenden Flüssigkeit, in der sich grüngelber Eiter absetzte. Mikroskopisch wurden zahllose polynukleäre Leukozyten, vereinzelte Lymphozyten festgestellt. Bakterien fehlten. Auch bakteriologisch wurde die Keimfreiheit des Punktates festgestellt. Urotropin per clysma.

Am Tage nach der Lumbalpunktion Puls noch unregelmäßig. Nackensteifigkeit und Kernig noch im geringen Grade vorhanden. Kein Erbrechen mehr. Kochsalzinfusion 1 Liter zweimal am Tage mit je 0,5 g Urotropin. Am folgenden Tage keine Nackensteifigkeit mehr. Puls regelmäßig. Kernig links noch angedeutet. In den nächsten 3 Tagen noch leichte Temperaturerhöhung und vollständiges Verschwinden der meningitischen Erscheinungen. Das *Kernig*sche Symptom hält am längsten an. Augenhintergrund normal. 14 Tage nach der Operation Aufstehen. Linke Nasenseite frei von Eiter.

Verfasser nimmt an, daß die Infektion der Meningen auf dem Wege der Lymphscheiden des Nervus olfactorius stattgefunden hat.

6. *Kümmel* (1913) bespricht einen Fall von tödlicher Meningitis durch Verletzung der Schädelbasis bei intranasaler Abtragung der mittleren Muschel. Der Pat. war von auswärts der Klinik wegen Stirnhöhleneiterung mit endokraniellen Komplikationen überwiesen worden. Es bestanden bereits bei der Aufnahme ausgesprochene Zeichen von Meningitis. In der Nase war kein Eiter nachweisbar. Bei der Operation wurde die Stirnhöhle frei von krankhaften Erscheinungen gefunden. Der Patient kam ad exitum. Sektion: In der Gegend der Lamina cribrosa ein Knochendefekt und ein Duraeinriß, der allem Anschein nach durch ein Conchotom verursacht war. Offenbar war mit einem Conchotom die Abtragung von polypoid degenerierten Muschel- und Siebbeinteilen vorgenommen worden. Die tödliche Meningitis war in unmittelbarem Anschluß an den operativen Eingriff aufgetreten.

7. *Hinsberg* (1913) berichtet auf der Tagung des Vereins Deutscher Laryngologen zu Stuttgart im Mai 1915, daß er 3 Todesfälle nach intranasaler Siebbeinausräumung in etwa 10 Jahren erlebt hat. Nach seiner

Digitized by Google

Ansicht ist die Infektion der Meningen längs der Olfaktoriusscheide gegangen. Eine histologische Untersuchung konnte nicht stattfinden.

Nähere Angaben fehlen.

8. *Watson Williams* (1914) referiert in der Sitzung der Laryngologischen Sektion der Royal Society of Medicine am 6. XI. 1914 über einen Fall von Meningitis infolge Erosion des Daches der Siebbeinzellen auf der rechten Seite, entsprechend der hinteren Hälfte der Crista galli.

Die Kranke klagte seit einigen Monaten über Kopfschmerzen. Es fand sich Eiter in der linken Kieferhöhle. Die rechte Kieferhöhle war schon vor einigen Monaten eröffnet worden. Es wurde die linke Kieferhöhle endonasal eröffnet. Einige Tage darauf meningitische Erscheinungen und 3 Tage später Exitus. Bei der Sektion fand sich eine erodierte Stelle in der Mitte des Daches des rechten Siebbeins, d. h. auf der nicht operierten Stelle.

Dieser Fall ist wohl so zu deuten, daß bei der Operation der linken Kieferhöhle vor einigen Monaten eine Läsion des linken Siebbeins eingetreten ist, und daß durch die letzte Operation der latente Prozeß am linken Siebbein eine akute Verschlimmerung erfahren hat, die ihrerseits die Meningitis entflammte.

9. Einen Fall von Mißbildung der Lamina cribrosa des Os ethmoidale als Ursache der eitrigen Meningitis beschreibt *Froboese*.

Ein kräftiges, gesundes Mädchen wird in bewußtlosem Zustande und mit den ausgesprochenen Zeichen einer Meningitis ins Krankenhaus eingeliefert. Im Lumbalpunktat fanden sich Streptokokken. Nach wenigen Stunden Exitus. Sektion: Hochgradige Konvexitäts- und Basilarmeningitis. Sonst regelrechter Körper- und Organbefund. Bei nochmaliger Musterung der Schädelbasis zeigte sich, daß die Dura, welche nur unvollständig von der Lamina cribrosa entfernt worden war, links von der Crista Galli trichterförmig hinabgezogen wurde. Eine Sonde führte ohne den geringsten Widerstand direkt in die Nasenhöhle. An der Sonde blieb eine geringe Menge einer blutigen, mißfarbenen, breiigen Masse, die an Gehirnsubstanz erinnerte, haften. Eine mikroskopische Untersuchung dieser Substanz hat leider nicht stattgefunden. An der Lamina cribrosa wurde nun folgender Befund erhoben: Die Crista Galli steht nicht genau in der Mittellinie, sondern parallel zu dieser 5 cm nach rechts. Die beiden Hälften der Lamina cribosa sind unsymmetrisch, die rechte ist schmal und zeigt normale Beschaffenheit, etwa die Form eines langen Rechteckes mit abgerundeten Ecken und zahlreichen Löchern. Ihre Dicke beträgt etwa 1 mm. Die linke Lamina cribrosa ist ungleich größer. Sie stellt einen relativ dickwandigen, unregelmäßig geformten Trichter dar, der, von oben gesehen, erst flacher, dann steiler abfällt und nach unten zu eine ovale, für eine mittelgroße Erbse gut Platz bietende Öffnung hatte. Die linke Siebbeinplatte entbehrte also aller Charakteristika, die ihr den Namen gegeben haben: An Stelle der zahlreichen Löcher ein einziges, vollkommen plattwandiges und gleichmäßig geformtes Loch. Das Innere des Loches war von der Dura ausgekleidet, die nach unten zu nicht geschlossen, sondern fransenartig und mißfarben war.

Durch Erkundigungen wurde festgestellt, daß die Kranke wegen Kopfschmerzen wenige Tage vor der Erkrankung bei einem Nasen-Ohrenspezialisten gewesen ist. Dieser habe hoch oben im linken Nasenloch einen Polypen festgestellt und die Kranke zur operativen Entfernung wieder bestellt. Dazu

Digitized by Google

sei es jedoch nicht mehr gekommen. Nach ihrer ersten Untersuchung soll sie mehrfach Nasenbluten gehabt haben. Der Verf. deutet den Fall folgendermaßen: Die durch den knöchernen Kanal des linken Siebbeins vorgestülpte mit Nasenschleimhaut überzogene Dura hat klinisch den Eindruck eines hochsitzenden Polypen gemacht. Beim Versuch der Exstirpation des vermeintlichen Polypen ist der Durasack eingerissen und auf diese Weise die Infektion der Meningen ermöglicht worden.

IV. 6 Fälle seröser Meningitis.

1. *Dandois* (1911, Referat, Original nicht zugänglich): Junger Mann mit einer entzündlichen Anschwellung an einem Auge, die weder sehr schmerzhaft noch sehr lästig war, aber einen plötzlichen Ausbruch von heftigen allgemeinen Krämpfen epileptischen Charakters hervorgerufen hatte.

Es wurde ein Einschnitt längs des inneren Randes der Orbita gemacht. Dabei zeigte sich eine Siebbeineiterung, welche die innere Wand der Orbita durchbrochen hatte. Hinter dem Augapfel hatte sich eine Eiterhöhle gebildet, von der aus sich der Eiter eine deutliche Öffnung nach der Schädelhöhle gebildet hatte. Der Eiterherd hinter dem Auge wurde eröffnet, die erkrankten Siebbeinzellen ausgeräumt. Darauf gingen alle Gehirnsymptome prompt zurück.

Wahrscheinlich hat es sich um eine beginnende seröse Meningitis gehandelt.

2. *Haike* (Berl. Laryngolog. Ges. Jan. 1912): Bei einer vor Jahren wegen Stirnhöhleneiterung operierten Frau stellten sich wieder Kopfschmerzen auf der operierten Seite ein. Bei einer nochmaligen Operation erwiesen sich die seinerzeit stehen gebliebenen Siebbeinzellen erkrankt und der Knochen an einer Stelle bei Berührung außerordentlich schmerzhaft. Die Dura wurde an dieser Stelle freigelegt und punktiert. Die Punktion ergab, daß es sich nur um eine umschriebene seröse Meningitis gehandelt haben kann, die mit heftigen lokalen Schmerzen, aber ohne Allgemeinerscheinungen einherging. Verf. nimmt an, daß es sich wahrscheinlich um eine Art Cystenbildung in der weichen Hirnhaut gehandelt haben dürfte.

3. *Gerhardt* (1914): 3 Fälle. Fall 1: 15 jähr. Mädchen bekommt seit einem Jahr manchmal Zustände auf der Straße, bei denen es ihr schwarz vor den Augen wird. Seit kurzem wiederholen sich diese Anfälle häufiger. Seit $^1/_2$ Jahr Abnehmen der Sehschärfe auf dem linken Auge. Auf der rechten Seite wurde Stauungspapille mit Übergang in Atrophie festgestellt. Die Untersuchung der Nase ergab zunächst keinen krankhaften Befund, erst nach wiederholtem Ansaugen entleerte sich wenig Eiter aus den Siebbeinzellen. Unter Lokalbehandlung und mehrfach vorgenommenen Lumbalpunktionen, bei denen jedesmal der Liquor unter erhöhtem Druck (250 bis 350 mm) abfloß, Heilung in 12 Wochen.

Fall 2: 19 jähr. Bursche klagt seit 14 Tagen über Erbrechen, Kopfweh, Magenschmerzen und Verstopfung. Puls etwas verlangsamt. Bauchdeckenreflex fehlt, rechte Pupille erweitert. Beide Pupillen reagieren auf Lichteinfall. Gegend des 7. Halswibels druckempfindlich. Beiderseits Stauungspapille. Kernig positiv. Lumbalpunktion; Liquordruck erhöht (400 mm).

Digitized by Google

Mikroskopisch ganz vereinzelte Leukozyten. Wiederholung der Lumbalpunktion in Abständen von 8 bis 14 Tagen. Danach jedesmal subjektive Besserung. Nach dreimonatlicher Behandlung eitriger Ausfluß aus den Siebbeinzellen festgestellt. Eröffnung des linken Siebbeins von der Bulla ethmoidalis aus; sogleich quoll dicker Eiter hervor, deshalb endonasale breite Eröffnung des Siebbeins, dessen Schleimhaut polypös verändert ist. Langsame Heilung in 5 Wochen post operationem.

Fall 3: 11 jähr. Knabe, der mehrere Kopftraumen durch Stoß, Fall und Schlag erlitten hat und über Schwindel, Kopfweh, Ohrensausen und Doppelsehen klagt. Rechte Pupille träge und etwas verengt, rechts deutliche, links beginnende Stauungspapille. Röntgenologisch wird eine Verdunkelung des rechten Siebbeins festgestellt. Rechts wird eine geringe Menge schleimigen Sekrets im mittleren Nasengang angesaugt. Heilung unter Lokalbehandlung in 8 Tagen.

4. *Anders* (1914): Eine 19 jähr. Konfektionsnäherin kam im Mai 1913 wegen behinderter Nasenatmung und Trockenheit in Behandlung. Es wurden damals Polypen entfernt. Im August wegen Rezidivs Krankenhausbehandlung. Es wurde hierbei festgestellt, daß die Polypen vom rechten Siebbein ausgingen. Eröffnung eines Teiles der erkrankten Siebbeinzellen in 2 Sitzungen. November 1913 Wiederholung des Eingriffes mit Ausdehnung auch auf das linke Siebbein. Seit Dezember 1913 leichte Temperaturerhöhungen. Am 8. I. 1914 traten unerträgliche Kopfschmerzen, verbunden mit Brechreiz auf. Dazu gesellten sich Nackenschmerzen.

Befund: Gesicht schmerzlich verzogen. Rechte Lidspalte enger als die linke. Deutliche Ablenkung der Blickrichtung des linken Auges nach rechts. Pupillen beide eng, ungleich. Starker Opistotonus. Trismus. Allgemeine Hyperästhesie. Bald tiefstes Coma. Reflexe stark gesteigert; Fußklonus, Babinski und Kernig positiv. Von Zeit zu Zeit doppelseitige Konvulsionen. — Läßt unter sich.

In den nächsten Tagen Zurückgehen der stürmischen Erscheinungen. Nach 5 Tagen treten die meningitischen Erscheinungen ganz in den Hintergrund. Nur konstanter starker Kopfschmerz. Temperatur immer etwas über 37°. Am 22. I. 1917 Lumbalpunktion: Keine Druckerhöhung. Im Liquor keine Mikroorganismen. Kulturen sämtlich steril. Im Sediment spärliche Lymphozyten, vereinzelte rote Blutkörperchen, keine polynukleären Leukozyten.

Es mehren sich die Klagen über Kopfschmerzen, besonders rechts vorn, über Schmerzen im rechten Auge und schlechtes Sehen. Augenhintergrund normal. In der rechten Nasenseite ein vom Siebbein herabfließender Eiterstreifen und Polypen festgestellt. Am 5. II. 1915 Polypen entfernt, nach 14 Tagen Wiederholung dieser Maßnahme. Immer noch Klagen über quälende Kopfschmerzen und starke Druckempfindlichkeit der rechten Supraorbitalgegend. Die neurologische Untersuchung stellt noch einen Reizzustand nach überstandener Meningitis fest. Allgemeine Hyperästhesie, lebhafte Reflexe, schwach positiver Romberg und Nystagmus auf beiden Seiten beim Bick nach links.

Am 26. III. 1914 wegen Zunahme der Kopfschmerzen Eröffnung der rechten Stirnhöhle. Schleimhautpolyp entartet, Höhleninhalt blutigserös; typisches Bild einer akuten Entzündung. Im Eiter Staphylococcus albus.

Digitized by Google

Die Klagen der Patienten über Kopfschmerzen bleiben unverändert. Sie gehen auf die linke Stirnhöhle über, weswegen am 23. IV. 1914 Aufmeißelung der linken Stirnhöhle. Der vordere Teil der Höhle und die Siebbeinzellen mit Granulationen angefült. Glatte Heilung. — Temperaturen schwanken in der Folgezeit zwischen 37 und 38°. Befinden der Patientin sehr verschieden. Wohlsein wechselt mit deprimierter Stimmung. Verdacht auf Hysterie. Ausgang in Heilung.

Die Möglichkeit einer postoperativen Meningitis nach dem Eingriff am Siebbein wird von dem Autor abgelehnt, da die Pat. schon auf dem Wege zum Arzt meningitische Erscheinungen hatte. Auf Grund der Benignität des Falles wird eine Meningitis serosa angenommen, die Möglichkeit einer Meningitis purulenta circumscripta wird jedoch auch zugestanden.

V. 8 Fälle von Meningitis purulenta.

1. *Gerber* (1911): Verf. berichtet über einen Fall von Meningitis purulenta nach larvierter Siebbeinhöhleneiterung.

32 jähr. Frau wird bewußtlos in die Klinik eingeliefert. Die Vorgeschichte ergab, daß sie sich vor 8 Tagen eine Erkältungskrankheit (Influenza?) zugezogen, aber noch bis vor drei Tagen gearbeitet hatte Am Tage vor der Einlieferung waren Ohrenschmerzen und Eiterung aus dem linken Ohr aufgetreten.

Die bei dem bewußtlosen Zustande auszuführende Untersuchung ergibt eine starke Otorrhoe links mit Druckempfindlichkeit des Proc. mastoideus. Starke Hyperästhesie des ganzen Körpers, alle Reflexe erhöht, Kernig angedeutet. Nackenstarre nicht ausgeprägt. Puls unregelmäßig, aussetzend. Die Lumbalpunktion ergibt unter geringem Druck stehenden trüben Liquor, in dem mikroskopisch polynukleäre Leukozyten und Pneumokokken gefunden werden. Sofort Aufmeißelung des linken Warzenfortsatzes. Am Knochen wird nichts Pathologisches gefunden. Dura pulsiert nicht und wölbt sich unten stark vor. Spaltung der Dura und Punktion des Gehirns ergibt keinen Eiter.

Nach 48 Stunden Exitus.

Sektion: Geringe diffuse Eiterung an der Hirnbasis, reichlicher Eiter in den Sulci des N. olfactorii. Auch am Kleinhirn stellenweise Eiter.

Die rechten Siebbeinzellen mit dickem, grünlich-gelbem Eiter angefüllt. Schleimhaut der Zellen geschwollen. Die Siebbeinzellen der linken Seite mit dickem, grünlich-gelbem Eiter angefüllt. Auch die übrigen Nasennebenhöhlen mit Ausnahme der linken Stirnhöhle sind mit Eiter gefüllt. Linker Warzenfortsatz und linkes Felsenbein zeigen keine krankhaften Veränderungen.

Die Sektion zeigt, daß die Mittelohrräume völlig unschuldig an der Infektion des Cavum cranii sind. Vielmehr ist diese von den Nebenhöhlen der Nase, speziell vom Siebbein aus erfolgt und hat direkt durch die Lamina cribrosa den Weg zu den Meningen genommen.

2. *Stucky* (1911): Pat. war 15 Jahre lang wegen heftiger Kopfschmerzen in Beobachtung. Die Schmerzen wurden auf das erkrankte Siebbein bezogen und traten in Zwischenräumen von 1—3 Jahren auf. Nach einer Resektion beider mittleren Muscheln, die eine polypöse Degeneration zeigten, trat für

Digitized by Google

mehrere Jahre eine vollständig schmerzfreie Zeit ein. 10 Jahre nach dieser Operation trat eine akute Verschlimmerung der bestehenden chronischen Nebenhöhleneiterung auf, die schnell zum Tode führte.

Bei der Autopsie zeigten sich dicke Auflagerungen auf der Dura über der Siebbeinplatte. Die Siebbeinplatte war nekrotisch und weich wie nasses Papier. Von hier aus war offenbar die Infektion der Meningen erfolgt.

3. *Schmiegelow* (Dän. Oto-Laryngol. Ges., Nov. 1911): Ein 14 jähriges Mädchen litt wenige Tage an Kopfschmerzen, Unruhe, Benommenheit und Aufschreien. Bei der Aufnahme ins Krankenhaus bestanden bereits typische meningeale Erscheinungen. In Nase und Ohr wurde nichts Abnormes gefunden. Die Lumbalpunktion ergab stark getrübten Liquor, in dem Pneumokokken gefunden wurden. Nach 2 Tagen Exitus.

Bei der Sektion wurde in den rechtsseitigen Siebbeinzellen dicker, grünlicher Eiter gefunden.

4. *Schulze* (1912): Bei einem 17 jähr. anämischen Mädchen schwoll im Anschluß an eine Entfernung von Wucherungen aus der rechten Nasenseite das rechte Auge an. Starke Protusio bulbi, Chemosis, Stauungspapille 10 Tage nach dem operativen Eingriff. — Die rechte mittlere Nasenmuschel fehlt. Eine Sonde dringt in der Gegend des Ansatzes der mittleren Muschel in einen Hohlraum, der in der Orbita hinter dem Bulbus liegt. Die Lamina papyracea ist also bei der Operation perforiert worden. Die Erscheinungen gingen unter Lokalbehandlung in etwa 10 Wochen langsam zurück. — Wohlbefinden.

Nach einem Jahre kommt das Mädchen mit einer Schwellung des anderen Auges und unerträglichen Kopfschmerzen wieder in die Klinik.

Eröffnung der linken Stirnhöhle nach *Killian*. Unter Druck entleert sich Eiter. Schleimhaut geschwollen und gerötet. Boden der Stirnhöhle und die erkrankten Siebbeinzellen werden entleert. Zunächst geringe Besserung. Nach 5 Tagen staffelförmiges Ansteigen der Temperatur. Nach weiteren 4 Tagen Auftreten meningitischer Erscheinungen: Sensorium stark getrübt, Nackensteifigkeit, Kernig positiv, Stauungspapille. Die Lumbalpunktion ergibt leicht getrübte, unter erhöhtem Druck (450 mm) stehende Flüssigkeit, in der mono- und polynukleäre Zellen, keine Bakterien gefunden werden. 3 Tage darauf Exitus.

Obduktion: Reichlicher grüngelber Eiter an der Hirnbasis, besonders auf der linken Seite. Dura der linken Hemisphäre mit Stirn- und Schläfenlappen verwachsen. Das Dach der linken Orbita ist blaurot verfärbt. Im vorderen Abschnitt, dicht neben der Crista galli eine punktförmige Fistel, die in den Eiterherd der linken Orbita führt. An der entsprechenden Stelle in der Dura ebenfalls eine Perforation. Die noch vorhandenen linken Siebbeinzellen mit Eiter angefüllt. Im Eiter der Hirnbasis und der Orbita wurde Streptococcus pyogenes nachgewiesen.

Als Ausgangspunkt der Infektion der Meningen sieht der Verf. das linke Siebbein an. Wegen Verlagerung des Abflusses nach der Nase zu infolge Schwellung der Schleimhaut hatte sich der Eiter den Weg durch die Lamina papyracea gebahnt und von hier durch das Orbitaldach nach den Meningen.

5. *Syme* (Schott. Otolog.-Laryngol. Ges. Mai 1912): Pat. wurde in sehr schwerem Zustande mit meningitischen Erscheinungen in die Klinik

Digitized by Google

aufgenommen. Es war jedoch noch möglich, durch die Untersuchung festzustellen, daß eine große Öffnung im Dach der Siebbeinzellen und der Keilbeinhöhle bestand. Die Dura wölbte sich in die Höhle hinein und pulsierte. Durch die Öffnung drang Eiter und Hirnsubstanz. Pat. starb bald. Die Sektion ergab eine Basilarmeningitis, die von den erkrankten Siebbeinzellen und der Keilbeinhöhle ihren Ausgang genommen hatte.

6. *Haike* (Sitzung der Berl. Laryngol. Ges. vom 23 II. 1912): Ein 46 jähr. Arzt, der an einer chronischen Nasennebenhöhleneiterung litt, bekam ein Erysipel. Schon am Tage nach der ersten Konsultation bestand das hoffnungslose Bild der Meningitis. Operation mußte wegen des Herzens abgebrochen werden.

Die Sektion ergab Pachy- und Leptomeningitis, ausgehend von den linken Siebbeinzellen und der linken Keilbeinhöhle, deren Schleimhaut verdickt und fibrinöseitrig belegt war. Nach der mikroskopischen Untersuchung nimmt *Haike* an, daß die Infektion durch die Venae perforantes auf die Orbita und von hier auf die Meningen übergegangen ist. Das Erysipel hält er für eine Folgeerscheinung der Naseneiterung.

7. *Dörner* (1914): 87 jähr. Frau, die seit 15 Jahren im Anschluß an Influenza an Kopfschmerzen und rechtsseitigem Nasenfluß leidet. In letzter Zeit habe sich noch Schlaflosigkeit hinzugesellt.

Die Nasenuntersuchung ergibt Hypertrophie der rechten Muschel, polypöse Degeneration der mittleren und Eiter im mittleren Nasengang. Das Röntgenbild zeigt eine Verschleierung der rechten Kieferhöhle und des rechten Siebbeins.

Endonasale Eröffnung der Kieferhöhle vom unteren Nasengang und Excochleation der vorderen Siebbeinzellen. Danach allmähliches Abnehmen der Kopfschmerzen und der Naseneiterung. Nach 14 tägigem Wohlbefinden treten die Kopfschmerzen und die Schlaflosigkeit von neuem auf, und die Eiterung aus der rechten Nasenseite wird stärker.

Eröffnung der rechten Kieferhöhle nach *Denker*. Schleimhaut polypös und schmutzig belegt. Rechte Siebbeinzellen total ausgeräumt. Die Stelle des excochleierten Siebbeinlabyrinthes wird nicht tamponiert. Zunehmende Nekrosenbildungen der Wangenschleimhaut. Temperaturen bewegen sich zwischen 38 und 39°. 8 Tage nach der Operation tritt eine geringe Trübung des Sensoriums und Nackensteifigkeit auf. Patellarreflex erhöht. In den nächsten Tagen Zunahme der meningitischen Symptome. Pupillen erweitert und starr. Am 11. Tage Exitus.

Die Sektion wurde leider nicht gemacht. Nach Ansicht des Verf. besteht jedoch kein Zweifel, daß die Infektion der Meningen von dem erkrankten Siebbeinlabyrinth ausgegangen ist.

8. *Paparozzi* (1915, Original nicht zugänglich): Verf. teilt in seiner Arbeit über Siebbeineiterungen und ihre intra- und extrakraniellen Komplikationen einen Fall von Diplokokkenmeningitis nach chronischer Siebbeineiterung mit. Nähere Angaben über den Fall enthält das Referat nicht.

Diesen in der Literatur vorhandenen Fällen von Meningitis nach Siebbeinerkrankungen kann ich nun einen weiteren zufügen, der, wie erwähnt, in der Universitäts-Ohren- und Nasenklinik zu Berlin beobachtet wurde und der sich von den bisherigen durch

Digitized by Google

seinen eigenartigen protrahierten und intermittierenden Verlauf auszeichnet.

Es handelt sich um die 16 jähr. Gastwirtstochter Gertrud F., welche Mitte April 1915 zum erstenmal in Zugang kam.

Mutter an Herzleiden gestorben. Als Kind von 3 Jahren Diphtherie. Mit 12 Jahren Masern. Sonst angeblich stets gesund. — Im November 1914 traten Kopfschmerzen auf, die in der Fegezeit manchmal so heftig waren, daß die Patientin das Bewußtsein verlor. Die spezialärztliche Behandlung bestand zunächst in Einblasungen von Natr. perboric. und Reinigung der Nase. Im Januar 1915 wurde eine linksseitige Siebbeinhöhleneiterung mit Borkenbildung im Nasen-Rachenraum festgestelt. Kiefer- und Stirnhöhlen waren bei der Untersuchung frei. Am 30. I. 1915 wurde das linke Siebbein in einer Privatklinik ausgeräumt. 2 Tage nach der Operation stieg unter Schüttelfrost die Temperatur an. Pat. hatte dabei starke Kopfschmerzen und Erbrechen. Nach eintägiger Dauer war die Temperatur wieder normal, der Kopfschmerz vorbei und Pat. fühlte sich wieder ganz wohl.

4 Wochen lang war sie dann völlig gesund. Dann wiederholte sich ein ähnlicher Anfall wie der zwei Tage nach der Operation aufgetretene. Auch dieser war nach eintägiger Dauer wieder völlig verschwunden. Danach ungestörtes Wohlbefinden.

Mitte April traten die Anfälle von neuem auf. Die Pat. ließ sich in die Klinik aufnehmen. Hier wird folgender Befund erhoben: Rechte Nasenseite o. B.; links läßt sich ein teilweiser Defekt der mittleren Muschel anscheinend nach Operation, Borkenbildung im mittleren Nasengang, kein freier Eiter, leichte Klopfempfindlichkeit der linken Kopfseite feststellen. Pupillen reagieren prompt. Kein besonderer Befund an den Papillen. Keine Nackensteifigkeit.

Die Röntgenaufnahme ergibt eine dichte Verschleierung des linken Siebbeins.

Da im Laufe des Tages plötzlich Schüttelfrost einsetzt, wird zur Operation mit breiter Eröffnung des Siebbeins von außen geschritten. Resektion des vorderen Restes der mittleren Muschel; dabei quillt etwas rahmiger Eiter von oben nach. In der Tiefe erscheint eine leicht pulsierende, etwa bohnengroße, blaßrötlich aussehende Vorwölbung, die auf Sondenberührung eindrückbar ist, anscheinend Dura. Daher breite Freilegung durch weiteres Ausräumen der restierenden Siebbeinzellen. Es tropft kein Eiter mehr nach.

Lockere Drainage, teilweise Naht der Wunde von außen. Normaler Heilverlauf. Wohlbefinden. Pat. verläßt nach einigen Tagen die Klinik.

Anfang Mai neuer Anfall. Wiederaufnahme in die Klinik. Befund: Temperatur 38,6, abends 38; am nächsten Tage weiteres Heruntergehen der Temperatur, am dritten Tage morgens 36,2. Im Laufe dieses Tages setzt plötzlich ein Schüttelfrost mit 39,7° ein. Keine Kopfschmerzen, kein Kernig, nur algemeine Beschwerden über Mattigkeit, die sich teilweise zur Unbesinnlichkeit steigern.

Nasenbefund: Linke Nasenseite völlig frei von Eiter. Schleimhaut der Siebbeingegend von normalem Aussehen. Keine Polypenbildung, keine Klopfempfindlichkeit des Schädels. Da die Allgemeinbeschwerden, Tem-

Digitized by Google

peraturhöhe, Tachycardie bestehen bleiben, erfolgt Verlegung nach der I. Medizinischen Klinik.

Befund daselbst am 6. V. 1915: Pat. macht einen ausgesprochen septischen Eindruck. Keine Drüsenschwellungen, keine Ödeme, kein Exanthem. Pupillen reagieren auf Licht und Konvergenz. Augenbewegungen frei. Kein Nystagmus. Kopf nach allen Seiten frei beweglich, keine Nackensteifigkeit. Zunge trocken, rissig, belegt. Puls stark beschleunigt. An Brust- und Bauchorganen regelrechter Befund.

Urin frei von Eiweiß und Zucker. Spuren von Aceton und Acetessigsäure.

Reflexe regelrecht. Weder Paresen, noch Spasmen, noch Sensibilitätsstörungen. Keine statische und lokomotorische Ataxie. Kernig negativ.

Lumbalpunktion: Sehr stark getrübter und zahlreiche Flöckchen enthaltender Liquor fließt unter erhöhtem Druck ab. Es werden darin keine Bakterien, speziell keine Tuberkel-Bazillen gefunden. Nonne-Apelt negativ. — Leukozyten 9366.

13 V. 1915: Auf morgentliche Remissionen setzten an den vorhergehenden Tagen fast ständig abendliche Temperaturanstiege unter Schüttelfrost bis 39,9° ein. Dabei bestanden sehr starke Kopfschmerzen, leichtes Übelkeitsgefühl und geringes Erbrechen. Keinerlei Herdsymptome.

Eine nochmalige Lumbalpunktion ergibt denselben cytologischen Liquorbefund. Der Liquor fließt unter hohem Druck (400 mm) ab. *Wassermann*sche Reaktion negativ.

17. V.: Befund unverändert. In der Annahme, daß die Meningitis mit einem lange Zeit latent gebliebenen Stirnhirnabszeß nasalen Ursprungs im Zusammenhange steht, erfolgt Zurückverlegung nach der Ohren- und Nasenklinik zwecks Trepanation.

18. V.: Temperatur seit gestern wieder regelrecht. Keine Beschwerden.

Typische Operation nach *Killian*. Freilegung der Stirnhöhle, wobei kein pathologischer Befund zu erheben ist. In den Siebbeinzellen Granulationen, kein freier Eiter. Die frühere freigelegte Stelle, die bei der ersten Operation pulsierte und für die Dura angesehen wurde, ist augenscheinlich durch ein Granulationspolster bedeckt, da jetzt keinerlei Pulsation, auch nicht die „Vorwölbung" der Dura gefunden wird. Wunde der Stirnhöhle wird mit *Michel*schen Klammern geschlossen.

Drainage nach der Nase zu.

Am 3. Tage nach der Operation beträgt die Morgentemperatur 38,5, kehrt aber im Laufe des Tages zur Norm zurück. Pat. ist sowohl an diesem Tage als auch während der folgenden 3 Tage beschwerdefrei. Am 6. Tage erfolgt wieder ein plötzlicher Fieberanstieg bis 39,2°, verbunden mit Kopfschmerzen, Übelkeit, Erbrechen. Am 7. Tage aber bereits wieder Wohlbefinden und Entfieberung. Am 14. Tage derselbe Anfall wie am 6. Tage, der 2 Tage lang andauert. Dann dauerndes Wohlbefinden bis zur Entlassung am 29. VI. 1915.

Am 3 VII. 1915, also bereits nach 5 Tagen, wird die Pat. in bewußtlosem Zustande wieder in die Klinik eingeliefert. Die Temperatur beträgt 39,9°. Unter Bettruhe und Urotropin tritt zunächst eine Besserung ein. Die Temperatur geht am 2. Tage nach der Aufnahme auf 38,2° herunter,

Digitized by Google

steigt dann aber wieder an und hält sich in den nächsten Tagen um 39,0° herum. Dabei keinerlei Beschwerden. Am 9. Tage nach der Aufnahme kritischer Fieberabfall. Seitdem dauerndes Wohlbefinden und normale Temperatur. Am 4. IX. 1915 entlassen.

4 Wochen später tritt in der Nacht vom 2. zum 3. X. 1915 ein erneuter Anfall mit Kopfschmerzen und Erbrechen auf. Am 3. X. 1915 Aufnahme in die Klinik.

Es bestehen Klagen über heftige Kopfschmerzen. Temperatur 38,9°. Der Anfall dauert vom 3. X. 15, 2 Uhr nachts, bis 4. X. 15. Am 5. X. 15 wieder Besserung. Die Temperatur fällt langsam zur Norm ab.

Am 16. X. 15 mit vollem Wohlbefinden entlassen.

Wie die weiteren Nachforschungen ergeben haben, ist die Pat. dann 3 Monate ohne Beschwerden gewesen. Dann trat wieder ein Anfall auf, dem sie am 3. Tage erlag. Nähere Angaben über diesen Anfall fehlen. — Die Sektion ergab eine eitrige Meningitis, die in der Hauptsache Brücke und Kleinhirnschenkel befallen hatte. Die übrige Basis war frei.

Zwischen dem linken Siebbeinlabyrinth und der linken Nasenhöhle bestand eine größere Kommunikationsöffnung. Im Dach des linken Siebbeins fand sich dicht hinter der Lamina cribrosa eine Perforation, an welcher Stelle die Dura nach der Nase zu frei lag.

Epikrise: Die Diagnose Meningitis purulenta nach einer chronischen Erkrankung des linken Siebbeins steht fest. Beweisend ist erstens das Ergebnis der zweimaligen Lumbalpunktion in Abständen von 7 Tagen, die beide Male eine unter hohem Druck stehende, durch Eiterkörperchen stark getrübte Lumbalflüssigkeit ergab. Den Beweis des rhinogenen Ursprungs lieferten die Operation, welche eine Kommunikation zwischen linkem Siebbein und Cavum cranii feststellte, und die Sektion, die diese Tatsache bestätigte.

Was aber den Fall von allen anderen aufgeführten Fällen unterscheidet, ist der protrahierte, intermittierende Verlauf. Im ganzen lassen sich während eines Zeitraumes von rund einem Jahr 10 meningitische Anfälle nachweisen.

1 Anfall 1. II. 1915, Dauer 1 Tag.
2. „ Anfang März, Dauer 1 Tag.
3. „ Mitte April, Dauer 3 Tage.
4. „ Anfang Mai, Dauer 1 Tag.
5. „ 6. V,. Dauer 12 Tage.
6. „ 24. V., 6 Tage post operationem, Dauer 1 Tag.
7. „ 31. V., Dauer 2 Tage.
8. „ 3. VII., Dauer 9 Tage, mit einer eintäg. Remission.
9. „ 3. X., Dauer 2 Tage.
10. „ Anfang 1916, Dauer 3 Tage, Exitus.

Zwischen den einzelnen Anfällen bestand vollkommenes Wohlbefinden. Die Temperaturen waren normal.

Zu beantworten bleibt noch die Frage, welcher Art der zur Meningitis führende pathologisch-anatomische Prozeß am Siebbein gewesen, und wie der eigentümliche intermittierende Verlauf der Meningitis zu deuten ist.

Es lag zunächst der Gedanke nahe, daß bei der Ausräumung des linken Siebbeins am 30. I. 1915 eine Verletzung des Daches stattgefunden hätte,

Digitized by Google

die den meningitischen Anfall vom 1. II. ausgelöst haben könnte. Gegen diese Annahme spricht jedoch die von ärztlicher Seite festgestellte Tatsache, daß schon vor diesem Eingriff Anfälle bestanden haben, die als meningitisch zu deuten waren, und die die Veranlassung zu dem Eingriff gaben. Ferner spricht dagegen das schnelle Abklingen des dem Eingriff folgenden Anfalles: Dauer 1 Tag. — Es ist wohl mehr die Annahme berechtigt, daß es sich um eine auf dem Boden der chronischen Erkrankung des Siebbeins entstandene Knochennekrose gehandelt hat, die das Dach des Siebbeins ergriffen und damit der Infektion den Weg zu den Meningen gewiesen hat.

Der intermittierende Verlaufscharakter des Falles ist so zu erklären, daß sich an der Infektionsstelle zuerst ein zirkumskripter meningitischer Herd gebildet hat, der in der Folgezeit entweder gar keine oder nur geringfügige, kaum beachtete Symptome gemacht hat. Von Zeit zu Zeit fand jedoch eine von dem Eiterherd ausgehende Überschwemmung des Arachnoidealraumes statt, die ihrerseits die meningitischen Anfälle auslöste.

Sicher hat eine derartige Überschwemmung des ganzen Arachnoidealraumes stattgefunden, bei dem 12 Tage anhaltenden Anfall, bei dem die zweimal ausgeführte Lumbalpunktion ein eitriges Punktat ergab, und bei dem letzten zum Exitus führenden Anfall. Ob die andern Anfälle ebenfalls durch eine Propagation von Eiter in den Arachnoidealraum ausgelöst worden sind, ist nicht sicher. Möglicherweise ist es bei diesen Anfällen nur zu einem den Arachnoidealraum ergreifenden und mit Vermehrung des Liquor cerebrospinalis einhergehenden entzündlichen Ödem gekommen, wie es *Brieger* bei den otitischen Meningitiden beobachtet hat.

Literatur-Verzeichnis.

Anders, Über rhinogene Meningitis serosa acuta. Diss. 1914.

Blau, Schußverletzungen der Nasennebenhöhlen, ihre Folgen und ihre Behandlung. Arch. f. Ohrenheilk. 1918. Bd. 102.

Brieger, Zur Pathologie der otogenen Meningitis. Verhandl. d. Dtsch. Otolog. Gesellschaft. 1899.

Dandois, Retrobulbäre Phlegmone im Gefolge einer Sinusitis ethmoidalis; schwere durch die Operation beseitigte Hirnsymptome. Rev. Med. de Louvain. 1910. No. 8. Ref. Zbl. f. Laryngol.

Dörner, Kasuistik des Krankenmaterials der Kgl. Ungarischen Rhinolaryngolog. Universitätsklinik 1910—1912. Arch f. Laryngol. u. Rhinolog. 1914.

Dreyfuß, Die Krankheiten des Gehirns und seiner Adnexe im Gefolge von Naseneiterungen. 1896.

Ders., Rhinogene Gehirnaffektionen. Zbl. f. Ohrenheilk. 1908.

Falk, Akute Meningitis. Ztschr. f. Laryngol. 1912.

Froboese, Mißbildung der Lamina cribrosa des Os ethmoidale als Ursache eitriger Meningitis. Berl. Klin. Woch. 1917. No. 51.

Gerber, Meningitis nach larvierter Nebenhöhleneiterung. Ztschr. f. Ohrenheilkunde. 1916. Bd. 63.

Gerhardt, Über Meningitis serosa bei Nasenerkrankungen. Ztschr. f. Laryng. 1913. Bd. 6.

Digitized by Google

Gregory, Ein Fall von akuter Meningitis cerebrospinalis nasalen Ursprungs. Journ. of laryng., rhinol. and otol. 1912.
Haike, Meningitis serosa circumscripta. Monatsschr. f. Ohrenheilk. 1914.
Ders., Fall von rhinogener Meningitis. Ztschr. f. Laryngol. 1913.
Hajek, Erkrankungen der Nebenhöhlen der Nase. 1903.
Ders., Beitrag zum Studium des Infektionsweges bei der rhinogenen Gehirnkomplikation. Arch. f. Laryngol. 1906.
v. Hansemann, Die Perforation der Lamina cribrosa durch Luftdruck. Berl. Klin. Woch. 1917. No. 18.
Ders., Eitrige Meningitis nach Kopfverletzungen. Berl. Klin. Woch. 1917. No. 31.
Hinsberg, Zbl. f. Laryngol. 1913.
Jaques, Über Meningitis nach Operation der Sinusitis fronto-ethmoidalis. Ztschr. f. Laryngol. 1911.
Killian, Nebenhöhlenschüsse der Nase. Berl. Klin. Woch. 1917.
Körner, Die otitischen Erkrankungen des Gehirns. 1902.
Kümmel, Tödliche Meningitis durch Verletzung der Schädel bei einer intranasalen Abtragung der mittleren Muschel. Monatschr. f. Ohrenheilk. 1913.
Laboure, Meningitis nach endonasalem Eingriff. Revue de laryngol. 1908. No. 38. Ref. Zbl. f. Ohrenheilk. 1909.
Manasse, Über rhinogene traumatische Meningoencephalitis. Dtsch. Med. Woch. 1911.
Onodi, Ztschr. f. Laryngol. 1916.
Paparozzi, Atti della clinica oto-rhino-laryngologica della R. universita di Roma. 1913. Ref. Zbl. f. Laryngol. 1915.
Reischig, Ein Fall von Meningitis purulenta aseptica nach einem intranasalen Eingriff. Ztschr. f. Ohrenheilk. 1913.
Rhese, Die Bakteriologie des kranken Siebbeins. Diese Beiträge. 1914. Bd. 8.
Schmiegelow, Fall von latenter Sinusitis ethmoidalis, von Meningitis kompliziert. Zbl. f. Laryngol. 1912.
Schulze, Rapid verlaufende Erkrankungen der Nasennebenhöhlen mit zerebralen Komplikationen. Diese Beiträge. 1912.
Stucky, Cleveland Med. Journ. 1911.
Syme, Zbl. f. Laryngol. 1913.
Uffenorde, Erkrankungen des Siebbeins. 1907.
Waller, Fall von Empyema cellulae ethmoidalis anterior mit endokraniellen Komplikationen. Zbl. f. Ohrenheilk. 1910. H. 2.
Wertheim, Beiträge zur Pathologie und Klinik der Erkrankungen der Nasennebenhöhlen. Arch. f. Laryngol. 1901.
P. Watson Williams, Zbl. f. Laryngol. 1917.

Digitized by Google

XV.

Beiträge zur Kenntnis der Fremdkörper in den Luftwegen.

Von

O. KÖRNER

in Rostock.

I. Warum geraten Fremdkörper aus der Nase nicht in die tieferen Luftwege?

Fragt man einen Rhino-Laryngologen, ob ein Fremdkörper aus der Nase in die tieferen Luftwege gelangen könne, so erhält man fast ausnahmslos die Antwort: „Gewiß" oder „Warum denn nicht?" Fragt man dann aber: „Haben Sie das schon einmal erlebt?" so folgt die Antwort: „Nein."

Bei der Durchsicht der Literatur fand ich nur einen einzigen Fall, in welchem bei dem Versuch, einen Rhinolithen zu extrahieren, dieser in die Luftwege geraten war (*Moritz Schmidt*, Krankheiten der oberen Luftwege, 3. Aufl., S. 614). *Mackenzie-Semon* (Krankheiten des Halses und der Nase, II, S. 628) und *Zarniko* (Krankheiten der Nase und des Nasenrachens, 3. Aufl., S. 460) nehmen theoretisch die Möglichkeit an, daß ein solches Ereignis eintreten könne, wenn man Fremdkörper, die sich nach vorn nicht entfernen lassen, nach dem Nasenrachenraum hindurchstoße, und empfehlen, in solchen Fällen das Gaumensegel mit dem Zeigefinger der nicht operierenden Hand hochzudrücken oder einen breiten Spatel bis an die hintere Rachenwand vorzuschieben, damit der Fremdkörper nicht in den Kehlkopf gerate, oder die Operation in Narkose bei hängendem Kopf vorzunehmen. *Chiari* (Chirurgie des Kehlkopfs und der Luftröhre) meint, Fremdkörper gelangten „sehr selten" von der Nase in die Luftwege, wobei er offenbar an den einzigen Fall von *Moritz Schmidt* denkt; denn von eigenen Erfahrungen dieser Art und in der Literatur gefundenen Fällen gibt er nichts an. Sonst enthalten die Lehr- und Handbücher der Rhinologie und Laryngologie nichts über das spontane und nichts über das durch Operationsversuche erfolgte Eindringen von Fremdkörpern aus der Nase in die tieferen Luftwege; wenigstens fand ich nichts darüber in dem *Heymann*schen Handbuche

Digitized by Google

(*Seifert*, Fremdkörper in der Nase, und *Schäffer*, Fremdkörper im Kehlkopf); ebenso wenig bei *Schech* (Krankheiten der Mundhöhle, des Rachens und der Nase, 3. Aufl.), *Gottstein* (Krankheiten des Kehlkopfs, 4. Aufl.) und *Denker* und *Brünings* (3. Aufl.).

Ich habe mir die Frage, ob Fremdkörper aus der Nase in den Kehlkopf gelangen können, erst vorgelegt, als ich den Mechanismus erkannt hatte, der ein solches Vorkommnis fast immer verhüten wird. Es war nämlich ein Mann zu mir gekommen, dem auf der Jagd durch den unvorsichtigen Schuß eines Freundes ein Schrotkorn unter dem vorderen Ende des Jochbogens eingedrungen war. Da nach dem Schusse das Nasenloch auf der Seite der Verletzung geblutet hatte, nahm ich an, daß das Schrotkorn in dieser Nasenhälfte stecken müßte. Bei der vorderen Rhinoskopie sah ich im unteren Nasengange eine etwa erbsengroße gelbliche Masse liegen. Ich wollte nun etwas Kokainlösung in die Nase einstäuben. Aber in dem Augenblicke, in dem der Zerstäuber zu arbeiten begann, warf der Verletzte ängstlich den Kopf zurück, beugte sich dann schnell vor und spuckte das Schrotkorn, das in einen nekrotischen Gewebsfetzen gehüllt war, aus. Nun war es die Frage, warum der nach Erweiterung des Nasenganges durch das Kokain nach hinten gerutschte Fremdkörper nicht verschluckt oder aspiriert worden war, sondern ohne weiteres ausgespuckt werden konnte. Ich nahm an, daß er beim Herübergleiten über die hintere Fläche des Gaumensegels sofort reflektorisch den Abschluß des Nasenrachens vom Mundrachen durch Hebung des Gaumensegels ausgelöst hatte, so einen Augenblick festgehalten wurde und dann ausgespuckt werden konnte. Dies rief mir die regelmäßige Erfahrung ins Gedächtnis, daß der weiche Gaumen sofort gehoben wird, wenn man mit dem Tubenkatheter durch den unteren Nasengang eingeht und mit dem gebogenen Schnabelende die Rückseite des weichen Gaumens berührt. Der geschilderte Reflex verhindert also ein unbemerktes Hinabgleiten von Nasenfremdkörpern und ermöglicht es, daß sie ausgespuckt, vielleicht auch einmal geschluckt werden und nicht ohne weiteres in den Kehlkopf gelangen. Derselbe Mechanismus ist es wahrscheinlich auch, der das Aspiriertwerden von Rachenmandeln, die mit dem *Beckmann*schen Fenstermesser abgetragen sind und nicht sofort mit demselben herauskommen, verhindert. Sie werden einfach geschluckt oder ausgespuckt und können nur dann in den Kehlkopf geraten, wenn die Reflexerregbarkeit durch Narkose aufgehoben ist, was in einem einzigen Jahre (1893) in London 9 mal passiert ist.

Digitized by Google

Diese Erfahrungen sind mir bei der Beurteilung des folgenden Falles wichtig gewesen. Ein Soldat hatte einen Infanteriegewehrschuß in den Kopf erhalten. Der Einschuß war unter dem rechten Jochbogen. Das Geschoß steckte, wie Röntgenbilder von vorn und von der Seite zeigten, quer im hinteren oberen Teil der Nasenscheidewand, so daß es sich zur Hälfte in der rechten, zur Hälfte in der linken Nasenseite befand. Postrhinoskopisch war es ganz hinten oben zu beiden Seiten des Septums zu sehen, von vorn aber nicht. Man hätte es wohl leicht nach Abtragung der mittleren Muschel auf einer Seite, schlimmstenfalls nach Opferung eines Teils des Septums entfernen können. Aber der Verletzte gab seine Einwilligung hierzu nicht. Ich entließ ihn ohne Sorgen um sein weiteres Schicksal, in der Erwägung, daß das Geschoß, wenn es etwa locker sein würde und aus dem Loch im Septum herausfiele — was immerhin nicht leicht geschehen kann, weil es mit Basis und Spitze die Wände beider Nasengänge berührt — den geschilderten Reflex erregen müßte und dann entweder ausgespuckt oder verschluckt würde, aber nicht in die tieferen Luftwege geriete.

II. Über den Mechanismus des Eindringens von Fischschwanzwirbeln in den Kehlkopf und über ihre typische Lokalisation daselbst.

Die Fremdkörper, von denen hier gesprochen werden soll, werden mit Unrecht als Fischgräten bezeichnet. Das, was mit Recht Gräte genannt wird, und viel häufiger im Schlund und Kehlkopf stecken bleibt, sollte man genauer als Rippe bzw. als freie Muskelgräte bezeichnen. Die Fischschwanzwirbel haben die Gestalt eines niedrigen Zylinders und senden zwei lange grätenförmige Dornfortsätze nach hinten oben und hinten unten aus. Diese Gestaltung hat zur Folge, daß der aspirierende Luftstrom die Masse des Wirbelkörpers faßt, weshalb der Wirbelkörper voran in die Tiefe dringt, während die nach hinten gerichteten langen Dornfortsätze an den Schlund- und Kehlkopfwänden anstreifen und also beim Hinabgleiten stets hinter dem Wirbelkörper zurückbleiben müssen. Ist nun ein solcher Fremdkörper von sich bewegenden Teilen (Schlund, Taschen- und Stimmbändern) umgeben, so wird jede Bewegung zunächst auf die Dornfortsätze wirken und ihn weiter hinabdrängen. Wenn er aber in einen Raum gelangt, dessen Wände starr sind, d. h. sobald er sich unterhalb der Stimmbänder befindet, wird er nicht leicht weiter in die Tiefe

Digitized by Google

wandern, sondern stecken bleiben, sofern nur die Dornfortsätze lang sind und beide an die Innenwand des subglottischen Raumes anstoßen. Darum dringen diese Fischschwanzwirbel im Kehlkopf in der Regel bis in den subglottischen Raum vor und bleiben hier stecken.

Vorstehende Erwägungen drängten sich mir auf, nachdem ich kurz hintereinander zwei solche Fälle beobachtet und von ihren Leiden befreit hatte. Beide Male handelte es sich um kleine Kinder.

Fall 1. Leonie B., 1¼ Jahr alt, hatte am 19. IV. 1914 ein Stück Fisch, angeblich kleine Scholle, gegessen, darauf Heiserkeit bekommen und mehrmals erbrochen. Atemnot und Husten waren nicht aufgetreten. Bei der Untersuchung am 20. IV. sträubte sich das Kind lebhaft und schrie mit heiserer Stimme. Im Schlund diffuse Rötung und starke Schleimbildung.

Mit Hilfe des *Mount-Bleyer*schen Hakens gelang es mir, unterhalb der Stimmbänder einen kleinen weißen Fremdkörper im Spiegel zu sehen, der, wie sich nachher herausstellte, ein Fischschwanzwirbel war. Die fadendünnen Dornfortsätze hatte ich dabei nicht bemerkt.

Nach Spaltung des Ringknorpels und des oberen Trachealringes in Narkose zeigte es sich, daß der Fischschwanzwirbel mit dem Wirbelkörper unten und mit den Gräten federnd eingeklemmt im subglottischen Raume lag. Er konnte leicht mit einem kleinen Zängelchen entfernt werden. Die Maße waren folgende: Breite des Wirbelkörpers am vorderen Ende 3, am hinteren 4 mm, Höhe desselben 3 mm, Länge der Gräten 10 bzw. 11 mm, Entfernung der Grätenspitzen von einander 9½ mm.

Die Nachbehandlung bot keine besonderen Schwierigkeiten. Die Kanüle wurde am 6. Tage entfernt, und die Heilung war schon am 13. Tage vollendet.

Fall 2. Harbolt N., 2½ Jahre alt, hat am 20. V. 1916 einen Heringsschwanz zerkaut. Seitdem ist er heiser und atmet schlecht. 3 Tage später wurde er in die Klinik aufgenommen. Befund: Dyspnoe mit Stridor, Einziehung im Jugulum und in der Herzgrube. Beträchtliche weiche Struma beiderseits, besonders rechts; zwischen beiden Lappen sind beträchtliche Venen durch die Haut durch zu sehen. Die Laryngoskopie gelingt nur mit Mühe. Man sieht weiter nichts dabei als eine starke Schwellung der Taschen- und Stimmbänder.

Eine endoskopische Untersuchung wurde unterlassen, da kein sicheres Ergebnis von ihr zu erhoffen war und da bekanntlich bei kleinen Kindern die Einführung des Endoskopierohres leicht eine stärkere Schwellung im Kehlkopf hervorruft. Darum schien es hier geboten, sofort die Tracheotomie und nötigenfalls die Laryngofissur auszuführen.

Die Operation in Chloroformnarkose war durch die Struma und die starken Venen sehr erschwert. Es wurde zunächst die obere Tracheotomie vorgenommen und die Trachea mit dem Spatelrohr von der Wunde aus untersucht. Es zeigte sich oben in der Trachea links hinten eine kleine Vor-

Digitized by Google

wölbung (Struma trachealis?). Diese Vorwölbung konnte jedoch die Atemnot nicht verursacht haben, denn das Kind atmete durch die Trachealwunde völlig frei. Es wurden deshalb auch Ringknorpel und Schildknorpel gespalten. Nun zeigte sich im subglottischen Raum ein Fischschwanzwirbel mit seinen zwei Dornfortsätzen. Ebenso wie in dem ersten Falle lag der Wirbelkörper nach unten, und die Gräten waren federnd eingeklemmt. Höhe des Wirbelkörpers 2½ mm, Breite 3 mm, Länge der Dornfortsätze 10 und 9 mm, Entfernung ihrer Spitzen von einander 15 mm.

Die Blutung hatte durch viele Unterbindungen gestillt werden müssen. Es wurde eine Naht am oberen Teile des Ligamentum cricothyreoideum und mehrere Perichondrium- und Hautnähte angelegt. In den unteren Wundwinkel kam nach Einführung der Trachealkanüle ein Gazestreifen.

Die Nachbehandlung machte noch manche Schwierigkeiten, da die Schwellung der Stimm- und Taschenbänder sehr langsam zurückging. Dann bildeten sich an der Ringknorpelwunde mehrmals Granulationswucherungen, die den Atemweg verlegten und ausgelöffelt werden mußten. Erst am 20. IX. konnte die Kanüle weggelassen werden. Entlassung mit klarer Stimme.

Digitized by Google

XVI.

Die Behandlung der Ozaena durch Verengerung der Nasenhöhle.

Von

Dr. H. RÖHR

in Berlin.

Über die Entstehung der eigenartigen Erkrankung in der Nasenhöhle, welche unter dem Begriff „Ozaena" bekannt geworden ist, herrscht auch heute noch trotz lebhaftesten Interesses und mühevoller Forschertätigkeit keine allgemeine Übereinstimmung. Demgemäß ist auch die Therapie dieses Leidens keine einheitliche. Vor wenigen Jahren noch war die Hoffnung auf eine Einheitlichkeit derselben gegeben durch die Erfolge der spezifischen Vaccinebehandlung, über welche *Perez-Hofer* berichtet haben. Leider mußten sich derselben eine ganze Reihe von Autoren auf Grund eigener Nachprüfungen ablehnend gegenüberstellen. Ob sich bei diesen Ergebnissen die Ansicht eines Forschers vom Range des jüngst verstorbenen *Chiari*, der noch in seiner letzten Arbeit „auf Grund zweier genau beobachteter und geheilter Ozaenafälle die Tatsache, daß die Ozaena durch Vaccination ausgeheilt werden kann, als feststehend" bezeichnet, bewahrheiten wird, steht noch dahin. Wir sind daher gezwungen, weiter rein symptomatisch Therapie zu treiben und suchen vor allem gegen die Hauptsymptome, gegen die Atrophie mit Weite der Nasenhöhle und damit auch gegen die Borkenbildung und den Foetor vorzugehen. In der großen Zahl der Mittel oder Methoden haben jene eine gewisse Bedeutung erlangt, welche durch Beseitigung der abnormen Weite des Naseninnern vermittels Verengerung desselben die Heilung der Ozaena anstrebten.

Da in engen Nasenhöhlen Ozaena relativ selten gefunden wird und bei der gar nicht so selten vorkommenden einseitigen Ozaena die Erkrankung immer die weite Nasenhöhle befällt, liegt die große Bedeutung dieser Erscheinung klar zutage. Hierbei spielt zunächst die Frage keine Rolle, ob die Nasenweite im Sinne *Zaufalls* das Primäre darstellt, oder ob sie nach *Zuckerkandl*

Digitized by Google

erst sekundär und als Folgeerscheinung der Erkrankung aufzufassen ist. Die Tatsache jedenfalls, daß die durch entsprechende Therapie bewirkte Verkleinerung des Nasenlumens hervorragende Heilerfolge gezeitigt hat, muß heute als feststehend betrachtet werden.

Für diese Wirkung sind verschiedene Erklärungen gegeben worden. Zum Teil sind sie recht hypothetischer Natur und schöpfen sicherlich die Wirkungsweise nicht vollkommen aus. Doch geben sie immerhin eine kleine Vorstellung von derselben. Nach *Saenger* werden durch die Nasenverengerung die verloren gegangenen normalen respiratorischen Luftdruckschwankungen wiederhergestellt. Damit wird eine bessere Durchblutung der Nasenschleimhäute herbeigeführt. Durch Ansaugung des venösen Blutes bessert sich auch die arterielle Zirkulation und beeinflußt die Art der Sekretion in günstigem Sinne. Die meisten Autoren sind heute der Meinung, daß die Verengerung den exspiratorischen Druck so verstärke, daß die Borken aus der Nase wieder leicht und vollkommen geschneuzt werden können. Da der Foetor den Borken anhaftet, so verschwindet er zugleich mit ihnen. Fast einheitlich wird weiterhin der Ansicht Ausdruck gegeben, daß auch der durch die Behandlung gesetzte Reiz den günstigen Einfluß, den die Schleimhäute und Knochen der Nasenhöhle erfahren, erklärt. Dieser ist demgemäß auch nach der Dauer des Reizes mehr oder weniger anhaltend.

Gegenüber den erfolgreichen Bestrebungen, die Ozaena durch Verengerung der Nasenhöhle zu heilen, muten die Versuche sonderbar an, deren Heilung durch Erweiterung herbeizuführen. Ich spreche hier nicht von der nach Entfernung der kranken Siebbeinzellen hervorgerufenen Erweiterung. Die Operation der Nebenhöhlen, sofern sie erkrankt sind, stellt selbstverständlich eine Conditio sine qua non jeder Behandlung der Ozaena dar. So rät *Birman-Bera*, die totale Resektion der unteren Nasenmuscheln zu versuchen, wodurch „die Ursache der stagnierenden Krusten behoben und ein Teil der sezernierenden Mucosa verringert wird." Eigene Erfahrungen scheint er selbst allerdings in besonderem Maße nicht zu haben. Von Fällen, in denen er diese Kur erfolgreich versucht hat, spricht er nicht. Der Hinweis von anderer Seite auf die Erfolge der Nasenverengerung tut er mit dem nichtssagenden Satz ab: „Les extrêmes se touchent." *Orescu* erwähnt einen Autor, der nicht nur die Nasenmuscheln resezierte, sondern auch die ganze Nasenschleimhaut exkochleierte. In einem

Digitized by Google

von *Orescu* mit Exkochleierung der Mucosa behandelten Fall war der Erfolg ein nur vorübergehender. Dafür waren aber die Krankheitssymptome später noch viel stärker vorhanden. Heute haben wohl alle Autoren, die eine Zeit lang der Zerstörung der Schleimhaut huldigten, diesen Weg als nutzlos verlassen.

Die bekannte viel geübte *Gottstein*sche Tamponade bewirkt ohne Zweifel temporär eine Verengerung der Nase. Allerdings hatte ihr Erfinder weniger die Beschränkung des Nasenlumens dabei im Auge als vielmehr den durch die Tamponade gesetzten Reiz. Diese Methode wirkt aber nicht dauernd; sie ist mühsam und belästigend, ihr Erfolg stets mit dem Aufhören ihrer Anwendung dahin. Viel wird daran auch nicht durch die von *Bruck* empfohlene Dauertamponade geändert.

Einen Fortschritt bedeutet die 1894 von *Saenger* empfohlene Methode, den Naseneingang durch Obturatoren zu verengern. Er kam auf dieselbe durch die Beobachtung, daß bei Verschluß eines Naseneingangs mit Watte, also von vorn, in der von Ozaena befallenen entsprechenden Nasenseite keine Borkenbildung und die Schleimhaut röter und feuchter gefunden wird. Sein Instrument besteht aus 2 Metallplättchen von Zinn, welche durch eine kleine Feder mit einander verbunden sind. Diese Feder dient zur Befestigung am häutigen Septum. Die beiden Metallplättchen bedecken die Naseneingänge und lassen nur zwischen ihrem äußeren Rand und dem Nasenflügel einen kleinen Raum zur Atmung frei. Die Zinnplättchen können für jedes Nasenloch mit der Schere passend zurecht geschnitten werden. Die Öffnung zum Atmen soll nur so groß sein, daß man ohne Beklemmung atmen kann. *Saenger* hat von der Anwendung des Instrumentes sehr günstige Erfolge gesehen. Die Schleimhäute röten sich, die Sekretion wird wässeriger, die Lösung der Borken geht ohne Schwierigkeit von statten; letztere werden dann leicht ausgeschnaubt. Schließlich hört die Absonderung ganz auf. In einzelnen Fällen soll die Schleimhaut sogar normales Aussehen bekommen. Der Obturator wird nur in der ersten Zeit dauernd getragen, später nur 1—2 mal täglich eine halbe Stunde, schließlich 1—2 mal pro Woche, da angeblich nach eingetretenem Erfolge die Wirkung des Apparates zu groß werden und ein entzündlicher, schnupfenähnlicher Zustand sich einstellen kann. *Saenger* rühmt seine Methode als schonend und physiologisch. Eine ausgebreitete Anwendung scheint sie nicht gefunden zu haben. *Jacobi* hat 1895 aus der

Digitized by Google

*Kafemann*schen Klinik über eine vereinfachte Modifikation derselben günstig berichtet.

Was *Saenger* erstrebte, gewährt in bequemerer und besserer Weise die Verwendung des Paraffins. Abgesehen davon, daß dieses eine Verengerung der Nasenhöhle in verhältnismäßig kurzer Zeit ermöglicht, kann man den Reizkörper dauernd in das Naseninnere deponieren, ohne daß dadurch der Pat. besonders belästigt oder in seinem Wohlbefinden gestört wird. *Gersuny* zeigte 1900 zuerst, daß es möglich sei, Vaselinöl im Körpergewebe einwandfrei zur Einheilung zu bringen. Das zumeist von ihm benutzte Vaselin hatte einen Schmelzpunkt von 36—40°. Der allgemeinen Verwendung desselben waren jedoch einige bekannt gewordene Unfälle wie Erblindung und Embolie in die Lunge hinderlich. Das Interesse für das *Gersuny*sche Verfahren wurde erst mit Verwendung von Paraffinen von höherem Schmelzpunkt, welcher die erwähnten Gefahren erheblich verminderte, allgemeiner. Eine besondere Verbreitung fanden Hartparaffine vom Schmelzpunkt 50—60° nach *Eckstein*. Nach diesem beschäftigte sich *Stein* mit der Paraffintherapie. Dieser Autor verwandte Mischungen von Vaselin und höher schmelzenden Weichparaffinen. Schon 1901 hatte ich Gelegenheit, mich mit der von *Eckstein* ausgebildeten Methode vertraut zu machen. Bereits damals sprach ich mit ihm von der Möglichkeit, das Paraffin zur Verkleinerung weiter Nasenhöhlen bei Ozaenakranken zu verwenden. In Anbetracht der Infektiosität dieser Nasenhöhlen glaubte *Eckstein* dringend abraten zu müssen. Die praktische Verwendung des Paraffins zur Behandlung der Ozaena erfolgte zuerst in Frankreich, und zwar von *Moure* in Bordeaux, nachdem er das *Eckstein*sche Verfahren in Berlin kennen gelernt hatte. Nicht viel später wurde es von *Lake* in England und von *Broeckaert* in Belgien zu demselben Zweck benutzt. Namentlich letzterer hat sich dadurch ein besonderes Verdienst erworben, daß er unermüdlich durch Wort und Schrift für die Verbreitung der neuen Methode eingetreten ist. Es folgten bald aus fast allen Ländern der Welt Veröffentlichungen, die sich in zumeist recht günstigem Sinne, oft sogar begeistert, für die Paraffintherapie ausgesprochen haben. *Moure* ließ 1902 durch seinen Assistenten Dr. *Brindel* über 70 in seiner Klinik mit Paraffininjektionen behandelte Ozaenafälle berichten. Von diesen wurden 62 pCt. geheilt, 26 pCt. gebessert, 11 pCt. blieben ungeheilt. Diese Prozentzahlen sind natürlich wie die aller anderen Autoren nicht als absolute aufzufassen. Sie können und sollen

Digitized by Google

auch nur von der Wirkung der Paraffintherapie eine ungefähre Vorstellung geben, haben aber einen gewissen Wert, da ihnen die Berechnungen aller Autoren mit reichlicherem Material sehr nahe kommen. Immerhin ist es notwendig, sich Zahlen gegenüber etwas vorsichtig zu verhalten, solange es nicht möglich ist, die Beurteilung des Zustandes Ozaenakranker und der durch Behandlung bei ihnen eintretenden Veränderungen von jeder Subjektivität des Untersuchers zu befreien. Die angeführten Prozentzahlen beleuchten aber ungefähr das, was eine große Anzahl Autoren als Erfolg der Paraffintherapie betrachtet, wenn unter Heilung das dauernde Fortbleiben von Borken und Foetor verstanden wird, unter Besserung geringe Krustenbildung, aber Fehlen jeglichen Foetors, gegebenenfalls unter Zuhilfenahme geringfügiger Spülungen.

In Deutschland hat zuerst *Fließ* über 12 Fälle mit zusammen 32 Einspritzungen berichtet. Er konnte zwar wesentliche Besserungen, aber keine definitive Heilung erzielen. Jedoch war die Besserung in allen Fällen derartig, „wie sie bisher noch durch keine andere Behandlung erzielt werden konnte." *Blau*, *Wassermann*, *Lübbers* u. A. haben gleichfalls gute Erfolge gesehen. Weniger günstig urteilt *Navratil*. Er bemerkte zwar bei einer Anzahl Kranker Verschwinden des Foetors, kommt jedoch nicht zur Überzeugung, die Ozaena durch Paraffinbehandlung heilen zu können. Auch *Kuttner* kann sich für die Methode nicht begeistern. Trotzdem die Schleimhaut der Nasenmuscheln durch die Injektion dick und voll geworden war, trat nur gelegentlich Besserung ein. Es würde zu weit führen, die Reihe der Autoren, welche der Öffentlichkeit Mitteilung gemacht haben, hier zu besprechen. Es mag genügen, darauf hinzuweisen, daß aus den meisten Mitteilungen das Übergewicht hervorgeht, welches die Paraffinbehandlung der Ozaena gegenüber den bisherigen Behandlungsarten errungen hat. Im allgemeinen wird sie als die beste aller bisherigen bezeichnet.

Die Paraffinbehandlung wird heute noch wahllos bei allen Stadien der Ozaena durchgeführt. Der einzige Grund, von ihr abzusehen, ist eigentlich nur die Unmöglichkeit, Paraffindepots infolge hochgradiger Atrophie oder narbiger Veränderung unter die Schleimhaut zu bringen. Keiner der Autoren hat sich bisher der Aufgabe unterzogen, Grundsätze für die Auswahl zur Paraffinbehandlung geeigneter oder ungeeigneter Ozaenakranker aufzustellen. Dieses ist aber auch gar nicht möglich, weil die Grundbedingungen für das Versagen der Methode in dem einen oder

Digitized by Google

anderen Fall nicht bekannt sind. Häufig zeigen ungeeignet erscheinende Fälle überraschende Besserung, andererseits entsprechen vorher günstig beurteilte trotz guten Gelingens der Injektionen oft nicht den Erwartungen.

Beseitigt nun einerseits die leichte, restlose Entfernung der Borken aus der durch die Behandlung verengten Nasenhöhle die Druckwirkung auf die Schleimhaut, so übt das injizierte Paraffin andererseits auch einen Dauerreiz im Sinne der Umstimmung aus. Das funktionslos gewordene Plattenepithel regeneriert, wodurch dem nach *Döbeli* massenhaft erfolgenden Durchtritt von Leukozyten durch das nun wieder widerstandsfähig gewordene Epithel aus dem unter ihm gelegenen adenoiden Gewebe und damit der Bildung reichlichen Sekretes ein Riegel vorgeschoben wird. Besserung der Drüsentätigkeit, Wiederherstellung der Schwellkörper, ja seines elastischen Gewebes, Belebung der Blutzirkulation, Eintritt des physiologischen Stoffwechsels auch im Muschelknochen vervollständigen den Vorgang. Eine besondere Auffassung über die Sekretbildung hat *Broeckaert*. Er meint, daß diese von den erkrankten Drüsen der Schleimhaut abhängig ist. Das interstitiell eingespritzte Paraffin presse die Drüsen mechanisch zusammen, verhindere sie an der Absonderung und bringe sie durch Atrophie allmählich ganz zum Verschwinden. Er stützt seine Auffassung auf das Ergebnis seiner mikroskopischen Untersuchungen, die in hochgradig atrophischen Nasenmuscheln nur geringe Reste von Drüsen nachweisen konnten. Jedoch ist der Nachweis völligen Verschwindens desselben auch von ihm nicht erbracht worden. So bleibt seine Anschauung mehr hypothetischer Natur. Ihr widerspricht auch bereits *Mahu* gelegentlich der Empfehlung der von *Foy* ausgebildeten Methode, die Ozaena durch Wiedererziehung zur regelrechten Nasenatmung zu heilen. Er sieht deren Wirkung in dem Luftstrom, der, durch die weite Nase geleitet, die normale Funktion der Schleimhautdrüsen sogar wiederherstellt. Wäre ein völliges Verschwinden der Drüsen durch die Paraffininjektionen anzunehmen, so müßte vorausgesetzt werden, daß das Paraffin die ganze Muschelschleimhaut völlig durchsetzt, was schon theoretisch ausgeschlossen erscheint. Außerdem erlebt es jeder, der die Paraffinbehandlung ausübt, daß oft Ozaenakranke geheilt erscheinen und es nach jahrelanger Beobachtung geblieben sind, bei denen es infolge hochgradiger Atrophie der unteren Nasenmuscheln nicht möglich gewesen ist, bemerkenswerte Mengen von Paraffin unter die

Digitized by Google

Schleimhaut zu bringen. Nur wenige Tropfen konnte sie aufnehmen. Ich selbst habe vor einigen Jahren einen solchen Fall behandelt. Die minimalen Paraffindepots machten sich bei der kolossalen Weite der Nasenhöhle fast gar nicht bemerkbar. Um so erstaunter mußte ich sein, daß ich später bei diesem Patienten nichts mehr von Borken und Foetor wahrnehmen konnte, sicherlich nicht infolge Drüsenkompression. *Eckstein* hat 1911 einen ähnlichen Fall in der Berliner Laryngologischen Gesellschaft vorgestellt. Von 18 Injektionen, die er innerhalb eines halben Jahres machte, war die Hälfte ergebnislos. Nur in der einen oder anderen Sitzung gelang es ihm, ein paar Tropfen in die stark geschrumpften unteren Nasenmuscheln zu injizieren. Trotzdem verschwanden Borken und Foetor dauernd, ohne daß der Behandelte Spülungen zu machen brauchte. Auch *Schoetz* berichtet über ähnliche Fälle und meint, daß die Besserung durch die vom Paraffin herrührende Einfettung der Nasenmuschelschleimhaut herrührt, die aus den Einstichkanälen heraus vor sich geht, was, wie *Eckstein* richtig bemerkt, die Paraffininjektion überflüssig machen würde, wenn diese Ansicht richtig wäre, da man dann ja nur die Nasenmuschel mit Paraffinöl zu bestreichen brauchte.

Die Paraffininjektionen werden von allen Autoren meist in die untere Nasenmuschel gemacht. *Broeckaert* verlangt in jedem Fall die Auffüllung derselben. Diese wird in der Regel vom hinteren Ende aus nach vorn vorgenommen. In späteren Sitzungen wird dann der übrige Teil aufgefüllt. Die Einspritzung muß möglichst von einem Einstich aus gemacht werden. Man sticht vorn ein und geht mit der Kanüle unter der Schleimhaut nach hinten. Werden mehrere Einstiche gemacht, so tritt das Paraffin durch einen derselben wieder aus. Bei nicht genügender Elastizität der Muschelschleimhaut können auch andere Stellen der Nasenhöhle gewählt werden, das Septum, der Nasenboden oder die mittlere Nasenmuschel, auch die laterale Nasenwand. Allerdings rät *Blegvard* auf Grund ungünstiger Erfahrungen, den Nasenboden nicht zu wählen, weil dadurch leicht Komplikationen entstehen sollen. Jedoch verträgt dieser nach den sonst vorliegenden Erfahrungen die Injektion eben so gut, wie die anderen Teile der Nasenhöhle. Die Depots von Paraffin im Septum sind aber mangels besonderer Nachgiebigkeit der Schleimhaut meist nicht besonders groß. Infolgedessen empfiehlt *Weleminsky* die Septumschleimhaut von einem kleinen Einschnitt aus abzulösen und in die so gebildete Tasche Paraffin einzuspritzen.

Digitized by Google

Die Paraffinbehandlung der Ozaena hat nun auffallenderweise die erhoffte allgemeine Verbreitung und Anerkennung nicht gefunden. Sie ist trotz der besonders anfänglich begeisterten Berichte nicht Allgemeingut aller Ärzte geworden. Dazu hat neben der aufkommenden Erkenntnis, daß dieselbe nicht die Behandlung ist, welche allein ohne Mitverwendung anderer Methoden, wie z. B. von Massage, hochfrequenten Strömen, der Reedukation zur regelrechten Atmung, der sogenannte Atmokausis, Spülungen usw. alle Fälle von Ozaena zu heilen vermag, der Umstand beigetragen, daß die Injektionstechnik nicht ganz leicht ist, und daß körperliche Schädigungen auch bei der Ozaenabehandlung eingetreten sind. Es wurde bereits erwähnt, daß beim Gebrauch des Paraffins zu kosmetischen und anderen Zwecken eine Reihe von Erblindungen oder Schädigungen der Augen sowie Embolien, besonders in die Lungen, vorgekommen sind. Würden diese regelmäßig und gehäuft auftreten und unvermeidbar sein, müßten sie gegen jegliche Anwendung der Paraffininjektionen sprechen. Glücklicherweise sind sie nicht allzu häufig. *Eckstein* hat etwa 17 Fälle von Erblindungen oder Sehstörungen nach Paraffineinspritzungen in andere Teile des Körpers gesammelt. In einigen wurde der Unfall sofort nach der Injektion bemerkt, in anderen erst später. Oft vergingen einige Tage. *Eckstein* erbrachte den Nachweis, daß in allen diesen Fällen Weichparaffin oder Mischungen von diesem mit hartem, niemals aber reines Hartparaffin verwandt worden ist. Bis zum Jahre 1913 war bis auf einen nach *Eckstein* nicht ganz geklärten Fall von *Rohmer* in Nancy, wo Erblindung nach Hartparaffin bei Ozaena entstanden sein soll, kein Fall bekannt, in dem nach Verwendung reinen Hartparaffins vom Schmelzpunkt 45—50° bei Ozaena eine Augenschädigung sich ereignete. In jenem Jahre machte *Sonntag* Mitteilung von einer Embolie der Arteria centralis retinae. Dieser Fall ist so gut beobachtet und beschrieben worden, daß nicht mehr bezweifelt werden kann, daß die Emboliegefahr bei der Behandlung der Ozaena auch bei Hartparaffineinspritzungen besteht. Es handelte sich um einwandfreies Hartparaffin vom Schmelzpunkt 50°, das einem jungen Mädchen mit typischer Ozaena unter die Schleimhaut des Septums und der unteren Nasenmuschel eingespritzt wurde. Es erhielt in einer Sitzung beiderseits 2 ccm. Nach vorausgegangenem leichtem Spannungsgefühl bemerkte Patientin nach einigen Tagen plötzlich beim Blick nach links eine Verdunkelung des Gesichtsfeldes. Augenärztlich wurde eine Embolie des nasalen oberen

Digitized by Google

Astes der Arteria centralis retinae festgestellt. Auffallend ist das Auftreten der Embolie nach 7 Tagen. Es handelt sich dabei entweder um einen spät zur Abstoßung gelangten Blutpropfen, welcher sich infolge Eindringens von Paraffin in ein Blutgefäß gebildet hatte oder um die Verschleppung eines Paraffinstückchens selbst, welches zwar nach der Injektion sofort in das Auge gelangte, dessen Folgen aber von der vielleicht wenig sorgfältig beobachtenden Patientin erst spät bemerkt wurden.

Weniger gefährlich erscheinen die vielfach vorgekommenen Lungenembolien. Bisher ist, jedoch nicht bei Ozaena, nur ein Todesfall vorgekommen. Auch diese Embolien können nach den vorliegenden Berichten nicht auf das Konto des Hartparaffin gesetzt werden. Im übrigen heilten die Lungenembolien baldigst aus, ohne Störungen zu hinterlassen. Bei Ozaena erlebte nur *Broeckaert* eine leichte Lungenembolie, und zwar als Folge einer in der ersten Zeit der Paraffinbehandlung öfter auftretenden Phlebitis der Vena facialis anterior. Entzündungen der Gesichtsvene kamen auch bei anderen Autoren vor. Sie wurden nicht mehr beobachtet, seit erkannt worden war, daß die zu große Hitze und die zu große auf einmal eingespritzte Menge des Paraffins dieselben verursacht hatte.

Über Nekrosen der Schleimhaut, wie sie öfter nach Einspritzung unter nicht nachgiebige oder narbige Stellen der äußeren Körperbedeckung vorgekommen sind, ist bei Ozaena nicht berichtet worden. Ebenso hat für letztere die Entstehung von Geschwulstbildung eine Bedeutung nicht erhalten. Bei Hartparaffinprothesen kommt es allmählich zu geringfügiger Vergrößerung derselben, die nachläßt, sobald sich die Reizwirkung des Paraffins erschöpft hat, was nach Bildung der Bindegewebskapsel zu erwarten ist.

Vielfach ist auf das sogenannte Wandern des Paraffins und die sicher zu erwartende Resorption desselben hingewiesen worden. Das Wandern in den Lymphspalten des Gewebes hat zuerst *Jukuff* auf Grund seiner Versuche bei Kaninchen behauptet, denen er Paraffin vom Schmelzpunkt 32° einspritzte. Dieses ist aber bei Körpertemperaturen flüssig, besonders beim Kaninchen, das eine Durchschnittstemperatur von 38° hat. Seine Versuche können auf den Menschen, besonders bei der hier üblichen Verwendung höher schmelzenden und nach der Injektion schnell erstarrenden Paraffins nicht übertragen werden. Wo das Paraffin weit außerhalb der Bezirke der Einspritzungsstelle sich zeigte

Digitized by Google

und Tumorbildung verursachte, handelte es sich immer um mangelhafte Technik und Verwendung zu weichen Materials.

Das Schicksal des Paraffins im Körpergewebe ist bereits von *Broeckaert* studiert worden. Er hat schon auf den alveolären Bau der Präparate hingewiesen, hervorgerufen durch das die einzelnen Paraffindepots umwachsende Bindegewebe. Eindringen des letzteren in jene hat er niemals beobachtet. *Moskowicz* nimmt klinisch nicht an, daß Paraffin resorbiert wird. Er hat als Zeichen der Resorption Riesenzellen nur da festgestellt, wo weiches Paraffin unter starkem Druck in narbiges Gewebe eingespritzt wurde. Man muß hinsichtlich der Resorption prinzipiell einen Unterschied machen zwischen dem weichen und harten Paraffin. *Hertel* und *Graupner* stimmen *Eckstein* zu, daß Hartparaffin unveränderlich ist. Letzterer hält nur eine bindegewebige Umwachsung einzelner Paraffintropfen nach Einpressen desselben in das Gewebe für vorliegend. Weichparaffin oder Vaseline wird aber auch nach ihm völlig vom Bindegewebe durchwachsen und resorbiert. *Krlin* meint, daß das mikroskopisch im Hartparaffin gefundene Bindegewebe nicht hineingewachsen sei, sondern resistentes Gewebe darstelle, welches bei der Injektion von Paraffin umflossen wäre. Dagegen ist nach *Eschweiler*, *Kirschner*, *Sehrt* u. a. Untersuchungen nicht mehr zu bezweifeln, daß auch Hartparaffin von Bindegewebe durchwachsen und resorbiert werden kann. Nach *Kirschner* wird dem Bindegewebe der Weg durch den kristallinischen Bau des Paraffins gewiesen, nach *Sehrt* durch den in ihm meist eingeschlossenen fettreichen Gewebssaft. Weiches Paraffin und Vaseline wird nach *Kirschner* sogar allmählich ohne vorhergehende bindegewebige Durchwachsung einfach resorbiert. Der Vorgang ist nach allen Untersuchern derselbe. Granulationsgewebe schiebt sich vor, Bindegewebszellen machen sich bemerkbar. Die chemotaktische Wirkung des Paraffins auf das umliegende Gewebe reizt zur Bildung von Riesenzellen. Diese liegen ihm dicht an und suchen es aufzunehmen. Langsam schwindet das Paraffin durch Phagocytose. Nach Abschluß des Prozesses findet sich schließlich kernarmes Bindegewebe. Ganz im Gegensatz zu diesen gut beobachteten Bildern stehen jene, in denen man größere Paraffindepots von einer kernarmen Bindegewebskapsel umgeben sieht. In dieser ruht nun das Paraffin unverändert.

Klinisch kann man hier und da eine eigentümliche Veränderung der Paraffinprothesen beobachten. Ich selbst habe sie nur einmal bei einer Patientin gesehen, der ich die nach Stirnhöhlenoperation

Digitized by Google

zurückgebliebene Narbe exzidiert und später zum Ausgleich der Einsenkung Paraffin unter die Haut gespritzt hatte. Nach Jahren hatte sich hier eine kleine kirschkerngroße fluktuierende Schwellung gebildet, welche etwas breiig gewordenes Hartparaffin enthielt. Bei der vorgenommenen Entfernung der Erweichung konnte ich mich aber überzeugen, daß die Hauptmasse des Paraffins unverändert in einer Bindegewebskapsel lag. Es scheint mir nicht ganz unwahrscheinlich, daß der Erweichung oder auch der Resorption wohl meist nur die Paraffinteilchen unterliegen, welche von der Hauptmasse abgesprengt sind. Wie dem nun auch sein mag, die Resorption des Hartparaffins ist nach klinischer Erfahrung so wenig beträchtlich, daß zum Verschwinden desselben vielleicht weit mehr als ein Menschenalter vergehen müßte. Und dieser Zeitraum dürfte den meisten Menschen genügen. Wie gering und praktisch bedeutungslos daher die Resorption von geschlossenen Hartparaffindepots sein muß, davon konnte ich mich erst vor kurzer Zeit wieder bei der Untersuchung eines Landsturmpflichtigen überzeugen. Ich bemerkte zufällig, daß dieser eine durch Paraffin verbesserte Nase hatte. Es stellte sich heraus, daß ich selbst 1901 die Injektion wegen Sattelnase bei Lues hereditaria tarda gemacht hatte. Der junge Mann war damals 12 Jahre alt und trägt heute sein Hartparaffindepot bereits 17 Jahre ohne nachweisbare Veränderung.

Daß das bei Ozaenakranken in die Nasenmuschel injizierte Paraffin durch Resorption verschwunden sei, ist nicht bekannt geworden. In vielen Fällen ist es jedoch nach längerer Zeit noch ausgestoßen worden, ohne daß der Dauererfolg dadurch immer gestört wurde.

Die heute wohl abgeschlossene Paraffintechnik hat die Gefahren der Injektion erheblich vermindert. Die Verbesserung der Spritzen, die Herabsetzung des Schmelzpunktes des Hartparaffins auf etwa 45—50°, die Verwendung weicherer Paraffine in pastösem Zustand haben dazu ebenso beigetragen wie die Erkenntnis, daß in einer Sitzung nie mehr als höchstens 1 ccm eingespritzt werden soll. Die Einführung der Spritzen, bei welchen ein mit Zähnen versehener und durch Federdruck vorgetriebener Kolben das Paraffin austreten läßt, gewährt die Möglichkeit, den Spritzendruck einerseits erheblich zu verstärken, andererseits aber ihn dem Widerstand des Gewebes entsprechend in feinster Weise zu regulieren und vor allem das Paraffin langsam in kleinsten, genau zu berechnenden Dosen dem Körper einzuverleiben. Der ersten dieser

Digitized by Google

Art Spritzen, der von *Broeckaert*, folgten bald die Modelle von *Grillères*, *Lagarde*, *Brünings*, *Mahu* u. a. Mit diesen Spritzen werden meist sogenannte kalte Injektionen gemacht, was natürlich Weichparaffin erfordert, welches im Körper relativ weich bleibt und an Sicherheit und Dauerhaftigkeit dem Hartparaffin nachsteht. Nach dem Vorgang *Ecksteins* kann man dieselben aber auch zur warmen Injektion von Hartparaffin (50° Schmelzpunkt) benutzen. Die Füllung geschieht mittels gewöhnlicher Glasspritze, das Flüssighalten durch Eintauchen der mit Hartparaffin gefüllten Teile der Spritze in ein mit warmem Wasser gefülltes Reagenzröhrchen. Um die Vorteile des Hartparaffins sich zu erhalten, es jedoch in pastösem Zustand einspritzen zu können, hat *Caldera* in Turin dem Hartparaffin vom Schmelzpunkt 52—55° 10 proz. Äther zugesetzt. Dadurch wird die Masse weich und läßt sich kalt injizieren. Über die Wirkungsweise dieser Mischung bei Ozaena gibt er mangels genügender Zahl von Fällen kein Urteil ab. In Tierversuchen fand *Caldera* nach 28 Tagen keine Spuren Äther mehr vor. Das Paraffin war hart geworden und, von einer cystenartigen Membran umgeben, eingeheilt. Interessant wäre hier die Feststellung, ob dieses Paraffin, welches doch nach Verdunstung des Äthers ein poröses Depot darstellt, erhebliche und schnelle Bindegewebsdurchwachsung aufweist, und damit Teilung in kleinste Teile und nachfolgende schnellere Resorption.

Die nicht immer gewährleistete Möglichkeit, die Nasenhöhle durch Paraffininjektionen zu verengen, führte zur Anwendung der Implantation desselben. Bereits 1902 hat sie *Eckstein* bei Tieren zu Versuchszwecken ausgeführt. Beim Menschen implantierte zuerst *Burmeister* in Südamerika Paraffin in den Hodensack mit Erfolg. Die Verankerung desselben im Körper mittels Bindegewebskapsel vollzieht sich nach den vorliegenden Untersuchungen mit fast noch größerer Sicherheit als bei der Injektion, zumal härteres Material verwendet werden kann. Irgend eine Gefahr erscheint hierbei ausgeschlossen. Bei Ozaena hat *Welewinsky* 1906 die Implantation von Paraffin unter die Schleimhaut des Septums angewandt. Er löste letztere von einem kleinen Einschnitt aus ab und deponierte in einem Falle, in welchem die Schleimhaut zerriß, statt des bisher in den so gebildeten Sack injizierten Paraffins eine sterile Paraffinplatte. Sie heilte glatt ein.

Methodisch hat die Paraffinimplantation bei Ozaena zuerst *Hutter* 1910 angewandt. Er fügte der Verdickung des Septums

Digitized by Google

die Erhöhung des Nasenbodens hinzu. Am Septum ging er genau wie *Weleminsky* mittels Schleimhautschnittes vor, nur war derselbe größer und reichte bis zum Nasenboden. Die Schleimhaut des letzteren wurde aber von einem Schnitt durch die Schleimhaut des Mundes aus, welcher die Apertura pyriformis umkreiste und am Frenulum labii superioris begann, abgehebelt. Er bildet also 2 Säcke, von denen der Sack am Septum mit der Nasenhöhle, der am Nasenboden mit der Mundhöhle in Verbindung steht. Beide Verbindungen werden durch Naht geschlossen, nachdem vorher rundliche Walzen aus weichem Paraffin vom Schmelzpunkt 45° eingeschoben worden sind. Die Erhöhung des Nasenbodens kommt bei weiter unterer Nasenhöhle, die Verdickung des Septums bei Weite des mittleren Teiles in Betracht. Nachdem das implantierte Paraffin zunächst anstandslos eingeheilt war, sah *Hutter*, daß dieses am Septum früher oder später wieder ausgestoßen wurde. Trotzdem konnte er dort, wo es längere Zeit seine Reizwirkung entfalten durfte, ein Nachhalten der Besserung feststellen. Am Nasenboden dagegen wurden die implantierten Stücke selbst nach längerer Zeit nicht abgestoßen. Gegenüber *Hutters* günstigen Berichten hat *Menzel* wenig gute Erfahrungen mit *Hutters* Methode gemacht. Er konnte fast nie das Einreißen der Schleimhaut vermeiden, so daß das Paraffin sich regelmäßig abstieß. *Wetterstadt* ist mit der Implantation mehr zufrieden. Er implantiert nicht nur am Septum und Nasenboden, sondern auch in die laterale Nasenwand. *Stütz* verwandte als Einlage Horn. Da ihm selbst später dieses Material wenig zweckmäßig erschien, weil es zu hart war, benutzte er Würfelchen aus besonders zubereitetem Katgut. Er operierte nur am Septum. Ob dieses Material wegen der zu erwartenden schnellen Resorption dem Paraffin gegenüber einen Vorzug hat, ist fraglich. *Schönstadt* legt nach Abhebelung der Schleimhaut vom Mund aus Knochenperioststücke ein. Er gewinnt sie durch Abmeißelung von der Tibia. Seine Erfolge waren günstig. Die meisten Fälle machten einen guten Eindruck.

Ich selbst habe im vorigen Jahre eine Reihe von Ozaenakranken ebenfalls mit Paraffinimplantation behandelt. Einige der Fälle verdanke ich der Freundlichkeit des Herrn Kollegen Dr. *Lesser* in Schöneberg, wofür ich ihm hier besten Dank sage. Aus der Zahl der behandelten Fälle führe ich kurz 9 Pat. an, weil diese keine Nebenhöhleneiterungen hatten, und ich bei diesen in der Lage war, das Resultat nach längerer Zeit zu kontrollieren.

Digitized by Google

Fall 1. E. N., 25 Jahre. Klagt über Kopfschmerzen, Borkenbildung und üblen Geruch aus der Nase.

Befund: Typische Ozaena. Nase beiderseits ziemlich weit, besonders Raum zwischen Septum und unterer Nasenmuschel. Beiderseits starke Schleimhautatrophie. Reichliche übelriechende Borken, Kieferhöhlenpunktion negativ.

28. V. 1918 Operation. Beiderseits Abhebelung der Schleimhaut vom Nasenboden und unteren Teil des Septums. Hartparaffineinlage, dadurch erhebliche Erhöhung des Nasenbodens.

Befund 13. VI. Kein Kopfschmerz, kein Foetor, geringe Absonderung.

27. II. 1919. Paraffin gut vertragen. Schleimhaut feucht, kein Foetor, Borkenbildung fast ganz verschwunden. Spült ab und zu. Linke Nasenseite fast normal aussehend, rechte noch relativ weit. Keine Kopfschmerzen mehr.

Fall 2. M. M., 22 Jahre. Seit 6. Lebensjahr Borkenbildung, übler Geruch. Kopfschmerzen.

Befund: Typische Ozaena. Linke Nase sehr weit. Untere Nasenmuschel nur noch kleine Leiste. Rechte untere Nasenmuschel weniger atrophisch, Nase etwas enger. Borken haften am Septum beiderseits fest an. Foetor. Kieferhöhlenpunktion negativ.

23. V. 1918 Operation beiderseits. Ablösung der Schleimhaut, besonders am Septum, sehr mühsam. Links erfolgt Einriß nahe am Septum. Das Paraffin wird daher links in geringerer Menge eingeführt und nicht in die Nähe der Perforation gebracht.

5. III. 1919. Gibt an, daß sich links noch vor 4 Wochen kleine Paraffinstückchen abgestoßen hätten. Keine Beschwerden; macht keine Spülungen mehr, schnaubt ab und zu links noch kleine Borken leicht aus, die nicht mehr riechen.

Befund: Rechte Nase fast normal aussehend, unterer Nasengang sehr schmal. Links ist von Perforation nichts mehr zu sehen, Nasenboden nach hinten zu durch Paraffin erhöht, nach vorn, wo Paraffin ausgestoßen wurde, flacher. Nase noch relativ weit. Keine Borken. Kein Foetor.

Fall 3. J. J., 25 Jahre. Seit 13. Lebensjahr übler Geruch aus Nase und Borkenbildung. Kopfschmerzen.

Befund: Nase beiderseits weit, untere Nasenmuschel sehr atrophisch. Deviatio septi nach rechts. Borkenbildung und Foetor. Kieferhöhlenpunktion negativ.

27. V. 1918 Operation. Rechts reißt die Schleimhaut des Nasenbodens vorn ein. Daher hier rechts weniger Paraffin und mehr nach hinten eingelegt.

28. XI. Rechts hat sich etwas Paraffin abgestoßen. Die Perforation granuliert etwas.

3. I. 1919. Perforationsöffnung verheilt. Paraffin hinter derselben zum größten Teil erhalten.

17. III. Nasenboden gut erhöht beiderseits. Schleimhäute saftreich, untere Nasenmuschel vergrößert. Keine Borken, kein Foetor. Keine Kopfschmerzen. Schnaubt nur etwas Schleim. Spült nicht mehr.

Fall 4. M. W., 27 Jahre. Seit Kindheit Borken in der Nase und übler Geruch. Dauernd erschwerte Atmung. Kieferhöhlenspülung negativ.

Digitized by Google

Befund: Typische Ozaena. Foetor und starke Borkenbildung. Rechte Nasenseite sehr weit. Untere Muschel sehr atrophisch. Links Befund wie rechts.

22. V. 1918. Operation. Links vorn am Septum erfolgt leichter Einriß.

26. VIII. Borkenbildung trotz Fortlassens der Spülung wesentlich geringer. Kein Foetor mehr. Paraffin hat sich nicht abgestoßen.

1. II. 1919. Geringe Borkenbildung rechts. Kein Foetor. Links keine Borken, untere Nasenmuschel sehr succulent, die rechte dagegen noch sehr atrophisch. Atmung frei. Spülungen werden nicht mehr gemacht.

Fall 5. M. W., 27 Jahre. Seit Kindheit Borkenbildung in Nase und übler Geruch. Kopfschmerzen. Verstopfte Nase. Kieferhöhlenpunktion negativ.

Befund: Septum nach rechts verbogen. Untere Nasenmuscheln stark atrophisch. Reichlich Borken und typischer Ozaenageruch.

14. V. 1918 Operation. Beiderseits Einriß in die Schleimhaut nicht zu vermeiden.

27. XII. In der Zwischenzeit haben sich einzelne Paraffinstückchen abgestoßen. Beiderseits granuliert die Einrißstelle, weitere Abstoßungen zu erwarten. Zustand gegen früher wenig verändert.

Fall 6. B. H., 23 Jahre. Übler Geruch aus Nase und Schleimabsonderung. Kieferhöhlenpunktion negativ.

Links Nase weit, untere Nasenmuschel atrophisch, rechts weniger. Leichte Borkenbildung, viel eitriger Schleim, besonders links. Foetor.

8. VI. 1918 Operation nur links. Einriß in die Schleimhaut.

24. XII. Paraffin mußte wieder entfernt werden. Zustand unverändert.

Fall 7. H. S., 18 Jahre. Verstopfte Nase, Kopfschmerzen, Borkenbildung, übler Geruch. Kieferhöhlenpunktion negativ.

2 VI. 1918. Beide Nasenhöhlen mittelweit, untere Nasenmuscheln geschrumpft. Leichter Foetor, leichte Borkenbildung. Kieferhöhlenspülung beiderseits negativ.

28. VI. Operation. Ablösung der Schleimhaut gelingt ohne Verletzung.

15. III. 1919. Keine Beschwerden mehr. Keine Spülungen. Schnaubt nur wenig aus. Kein Foetor.

Fall 8. M. W., 21 Jahre. Übler Geruch aus Nase und Borkenbildung links.

6. IX. 1918. Befund: Deviatio septi nach rechts. Rechte Nasenseite eng und frei von Borken. Linke weit, starke Atrophie der unteren Nasenmuschel. Viel Borkenbildung. Sehr starker Foetor. Kieferhöhle links frei.

30. IX. Operation links.

12. XI. Links nur leichte schleimige Absonderung. Keine Borkenbildung, kein Foetor.

1. III. 1919. Gleicher Befund.

Fall 9. L. M., 27 Jahre. Übler Geruch aus Nase und Borkenbildung. Kopfschmerzen.

1. VIII. 1919. Rechts starke Verbiegung des Septums. Beide unteren Nasenmuscheln stark atrophisch. Borkenbildung beiderseits. Foetor. Kieferhöhlenspülung beiderseits negativ.

Digitized by Google

26. IX. Operation beiderseits.

20. III. 1919. Schleimhäute saftreich. Kein Foetor, keine Borkenbildung, keine Kopfschmerzen.

Die Operation wurde stets in Lokalanästhesie ausgeführt. Bei doppelseitiger Operation umkreist der Schnitt bei mit stumpfen Haken stark angezogener Oberlippe beide Aperturae pyriformes. Er muß nach außen so weit wie möglich hinaufgeführt werden. Man trennt zweckmäßig mit der Schleimhaut nicht zugleich auch das Periost durch, sondern dieses vorsichtig für sich allein, da sich so am leichtesten Einschnitte in den bald sichtbar werdenden Überzug des Nasenbodens vermeiden lassen. Letzterer wird mit einem schmalen leicht abgebogenen Elevatorium bis zum harten Gaumen abgelöst. Ich benutze das von *Freer* für die submucöse Septumoperation angegebene. Der so entstandene Sack ist aber zu klein, auch noch nach Abhebelung der Schleimhaut bis zum Ansatz der unteren Nasenmuschel. Er muß durch Ablösung der Schleimhaut des Septums vergrößert werden. Diese Ablösung ist nun etwas schwieriger. Da die Septumschleimhaut unten und vorn meist ziemlich fest anhaftet, muß sie oft scharf abgelöst werden. Ist die Ablösung auch hier gut gelungen, so kann man mittels eines schmalen langen stumpfen Hakens den gebildeten großen Sack gut lüften. Die Einführung des Paraffins gelingt dann leicht. Nach Vollendung des Eingriffs wird die Wunde im Munde vernäht. Notwendig ist die Naht nicht, da auch ohne diese eine gute primäre Verklebung derselben stattfindet.

Bei meinen Patienten habe ich nicht einzelne größere, sondern viele kleinere Paraffinstückchen eingelegt. Hierdurch vergrößere ich die Reizfläche, was für die Wirkung von großer Wichtigkeit ist. *Leber* konnte nachweisen, daß diese proportional mit der Oberfläche des Reizkörpers wächst. Um diese Reizfläche noch mehr zu vergrößern, schneide ich das Paraffin nicht in regelmäßige kleine Stückchen, sondern schaffe mir eine rauhe unregelmäßige Oberfläche. Das geschieht dadurch, daß ich flüssig gemachtes Hartparaffin vom Schmelzpunkt 50° in steriles kaltes Wasser oder in Sublimatlösung gieße. Die in der kalten Flüssigkeit sofort recht unregelmäßig erstarrende Masse schneide ich mir mit der Schere in kleinere Stückchen und bewahre sie steril in der Sublimatlösung auf. Da auch die Septumschleimhaut vom Nasenboden aus abgelöst wird, vermeidet man den Schnitt in der Nase und schafft auf diese Weise einen großen mit dem Inhalt der Nasenhöhle nicht in Zusammenhang stehenden Sack. Dadurch wird die Infektions-

Digitized by Google

gefahr und damit auch die Abstoßung der eingelegten Prothese auf das geeignete Maß vermindert. Auch die Spannung der Schleimhaut ist auf diese Weise ebenfalls wesentlich herabgesetzt.

Neben leichten Nachschmerzen pflegt für einige Tage eine leichte Schwellung der Oberlippe einzutreten. Blutungen oder sonstige Nachteile habe ich bei dem Verfahren nicht gesehen. Die Operation ist oft überraschend leicht. Oft genug macht aber die Bildung des Schleimhautsackes große Schwierigkeiten. Die Schleimhaut ist, wie *Hutter* ganz richtig bemerkt, gewiß weniger zerreißlich als *Menzel* annimmt. Doch ist bei der Operation große Vorsicht notwendig. Die Schleimhautverletzung ist zwar wohl vermeidbar, läßt sich aber nicht immer vermeiden. Sie ist immer unangenehm und gefährdet den guten Erfolg. Infektionen mit nachfolgender Eiterung im Anschluß an die Läsion habe ich nicht erlebt. Doch stößt sich das Paraffin dann meist ab. Oft genug bleibt aber genügend von ihm erhalten. Liegt die Verletzung ganz vorn, so füllt man am besten nur den hinteren Teil des Sackes aus, damit vorn die Schleimhaut über dieses Depot wie ein Tuch gelegt werden und es gut einhüllen kann. Sie wächst dann mit der Perforation am Nasenboden wieder an und schützt das dahinter liegende Paraffin.

In meinen Fällen ist dieses dort, wo es einheilte, bis heute eingeheilt geblieben. Der am frühesten operierte Patient trägt seine Prothese nun etwa 10 Monate. Ich habe den Eindruck gewonnen, daß das Paraffin nur dort ausgestoßen wird, wo eine Verletzung der Schleimhaut stattgefunden hat, oder wo diese dauernd unter hohem Druck steht. Die mit Paraffinimplantationen unter die äußere Haut gemachten Erfahrungen rechtfertigen die Erwartung, daß dieses Verfahren auch in der Nase Dauererfolge zeitigen wird. Der Unterschied liegt aber darin, daß beim *Hutter*schen Verfahren, was bisher nicht der Fall war, Paraffin zwischen Knochen resp. Knorpel und Periost gelegt wird. Mikroskopische Untersuchungen über das Verhalten der Gewebe unter diesen Verhältnissen liegen zurzeit noch nicht vor. Sie müssen baldigst nachgeholt werden. Wahrscheinlich bildet sich zwischen den einzelnen Paraffinstückchen nach Resorption des Blutergusses Granulationsgewebe, welches sich allmählich zu Bindegewebe organisiert. Dieses füllt schließlich die Lücken ganz aus und umschließt das Paraffin kapselartig, wodurch dann der Heilungsprozeß abgeschlossen ist. Die dauernde Lösung des Periosts vom Knochen ergibt theoretisch die Möglichkeit einer Ernährungsstörung der letzteren. Besonders

Digitized by Google

könnte diese in Frage kommen bei der beiderseitigen Ablösung der Septumschleimhaut. Jedenfalls empfiehlt es sich vorläufig, bis weitere Erfahrungen vorliegen, ausgedehnte Ablösung der Schleimhaut vom Septum und Paraffineinlage nur einseitig zu machen und die Operation der anderen Seite erst später vorzunehmen. Klinisch konnte ich eine Schädigung des Knochens des Nasenbodens nicht beobachten. Erweichungen des Septumknorpels hat dagegen *Hutter* gesehen. Nur in zwei meiner Fälle stieß sich das Paraffin infolge Schleimhautverletzung völlig ab. Sie zeigten keine Besserung. Die anderen Patienten, welche das Paraffin völlig oder zum größten Teil behielten, zeigten Besserungen so bemerkenswerter Art, daß das Paraffin-Implantationsverfahren zu weiterer Anwendung berechtigt und auch weiterhin ausgeübt werden sollte.

In neuester Zeit hat *Lautenschläger* eine Methode der Nasenverengerung ausgebildet durch Verlagerung der lateralen Nasenwand. Er geht von der Oberkieferhöhle aus, welche breit eröffnet wird, vor. Diese Eröffnung ist nach ihm schon deswegen oft notwendig, weil sie entweder eitrig erkrankt ist oder doch in fast allen Fällen chronisch entzündliche Veränderungen der Schleimhaut aufweisen soll. Diese letzteren können meist nur gefunden werden durch die Operation, weil sie klinisch keine Erscheinungen mehr machen. Oft ist der krankhafte Zustand der Kieferhöhlenschleimhaut auch nur histologisch nachzuweisen. Die Erkrankung des Knochens wird nach *Lautenschläger* in diesen Fällen durch die große Härte desselben angezeigt. Nach typischer Oberkieferhöhlenoperation nach *Luc Caldwell* und sorgfältiger Entfernung der sichtbar erkrankten Schleimhaut (andernfalls bleibt sie bestehen) meißelt er vorn senkrecht und in Höhe des Nasenbodens horizontal die laterale Nasenwand durch, unter Schonung ihres Schleimhautüberzuges, und schiebt sie mittels allmählich stärker werdenden Fingerdruckes in die Nasenhöhle, indem er nach Bedarf entweder den unteren Nasengang oder den mittleren verengt. Die untere Muschel soll dabei oft die Nasenscheidewand berühren, ja sie wird mit ihr zur Unterstützung des Resultats nach Anfrischung der Schleimhäute zur Verwachsung gebracht. Durch Tamponade wird dann die laterale Nasenwand in ihrer neuen Stellung erhalten. Neuerdings löst *Lautenschläger* aus dem unteren Teil der lateralen Nasenwand einen horizontalen Knochenstreifen, den er zwischen dem Knochen und der Schleimhaut des Nasenbodens einschiebt, um die Nasenhöhle nicht nur von der Seite, sondern auch von unten nach oben

Digitized by Google

zu verengen. Im übrigen erfolgt die Verlegung der Seitenwand in der oben angedeuteten Weise. Die Tamponade wird solange fortgesetzt, bis die Kieferhöhlenschleimhaut regeneriert ist, in den Fällen, in denen sie nicht entfernt wurde, längere Zeit hindurch. Gerade in der längere Zeit hindurch fortgesetzten Tamponade erblickt *Lautenschläger* ein mächtiges Reizmittel zur Umstimmung der Knochen und Schleimhautstoffwechsels. Der Schluß der Kieferhöhle erfolgt nach Beendigung der Tamponade auf plastischem Wege. Diese Methode hat *Halle* dadurch modifiziert, daß er, um die Eröffnung der Kieferhöhle vom Munde aus zu vermeiden, diese von der Nase aus im unteren Nasengang eröffnet und hier eine Daueröffnung anlegt. Vorher verlagert auch er die Nasenseitenwand, ebenfalls von der Nase aus in das Naseninnere. Er macht einen senkrechten Schnitt durch die Schleimhaut vor der mittleren und unteren Nasenmuschel, löst von hier aus die Schleimhaut im unteren Nasengang von vorn nach hinten ab, durchmeißelt die laterale Nasenwand wie *Lautenschläger*, nur von der anderen Seite aus und hebelt sie mittels Elevatorium nach dem Nasenlumen vor. Die Lage wird durch Tampons gewährleistet, das Ergebnis der Verlagerung noch dadurch gesichert, daß Synechien zwischen unterer Nasenmuschel und Septum angestrebt werden.

Beide Operateure haben über gute Erfolge berichten können. Die Borkenbildung hört auf, der Foetor verschwindet. Da die Operation in vielen Fällen von *Lautenschläger* zum Teil schon längere Zeit zurückliegt, demgemäß die Beobachtung der Operierten eine recht lange ist, so verdienen diese Ergebnisse besondere Beachtung. Das Verfahren von *Halle* stellt anscheinend keine Verbesserung des Vorgehens von *Lautenschläger* dar. Denn es verzichtet auf den Reiz einer lange Zeit hindurch fortgesetzten Tamponade, auf die letzterer den größten Wert legt. Erst diese und die Verengerung der Nase zusammen sollten den Erfolg bedingen.

So hat die Behandlung der Ozaena durch Verengerung der Nase seit der von *Saenger* vor 25 Jahren publizierten Methode einen erfolgreichen und vielversprechenden Weg zurückgelegt. Man kann heute mit vollem Recht sagen, daß es zurzeit kein Verfahren gibt, welches diese Behandlungsmethode übertrifft. Die Paraffinbehandlung hat es zuerst ermöglicht, Klarheit über die Wirkung der Nasenverengerung zu schaffen. Sie ermöglichte vor allem erst eine wirkliche Zurückführung der Nasenweite auf manchmal fast normale Verhältnisse, deckte aber auch die großen Wirkungen auf, die ein Dauerreizkörper, unschädlich für das Ge-

Digitized by Google

webe, auf die atrophische Schleimhaut und den kranken Knochen auszuüben imstande ist. Hat die Paraffinbehandlung auch eine generelle Heilung der Ozaena nicht herbeizuführen vermocht, so hat sie doch recht häufig derartige Besserungen gezeitigt, daß diese einer Heilung fast gleichzusetzen sind. Besonders hervorragend ist sie nach *Moure* in Kombination mit der Wiedererziehung zur Nasenatmung nach *Foy*, so daß in den der Besserung durch Paraffin widerstrebenden Fällen auch gleichzeitig an die Verwendung hochgespannter Ströme, Heißluft oder Dampfbehandlung im Verein mit der Paraffinbehandlung gedacht werden kann. Ob auch die von *Zografides* empfohlene Galvanokaustik mit schwach erwärmtem Brenner empfehlenswert ist, ist bei der Natur des in der Nasenschleimhaut lagernden Paraffins sehr zweifelhaft. Die Gefahren der Injektionsbehandlung bei Verwendung von Paraffin vom Schmelzpunkt 45—50° oder von Paraffin in kaltem Zustande sind mehr als gering, bei der Implantation gar nicht vorhanden. Die Injektion sollte den nicht allzu weit vorgeschrittenen Fällen vorbehalten sein, wenn auch in solchen Fällen oft genug noch Gutes erreicht werden kann. Die mit Implantation von Paraffin gemachten Erfahrungen berechtigen, wie auch meine Fälle beweisen zu scheinen, zu schönen Erwartungen. Für sie eignen sich vorgeschrittene Fälle. Ein abschließendes Urteil läßt sich aber auch heute nicht fällen, da die Basis der bisher ausgeübten Implantationsbehandlung noch zu klein ist. Ob die Verwendung von Horn, Katgut, Knochen (*Halle* verwandte auch durch Operation gewonnene Stücke von Nasenmuscheln zur Implantation, hat aber selbst diese Methode mangels Dauererfolges wieder fallen lassen) einen großen Fortschritt dem Paraffin gegenüber bedeutet, ist mehr als zweifelhaft. Sie müssen dem Paraffin unterlegen sein, da dieses der indifferenteste Körper ist. Die Entnahme von Knochen aus der Tibia kompliziert das Implantationsverfahren ganz bedeutend. Während bisher die Verkleinerung des Nasenvolumens durch den in dem Naseninnern eingelagerten Fremdkörper, also von innen, herbeigeführt wird, benutzt die Methode von *Lautenschläger* kein Fremdkörpermaterial mehr, sondern die laterale Nasenwand, bewirkt also die Verengerung von außen her. Dem Reiz des Fremdkörpers dort ist die Tamponade hier gleich zu setzen. Die Eröffnung der Kieferhöhle in jedem Fall, wie sie *Lautenschlägers* Verfahren erfordert, und die dadurch herbeigeführte Verbindung mit der Nase, deren Respirationsfläche dadurch um die Fläche der ganzen Nasen-

Digitized by Google

schleimhaut vergrößert wird, schafft nach ihm eine wesentliche Vermehrung des Feuchtigkeitsgehaltes der Atmungsluft. Das ist gewiß ein großer Vorzug, der sich gegebenenfalls auch bei jedem anderen Verfahren erhalten läßt, falls man die Kieferhöhle noch vom unteren Nasengang aus eröffnet. Ob die von *Lautenschläger* behauptete, stets vorhandene Erkrankung der Kieferhöhlenschleimhaut in jedem Ozaenafall vorhanden oder doch so stark ist, daß zu ihrer Beseitigung die Eröffnung der Kieferhöhle von der Fossa camina aus notwendig erscheint, ist eine Frage, die sich erst beantworten läßt, wenn einwandfrei nachgewiesen sein wird, daß die dadurch erzielten Erfolge die mit den anderen Methoden erhaltenen weit übertreffen. Es erscheint aber sicher, daß wir auf gutem Wege auch der Ozaena gegenüber sind, die sich früher ablehnend gegenüber jeglicher Behandlungsart verhalten hat.

Literatur-Verzeichnis.

1. *J. Broeckaert*, Prothèse nasale au moyen de Paraffine solide d'après la procédé d'Eckstein. Rev. hebdom. de Lar. 1901. No. 49.
2. Derselbe, Les injections de Paraffine, appliquées au traitement de l'Ozène. Bruxelles, Juni 1903.
3. Derselbe, Les injections à froid de Paraffine. Paris 1904.
4. Derselbe, Traitement de l'Ozène. Bruxelles 1906.
5. Derselbe, Nouvelles recherches histologiques sur le sort définitif de la Paraffine injectée chez l'homme. Rev. heb. de Lar. 1905.
6. Derselbe, 21. Jahresvers. der Belg. Oto-Lar. Ges.
7. *Brindel*, Nouveau methode de traitement de Coryza atroph. ozenateux par les injections interstitielles de Paraffine. Rev. hebd. de Lar. 1902.
8. *A. Blau*, Die Behandlung der Ozaena mittels Paraffininjektionen. Arch. f. Lar. 1906. Bd. 18.
9. *Blegvard*, Die Behandlung der Ozaena mittels Paraffininjektionen. Ref. Intern. Zbl. f. Ohrenheilk. Bd. 13. S. 17.
11. *F. Bruck*, Zur Therapie der genuinen Ozaena. Dtsch. Med. Woch. 1916. No. 7. S. 190.
12. *C. Caldera*, Ein Vorschlag zur Abänderung der Technik der submucösen Paraffininjektionen bei der Ozaenatherapie. Arch. f. Lar. Bd. 27. S. 180.
13. *Chiari*, Vaccinebehandlung. Arch. f. Lar. Bd. 21. S. 387.
14. *E. Döbeli*, Das histologische Verhalten des Paraffins im lebenden Gewebe des Menschen. Arch. f. Lar. Bd. 17.
15. *H. Eckstein*, Paraffinprothesen. Eulenburg's Enzyklop. Jahrb. d. ges. Heilkunde. Neue Folge. No. 7.
16. Derselbe, Vaselin- oder Hartparaffinprothesen? Dtsch. Med. Woch. 1903. No. 52.

Digitized by Google

17. Derselbe, Dauerheilung einer Ozaena durch Hartparaffin. Verhandl. der Berl. Lar. Ges. 1911. S. 2.
18. Derselbe, Paraffinimplantation. Berl. Klin. Woch. 1906. No. 31/32.
19. *Eschweiler*, Das histologische Verhalten des Paraffins im lebenden Gewebe des Menschen. Arch. f. Lar. Bd. 17.
20. *Flien*, Paraffininjektionen bei Ozaena. Verhandl. d. Berl. Lar. Ges. 1913.
21. *Fein*, Ges. d. Ärzte Wien. 12. XII. 1902. Wien. Klin. Woch. 1902.
22. *Foy*, Intern. Zbl. f. Ohrenheilk. 1912. S. 248.
23. *Graupner*, Paraffindepot in der Nasenmuschel. Sitzung d. Berl. Otol. Ges. 1910.
24. *Grillères*, Plastiques nasales. Thèse de Toulouse. 1909.
25. *W. Haeuser*, Über Verwendung des Paraffins zu plastischen Operationen. Dissertation 1909.
26. *Hertel*, Über Paraffinprothesen in der Orbita. Graefes Arch. f. Ophthalm. Bd. 55. 1903.
27. *F. Hutter*, Zur Paraffintherapie bei Ozaena. Arch. f. Lar. Bd. 24. S. 181.
28. Derselbe, Mon. f. Ohrenheilk. 1912. S. 1178.
29. *Halle*, Berl. Klin. Woch. 1918. S. 893.
30. *W. Kolin*, Beitrag zur Beseitigung der technischen Schwierigkeiten bei subkutaner Paraffinprothese. Arch. f. Klin. Chir. Bd. 74. H. 4.
31. *J. Kirschner*, Paraffininjektionen im menschlichen Gewebe. Virchows Arch. 1905. Bd. 182.
32. *Lake*, The restoration of the inferior turbinate by paraffine injections in the treatment of atr. rhin. Lancet 1903.
33. *Lagarde*, Prothèse paraffinique et difformités nasales. Arch. gen. de med. 1903.
34. Derselbe, Les injections de Paraffine au Médecine et en Esthètique. 1907.
35. *Lübbers*, Über Resultate der Paraffininjektion bei Ozaenatherapie. Diese Beiträge. Bd 6. S. 60.
36. *A. Lautenschläger*, Operative Behandlung atrophischer Zustände im Naseninnern. Arch. f. Lar. Bd. 31. S. 103.
37. Derselbe, Operatives Verfahren bei vorgeschrittener Ozaena. Dtsch. Med. Woch. 1918. S. 2427.
38. *Moure* et *Brindel*, Resultats de l'injection de Paraf. chez 70 malades atteints de Coryza atroph. ozénateux. Rev. de Lar. Paris 1903. p. 417.
39. *Moure*, Gegenwärtige Behandlung der Ozaena. Berl. Klin. Woch. 1913. S. 862.
40. *L. Morkowicz*, Über subkutane Paraffininjektion. Wien. Klin. Woch. 1903. No. 2.
41. *G. Mahu*, Traitement de l'Ozène par les injections de Paraf. solide. La Presse medicale. 1905. No. 52.
42. *Möller*, Atmocausis bei Ozaena. Verh. d. Dtsch. Lar. Ges. 1910.
43. *Menzel*, Mon. f. Ohrenheilk. 1912. S. 1179.
44. *Navratil*, Mon. f. Ohrenheilk. 1908. Bd. 42. S. 197; Bd. 44. S. 1374.
45. *Rohmer*, Les accidents oculaires etc. Annal. d'Oculist. 1905.
46. *M. Saenger*, Über die mechanische Disposition der Ozaena. Ther. Monatsh. 1894. S. 502.

Digitized by Google

47. *Sonntag*, Fall von Embolie der Arteria centralis retinae durch Paraffininjektion. Lar. Ges. Berlin 1913.
48. *E. Sehrt*, Die histologischen Veränderungen des in menschliches Gewebe eingespritzten Paraffins. Bruns Beitr. Bd. 55. H. 2.
49. *L. Spiegel*, Über Konsistenz des f. künstl. Prothesen empfohlenen Paraffine. Berl. Klin. Woch. 1908. No. 9.
50. *Stütz*, Eine neue Methode zur Verengerung weiter Nasen. Ges. Thür. Ohren- u. Halsärzte. November 1913. Mon. f. Ohrenheilk. Bd. 48. S. 1260.
51. *A. Stein*, Paraffininjektionen. Verlag Encke. Stuttgart 1904.
52. *K. Sakurane*, Zur Histopathologie der Paraffinprothese. Arch. f. Derm. u. Syph. 1907. Bd. 88.
53. *Schönstadt*, Verh. d. Lar. Ges. Berlin 1918.
54. *W. Uthoj*, Über Schädigungen der Augen nach Paraffininjektionen bei Sattelnase. Berl. Klin. Woch. 1905. No. 47.
55. *S. Wetterstadt*, Die Behandlung der Ozaena durch submucöse Injektion und Implantation. Ref. Intern. Zbl. f. Ohrenheilk. 1912. S. 248.
56. *J. Weleminsky*, Arch. f. Lar. Bd. 18. S. 548.
57. *Zografides*, Die Ozaena, ihr Wesen und ihre Therapie. Mon. f. Ohrenheilk. Bd. 46. S. 1505.

Digitized by Google

XVII.

Schußbruch des Oberkiefers mit einseitiger Hör- und Labyrinthstörung.

Von

Dr. KRUMBEIN,

Oberstabsarzt in Wandsbek.

Die im folgenden geschilderte Kriegsverletzung ist, da es sich um einen Gesichtsschädelschuß mit Verletzung der Nase, einer Tube und eines Ohres handelt, von Interesse. Die Veröffentlichung des Falles erschien mir, weil derartige Verletzungen nicht sehr häufig sind[1]) als ein Beitrag zur Kenntnis der Tubenverletzungen und indirekter Gehörschädigungen angezeigt.

Musketier R. erhielt am 2. II. 1916 im Schützengraben einen Infanterieschuß quer durch das Gesicht aus ungefähr 300 m Entfernung. Er fiel hin und war einige Minuten bewußtlos. Geringe Blutung aus dem Ausschuß, stärkere Blutung aus der Nase, keine Blutung aus den Ohren. — Eine Stunde später Ankunft auf dem Hauptverbandplatz, wo folgender Befund festgestellt wurde:

Kleine Einschußöffnung an der linken Wange in der Gegend des Jochbeinansatzes. Zweiter und dritter oberer Molarzahn linkerseits weggeschlagen. Mäßige Blutung aus beiden Nasenhälften, die später spontan steht. Ausschußöffnung in der Mitte des rechten Jochbogens von 2,5 cm Durchmesser, Wundränder zerfetzt. Entfernung eines Knochensplitters aus dieser Wunde, anscheinend vom Jochbogen herrührend. Geringe Schluckbeschwerden, Schwindelgefühl, zweimaliges Erbrechen, linksseitige Schwerhörigkeit und Ohrensausen links.

R. verblieb sechs Tage auf dem Hauptverbandplatz und wurde am 8. II. 1916 der Ohrenstation, die bei einem Feldlazarett der Division bestand, überwiesen.

Aufnahmebefund: Temperatur 37,6°. Einschußwunde verklebt, reizlos. Oberhalb des fehlenden zweiten und dritten linken Mahlzahnes ist der Oberkieferknochen frakturiert. Harter Gaumen nicht verletzt. Ausschußwunde offen, drainiert, wenig sezernierend. Kein Nasenbluten. Nasenatmung sehr erschwert, besonders links. Schluckbeschwerden, Schmerzen beim Schlucken besonders auf der linken Seite des Rachens. Klingen und Sausen im linken Ohr, Schwerhörigkeit links.

---

[1]) *Passow* (Die Verletzungen des Gehörorgans, 1905, S. 106) zitiert die Beobachtungen von *Wolf* und *Moos*.

Digitized by Google

Trommelfell rechts regelrecht, links am Umbo blaurötlich durchscheinend, etwas eingezogen, glanzlos, im *Siegle*schen Trichter schlecht beweglich, kleiner Lichtreflex unten angedeutet.

Flüstersprache rechts 7 m, links 2 m für hohe, 1 m für tiefe Worte;
Weber (c^1) links lateralisiert;
Schwabach (c^1) verlängert 48 : 40 (unbestimmte Angaben);
Rinne rechts +, links c —, c^1 +;
Luftleitung rechts regelrecht, links c stark verkürzt, c^1 wenig verkürzt (andere Stimmgabeln standen nicht zur Verfügung);
Galton rechts 0,3, links 1,0 (normal 0,3).

Kein Spontannystagmus. Romberg: leichtes Schwanken ohne Fallen.

Drehnystagmus (auf einem Büro-Drehsessel geprüft): Nachnystagmus bei Drehung nach rechts von normaler Dauer, bei Drehung nach links deutlich verkürzt.

Kalorische Reaktion beiderseits nach gleicher Zeit und in gleicher Stärke auslösbar.

Rhinoscopia anterior: Links sehr enge Verhältnisse infolge starker Schleimhautschwellung im hinteren Abschnitt der Höhle, die sich auch nach Kokainisierung und Anämisierung nur als schmaler, bis zur Mitte reichender vorderer Spalt präsentiert. Sondenbetastung der unteren Muschel am hinteren Ende schmerzhaft, bei stärkerer Berührung Krepitation (Durchschußstelle!) und Einsetzen einer geringen Blutung, die bald steht. Septum an dieser Stelle kissenartig geschwellen, krepitierend (Schußkanal!). — Rechterseits ist infolge hochgradiger Septumverbiegung nur der normal beschaffene vordere Teil der Höhle zu übersehen.

Rhinoscopia posterior: Starke Rötung des Ostium tubae links, besonders am vorderen Tubenwulst. Hinteres Ende der linken unteren Muschel intensiv gerötet.

Röntgenaufnahme war aus militärischen Gründen unmöglich. —

R. wurde zunächst, da die Oberkieferfraktur am Einschuß eine geringgradige Stellungsanomalie des Gebisses verursacht hatte, im Feldlazarett zahnchirurgisch behandelt. Am 13. II. 1916 wurde er ohne wesentliche Änderung im Hörbefund — Schwindel und Gleichgewichtsstörungen waren verschwunden — mit Lazarettzug abtransportiert.

Anfang November 1917, also 21 Monate später, hatte ich Gelegenheit den Verletzten bei einer Generalmusterung seines Ersatztruppenteiles wieder zu untersuchen. Er gab an, im März 1916 geröntgent worden zu sein; auf der Röntgenplatte (die zurzeit nicht mehr verfügbar ist) sei der Schußkanal im Bereich der Gesichtsknochen schwach angedeutet gewesen. Er klagt jetzt noch über Ohrensausen und Schwerhörigkeit links sowie über erschwerte Nasenatmung.

Befund: Kieferbruchstelle gut verheilt. Kauvermögen mit künstlichem Gebiß ungestört. Linkes Trommelfell wenig eingezogen, sonst ohne Besonderheiten. Flüstersprache rechts 7 m, links 3—4 m für tiefe, 4—5 m für hohe Worte. Weber (c^1) nach links, Schwabach kaum verkürzt. Untere Tongrenze links C, obere Tongrenze Galton 1,0 (normal 0,3). — Anterhinoskopisch: Zwischen Septum und linker unterer Muschel eine hintere

Digitized by Google

Synechie, die sich bei Sondenuntersuchung als eine breite knöcherne Verbindung zwischen Concha und Vomer erweist. Nasenhöhle rechts wegen starker Deviatio septi im hinteren Abschnitt nicht explorabel. Postrhinoskopisch: Der vordere Tubenwulst ist links tief graurot gefärbt und in seiner unteren Hälfte nach vorn verzogen (Narbenzug); ein faltiger Schleimhautstrang (Narbe) zieht vom linken Tubeneingang bis zum hinteren Ende der unteren Muschel; hinterer Septumrand nicht genau erkennbar, anscheinend mit der Concha inf. sin. verwachsen. Hinteres Ende der rechten unteren Muschel von regelrechter Beschaffenheit. — Die Durchgängigkeit der linken Tube konnte, da Katheterisms der Synechie unmöglich war, nicht geprüft werden.

R. lehnte die operative Beseitigung der Synechie, die ihm schon mehrfach angeraten worden war, ab.

Weitere Nachuntersuchungen fanden nicht statt. Inzwischen ist R. im Februar 1918 als Angehöriger einer Feldeisenbahntruppe gefallen.

Nach vorstehender Krankheitsgeschichte ist durch den Infanterieschuß folgendes verursacht worden:

1. ein Bruch des Oberkiefers am Einschuß mit Dislokation der Bruchstücke und der oberen Zahnreihe;

2. eine Verletzung des Knochengerüstes der Nasenhöhle mit nachfolgender hinterer Synechie;

3. eine Schädigung des linken Ohres.

Die Verletzung ad 1 ist unter der fachärztlichen Behandlung glatt und ohne Beschränkung des Kauaktes verheilt.

Die durch die Verletzung in der Nasenhöhle entstandene hintere Synechie hatte eine hochgradige Behinderung der Nasenatmung zur Folge. Ihre Beseitigung war, da die Operation der Synechie verweigert wurde, unmöglich. Bei Gesichtsschüssen mit Beteiligung der Nasenhöhle treten Verwachsungen der Nasenscheidewand mit der äußeren Nasenwand häufig auf, wie die Feststellungen von *Krebs*[2]) bestätigen.

Von besonderem Interesse ist die Schädigung des linken Ohres, die eine sofortige Folge der Schußverletzung war, wie der auf dem Hauptverbandplatz erhobene Befund beweist. Der in der nächsten Zeit beobachtete Ohrbefund läßt erkennen, daß eine indirekte Schädigung des linken Ohres vorlag, die meines Erachtens durch eine Verletzung der linken Tube verursacht worden ist. Diese mittelbare Schädigung — eine direkte kann wohl a priori ausgeschlossen werden — könnte in der großen Luftdruckschwankung, die in der Nasenhöhle beim Durchschuß entstanden und durch die Tube auf das Ohr fortgeleitet worden ist, ihre ursächliche

[2]) Feldärztl. Beilage zu No. 35 der Münch. Med. Wochenschr. 1915.

Digitized by Google

Erklärung finden. Hiergegen spricht jedoch die Tatsache, daß nur das linke Gehörorgan verletzt worden ist. Man muß als höchstwahrscheinlich annehmen, daß die Nasenverletzung mit einer Verletzung der linken Tube gepaart gewesen ist. Es wird dies meines Erachtens durch die Anfang November 1917 postrhinoskopisch festgestellten Narben an dem narbig verzerrten Ostium pharyngeum der linken Tube bewiesen. Über die Art, wie diese Tubenverletzung zustande gekommen ist, ist eindeutige Klarheit nicht zu schaffen. Eine Fissurierung der Schädelbasis, die die knöcherne Tube und die Labyrinthregion mitbetroffen haben könnte, kann nach dem bei der Sanitätskompagnie und im Feldlazarett festgestellten Befund ausgeschlossen werden. Ich halte es für wahrscheinlich, daß entweder beim Durchgang des Geschosses ein kleiner Knochensplitter des Os maxillare oder des Nasengerüstes in die Tube oder ihre unmittelbare Umgebung geschleudert worden ist und hier eine Blutung hervorgerufen hat, oder daß durch das Geschoß am Ostium pharyngeum eine nicht unerhebliche Weichteilwunde gesetzt worden ist. Auf jeden Fall dürfte dann die Resorption der entstandenen Blutung zur Stenosierung der Tube geführt haben. Ob ein vollkommener Tubenschluß vorhanden gewesen ist, konnte nicht festgestellt werden; er erschien auch nicht wahrscheinlich.

Die Hörstörung ist nach den ersten Prüfungsergebnissen als eine Mittelohrschwerhörigkeit mit geringgradiger labyrinthärer Schwerhörigkeit aufzufassen. Erstere resultierte ohne weiteres aus der Tubenverletzung; für letztere muß ätiologisch eine Labyrintherschütterung leichten Grades angenommen werden, die bei dem Schußtrauma durch Erschütterung der Schädelknochen und eine starke Luftdruckschwankung in der Tube ausgelöst worden ist. Die blaurötliche Verfärbung des Trommelfells (am 8. II. 1916) machte den Eindruck eines Hämatotympanum von geringer Ausdehnung. Die Zeichen der Verletzung des Vestibularapparates (Erbrechen, Schwindel, herabgesetzte Erregbarkeit auf Drehreiz, leichte Gleichgewichtsstörungen) sind rasch verschwunden, während die Schwerhörigkeit nach 21 Monaten zwar gebessert, aber noch in gleicher Art nachweisbar war.

Digitized by Google

XVIII.

Über psychogene Aphonieen bei Kriegsteilnehmern.

Von

Privatdozent Dr. R. SOKOLOWSKI,
in Königsberg i. Pr.

Die auffallende Häufigkeit der psychogenen Aphonien bei Heeresangehörigen im Verlaufe des Krieges hat eine größere Reihe von Publikationen gezeitigt. Zwar gehörte diese Erkrankung auch im Frieden schon zum dauernden Bestande der laryngologischen Praxis; aber immerhin kam sie doch nur vereinzelt zur Beobachtung und dann wohl in der Hauptsache bei weiblichen Individuen. Und nun erlebten wir im Verlaufe des Krieges eine immer zunehmende Häufung der funktionellen Aphonien bei zum Teil jugendlichen, kräftigen Männern, die häufig anscheinend mit keinem weiteren hysterischen Stigma behaftet waren. Es ist daher nicht verwunderlich, daß eine Reihe von Laryngologen und Neurologen ihr Interesse dieser Erkrankungsform zugewendet haben; ein Interesse, das schon aus rein militärischen Rücksichten infolge der großen Erkrankungsziffer geboten erschien. Nun sind die hauptsächlichsten Publikationen über diesen Gegenstand — wenn ich von den kürzeren Mitteilungen *Brüggemanns*, *Andreyas* und *Guttmanns* absehe — in Heimatslazaretten entstanden. Ich glaube daher, daß es von Interesse sein dürfte, über die Erfahrungen zu berichten, die im Kriegslazarett mit den Aphonikern gemacht worden sind, wo die Verhältnisse zum Teil doch erheblich andere waren als in der Heimat. Schon in dem einen Punkte kennzeichnet sich deutlich der Unterschied: unsere Fälle waren im großen ganzen erheblich frischer, also auch weniger oder gar nicht vorbehandelt, als die in den Reservelazaretten. Der bei der Truppe aphonisch gewordene Mann pflegte sehr bald abgeschoben zu werden und in kürzester Zeit auf der Spezialstation des Kriegslazaretts zu landen, da weder bei der Truppe noch bei der Sanitätskompagnie und bei den Feldlazaretten begreiflicher- und berechtigterweise eine große Neigung bestand, sich mit solchen Fällen abzugeben. Vereinzelt werden wohl auch — namentlich aus dem Westen —

Digitized by Google

frische Fälle ins Reservelazarett gelangt sein; im allgemeinen aber — und das geht auch aus den Publikationen hervor — werden sich dort mehr Erkrankungen älteren Datums gesammelt haben. Das ist für die Therapie und die Prognose, wie wir weiterhin sehen werden, von Bedeutung.

Nun hat die Veröffentlichung meiner Beobachtungen eine Verzögerung erfahren; sie war zunächst für den Anfang des Jahres 1918 vorgesehen, mußte dann aber verschoben werden, weil unser Kriegslazarett von der verhältnismäßig ruhigen Ostfront zu den großen Frühjahrsaktionen nach dem Westen verlegt wurde. Für die Kenntnis der Kriegsaphonie brachte dieser Wechsel manches Interessante mit sich. Solange unser Lazarett sich im Osten befand, gehörte es einem Frontabschnitt an, auf dem es im allgemeinen verhältnismäßig ruhiger zuging. Dazu kamen noch die monatelangen Friedensverhandlungen, in denen ja überhaupt so gut wie keine Kampfhandlungen stattfanden. Im Westen dagegen, wo zeitweise ja außerordentlich schwer gekämpft wurde, lag das Kriegslazarett verhältnismäßig nahe an der fechtenden Truppe, jedenfalls so nahe, daß die Patienten sehr häufig von dem Truppenarzt direkt in unsere Ambulanz geschickt werden konnten. Diese Verschiedenartigkeit des Materials war wiederum nicht ohne Interesse für die Ätiologie der Aphonie.

Was nun zunächst kurz die Definition des Begriffs der funktionellen Aphonie betrifft, so verstehen wir ganz allgemein unter funktionellen Erkrankungen — im Gegensatz zu den organischen — solche, bei denen wir anatomische Veränderungen nicht feststellen können. Diese Grenze ist eine flüssige, keine feststehende. Sie verschiebt sich mit zunehmender wissenschaftlicher Erkenntnis und mit der Vervollkommnung der technischen Hilfsmittel zugunsten der organischen Erkrankungen. Als Beispiel hierfür bietet sich unwillkürlich das Symptomenbild der Phonasthenie, von der ja auch sonst mancherlei Fäden zur funktionellen Aphonie herüberleiten. Nach *Flatau*, dem das große Verdienst gebührt, das Krankheitsbild der Phonasthenie scharf umgrenzt zu haben, sind darunter diejenigen Formen der Funktionseinschränkung der Stimme zu verstehen, bei denen „keine mechanische Schädigung als erste oder fortwirkende Ursache der Störung nachweisbar ist". Als dann das Laryngostroboskop mehr und mehr ein fester Bestandteil des stimmärztlichen Instrumentariums wurde und wir dadurch in der Erkenntnis der Stimmbandbewegungen erheblich fortschritten, da mehrten sich auch die Fälle, wo wir

Digitized by Google

feinste Störungen an den Stimmbändern erkannten, die wir als Ursache der Funktionshemmung ansprechen mußten und die uns ohne das Stroboskop wohl nicht deutlich geworden wären. Ebenso wäre es auch möglich gewesen, daß unsere phonetischen Institute mit ihren Hilfsmitteln weitere Klarheit in das Krankheitsbild der psychogenen Aphonie gebracht hätten; ein Krankheitsbild, bei dem wir zunächst noch jede organische Grundlage ausschließen müssen. Nach der Ansicht der meisten Autoren handelt es sich dabei um eine hysterische Erkrankung; einer Ansicht, der auch der Umstand nicht zu widersprechen scheint, daß wir bei derartigen Kranken häufig anderweitige hysterische Stigmata nicht feststellen können (monosymptomatische Form der Hysterie). *Beck* unterscheidet zwischen funktionellen, also rein gewohnheitsmäßig durch falschen Gebrauch der Stimmbänder, der Atmung etc., entstandenen, und psychogenen — durch seelische Einflüsse hervorgerufenen — Störungen der Stimme, und will den Ausdruck Hysterie nur auf diejenigen spärlichen Fälle beschränkt wissen, bei denen sicher festgestellt ist, „daß die Stimmbandlähmung einem nachgewiesenen hysterischen Zustand entspricht." *Gutzmann* faßt alle Stimmstörungen unter dem Sammelbegriff der Kriegsaphonie zusammen, schlägt aber im einzelnen eine exakte ätiologische Bezeichnung der einzelnen Stimmstörungen durch die Eigenschaftswörter thymogen, ideagen, habituell und hysterisch vor. Es lag nun nahe, die Kriegsaphonien in Zusammenhang zu bringen mit der traumatischen Neurose; denn bei der Durchsicht der Literatur finden wir häufig ein Trauma als Ursache für das Auftreten einer Aphonie verzeichnet. Granatexplosionen, Minendetonationen und namentlich Verschüttungen, bilden das ätiologische Moment für das Auftreten der funktionellen Aphonie. So finde ich in der einen Publikation von *Muck* unter 20 Fällen 13 mal solche Schädigungen als Ursache angeführt; bei *Fröschels* waren 14 von 70 und bei *Marx* 4 von 13 Aphonien durch Granatverschüttungen und Minenexplosionen entstanden. Aber auch andere Traumen kommen in den Anamnesen vor; so z. B. Hufschlag gegen die Brust, gleichzeitige Schußverletzung *(Amersbach)*, sowie verhältnismäßig leichtere Unfälle, wie z. B. Stoß durch einen Lafettenschwanz gegen die Schulter, Kropfoperation ohne Rekurrensschädigung, Anwendung der Luftdusche nach *Politzer (Nudoleczny)*, Impfen, drohende militärische Verwendung *(Beck)* usw. Aber diesen Fällen steht die große Quote von Aphonien gegenüber, die nicht auf ein Trauma zu-

Digitized by Google

rückzuführen sind. Ich denke dabei namentlich an *Imhofer*, der unter seinem großen Material nur 2—3 Fälle gesehen hat, die von einer Granatexplosion herrührten; aber auch diejenigen Fälle, wo ein leichteres Trauma vorlag, sind bei ihm weit in der Minderzahl. Ja, von einer Anzahl seiner Patienten selbst, die ein Trauma erlitten und eine Aphonie erworben hatten, wurde der Zusammenhang zwischen Trauma und Aphonie geleugnet. Auf Grund dieser Beobachtung lehnt *Imhofer* eine traumatische Neurose ab. Noch eindeutiger ist mein Material. Ich habe in unserem Kriegslazarett, solange es im Osten eingesetzt war, rund 80 Fälle von psychischer Aphonie beobachten können. Unter diesen war kein einziger, bei dem die Erkrankung auf Trommelfeuer, Granatexplosion, Verschüttungen usw. zurückgeführt werden konnte; aber auch leichtere Traumen, wie sie oben erwähnt sind, waren in den anamnestischen Angaben kaum enthalten. Ich führte diese mich anfangs etwas befremdende Tatsache auf die eingangs schon hervorgehobene geringe Kampftätigkeit an unserem Frontabschnitt zurück; um so überraschter war ich, als ich auch unter den vollkommen veränderten Verhältnissen auf dem westlichen Kriegsschauplatz sehr ähnliche anamnestische Daten erheben konnte wie im Osten. Ich hatte dort Gelegenheit, zusammen mit Herrn Kollegen *Storath*-Kissingen in einigen Monaten weitere 34 Aphoniker zu beobachten. Aber auch von diesen Kranken wurde in keinem Falle die Aphonie mit einem jener schweren Zufälle, wie Granatexplosionen, Verschüttungen usw. in Zusammenhang gebracht. Die bei weitem größte Zahl der Patienten führte die Erkrankung auf eine Erkältung zurück, die sie sich bei irgend einer Gelegenheit zugezogen hatten; z. B. Postenstehen, Aufenthalt im feuchten Unterstand, größeren Märschen bei schlechtem Wetter usw. Nicht selten war die Aphonie erst im Ruhequartier entstanden, und eine größere Gruppe von Kranken beobachtete ich im Osten in einem Rekrutendepot, also bei größtenteils vor kurzem eingezogenen, jugendlichen Individuen, die noch an keiner Kampfhandlung beteiligt gewesen waren. Sehr häufig wurde eine vorangegangene „Halsentzündung" für das Entstehen der Aphonie verantwortlich gemacht. Typisch für eine große Zahl von Fällen — namentlich im Osten — war folgende Anamnese: abends Wache gestanden bei starkem Wind, am nächsten Tage „Halsschmerzen" und am übernächsten Tage bei Erwachen vollkommene Stimmlosigkeit. Im Westen wurde als ätiologisches Moment mehrmals eine vorausgegangene Gasvergiftung angegeben, wobei sich jedoch

Digitized by Google

der dabei erhobene objektive Kehlkopfbefund in keiner Weise von dem der andern Aphoniker abhob.

Wir sehen zunächst aus unserem Material ganz eindeutig, daß es zum Auftreten einer Aphonie bei Kriegsteilnehmern durchaus nicht eines sehr starken Insults, wie sie eine Verwundung, Verschüttung oder Granatexplosion im Gefolge hat, bedarf. Somit würden unsere Fälle in gewissem Sinne gegen die Auffassung von *Sarbo* sprechen, daß die Kriegsneurosen auf mechanischen Schädigungen des zentralen Nervensystems beruhen. Wir sehen ferner, daß der bei weitem größte Teil unserer Kranken die Aphonie auf eine Erkältung, eine Halsentzündung, einen Kehlkopfkatarrh zurückführte. In der Tat fanden wir auch bei einer Reihe von diesen Fällen objektiv ausgesprochene laryngitische Veränderungen. Zum Teil hatten diese Kranken schon früher an Katarrhen und „Heiserkeit" gelitten. Daß solche Leute ganz besonders leicht im Anschluß an ihre Heiserkeit eine Aphonie erwerben können, ist nicht weiter ungewöhnlich. Zum Teil handelte es sich bei ihnen um eine Art „Schonungsaphonie"; die Vorstellung, ihre Krankheit, zu verschlimmern oder gar ihre Stimme vollständig zu verlieren, zwingt sie unwillkürlich, ihr Stimmorgan möglichst zu schonen und ganz tonlos zu sprechen. In dem Gefühlsleben solcher Kranken spielt eben ihre Stimme eine solch hervorragende Rolle, daß sie auf harmlosere organische Veränderungen ihres Kehlkopfes in dieser schweren Form reagieren.

Nun bleibt aber eine nicht geringe Quote von Aphonikern übrig, die zwar ihre Erkrankung auf eine Erkältung zurückführen, bei denen jedoch nicht die geringste laryngitische Veränderung nachzuweisen ist. Nun ist ja die Möglichkeit, sich als Soldat eine Erkältung zuzuziehen, eine sehr mannigfaltige, und es ist daher für einen Stimmkranken sehr naheliegend, eine solche Erkältung für seine „Heiserkeit" verantwortlich zu machen. Bei einem Teil dieser Kranken können wir wohl eine hysterische Veranlagung annehmen, zumal bei der langen Dauer des Krieges naturgemäß das Menschenmaterial späterhin nicht auf der gleichen Höhe stand, wie in den ersten Kriegsjahren; nicht nur hinsichtlich der körperlichen Tauglichkeit, sondern auch mit Rücksicht auf die seelische Widerstandsfähigkeit. Dafür spricht auch die Tatsache, daß fast alle Autoren eine dauernde Zunahme der psychogenen Aphonien während des Krieges beobachteten; und auch unsere Ziffern wiesen diese stetige Steigerung auf. Aber es bedarf wohl auch nicht immer der Annahme einer hysterischen Veranlagung,

Digitized by Google

um das Auftreten der Erkrankung zu erklären; vielfach ist es der Ausdruck einer abnormen Reaktionsweise *(Pflug)* auf die von Grund aus veränderten und überaus gesteigerten Anforderungen des militärischen Lebens, das sich — wie wir gesehen haben — durchaus nicht im Schützengraben und an der Front abzuspielen braucht. Vielfach handelte es sich um Leute, die bis dahin in einfachen, ruhigen Verhältnissen auf dem Lande gelebt hatten und aus diesem Leben heraus dann plötzlich in die Ausbildungszeit mit der bedingungslosen Unterordnung, dem dauernden Zusammensein mit vielen Menschen und der nicht immer gerade liebevollen Behandlung seitens der Kameraden und der Vorgesetzten gelangten. Dazu kommen dann die mannigfachen Strapazen des Kriegsdienstes mit den außerordentlich gesteigerten Anforderungen an Körper und Seele. Bis zu einem gewissen Punkte vermag der Mann den auf ihn einstürmenden Schädigungen standzuhalten; war aber dieser Höhepunkt erreicht, dann bedurfte es schon oft nur eines ganz geringen Ereignisses, um seine seelische Widerstandskraft erlahmen zu lassen. Dieses Ereignis war häufig so geringfügig, daß es sich aus der Anamnese gar nicht oder nur sehr wenig heraushob. — Eine gewisse Bedeutung für die Kriegsaphonie haben ferner auch die Begehrungsvorstellungen; wir sind jedoch mit *Harms* der Ansicht, daß diese Bedeutung nicht so sehr bei der Entstehung der Aphonie zum Ausdruck kommt, als vielmehr in der „Fixierung" der bereits bestehenden Erkrankung. Diese Begehrungsvorstellungen würden demnach auch bei unseren — fast durchweg ganz frischen, unvorbehandelten Fällen — kaum eine Rolle spielen; weit mehr bei den Kranken in den Heimatslazaretten, wo die Behaglichkeit des Lazarettaufenthaltes und namentlich auch die Beeinflussung durch andere Lazarettkranke jene Atmosphäre schafft, die *Pflug* so treifend mit „Lazarettzüchtung" bezeichnet hat. Also auch in diesem Punkte besteht eine wesentliche Differenz zwischen unseren Fällen und den größtenteils in der Heimat beobachteten Aphonikern der anderen Autoren; eine Differenz, die dann namentlich auch — wie wir weiter sehen werden — in der Durchführbarkeit der Therapie zutage trat. Erwähnen möchte ich noch das gelegentlich epidemische Auftreten der Aphonie, wie es von *Amersbach* in einem Falle beobachtet wurde. In dem Rekrutendepot im Osten wurden 4 Rekruten aus derselben Baracke kurz hintereinander aphonisch; in einem anderen Falle handelte es sich um einen Kranken mit Siebbeineiterung, der auf Station neben einem

Digitized by Google

eben eingeliferten Aphoniker lag und der sich des Morgens bei der Visite plötzlich als vollkommen aphonisch meldete.

Die Diagnose bot im allgemeinen keine besonderen Schwierigkeiten, namentlich im weiteren Verlaufe des Krieges, als man sich immer mehr auf diese Krankheitsform eingestellt hatte; die meisten diagnostischen Irrtümer entstanden in den Fällen, wo das laryngoskopische Bild auch deutliche laryngitische Symptome zeigte. Diese typischen Schwellungen und koloristischen Veränderungen beherrschten gelegentlich so sehr das Bild, daß auch ganz ausgezeichnete Fachkollegen sich davon täuschen ließen und sich mit der Diagnose Laryngitis begnügten. Bezeichnend dafür war der Umstand, daß sich unter den Kranken eines sehr bekannten Stimmarztes, dessen Station ich vertretungsweise übernommen hatte, 2 Aphoniker fanden, die als Laryngitiden geführt und demgemäß auch behandelt wurden. Daß es tatsächlich psychogene Aphonien waren, bewies der Erfolg der Therapie: beide Kranken gewannen in einer Sitzung ihre Stimme wieder. — In der größten Zahl derjenigen Fälle, die mit laryngitischen Symptomen einhergingen, war — wie schon aus den Anamnesen hervorging — die Laryngitis das Primäre; auf dem Boden dieser Laryngitis entwickelte sich dann eine Aphonie, etwa im Sinne der oben erwähnten Schonungsaphonie. Daß in diesen Fällen tatsächlich die Laryngitis das Primäre war, ging auch aus dem weiteren Verlaufe hervor. Wurden nämlich solche Kranke von der Aphonie befreit, dann blieb nicht selten zunächst ein leicht belegter Stimmklang zurück, wie er eben noch dem objektiven laryngitischen Befunde entsprach, bis dann die Laryngitis auf dem üblichen therapeutischen Wege weiterhin beseitigt wurde. Die laryngitischen Symptome können aber gelegentlich auch sekundär auftreten; es kommt dann zu jenen Krankheitsformen, die uns von der Phonastheniebehandlung her geläufig sind. *Imhofer* legt nach seinen Erfahrungen gerade auf diese Form besonderen Wert. Wenn bei der Stimmbildung das Prinzip des kleinsten Kraftausmaßes durchbrochen, wenn also zur Produktion eines bestimmten Tones nicht das Minimum der notwendigen Kraft aufgewendet wird, dann kommt es als Folge der übertriebenen Muskelaktion zu dem von *Imhofer* als „Ermüdungskatarrh" bezeichneten Krankheitsbilde, das sich in der Hauptsache in einer Hyperämie der Stimmbänder manifestiert. Und zu ganz ähnlichen Kehlkopfbildern kommt es gelegentlich auch bei den Aphonikern als Folge der anstrengenden und pressenden Stimmgebungsversuche.

Digitized by Google

— Am meisten in die Augen fallend im laryngoskopischen Bilde sind naturgemäß die Störungen in der Funktion der Stimmbänder. Diese Störungen sind überaus mannigfaltig; wir finden eine ganze Skala, angefangen vom vollkommenen Klaffen der Glottis, wie bei einer Lähmung sämtlicher Adduktoren, bis hinauf zum krampfartigen Verschluß der Stimmritze, wo die zusammengepreßten Taschenbänder kaum einen Blick auf die Stimmbänder zulassen. Dazwischen liegen dann die Bilder, die als Internus- oder Transversusparese oder als Kombination beider Formen imponieren; ferner die Formen, wo die Stimmbänder sich der Mittellinie unter unbestimmten, ataktischen Bewegungen nähern, ohne zum vollständigen Schluß zu gelangen. Mit am häufigsten sahen wir — wie auch andere Beobachter — einen spastischen Verschluß der Taschenbänder im vorderen und mittleren Drittel, während durch das offene hintere Drittel das typische Dreieck der Transversuslähmung sichtbar war. Gelegentlich war das funktionelle Substrat dieser Form nicht eine reine Aphonie, sondern eine gepreßte rauhe Stimmgebung, die sogenannte Taschenbandsprache. Ich habe im ganzen nur 6 Taschenbandsprecher gesehen; andere Autoren — namentlich *Kessel* — scheinen sie häufiger angetroffen zu haben. Fälle von isolierter Lähmung des Musc. lateralis bzw. des Musc. cricothyreoideus (*Amersbach*, ein Fall) habe ich nicht zu Gesicht bekommen. In allen meinen Fällen war die Störung in der Funktion der Stimmbänder eine doppelseitige; ein Befund, der sich mit den Beobachtungen aller anderen Autoren — mit Ausnahme *Becks*, der in einem einzigen Falle eine einseitige Störung fand — vollkommen deckt. Diese Doppelseitigkeit müssen wir also als typisch für den Befund bei den Kriegsaphonien ansehen. Typisch ist ferner für eine große Quote von Fällen die dauernde Änderung des laryngoskopischen Bildes bei ein und demselben Kranken; diese Variabilität, dieses Verwischtsein der Grenzen, diesen Übergang von einer Form in die andere (auch von der spastischen zur paralytischen Form) fanden wir nicht nur bei Untersuchungen, die an verschiedenen Tagen vorgenommen wurden, sondern bei der gleichen Sitzung, ja sogar bei der gleichen Spiegelung — wenn dieselbe nur etwas länger durchgeführt werden konnte — trat diese Änderung nicht selten zutage. — Weiterhin ist die Atmung in einem großen Teil der Fälle gestört. *Nadoleczny* hat die Atmungsanomalien pneumographisch registriert und fand in der Hauptsache eine Polypnoe, eine übertrieben häufige Atmung. Bei unseren — ohne jede Aparatur beobachteten —

Digitized by Google

Kranken war die mangelhafte Ausnutzung der Atmungsluft, die phonatorische Luftverschwendung das Charakteristische, die naturgemäß um so stärker in Erscheinung trat, je ausgesprochener die Parese der Adduktoren war.

Die von uns geübte Therapie der Kriegsaphonie hat im Laufe der Zeiten mancherlei Wandlungen durchgemacht. Diese Wandlungen waren zunächst naturgemäß dadurch bedingt, daß wir mit den erreichten Resultaten nicht zufrieden waren und daß wir durch Änderung unseres Vorgehens die Erfolge zu verbessern trachteten. Andererseits ergab sich aus den äußeren Umständen, namentlich im letzten Kriegsjahr (Frühjahr und Sommer 1918) eine weitere Umstellung in unseren therapeutischen Maßnahmen. Während nämlich zunächst im Osten alle unsere Aphoniker Stationspatienten waren, lagen nachher im Westen die Verhältnisse derart, daß wir einen großen Teil von ihnen ambulant behandeln mußten. Im Betriebe einer überaus stark frequentierten Ambulanz konnte die Therapie naturgemäß nicht so subtil durchgeführt werden wie bei den Lazarettkranken im ruhigen Osten. Trotzdem wurden die therapeutischen Erfolge immer günstiger; auf die Gründe kommen wir weiter unten zurück. — Gleich den meisten Autoren, die sich mit der Behandlung der Aphoniker befaßt haben, leiteten auch wir anfangs diejenige Therapie ein, die uns aus dem Frieden her für derartige Fälle am geläufigsten war. Wir behandelten unsere Kranken mit Atemübungen in Verbindung mit Stimm- und Sprachübungen, wie sie namentlich von *Guizmann* methodisch ausgebaut sind und deren nähere Beschreibung ich mir daher ersparen kann. Diese Übungsbehandlung ist von den verschiedenen Therapeuten gelegentlich variiert worden: so hat *Curschmann* sich mit gutem Erfolge der Prinzipien der *Heyschen* Gesangsmethode — ausgehend vom Summton — zur Behandlung der Aphoniker bedient. *Guttmann* hat ein sehr eingehendes Verfahren angegeben, das er auf den Vorschriften des Stimmbildners *Theodor Paul* aufgebaut hat. Was unsere eigenen Erfolge in der Übungstherapie betrifft, so konnten wir in rund 60 pCt. der Fälle Heilungen erzielen; für eine verhältnismäßig mühsame und gelegentlich sich über Wochen hin erstreckende Behandlung kein gerade sehr blendendes Resultat. Es ist ja nun klar, daß jede Behandlung der Aphonie, also auch die Übungsbehandlung im Grunde genommen nur eine suggestive sein kann. Der springende Punkt bei der ganzen Übungsbehandlung ist der Moment, wo der Aphoniker nach den vorbereitenden Atemübungen vom Flüstern

Digitized by Google

zur tönenden Stimmproduktion gebracht werden muß; war erst einmal ein tönender Laut erzielt, dann pflegte der weitere Ausbau der Heilung keine Schwierigkeiten zu machen. Aber gerade an diesem kritischen Punkte scheiterten unsere Versager. Es genügte also in diesen Fällen die milde Übungstherapie nicht, um den Patienten von der Krankheitsidee, in der er verankert war, zu befreien. Durch die Publikationen von *Muck* und seine ausgezeichneten Erfolge veranlaßt, wendeten auch wir nunmehr seine Methode an, eine Kugel in den Kehlkopf einzuführen, ein Erstickungsgefühl und damit einen Angstschrei auszulösen. Unsere eigenen Erfolge mit diesem Kugelverfahren waren nicht sehr ermutigende. Das soll natürlich gegen die Methode an sich nichts bedeuten. *Kümmel* sagt in seiner Arbeit „Über die seelisch verursachten Hörstörungen bei Soldaten": „Was ihn heilt, ist nicht das Verfahren, sondern der Arzt, der es anwendet." Bei einer Erkrankung also, wo alles auf die Persönlichkeit des Arztes ankommt, ist es ohne weiteres verständlich, daß eine und dieselbe Methode in der Hand des einen Therapeuten Hervorragendes leistet, während sie — von einem anderen ausgeübt — versagt. Weit bessere Erfolge hatten wir — angeregt durch eine Veröffentlichung von *Goldstein* — mit dem Ätherrausch und dem im Rausch vorgenommenen Scheineingriff, Kochsalzeinspritzung in der Halsgegend. Wir haben damit eine Reihe von Fällen noch zur Heilung gebracht, bei denen die Übungstherapie versagt hatte. Dem Patienten wurde gesagt, daß ihm zur Wiedererlangung seiner Stimme eine Einspritzung gemacht werden müsse, die jedoch sehr schmerzhaft sei; es wäre daher eine Betäubung erforderlich. Sogleich beim Beginn des Erwachens aus dem Rausch wurde der Patient zum Sprechen veranlaßt, was bei dem noch etwas benommenen Manne meist ohne weiteres gelang. Durchaus erforderlich war es nun, dieses Frage- und Antwortspiel noch eine ganze Weile fortzuführen, bis der Patient sich der wiedererlangten tönenden Sprache auch vollkommen bewußt war. In einem Falle ging uns der schon sicher geglaubte Erfolg dadurch verloren, daß wir mit der Rede und Gegenrede zu früh abbrachen. Wir hatten das Glück, in einer Schwester eine hervorragende Hilfe zu haben, die den aus dem Rausch erwachten Patienten etwa eine Stunde lang nicht aus den Fingern ließ, bis der Erfolg gesichert war. In einem Falle genügte schon das durch das Auflegen der Äthermaske erzeugte Erstickungsgefühl, um beim Patienten einen Angstschrei auszulösen, den wir natürlich sofort nach Entfernung der Maske zur

Digitized by Google

Erzielung einer tönenden Sprache ausnutzten. In diesem Falle wirkten also die ersten Ätherzüge — mutatis mutandis — wie das *Muck*sche Kugelverfahren. Nun kamen uns schon von Anfang an gelegentlich Fälle zu Gesicht, bei denen schon das Einführen des Kehlkopfspiegels genügte, um sie zur Heilung zu führen; Fälle, bei denen man die Empfindung hatte, daß sie gewissermaßen nur darauf warteten, erlöst zu werden. Ganz von selbst ergab sich dann daraus das Bestreben, jeden Aphoniker gleich in der ersten Sitzung zum tönenden Sprechen zu bringen, indem wir die Spiegeluntersuchung ausdehnten, den Spiegel dabei tiefer in den Hals einführten, dadurch gelegentlich eine tönende Würgbewegung hervorriefen usw. — alles das unterstützt durch dauernde Verbalsuggestion. Nachdem uns auf diese Weise die Heilung von einer Anzahl auch verhältnismäßig hartnäckigerer Fälle gelungen war, konnten wir uns allmählich auf diese einfachste Form der Überrumpelung derart einstellen, daß wir schon in den letzten Monaten der Tätigkeit im Osten kaum einen Versager hatten. Diese Art unseres Vorgehens kam uns namentlich weiterhin im Westen sehr zu statten wo wir den größten Teil unserer Aphoniker (22 von 34) aus äußeren Gründen ambulant behandeln mußten. Als Behandlungsraum stand uns nur ein Zimmer zur Verfügung, in dem Herr Kollege *Storath* und ich an zwei dicht nebeneinander befindlichen Arbeitsplätzen gleichzeitig die Patienten abfertigten, wobei sich noch eine Anzahl der Abfertigung harrender Kranker im gleichen Raume aufhielt. Alle diese scheinbar ungünstigen Momente taten unseren Heilungen keinen Abbruch, sofern nur genügend energisch und vor allen Dingen schnell vorgegangen wurde. Nachdem die kurz vorher aufgenommene Anamnese das Vorliegen einer psychogenen Aphonie wahrscheinlich gemacht und der Spiegel diese Annahme bestätigt hatte, erfolgte zunächst eine kurze Bemerkung, etwa „Gleich sollen Sie Ihre Stimme wiederhaben" oder „Das werden wir gleich haben" oder Ähnliches. Von diesem Moment an durfte der Patient nicht mehr recht zur Besinnung kommen. Alle Manipulationen, wie das Zurechtrücken des Kopfes, das Herausziehen der Zunge usw., wurden möglichst schnell vorgenommen; dazu dauernd kurze, rasche, befehlende Worte. Dann tiefes Einführen des Spiegels und Versuch, eine t ö n e n d e Würgbewegung hervorzurufen; war diese erreicht, so wurde es dem Patienten sofort mit raschen und kurzen Bemerkungen, wie „Jetzt ist die Stimme da" oder „Hören Sie jetzt Ihre Stimme?" usw., zum Bewußtsein gebracht; im

Digitized by Google

Anschluß daran gelang es dann verhältnismäßig leicht — immer bei eingeführtem Spiegel — dem Kranken ein zwar unschönes und an die Würgbewegung noch sehr erinnerndes, aber doch immerhin klingendes A zu entlocken. Der weitere Ausbau — natürlich immer in der gleichen Sitzung und immer knapp, präzise, drängend — pflegte dann meistens keine besonderen Schwierigkeiten mehr zu machen. Dann wurde der Patient zur Befestigung des Erfolges der Schwester übergeben, die ihn noch einige Zeit die Übungen fortsetzten, ihn aus einem Buche vorlesen ließ usw. In wenigen, besonders hartnäckigen Fällen, namentlich wenn die tönende Würgbewegung nicht zu erzielen war, mußten noch andere kleine Hilfen, wie beispielsweise das Zusammendrücken des Schildknorpels, gegeben werden. Dieser Handgriff wirkte dann, namentlich wenn er absichtlich etwas kräftiger ausgeführt wurde, nicht nur durch die mechanische Aneinandernäherung der Stimmlippen, sondern auch durch die dabei hervorgerufene unangenehme Empfindung, die dann in Verbindung mit der immer drängender werdenden Verbalsuggestion schließlich zum Erfolge führte. Besonderen Wert legten wir darauf, in der Sitzung keine noch so kleine Unterbrechung eintreten zu lassen; die häufig wiederkehrende Bitte des Patienten um eine Erholungspause wurde überhört; die ganze Behandlung wurde in einem Zuge bis zum Schluß durchgeführt. Alles in allem also eine richtige Überrumpelung, ein Überfall, der allerdings an die Geduld und Energie des Arztes gelegentlich keine ganz geringen Anforderungen stellte. Von den 34 Aphonikern, die wir in den letzten Monaten im Westen sahen, waren 12 Stationspatienten; von diesen wurden 11 in einer Sitzung geheilt, während der 12. erst nach einem anfänglichen Versager nach dem Ätherrausch seine Stimme wiederfand. Der Grund für den anfänglichen Mißerfolg war darin zu suchen, daß ich selbst an diesem Tage gesundheitlich nicht ganz auf der Höhe war und daher nicht das notwendige Maß von Energie aufzubringen vermochte. Von den 22 ambulant behandelten Aphonikern wurden 21 in der ersten Sitzung geheilt; nur bei einem Patienten war uns kein Erfolg beschieden. Wir konnten jedoch diesen Ausgang schon voraussehen; denn der Patient brachte uns ein offenes Schreiben vom Truppenarzt mit, worin wir um Angabe der durch das Halsleiden bedingten militärischen Verwendungsfähigkeit (k. v. oder g. v.) gebeten wurden. Es war also von vornherein sehr wahrscheinlich, daß diese dem Mann bekannt gewordene Anfrage auf den Erfolg der Therapie einen unheilvollen Einfluß ausüben würde.

Digitized by Google

Ich bin mir nun vollkommen darüber klar, daß die von uns geübte Art des Vorgehens gewiß keine neue „Methode" bedeutet, und daß sicherlich jeder von den Kollegen, der sich mit der Behandlung der Aphoniker beschäftigt hat, einen oder den anderen Fall auf ähnliche Weise zur Heilung gebracht hat. Daß wir jedoch mit dieser Therapie trotz mancherlei ungünstiger äußerer Umstände schließlich so ausgezeichnete Erfolge erzielen konnten, lag einmal daran, daß wir uns im Laufe der Zeit immer mehr auf diese Art eingestellt und damit auch eine gewisse Vollkommenheit der „Technik" erreicht hatten; dann aber und hauptsächlich daran, daß die Fälle, die uns zu Gesicht kamen, größtenteils direkt von der Truppe kamen, noch frisch und unvorbehandelt waren; sie waren noch nicht dem ungünstigen Einfluß der Heimat und all den schädigenden Momenten der „Lazarettzüchtung" ausgesetzt gewesen und darum unserer Therapie auch so unendlich viel zugänglicher. Aus dieser Erkenntnis heraus berichteten wir an unsere vorgesetzte Dienststelle und machten den Vorschlag, die Aufmerksamkeit der Ärzte auf die Kriegsaphonie hinzulenken und alle Aphoniker der betreffenden Armee baldigst zu unserer Station zu leiten. Ein Erfolg war uns übrigens mit dieser Eingabe wegen des bald darauf einsetzenden Rückzuges nicht mehr beschieden.

Von allen Autoren wird die Neigung zu Rezidiven hervorgehoben, eine Tatsache, die wir nur teilweise insoweit bestätigen konnten, als von unseren ca. 115 Fällen etwa 10 die Angabe machten, schon früher stimmlos gewesen zu sein. Was jedoch aus den frischen, von uns geheilten Aphonikern geworden ist — die wir selbstverständlich stets wieder zur Truppe zurückschickten — können wir natürlich nicht sagen; namentlich aus den vom westlichen Kriegsschauplatz stammenden, wo dauernde Truppenverschiebungen die Regel waren. Im Osten konnten wir uns schon eher — natürlich mit allem Vorbehalt — ein Urteil bilden, weil dort die Truppen durch Monate und Jahre bei derselben Armee zu verbleiben pflegten und die Leute daher immer wieder auf unserer Ohrenstation landeten. Während ich nun dieselben Patienten z. B. mit rezidivierender Ohreiterung im Laufe der Jahre gelegentlich bis 4 und 5 mal in Behandlung bekam, sah ich von meinen geheilten Aphonikern in der ganzen Zeit nur 2 wieder. Immerhin möchten wir aus diesem Umstande nur bedingte Schlüsse ziehen.

Digitized by Google

Welche Rolle die Simulation bei der Kriegsaphonie spielt, wird nicht immer ganz leicht zu entscheiden sein. Da es sich um eine psychogene Erkrankung handelt, wird die Grenze zwischen dem Unbewußten und dem Bewußten häufig sehr schwer zu ziehen sein. *Lewandowski* sagt: „Vom Unbewußten zum Bewußten gibt es aber eine Verbindung, eine allmähliche Aufhellung und Verdeutlichung des Inhaltes, und so gibt es auch eine Verdeutlichung nicht nur des Wunsches, sondern auch seiner Mittel, sich der Heilung zu entziehen bis zur bewußten Simulation." Nur sehr selten wird die Entscheidung so leicht sein, wie in dem einen Falle von *Muck*, wo der durch die dauernden Vorhaltungen erregte Patient schließlich in die lauten Worte ausbricht: „Sie halten mich wohl für einen Simulanten?" — Wir hatten bei der weitaus größten Mehrzahl unserer Fälle das Gefühl, es nicht mit Simulanten zu tun zu haben. Das ging auch schon aus den vielfachen Äußerungen der Freude und der Dankbarkeit über die wiedergefundene Stimme hervor. Bei einem Aphoniker, der nach dem Ätherrausch geheilt wurde, ereignete sich das im militärischen Leben nicht ganz gewöhnliche Ereignis, daß er mir noch unter der Einwirkung des Äthers aus Freude über die wiedererlangte Stimme um den Hals fiel und mich — zum großen Vergnügen des anwesenden Personals — küßte. Die Heimat mit den Annehmlichkeiten des Lazarettaufenthaltes und den daraus resultierenden Begehrungsvorstellungen, dem „Wunsch zur Krankheit" (*Bonhoeffer*), scheint für die Simulation einen besseren Boden abgegeben zu haben. Wir berufen uns dabei auf *Lewandowski* und auf *K. Singer* (zit. nach *Lewandowski*), der zunächst nach seinen Erfahrungen im Felde eine Simulation der Kriegsneurosen überhaupt leugnete, seinen Standpunkt jedoch nachher auf Grund seiner Erfahrungen in der Heimat nicht mehr aufrecht erhalten konnte. Also auch hier wieder der ungünstige Einfluß der Heimat; alle diese schädigenden Momente der Heimatslazarette ließen uns in der oben erwähnten Eingabe an die vorgesetzte Dienststelle auch die Notwendigkeit betonen, möglichst keinen Aphoniker in die Heimat gelangen zu lassen.

Literatur-Verzeichnis.

1. *Amersbach*, Arch. f. Laryngol. Bd. 30. H. 2.
2. *Barth*, Med. Klinik. 1917. No. 51.
3. *Beck*, Diese Beiträge. Bd. XI. H. 1/3.
4. *Brüggemann*, Ztschr. f. Ohrenheilk. Bd. 77. H. 2/3.

Digitized by Google

5. *Curschmann*, Münch. Med. Woch. 1916. No. 46.
6. *Fröschels*, Mon. f. Ohrenheilk. Bd. 52. H. 7/8.
7. *Guttmann*, Dtsch. Med. Woch. 1918. No. 32.
8. *Gutzmann*, Sitzung d. Berl. Laryngol. Ges. vom 8. VI. 1917.
9. Derselbe, Berl. Klin. Woch. 1916. No. 7.
10. *Harms*, Diese Beiträge. Bd. XI. H. 1/3.
11. *Imhofer*, Mon. f. Ohrenheilk. Bd. 51. H. 3/4.
12. *Kessel*, Ztschr. f. Ohrenheilk. Bd. 74. H. 2.
13. *Kümmel*, Diese Beiträge. Bd. XI. H. 1 3.
14. *Lewandowsky*, Münch. Med. Woch. 1917. No. 30 u. 31.
15. *Marx*, Diese Beiträge. Bd. VIII. H. 3/4.
16. *Muck*, Ztschr. f. Ohrenheilk. Bd. 74. H. 3.
17. Derselbe, Ebenda. Bd. 76. H. 1/2.
18. Derselbe, Münch. Med. Woch. 1916. No. 41.
19. Derselbe, Ebenda. 1916. No. 22.
20. *Nadoleczny*, Arch. f. Laryngol. Bd. 31. H. 2.
21. Derselbe, Münch. Med. Woch. 1918. No. 12.
22. *Onodi*, Mon. f. Ohrenheilk. Bd. 52. H. 2/3.
23. *Panconcelli-Calzia*, Vox. 1917. H. 2/3.
24. Derselbe, Vox. 1918. H. 3/4.
25. *Passow*, Diese Beiträge. Bd. XI. H. 1/3.
26. *Schlachter*, Ztschr. f. Ohrenheilk. Bd. 77. H. 1.
27. *Ulrich*, Arch. f. Laryngol. Bd. 31. H. 2.

Digitized by Google

XIX.

Kleinhirnbrückenwinkeltumor, kompliziert durch alte Radikaloperation.

Von

Dr. KÖNIG

in Bremen.

Bevor ich auf den Fall näher eingehe, möchte ich die Krankengeschichte in aller Kürze mitteilen:

Die 25 Jahre alte Pat. kam am 6. X. 1917 auf die Station und gab an, vor 9 Jahren wegen Eiterung des Ohres links radikal operiert worden zu sein. Die Höhle sei dauernd trocken gewesen bis zum Mai dieses Jahres. Damals plötzlich Sekretion aus der Höhle, 2—3 Tage lang anhaltend. Seit Anfang Juli ab und zu Erbrechen — ungefähr alle 8 Tage — morgens beim Aufstehen. In letzter Zeit außer diesem Erbrechen Stiche im Hinterkopf rechts, besonders beim Bücken. Häufig Schluckauf. Kein Schwindel, kein Ohrensausen.

Befund: Blaß aussehende, schwächliche Pat. Lungen und Herz o. B. Urin frei von Zucker und Eiweiß. Temperatur regelrecht.

Rechtes Ohr: stark eingezogenes, atrophisches Trommelfell.

Linkes Ohr: Radikaloperationshöhle, zurzeit trocken.

Nase: Verbiegung der Scheidewand nach links, sonst frei. Hals o. B.

Funktionsprüfung: Flüstersprache rechts 1—2 m; links ¼ m mit Bárány rechts, a° wird beiderseits gehört.

Weber nach rechts, Rinne rechts +, links —. Knochenleitung rechts verkürzt, links leicht verkürzt. Tuben gut durchgängig. Nach Katheterismus keine Besserung der Hörfähigkeit. In Endstellung der Augen einzelne nystagmusähnliche Zuckungen. Strabismus alternans. Facialisparese links. Beim Rombergschen Versuch keinerlei Schwanken, Zeigeversuche beiderseits in allen Ebenen richtig, gewisse Unsicherheit.

Kalorische Reaktion: Spülung rechts mit Wasser von 20°. Nach 2 Sek. Nystagmus horizontalis nach links von 1½ Sek. Dauer, dabei Schwindel, Brechreiz, Fall typisch nach rechts. Spülung links: nach einigen Sekunden Nystagmus horizontalis nach rechts von 1½ Sek. Dauer, dabei Schwindel, Fall nach links.

Patellar- und Achillessehnenreflexe beiderseits auslösbar. Kein Babinski, kein Klonus, Bauchdeckenreflexe beiderseits +. Keine amnestische Aphasie, keine Adiadochokinese, keine Astereognosis. Trigeminus o. B.

Am 10. X. Temperatur regelrecht. Im Bett befindet sich Pat. immer relativ wohl. Beim Aufrichten und Aufsitzen jedesmal sofort Schwindel-

Digitized by Google

gefühl und Schmerzen in der rechten Kopfseite. Sehr häufig Schluckauf und beim Essen Fehlschlucken.

11. X. Heute sezerniert die Operationshöhle plötzlich wieder. In der Gegend des Tegmen antri fühlt man mit der Sonde den Knochen freiliegen. Nach hinten hin starke Schmerzempfindlichkeit. Innerlich Jodkali.

13. X. Im Allgemeinbefinden keine Änderung.

Augenbefund: Starker Strabismus alternans (seit Kindheit). Bei starker Abduktion einzelne, langsame nystagmoide Zuckungen. Pupillen o. B.

Rechts Sehschärfe: $^5/_{24}$, liest Nahschrift 2,0 in 33 cm.

Links Sehschärfe: $^5/_6$, liest Nahschrift 0,4 in 25 cm.

Fundus: Beiderseits starke Infiltration der Papille und angrenzenden Retina, Papille stark verbreitert, geschwollen; starke venöse Stauung mit Unterbrechung der Gefäße; die venöse Stauung reicht weit bis in die Peripherie, mit einzelnen kapillären Blutungen, Arterienpuls. Am Rande der Papillen streifen- und flächenhafte Blutungen. Die Macula zurzeit frei, Tuberkel nicht nachweisbar.

14. X. Lumbalpunktion: Flüssigkeit klar, mäßig erhöhter Druck. Während die Flüssigkeit abfließt (10 ccm), sehr stark auftretende Kopfschmerzen in der rechten Kopfhälfte. Hinterher besseres Befinden ohne Kopfschmerzen. Operationshöhle sezerniert mittelstark.

15. X. *Wassermann*sche Reaktion negativ. Höhle sezerniert weiter, besonders im Tubenwinkel. Keine Klopfempfindlichkeit des Schädels, Nackensteifigkeit angedeutet, kein Kernig. Gaumensegel: normale Funktion, Kopfschmerzen rechts bestehen fort. Kein Fieber.

20. X. Operationshöhle fast völlig trocken. Allgemeinbefinden wechselnd. Nach Aufrichten und Körperbewegungen sofort starker Kopfschmerz. Kein Vorbeizeigen. Nach Kopfbewegungen oft starker Nystagmus nach beiden Seiten. Fehlschlucken besteht fort. Beschwerden beim Wasserlassen, die vor einigen Tagen vorhanden waren, haben sich nicht wiederholt. Lumbalpunktat steril. Enthält weder Leukozyten noch Lymphozyten, noch Bakterien.

22. X. Temperatur immer regelrecht. Gestern und heute relativ gutes Befinden. Nach Angabe des Augenarztes hat sich der Befund im Augenhintergrund gebessert. Tuberkel wurden nicht gefunden.

24. X. Operationshöhle trocken. Starke Kopfschmerzen rechts. Nackensteifigkeit hat zugenommen. Kein Druckpuls. Kernig nicht deutlich. Sensorium frei. Keine amnestische Aphasie, Nystagmus heute nur beim Blick nach rechts. Seit mehreren Tagen kein Stuhlgang, auch nicht nach Einläufen und inneren Mitteln. Urinentleerung ebenfalls selten und spärlich. Außer diesen Mastdarmblasenstörungen keine Lähmungserscheinungen. Nahrungsaufnahme sehr minimal, da dabei stets Fehlschlucken. Heute 12 Uhr mittags zweite Lumbalpunktion. Zunächst Einstich an voriger Punktionsstelle. Hier kein Liquor. Verwachsung, Verklebung? Neuer Einstich etwas oberhalb. Entleerung von ungefähr 20 ccm. Liquor steht unter hohem Druck, ist milchig getrübt. Kopfschmerzen bestehen nach der Punktion fort. Zustand verschlimmert sich im Laufe des Nachmittags zusehends. Auch nach Morphium keine Linderung. Abends 6 Uhr 30 Min. plötzlich Exitus.

Digitized by Google

Auszug aus dem Sektionsprotokoll: Dura mater stark bluthaltig, Innenfläche nur wenig feucht. Die Pia ist leicht hyperämisch, sie ist im ganzen klar. Bei Herausnahme des Gehirns wölbt sich links unter der Medulla oblongata ein über pflaumengroßer, graurötlicher weicher Tumor vor, über den die Nerven IX, X und XI gedehnt herüber verlaufen. Auch der Trigeminus und die Nerven VII und VIII sind zur Seite gedrängt, ebenso der Oculomotorius. Der Tumor ist scharf begrenzt, nur mit der Basalfläche des Kleinhirns im Zusammenhang, läßt sich aber am Rand von dieser ablösen. Ein kleiner, etwa haselnußgroßer Zapfen des Tumors, der etwas cystisch aussieht, ragt nach unten vor; die Medulla scheint etwas schmal und auf der Seite des Tumors etwas abgeflacht, die Konsistenz des Tumors ist etwas fester als die der Gehirnsubstanz. Die Pia der Basis ist klar, verhält sich wie in der Konvexität, die Windungen des Gehirns im ganzen sind deutlich abgeflacht, die Seitenventrikel im ganzen deutlich erweitert, vor allem im Hinterhorn. Der 3. Ventrikel ist nicht erweitert, der 4. Ventrikel ist von der linken Seite her durch den Tumor komprimiert und etwas verzerrt. Die Striae acusticae verlaufen nicht quer, sondern etwas nach oben abweichend.

Anatomische Diagnose: Fibrosarkom des Kleinhirnbrückenwinkels mit Kompression der basalen Hirnnerven links. Hydrocephalus internus. Verkäsende und verkalkende Mesenterialdrüsentuberkulose.

Es erhebt sich die Frage, ob im vorliegenden Falle die Diagnose intra vitam hätte gestellt werden können. Ich wiederhole: Eine vor 9 Jahren wegen chronischer Otitis media links radikal operierte Patientin bekam nach neuer Eiterung aus der Operationshöhle starke Kopfschmerzen, Erbrechen. Es bestand Stauungspapille, Drucksteigerung der Lumbalflüssigkeit, Fehlschlucken, und in den letzten Tagen trat Nystagmus und Nackensteifigkeit hinzu. Dies die Summe der allgemeinen und lokalen Symptome, die zur Diagnosenstellung herangezogen werden konnten. Im Mittelpunkt des Symptomenkomplexes stand die doppelseitige Stauungspapille. Ihre Ursache zu ergründen, war zunächst die Hauptaufgabe. Da es sich um eine in letzter Zeit wieder sezernierende Radikaloperationshöhle handelte, so war der Verdacht nicht von der Hand zu weisen, dort den Ausgangspunkt der Erkrankung zu suchen. Es fanden sich in der Höhle zeitweise aufschießende Granulationen und am Tegmen antri eine Stelle, die nicht epidermisiert war und sich mit der Sonde rauh anfühlte. Die nächstliegenden Komplikationen, an die man denken mußte, waren Hirnabszeß oder seröse Meningitis. Der Hirnabszeß verläuft zwar in der Mehrzahl der Fälle ohne Stauungspapille und ohne wesentliche Drucksteigerung der Lumbalflüssigkeit, aber es kommen auch andere in dieser Hinsicht positive Fälle vor. Der fieberlose Verlauf sprach nicht gegen Hirnabszeß, denn meistens macht ein Hirn-

Digitized by Google

abszeß kein Fieber bis zu dem Augenblick, wo der letale Durchbruch in die Ventrikel oder die Meningen eintritt. Aber auch die anderen Symptome, Kopfschmerz, Erbrechen, ließen sich zwanglos der Diagnose Hirnabszeß unterordnen. Und der Sitz? Wenn man die Entstehungsursache in der Radikaloperationshöhle annahm, so konnte der Abszeß sich entweder im Schläfenlappen oder im Kleinhirn entwickelt haben. Die Diagnose war aber für beide Teile sehr unsicher. Denn das typische Symptom für einen linksseitigen Schläfenlappenabszeß — die sensorische Aphasie — fehlte. Es traten keinerlei Paraphasien auf, Sprachverständnis war vorhanden. Lesen und Schreiben stieß auf keine Schwierigkeiten. Für die Annahme eines Kleinhirnabszesses fehlte die cerebellare Ataxie vollkommen. Aber es ist ja bekannt, daß Abszesse, die in den Seitenteilen des Kleinhirns sitzen, fast ganz ohne Symptome verlaufen können. Der Sitz ließ sich also nicht bestimmen. Außerdem war es doch recht auffallend, daß ein Abszeß sich erst 9 Jahre nach der Radikaloperation entwickelt haben sollte. Da die während der Beobachtung auftretende Eiterung außerdem einen völlig gutartigen Charakter zeigte und nach kurzer Behandlung schon sistierte, und da auch der Verdacht auf kariöse Stellen am Tegmen antri nach und nach schwand, so wäre der Gedanke eines von hier ausgehenden Hirnabszesses gesucht gewesen. Diese Erwägungen ließen mich schließlich von der Diagnose Hirnabszeß Abstand nehmen und statt dessen, als das nächstliegende, eine Meningitis serosa diagnostizieren. Es ist bekannt, daß das klinische Bild der Meningitis serosa völlig den Symptomen des vorliegenden Falles gleichen kann: fieberloser Verlauf, Kopfschmerzen, Stauungspapille, Erbrechen. Die Zeichen einer akuten Meningitis — Nackenstarre und Kernig — können bei der Meningitis serosa vorhanden sein, brauchen es aber nicht. Auch das Ergebnis der ersten Lumbalpunktion ließ sich für die Diagnose verwerten. Die Flüssigkeit stand unter erhöhtem Druck, erschien makroskopisch völlig klar und zeigte bei der Untersuchung des Sediments weder Lymphozyten und Leukozyten, noch Bakterien. Das Fehlen der Lymphocytose allein sprach nicht gegen Meningitis serosa, denn es kommen auch Fälle von Hydrocephalus vor ohne Lymphocytose. Hinzu kam der Mangel an Lokalsymptomen — alles Gründe, die für die Diagnose Meningitis serosa verwandt werden konnten. Auch die Ätiologie war naheliegend. Kann doch eine Meningitis serosa ohne alle ersichtliche Ursache zur Entstehung kommen, wie viel leichter und erklärlicher

Digitized by Google

im Anschluß an eine zeitweilig sezernierende Radikaloperationshöhle. Ich stellte daher die Diagnose Meningitis serosa, bis ich die Lumbalpunktion am letzten Tage machte und das milchig getrübte Punktat fand. Das machte mich skeptisch und in meiner bisherigen Diagnose zweifelhaft. Schon vor dieser letzten Lumbalpunktion hatte der Augenarzt den Verdacht einer basalen tuberkulösen Meningitis ausgesprochen. Die Kranke machte ja auch einen tuberkulösen Eindruck und die Symptome sprachen nicht gegen die Diagnose. Der fieberlose Verlauf war ja merkwürdig — aber er kommt bei der tuberkulösen Meningitis Erwachsener in ganz seltenen Fällen ohne Frage vor. Was mich von der Diagnose zunächst zurückhielt, war das Fehlen der Nackenstarre und der Kernig-Symptome, die erst ganz zuletzt in die Erscheinung traten. Es wäre auffallend gewesen, wenn bei einer derartigen Stauungspapille, hervorgerufen durch Meningitis tuberculosa, nicht auch die anderen Kardinalsymptome der Meningitis vorhanden waren. Als sie nun im letzten Stadium auftraten, und das getrübte Lumbalpunktat hinzukam, schloß ich mich der Ansicht des Augenarztes an. Selbstverständlich habe ich auch die Diagnose Lues berücksichtigt. Sie kann in Form einer zirkumskripten Meningitis oder eines Gummas ganz dieselben Symptome machen. Da aber sonst keinerlei luetische Zeichen vorhanden waren, Wassermann negativ ausfiel und vor allen Dingen durch hohe Jodgaben keinerlei Besserung der Beschwerden eintrat, kam Lues nicht mehr als Diagnose in Betracht. Die zweite Untersuchung durch den Augenarzt hatte zwar eine Besserung im Befund des Augenhintergrunds ergeben, aber es war zweifelhaft, ob hieran das Jod oder die erste Lumbalpunktion schuld war.

Es blieb noch übrig, die Diagnose Tumor in Erwägung zu ziehen, aber die zeitweilig sezernierende Radikaloperationshöhle veranlaßte mich, auch in ihr das ursächliche Moment zu suchen. Durch sie wurde das gesamte Krankheitsbild von Anfang an kompliziert. Aber wenn diese Komplikation nicht vorhanden gewesen wäre — meines Erachtens hätten sich auch dann der Diagnose und Lokalisation des Kleinhirnbrückenwinkeltumors große Schwierigkeiten in den Weg gestellt. Kopfschmerz, fieberloser Verlauf, Stauungspapille, Drucksteigerung der Lumbalflüssigkeit hätten zum Krankheitsbild gepaßt — ebenso wie zum Bild der Meningitis serosa. Doch da irgend welche Lokalsymptome fehlten, hätte auch bei der Annahme eines Tumors der Sitz nicht diagnostiziert werden können. Für den Acusticustumor charakte-

Digitized by Google

ristisch ist bekanntlich die Entwicklung einseitiger progressiver Schwerhörigkeit bis Taubheit, ferner cerebellare und Pyramidensymptome, letztere gekreuzt. Schwerhörigkeit bestand auf dem linken Ohr, aber sie war als Folge früherer Eiterung und Radikaloperation aufzufassen. Jedenfalls zeigte sie keinen progressiven Charakter und erreichte bis zum Schluß nicht den Grad völliger Taubheit. Über Ohrensausen — auch ein Symptom, das sonst zur Diagnose mit hätte herangezogen werden können, wurde niemals geklagt. Die periphere Facialislähmung konnte nicht verwertet werden, da sie schon seit der Operation bestand und scheinbar artefiziellen Ursprungs war. Von cerebellaren Symptomen fand sich in der ersten Zeit der Beobachtung nichts, weder Schwindel noch irgend welche ataktischen Störungen. Patientin konnte sowohl mit offenen wie mit geschlossenen Augen vor- und rückwärts gehen, beim *Rombergs*chen Versuch keinerlei Schwanken, Zeigeversuche in allen Ebenen richtig. Erst nach einigen Tagen klagte sie über Schwindelgefühl und zwar jedesmal nach Aufrichten und Aufsitzen im Bett. Die nystagmusähnlichen Zuckungen bei starker Abduktion der Augen ließen einen sicheren Schluß auf einen Nystagmus cerebellarer Herkunft nicht zu. Vielmehr hatte es den Anschein, als ob der Nystagmus durch die Anomalien der Augen (Strabismus alternans, Muskelschwäche) bedingt sei. Erst im Endstadium trat nach Körperbewegungen einwandfreier Nystagmus auf. Die Unterschiede in den Resultaten der kalorischen Reaktion rechts und links ließen sich zwanglos dadurch erklären, daß in der Radikaloperationshöhle selbstverständlich viel früher ein Nystagmus experimentell auslösbar war als in dem normalen Ohr. Die später auftretenden Schluckbeschwerden deuteten zwar auf eine Affektion im Gebiete des letzten Hirnnerven, aber andererseits waren sie viel zu inkonstant und gering, als daß man daraufhin den Sitz des Krankheitsherdes hätte bestimmen können. Sie konnten ja unseres Wissens weiter nichts sein als Fern- oder Nachbarschaftssymptome. Gar nicht zu verwerten war die Klopfempfindlichkeit des Schädels und der Sitz der Kopfschmerzen. Erstere war überhaupt nicht vorhanden und der Kopfschmerz wurde nicht dem wahren Sitz entsprechend links, sondern dauernd rechts angegeben.

Es handelte sich einmal wieder um einen jener schwierigen Fälle, bei denen die Allgemeinsymptome gut ausgeprägt sind, bei denen die Folgen gesteigerten Hirndrucks klar in die Erscheinung treten, die aber keine Lokalsymptome machen, und die aus diesem

Digitized by Google

Grunde der Diagnose und Lokalisation unüberwindliche Schwierigkeiten bereiten.

Berücksichtigt man nun den Sektionsbefund, so ist es erstaunlich, daß ein solcher Tumor keinerlei Lokalsymptome gemacht hat. An allen Nerven, die im Bereich des Tumors lagen, zeigten sich grobanatomische Veränderungen. So waren die Nerven IX, X und XI erheblich gedehnt und andere Nerven wie III, VII und VIII zur Seite gedrängt.

Eine Tatsache bedarf noch der Aufklärung. Wie aus der Krankengeschichte ersichtlich, und wie ich weiter oben ausgeführt habe, war die Lumbalflüssigkeit bei der zweiten Punktion milchig getrübt. Merkwürdigerweise fand sich bei der Sektion nun keine Spur einer Meningitis. Die Hirnhäute waren glänzend, die Ventrikelflüssigkeit klar. Leider wurde das Rückenmark nicht näher untersucht und auch die mikroskopische Untersuchung des Sediments unterblieb. Aber auch ohne dies muß man allein auf Grund der makroskopisch sichtbaren Trübung annehmen, daß sich zwischen der ersten und zweiten Lumbalpunktion im Spinalsack irgend welche pathologischen Prozesse abgespielt haben. Welcher Art diese Prozesse waren, ließ sich nicht mehr feststellen.

Digitized by Google

XX.

(Aus dem Psychologischen Institut der Universität Berlin.)

Zur Analyse geflüsterter Vokale.

Von

C. STUMPF.

Die Flüstersprache ist nicht nur ein ohrenärztliches Untersuchungsmittel, sondern auch seit lange und mit Recht ein Gegenstand theoretischen Interesses. Die Trägerin so manches Geheimnisses birgt in sich selbst schon Geheimnisse genug. Meine eigenen Vokalstudien nahmen von den geflüsterten Vokalen ihren Ausgang. In der kurzen Übersicht der Ergebnisse[1]) stellte ich aber die gesungenen in den Vordergrund, weil sich daran die angewandten Methoden der Analyse umfassender erläutern und die Synthese aus einfachen Tönen natürlich überhaupt nur an ihnen durchführen ließ. Die Ehrung des berühmten Ohrenarztes, dem ich, mitten in dieser Untersuchung von einer schweren Mittelohraffektion befallen, die vollständige Herstellung des Gehörs verdanke, gibt mir willkommene Gelegenheit, einiges über die geflüsterten Vokale zu berichten. Man kann diese zarten Lautgebilde, die jeder Analyse unzugänglich scheinen, gleichwohl durch ein sehr einfaches, bei gesungenen Vokalen bereits von *Grützner* und *Sauberschwarz* angewandtes Verfahren zerlegen und in ihre Struktur eindringen. Aber man muß dabei sehr systematisch und geduldig vorgehen.

1. Interferenzmethode.

Geflüsterte Laute lassen sich ebenso wie gesungene und gesprochene durch ein System von Interferenzröhren von der oberen Tongrenze aus abbauen, bis sie verschwinden, und dann wieder von dem Punkte des Verschwindens aus aufbauen. Der Laut wird in einem Nebenzimmer in eine nicht zu enge Röhrenleitung[2])

[1]) Die Struktur der Vokale. Sitzungsberichte der Berliner Akademie der Wissenschaften vom 4. April 1918.

[2]) Beträgt das Lumen unter 1 cm, so können gegen die Tongrenze hin liegende Bestandteile geschädigt werden. Bei geflüsterten Vokalen ist

Digitized by Google

geflüstert, die durch eine Wand in das Beobachtungszimmer geführt und hier mit seitlichen Röhren versehen ist, die durch graduierte Stempel auf Viertelwellenlängen der auszuschaltenden Tonhöhen eingestellt werden können. Steht eine durchbohrte Wand nicht zur Verfügung, so kann man, solange es sich nur um geflüsterte Laute handelt, die Beobachtungen zur Not auch im Schallerzeugungsraume selbst machen, wenn man den Schall aus der Röhre durch einen kleinen Gummischlauch in das Ohr leitet und das andere Ohr verstopft.

Die Seitenleitungen müssen bei den Flüsterlauten, wenn ein größeres Stück davon oder der ganze Laut ausgeschlossen werden soll, zahlreiche Röhren von fein abgestufter Länge (in den höchsten Oktaven mit nur 1 mm Differenz, im allgemeinen 10—12 Stufen innerhalb der Oktave) umfassen, weil diese Laute nicht wie die gesungenen und gesprochenen aus einer begrenzten Anzahl von Teiltönen bestehen, sondern sich wie eine Art Tonstaub stetig oder in unmerklich kleinen Abständen über einen ganzen Tonbezirk erstrecken. Bei einigen Versuchsreihen wandte ich zur völligen Vernichtung 59, bei anderen 49 oder 34 Röhren an; manchmal kam ich aber bei Einführung gewisser Maßregeln mit 26 aus. In Betracht kommt auch, daß jede Einstellung zugleich die ungeraden Multipla der betreffenden Schwingungszahl mit ausschließt. Auf vollständigen Ausschluß der Multipla kann man allerdings nicht immer rechnen, sondern muß sich im einzelnen Fall darüber besonders vergewissern.

Vor Beginn der Einstellungen ist festzustellen, ob der Laut unverändert und natürlich, mindestens noch gut erkennbar, aus der Hauptleitung kommt. Anweisungen an den Flüsternden, Verkürzung der Leitung, eventuell Vorschaltung eines geeigneten Trichters können helfen. Dann trägt man, von den kleinsten Einstellungen beginnend und immer größere hinzufügend, den Laut allmählich von der Höhe aus ab. Ist er ganz verschwunden, so schiebt man die Stempel, vom längsten anfangend, wieder hinein und beobachtet das allmähliche Entstehen des Lautes, bis er fertig ist.

Man kommt auf beiden Wegen immer zu einer gewissen Region, die für das Eigentümliche des betreffenden Lautes hauptsächlich entscheidend ist, der „charakteristischen Re-

dies allerdings kaum merklich, wohl aber bei hohen Konsonanten wie S oder Ch (in Chi).

Digitized by Google

gion". Sie ist beim Aufbau begrenzt durch den Punkt, wo zuerst eine Spur seines besonderen Charakters auftritt, und den Punkt, wo er so gut wie fertig erscheint; beim Abbau durch den Punkt, wo zuerst eine Schädigung seines eigentümlichen Charakters merkbar wird, und den, wo er diesen ganz verloren hat.

In dieser Hinsicht weichen aber die Ergebnisse des Ab- und Aufbaus fast regelmäßig etwas voneinander ab, indem alle Stadien und so auch die charakteristischen Regionen beim Aufbau etwas tiefer liegen als beim Abbau. So erscheint z. B. ein Laut beim Abbau an einer Stelle bereits alteriert, wo er beim Aufbau schon fertig und tadellos ist; oder er hat bei einer anderen Einstellung bereits ganz seinen spezifischen Charakter verloren, während beim Aufbau an der gleichen Stelle schon etwas von diesem Charakter zu bermerken ist. Der Unterschied kann natürlich nur psychologische Ursachen haben, wie ja auch bekanntermaßen bei der Bestimmung der Hörschärfe ein kleiner Unterschied des Schwellenwertes auftritt, wenn man eine Klangquelle dem Ohre nähert und wenn man sie von ihm entfernt. Die Ursache liegt hier offenbar darin, daß man beim Aufbau für die erste Spur des spezifischen Charakters besonders empfindlich ist und mit der Erreichung einer gewissen Vollkommenheit und Deutlichkeit den Laut schon für fertig hält, während man beim Abbau, wo der Laut in seiner wirklichen, natürlichen Vollkommenheit unmittelbar vorausgegangen ist, wieder für Alterationen empfindlicher ist und den gänzlichen Verlust des spezifischen Charakters zu früh konstatiert. Diesem verschiedenen Verhalten unterliegt man auch bei großer Übung immer wieder, selbst wenn Auf- und Abbau unmittelbar aufeinander folgen.

Außer den Ab- und Aufbauversuchen kamen auch hier Lücken- und Stichversuche zur Verwendung, d. h. Ausschaltungen kleiner mittlerer Zonen oder einzelner Tonhöhen, um deren Wirkung festzustellen. Bei den Stichversuchen werden zweckmäßigerweise immer 2 bis 3 Röhren für die gleiche Einstellung genommen, um die Auslöschung vollständig zu machen. Ferner ist es bei diesen feinen Unterschieden notwendig, jede Stichstellung unmittelbar mit der Nullstellung zu vergleichen und nicht von einer Stichstellung zur anderen fortzugehen; man muß immer wieder den unveränderten Laut daneben halten. Auf diese Weise haben meine jungen Mitarbeiter mit mir millimeterweise fortschreitend den Bestand der einzelnen Laute abgetastet. Bei der Deutung der Beobachtungen muß hier mit dem Umstande gerechnet

Digitized by Google

werden, daß die ungeraden Multipla der Schwingungszahlen mit ausgelöscht werden. Aber wenn von diesen vorher festgestellt ist, daß sie gar nicht in dem Laute vorhanden oder von keiner wesentlichen Bedeutung sind, so kann man auch aus solchen Versuchen interessante Schlüsse ziehen. Öfters wird ein Flüstervokal durch eine einzige Sticheinstellung schon gründlich verändert, z. B. ein Ä in AO verwandelt.

Es ist instruktiv, sowohl beim Auf- wie Abbau an bestimmten Stellungen Querschnitte zu machen, d. h. mehrere oder alle Vokale in ihrem augenblicklichen Zustande zu vergleichen und dabei auch unwissentliche, ohne Kenntnis der Versuchseinrichtungen gefällte, Urteile abgeben zu lassen. Auch ganze Versuchsreihen aus fortgesetzten Querschnitten von der oberen bis zur unteren Grenze oder umgekehrt können durchgeführt werden. Ich habe dies vielfach getan und dadurch die Ergebnisse der Längsschnitte und der eigenen Beobachtungen in besonders überzeugender, objektiver Weise bestätigen können.

Bei gehöriger Übung erhält man, obgleich nicht so schnell wie bei den gesungenen Lauten, durch Interferenzversuche von guten Beobachtern Ergebnisse von großer Regelmäßigkeit. Allerdings gibt es Personen, die zur Beobachtung sinnlicher Erscheinungen, selbst wenn es sich um gröbere Dinge handelt, einfach nicht zu gebrauchen sind. Ich rede nicht von den Unterschieden der Hörschärfe, deren normaler Stand hier natürlich vorauszusetzen ist, sondern von mangelhafter psychologischer Disposition. Aber auch unter guten Beobachtern bleiben kleinere individuelle Differenzen. Denn die feinere Abgrenzung eines Lautes gegen seine Verwandten ist nicht für alle Individuen dieselbe. Manche unterscheiden z. B. nicht sehr scharf zwischen Ö und Ä, sowohl wenn sie selbst flüstern, als wenn sie beobachten. Im folgenden sind nur die Ergebnisse von Beobachtern benutzt, denen auch kleinere Abnormitäten in dieser Hinsicht nicht anhafteten. Die Zahl der Beobachtungsreihen, die oft mehrere Stunden füllten, beträgt über 150.

Es haben bei diesen Versuchen hauptsächlich mitgewirkt die Herren: Dr. *Abraham*, Dr. *v. Allesch*, Dr. *Rieffert*, Dr. *Friedländer*, Dr. *Koffka*, Dr. *Lewin*, Dr. *Rupp*. Ihnen allen, ganz besonders den drei erstgenannten, die die größten Opfer an Zeit brachten, spreche ich für ihre unermüdliche Geduld und Sorgfalt herzlichen Dank aus.

Digitized by Google

Bei der Deutung der Interferenzversuche ist mit einer gewissen Interferenzbreite zu rechnen, d. h. die Wirkung einer Einstellung erstreckt sich in abnehmendem Grade noch auf die umliegende Tongegend. Bei den Ab- und Aufbauversuchen kommt hrer Einrichtung gemäß nur die Wirkung nach unten in Frage, bei den Stich- und Lückenversuchen dagegen nach beiden Seiten. Ich nahm früher an (a. a. O. 342), daß die Interferenzbreite bei den Flüstervokalen wegen ihrer Schwäche noch größer sei als bei den Tönen, muß dies aber als einen Fehlschluß zurücknehmen, da ja auch die aus den Seitenröhren kommenden Schwingungen hier entsprechend schwächer sind. Wenn trotzdem nach besonderen Versuchen über diese Frage mit einfachen Tönen und mit den Obertönen von Instrumenten die Interferenzbreite bei schwachen Tönen größer zu sein scheint, so dürfte dies eher an der größeren Unterschiedsempfindlichkeit für schwache Reize liegen. Es ist aber auch ein Unterschied, ob man überhaupt nach irgendeiner, sei es auch nur eben merklichen, Schwächung fragt, oder nach einer erheblichen, praktisch in Betracht kommenden. In letzterer Hinsicht darf man nach den Ergebnissen meiner Versuche für die mittlere Tonregion etwa den Raum einer kleinen Terz annehmen. In den höheren Oktaven scheint er bis zur Quarte zu wachsen. Jenseits dieses Umfanges nimmt die Stärke der Interferenzwirkung rapid ab und kann vernachlässigt werden.

Die im folgenden für die Einstellungen angegebenen Zahlenwerte bedeuten Viertelwellenlängen in cm. Die zu jeder Einstellung gehörige Tonhöhe ersieht man aus der am Schlusse der Abhandlung stehenden Tabelle[3]).

Der Ausdruck „Einstellung 11" oder kurz „11" bedeutet bei den Abbauversuchen, daß man mit dem Herausziehen der Stempel, von den kleinsten Einstellungen anfangend, bis zu der Viertelwellenlänge 11 cm gekommen ist; bei den Aufbauversuchen, daß man umgekehrt von der unteren beim Abbau erreichten Grenze, z. B. 25 cm, mit dem Hineinschieben der Stempel bis zu 11 cm ge-

[3]) Vgl. *K. L. Schaefers* Tabellen der Wellenlängen in diesen Beiträgen Bd. 1, S. 76 ff. (Tab. IV für $a^1 = 435$ Schwingungen, Temp. 18°.) Die Temperatur bedingt nur geringe Unterschiede, die bei den gewöhnlichen Schwankungen der Zimmertemperatur nicht in Betracht kommen. Bei Versuchen mit 27°, wie wir sie im Juli 1914 in dem durch den Kamin einer darunterliegenden Wirtshausküche auch noch künstlich geheizten Beobachtungszimmer machen mußten, waren allerdings um einen Halbton höhere Schwingungszahlen anzusetzen.

Digitized by Google

kommen ist. In beiden Fällen sind also alle über g^2 liegenden Tonhöhen ausgeschlossen, g^2 selbst aber und alle darunter liegenden freigegeben, nur die bis zu einer kleinen Terz darunterliegenden in abnehmendem Grade geschwächt. Bei den Stichversuchen bedeutet derselbe Ausdruck „Einstellung 11" oder „11", daß nur auf die Viertelwellenlänge 11 cm selbst eingestellt ist; ebenso besagt bei den Lückenversuchen „11—8", daß nur diese Zone durch direkte Interferenz ausgeschlossen ist. Da diese verschiedenen Bedeutungen sich jedesmal aus der ganzen Einrichtung und dem Wesen der Versuche von selbst ergeben, kann die Mehrdeutigkeit wohl keinen Schaden stiften.

Es sei noch vorausgeschickt, daß hier nur von den in unserer Sprache gebrauchten Vokalen die Rede ist und daß die Unterscheidungen zwischen Haupt- und Nebenvokalen bzw. Umlauten für den gegenwärtigen Zweck beiseite bleiben können. Man könnte an sich auch den Aufbau eines Blöklautes wie AOÄ oder OÖÄ genau nach demselben Verfahren bis zu seiner idealen Form verfolgen, Formanten aufsuchen usw. Ich will aber damit nicht jede Einteilung der Vokale und jede Unterscheidung von Haupt- und Nebenvokalen für andere Zwecke verwerfen. Insbesondere hat sich mir das *Hellwag*sche Vokaldreieck ausgezeichnet bewährt, sofern es die möglichen Übergänge sehr vollständig und übersichtlich darstellt. Es kommen sogar auch die den hellen Vokalen zugrundeliegenden dunklen darin richtig zum Ausdruck. Aber hier brauchen wir es nicht. Dagegen wurde besonders sorgfältig auf eine möglichst charakteristische Aussprache der 8 Vokale geachtet, d. h. auf eine solche, die Verwechselungen mit anderen Gliedern der Reihe, besonders den unmittelbaren Nachbarn, ausschloß, was durch unwissentliche Kontrollreihen festgestellt wurde. Das geflüsterte U läßt allerdings immer etwas an Dunkelheit zu wünschen. Für I wurde vielfach ein Kind (13 jähriger Knabe) als Flüsterer benützt, weil Erwachsene diesen Laut nicht so rein und hell zu flüstern pflegen.

Warum die 8 Vokale in der Reihenfolge U, O, A, Ö, Ä, Ü, E, I angeordnet werden, wird sich aus dem Folgenden ergeben. Es ist die Anordnung vom dunkelsten bis zum hellsten, und der Grund dieser Helligkeitsverschiedenheit liegt in ihrer ganzen Struktur.

2. Ab- und Aufbau.

Das allgemeinste Ergebnis der Ab- und Aufbauversuche ist, daß alle Flüstervokale innerhalb des Tonhöhenbezirks von c^1 an

Digitized by Google

bis zur oberen Tongrenze (e^7) enthalten sind. Sie füllen auf dieser Linie mehr oder minder große Strecken aus. Der Umfang dieser Strecken wächst von U bis I; es kommen immer höhere Regionen hinzu, ohne daß die tieferen wegfallen. Aber vom Ö an tritt eine Zerreißung ein; es liegen zwischen einer ganz schwachen, tiefen Abteilung und der Formantregion Nullstrecken. I enthält die größte derartige Lücke. Wir erschließen dies aus dem Umstande, daß beim Abbau, nachdem der Vokal seinen Charakter verloren hat, ein dunkler Rest noch übrig bleibt, der erst erheblich weiter unten verschwindet, und daß ebenso beim Aufbau, nachdem eine dunkle Grundlage entstanden ist, eine längere Strecke hindurch bis zum Eintritt in die charakteristische Region keine wesentliche Veränderung stattfindet. In diesen toten Strecken bleiben denn auch Stichversuche, die sonst bedeutende Veränderungen erzielen können, wirkungslos. Sie fanden sich ebenso bei gesungenen Vokalen und wurden dort auch durch die Synthese bestätigt. (Siehe die Tabellen a. a. O. S. 349.) Immerhin scheinen sie bei den Flüstervokalen nicht absolut leer zu sein, da beim Aufbau eine kleine Erhellung der Unterlage im Laufe der toten Strecke doch zu beobachten ist.

Von großem Interesse sind die qualitativen Umwandlungserscheinungen beim Ab- und Aufbau, und sie entsprechen wieder ganz denen gesungener oder stimmhaft gesprochener Vokale. Für jeden, der zuerst Abbauversuche macht, ist es in hohem Grade überraschend, wie durch wenige Einstellungen E und Ö in O, I und Ü in U, Ä in AO übergehen. Die Wendepunkte liegen nur alle etwas höher als bei den gesungenen und stimmhaft gesprochenen Vokalen. Wenn man z. B. die Stempel von 0,4 (e^7) bis zu 3,4 (e^4) einstellt, also diese Tonstrecke ausschaltet, so sind Ü, E und I beim Singen und Sprechen noch ziemlich deutlich voneinander zu unterscheiden, beim Flüstern aber nicht mehr.

Wir beschreiben jetzt die Grundzüge der Umwandlungen beim Aufbau, die eine Art Entwicklungsgeschichte der einzelnen Vokale darstellen. Es seien also sämtliche Stempel so eingestellt, daß die ganze Tonstrecke von der oberen Tongrenze bis zu f^1 (Einstellung 25) ausgeschaltet ist. Dann ist von den helleren Vokalen nichts mehr übrig und von den 3 dunkleren nur etwa noch ein ganz minimales charakterloses Geräusch. Wir schieben nun, von der längsten Einstellung anfangend, die Stempel herein. Es stellen sich dann die schwächsten Anfänge auch der helleren Vokale ein, und zwar in Gestalt desselben minimalen, charakter-

Digitized by Google

losen Geräusches. Bei etwa 19 (h^1) werden sie alle U-ähnlich, und von da ab beginnen weitere Entwicklungen.

U selbst ist mit 11 im wesentlichen fertig. Es ist dann sogar schöner, reiner als beim gewöhnlichen Flüstern, weil es durch das Abschneiden der höheren Region von hellen, hauchenden Geräuschen befreit ist. Weiterhin wird es bis etwa 7 noch allenfalls etwas natürlicher, indem diese helleren Teile dazukommen.

O wird bei 16 aus dem anfänglichen U zu UO, dann Ou (= O, etwas nach U) und ist mit etwa 9 fertig. Das Fehlen der oberen Region wirkt wie bei U.

A wird bei 14 aus U zu O, bei 12 oder 11 AO, bei 5,5 gutes, bei 5,0 noch besseres A.

Ö wird aus demselben Anfang bei 13 ein hauchendes UO und Ou. Bei 5,5 erste Spur einer Ö-Beimischung. Bei 3,7 ist es fertig.

Ä wird nach dem gleichen Beginn bei etwa 9 AO, bei 7 dunkles A (Ao). Bei 3,9 erste Spur einer Ä-Beimischung, bei 3,3 bis 2,8 gutes, bei 2,6 tadelloses Ä.

Ü wird aus einem leise hauchenden U zunächst bei 4,4 eigentümlich fauchend. Bei 3,5 erste hellere Beimischung, bei 2,9 Uü, bei 2,6 gut.

E wird aus U gegen 9 hin zu einem leisen, etwas dunklen O, das lange unverändert bleibt. Bei 3,7 etwas bedecktes, aber helleres O, auch wohl als „O mit einer Spur Ö" bezeichnet. Bei 3,5 dunkles, hauchendes Ö. Bei 2,9 dunkles Eö; man glaubt hier auch gelegentlich E und seine Unterlage O unvermischt nebeneinander zu hören. Bei 2,6 deutlicheres, aber noch blasendes E, bei 2,2 bis 1,6 fertig.

I ist nach dem verschwindend leisen Urgeräusch zunächst bei 8,8 ein noch kaum hörbares, dann etwas stärkeres U, eigentlich mehr ein U-ähnlicher Hauch, der lange unverändert bleibt. Jenseits 4,0 verschwindet der U-Charkter und bleibt nur ein F-artiges Blasen, dem sich bei 3,3 etwas Ü, bei 2,9 eine Spur I beimischt. Diese wird merklicher. Bei 2,5 ein pelziges, heiseres I, bei 1,8 bis 1,7 fertig.

Sehr eigentümlich ist bei den helleren Vokalen das ihrer ausgeprägten Form beim Aufbau unmittelbar vorhergehende Uebergangsstadium. Es ist wie eine Art Mutieren der Stimme. eine Strecke der Charakterlosigkeit. Der Laut wird dünn, blasend, heiser, verschleiert. Dann kommt eine kleine Erhellung und gleich darauf die erste Spur des betreffenden Vokals. Dieser tritt oft

Digitized by Google

zunächst gespalten auf, mit einem tiefen und einem davon gesonderten, hohen Bestandteil, die erst allmählich zu einer Einheit zusammenschmelzen. Der dunkle Untergrund tritt bei beiden immer mehr zurück und wird zuletzt gegenüber dem hohen ausschlaggebenden Teile nicht mehr beachtet.

Ganz verständlich ist mir dieses Mutieren noch nicht, aber es hängt offenbar mit dem Eintritt in die Formantregion zusammen, die ja etwas unter die charakteristische Region hinabreicht (s. u.). Es ist etwas Neues in den Laut gekommen, das sich mit dem Bisherigen nicht recht verträgt, aber noch nicht stark genug ist, dem Klange seinen eigentümlichen Charakter aufzuprägen.

Die beschriebenen Veränderungen sind in der beifolgenden Tabelle, die zugleich die Querschnittverhältnisse erkennen läßt, übersichtlich zusammengestellt. Die Umwandlungen treten (mit Ausnahme der noch zu besprechenden Unterschiede bei U und O) an den nämlichen Punkten der Tonlinie auf wie bei den gesungenen Vokalen (a. a. O. S. 340).

Beim Abbau erscheinen natürlich die entgegengesetzten Umwandlungen in entgegengesetzter Reihenfolge; aber die Wendepunkte sind, wie schon bemerkt wurde, vielfach etwas nach oben hin verschoben. Auch tritt eine leichte Verdunkelung öfters schon bedeutend oberhalb der charakteristischen Region auf. U erfährt die erste Veränderung von oben schon bei etwa 6 oder 7, und zwar ist es tonaler geworden, das Hauchende ausgeschaltet. Die eigentliche Zerstörung beginnt aber erst bei 11 oder 12. O zeigt die erste leise Verdunkelung schon bei 3, merklicher bei 4, 6, ist aber bei 8 noch sicher von U unterscheidbar, bei 12,5 dagegen nicht mehr; beide sind hier nur ein leiser, hohler Hauch. A erleidet zuerst bei 4,1 eine ganz geringe Verdunkelung, ist aber schon bei 5 AO, bei 8 reines O. Ö wird 3 bei dunkler und etwas blassend, ist bei 4 von O noch einigermaßen unterschieden, bei 5 aber fast schon UO, bei 8 nur ein dunkler O-artiger Hauch usw.

Auch gewisse kleinere qualitative Unterschiede in den Lautprodukten oder in ihrer Auffassung beim Abbau verzeichnen die Protokolle. So geht E bei 1,3 etwas nach Ü und ist bei 2 ein entschiedenes Ü, während beim Abbau die Entwicklung nicht oder nur selten durch Ü hindurchgeht. Dies kann wieder nur psychologische Gründe haben. Es kommt eben bei einer sinnlichen Erscheinung auch auf den Zusammenhang an; sie kann sich je nach dem, was vorausgegangen ist, verschieden darstellen. Im

Digitized by Google

1,5	ges^{5}								I gut
2	des^{5}						reines Ü	E gut	I deutlich
2,5	a^{4}					Ä tadellos	Ü gut	E	I etwas pelzig
3	ges^{4}					Ä	Ü dumpf	O + E; Eö	Blasen mit Ü; U
3,5	es^{4}					AoÄ	Üü	Oö	mehr Blasen
4	des^{4}				gutes Ö	Aoä	Uetwas bedeckt	O etwas heller	|
4,5	h^{3}				klares Ö	|	U blasend	|	|
5	a^{3}			A gut	geräuschiges Ö	|	|	|	|
5,5	g^{3}			|	Oö	|	|	|	|
6	ges^{3}			|	|	|	|	|	|
7	es^{3}			A recht gut	O	Ao	|	|	|
8	des^{3}		O sehr gut	Ao heller	|	|	|	|	|
9	h^{2}		|	|	Ou	AO	U	O	leises U
10	a^{2}	U fertig	volles O	Ao	|	|	|	|	|
12	ges^{2}	kräftiges U	|	AO	|	|	|	|	|
14	es^{2}	gutes Ü	Ou	leises O	UO haucherd	hellerer U	|	U-artiges Hau	|
16	des^{2}	U	UO	leises UO	|	|	|	cher	|
18	h^{1}	U-ähnliches Geräusch					leisestes charakterloses Geräusch		
22	g^{1}	leisestes charakterloses Geräusch			—	—	—	—	—
		U	O	A	Ö	Ä	Ü	E	I

Digitized by Google

allgemeinen aber kommen natürlich dieselben Lautprodukte beim Auf- und Abstieg zum Vorschein.

Wichtig ist nun die möglichst genaue Bestimmung der beiden Grenzpunkte der charakteristischen Region für jeden Vokal, weil daraus auf die Formantregion geschlossen werden muß. Da auch hier sich der Unterschied der auf- und absteigenden Richtung geltend macht, ist zunächst die Frage, wie diese Verschiedenheiten zu berücksichtigen seien. Die einzelnen Aufbaureihen stimmen selbstverständlich auch nicht vollkommen unter sich überein. Hier hielt ich es aber nicht für richtig, mechanisch einen Durchschnittswert auszurechnen, sondern wählte nach genauester Prüfung der Reihen und der Versuchsumstände die zuverlässigsten Werte aus. Waren so je 2 obere und je 2 untere Grenzwerte gewonnen, so hätte es am einfachsten scheinen können, aus diesen das arithmetische Mittel zu nehmen, wie man es ja bei psychophysischen Schwellenbestimmungen (Grenzmethode) zu tun pflegt. Andererseits aber hätte es viel für sich, den jeweils äußersten der beiden Werte als den wahren Grenzpunkt anzusehen, da man für die erste Alterierung beim Abbau, für das erste Auftauchen des Vokalcharakters beim Aufbau empfindlicher ist, und die Grenze doch nach der empfindlichsten Methode bestimmt werden muß. Ich wählte indessen auf Grund tatsächlicher Erwägungen einen dritten Weg, der eine Art Kompromiß darstellt, doch mit bedeutender Bevorzugung des Aufbaues. Die Erfahrungen an gesungenen Vokalen, aber auch die Stich- und Lückenversuche an geflüsterten (s. u.) lehren nämlich, daß die Formantregion, die sich aus der charakteristischen Region beim Aufbau ergibt, die eigentlich entscheidende Strecke darstellt. Wenn der Beobachter sagt: „Jetzt ist das A, das Ö gut, tadellos", dann ist es wirklich so gut wie fertig; was darüber liegt, bewirkt noch eine leichte Erhellung, die erfreulich ist, wenn man sie zu hören bekommt, die aber nicht verlangt wird. Ganz anders die Teile der charakteristischen (bezw. Formant)-Region selbst; davon darf nichts fehlen. Dem entspricht, daß man beim Abbau zwar schon bedeutend höher eine gewisse Schädigung bemerkt, eine erhebliche aber doch erst beim Eintritt in die charakteristische Region des Aufbaues, bei Überschreiten jenes Punktes, an dem beim Aufbau der Vokal „fertig" erscheint.

Es ist darum in das unten folgende Schema zunächst auf der linken Seite innerhalb jedes Vokals die charakteristische Region nach dem Aufbau als ausgezogene Linie ein-

Digitized by Google

getragen, dann aber in gestrichelter Form eine Verlängerung angefügt, die bis zu dem Punkte reicht, wo beim Abbau die erste, ausgesprochen qualitative Schädigung bemerkt wird, und in punktierter Form bis zu dem Punkte fortgeführt, wo beim Abbau die erste ebenmerkliche Verdunkelung eintritt. So sind die äußersten Grenzpunkte aus dem Schema ersichtlich, es ist aber zugleich der vorwiegenden Bedeutung der Aufbauergebnisse Rechnung getragen.

Die Bestimmung der äußersten oberen Grenze selbst, also des Endpunktes der gestrichelten oder punktierten Linie, ergab unter den obigen Hauptbeobachtern keine nennenswerten Verschiedenheiten. Beim I trat allerdings für die jüngeren Ohren der Herren Dr. *v. Allesch* und Dr. *Rieffert* die erste Änderung um einen Millimeter früher auf. Ihnen fiel natürlich hier die Entscheidung zu.

Schwieriger, aber auch zugleich wichtiger, war die Bestimmung der unteren Grenze aus den Aufbauversuchen. Es sind dafür die besonders systematischen Aufbaureihen von *Abraham* und *Stumpf* benützt, die untereinander sehr gut übereinstimmen. Die Differenzen betragen höchsten Falles eine kleine Terz. Dabei konnten auch leichte Schwankungen des geflüsterten Vokales selbst mitwirken, die natürlich nicht absolut auszuschließen sind. Es ist aber auch hier nicht einfach das arithmetische Mittel gezogen, sondern der wahrscheinlichste Wert unter Erwägung aller Versuchsumstände, sowie mit Rücksicht auf die noch zu erwähnenden Stichversuche ausgewählt.

Aus den so festgestellten charakteristischen Regionen sind nun unter Berücksichtigung der Interferenzbreite ohne weiteres die Formantregionen, d. h. diejenigen, die den Vokalen in Wirklichkeit in erster Linie ihr eigentümliches Gepräge geben, abzuleiten. Die charakteristischen Regionen haben ja an sich keine unmittelbare reale Bedeutung, sondern sind durch die besonderen Versuchseinrichtungen der Interferenzmethode mitbedingt. Man könnte sie auch als die rohen oder scheinbaren gegenüber den reduzierten oder wirklichen Formantregionen bezeichnen. Legen wir als Interferenzbreite nach dem Obigen unterhalb c^4 die kleine Terz, von $\bar{c}^4$ bis c^6 die große Terz zugrunde — eine Annahme, die sich den Beobachtungen über Interferenzbreite gut anschließt, wenn sie auch in dieser genauen Form natürlicherweise etwas Willkürliches behält — so ergeben sich

Digitized by Google

die Formantzonen, die durch die rechtsstehenden Linien unseres Schemas innerhalb jedes Vokals ausgedrückt sind. Auch

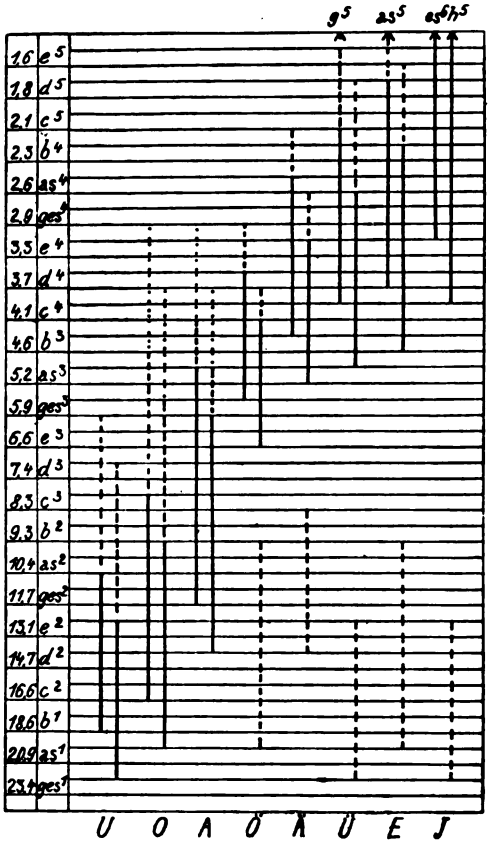

da bedeuten die ausgezogenen Teile die eigentlich entscheidenden Strecken, die gestrichelten und punktierten Verlängerungen die Gegenden, innerhalb deren sich die Vokale noch etwas vervollkommnen, ohne daß sie für ihren Charakter ausschlaggebend wären. Man kann in diesem Sinn eine engere und weitere Formantregion unterscheiden; wo aber im folgenden kein Beisatz steht, ist die engere gemeint.

Mit der oberen Grenze der erweiterten Formantregion ist in der Hauptsache auch die obere Grenze des Vokals überhaupt gegeben. Bei den Abbauversuchen kann man höchstens eine minimale Schwächung kurz vorher bemerken, aber sonst ist kein Anzeichen vorhanden, daß die Vokale sich über die erweiterten Formantregionen hinaus erstreckten.

Digitized by Google

Bei den gesungenen Vokalen hat man früher nicht von Formantregionen, sondern immer nur von „Formanten" gesprochen. Aber auch dort ist der Formant nur das Zentrum einer Formantregion. Bei den geflüsterten sind wir überhaupt nicht in der Lage, so genau eine einzelne Tonhöhe als Zentrum zu bezeichnen. Doch lassen sich innerhalb der Formantregionen kleinere Strecken angeben, durch deren Herausnahme der bezügliche Vokal am meisten geschädigt wird: und diese könnte man wohl als die Formanten der Flüstervokale bezeichnen. Wir kommen darauf erst bei den Stich- und Lückenversuchen.

Vergleicht man die Formantregionen selbst mit denen der gesungenen Vokale, so stimmen sie zwar im großen und ganzen überein, aber nicht in allem einzelnen. U hat dort überhaupt keine feste Formantregion, sondern erstreckt sich je nach der Höhe des Grundtones von der Tiefe bis gegen g^1, wo die Formantregion des geflüsterten U erst beginnt. Auch die des geflüsterten O ist gegen die des gesungenen noch etwas nach oben hin verschoben. Die übrigen decken sich fast genau mit denen der gesungenen Laute, aber die der hellsten Vokale Ü, E, I sind nach oben hin verlängert [4]).

Bezüglich des A ist noch zu bemerken, daß die angegebene Struktur dem gewöhnlichen Flüster-A entspricht. Ausnahmsweise wird aber auch ein sehr helles A geflüstert. Für dieses ließ sich bei einem meiner Mitarbeiter die charakteristische Region $= e^3$ bis d^4, also die Formantregion $= des^3$ bis b^3 feststellen. Sie nähert sich schon der Ö-Region. Aber der Vokal ist noch ein vollkommen klares gutes A. Auch wer sonst ein etwas

[4]) In meiner akademischen Abhandlung sind die Formantregionen nicht durch Linien wiedergegeben, aber man kann sie in den Tabellen der Synthese aus der Gruppierung der Intensitätszahlen um das jeweilige Maximum herum annähernd erkennen. Auch auf die charakteristischen Regionen bei den Interferenzversuchen bin ich dort nicht näher eingegangen, weil diese Versuche nur als Vorbereitung der Synthese dienen sollten, aus der viel entscheidendere und konkretere Erkenntnisse zu gewinnen waren. Es sei hier aber erwähnt, daß die charakteristischen Regionen bei gesungenen Vokalen mit steigender Höhe des Grundtones merklich in die Höhe rücken, daß aber den Versuchsreihen mit Grundtönen von c^0 bis ges^1 (welche Zone die Grundtöne der menschlichen Sprache umfaßt) folgende Strecken gemeinschaftlich sind: für O g^1—c^3, A g^3—e^3, Ö g^3—e^4, Ä des^4—ges^4, Ü des^4—as^4, E des^4—h^4, I e^4—h^4. Die Strecke für O liegt wieder etwas tiefer als bei den Flüsterlauten, dagegen liegen die übrigen sämtlich innerhalb der charakteristischen Regionen der Flüstervokale.

Digitized by Google

dunkleres A zu flüstern pflegt, kann dieses ganz helle erzeugen, wenn er, statt den Mund weit zu öffnen, ihn mehr in die Breite zieht.

Man kann die Frage aufwerfen, wie sich die für das Ohr erkennbaren Tonhöhen geflüsterter Vokale, über die so viele Beobachtungen vorliegen, zu diesen ihren Formantregionen verhalten, ob sie etwa deren untere Grenze oder sonst einen ausgezeichneten Punkt darstellen. Aber die Beobachtungen über Flüsterhöhen gehen leider nicht unbeträchtlich auseinander. Meine eigenen, durch Jahre immer wieder kontrollierten, will ich ein anderes Mal vortragen[5]) und dann die aufgeworfene Frage zu beantworten versuchen.

Außer den Formantregionen gibt es aber bei den helleren Flüstervokalen von Ö an Unterformantregionen in ähnlicher Weise wie bei den gesungenen Vokalen. Sie müssen zum Gesamtcharakter der Vokale beitragen; denn die Formantstrecken selbst sind z. B. für E, Ü und J so wenig verschieden, daß man nicht begreifen könnte, wie diese Laute so sicher unterschieden werden können, wenn nicht die Unterformanten irgendwie (wie? ist freilich nicht so leicht zu sagen) mitwirkten. Man könnte nun auch für sie zunächst die charakteristischen Regionen zu bestimmen suchen und daraus die Unterformantregionen ableiten. Aber die große Schwäche dieser Geräusche verhindert genauere Bestimmungen. Sicher ergibt sich aus den Ab- und Aufbauversuchen nur, daß die Unterlage des I und Ü ein U, die des E und Ö ein O, die des Ä ein AO ist, und daß diese Unterformanten alle unterhalb c^3 liegen. Ich habe, um das Schema nach dieser Richtung zu vervollständigen, einfach die Formantregionen für U, O, AO (letztere als mittlere, in der A- und O-Region enthaltene Strecke) in Gestalt der gestrichelten Linien in die unteren Teile des Schemas für die helleren Vokale eingetragen. Was an Beobachtungen aus meinen Interferenzreihen vorliegt, stimmt damit auch ganz überein. Zwischen den Unterformant- und den Formantregionen liegen die oben erwähnten relativ leeren Strecken.

Übrigens darf man nicht glauben, die vollständige Struktur eines geflüsterten Vokals erkannt zu haben, wenn man die Lage seiner Formant- und seiner Unterformantregion kennt. Es müssen da noch feinere Unterschiede in der Intensität oder

[5]) Sie stimmen im ganzen, aber nicht in allem einzelnen mit den von *O. Abraham* (Zeitschr. f. Psychol. Bd. 74. S. 228) veröffentlichten überein.

Digitized by Google

Dichtigkeit der Erregungen innerhalb der einzelnen Regionen vorhanden sein, analog denen, die sich durch die Synthese bei den gesungenen Vokalen haben feststellen lassen.

3. Stich- und Lückenversuche.

a) Wenn man nur eine einzelne Tonhöhe innerhalb eines Vokals herausstieht und die dadurch bewirkte Veränderung mit dem unveränderten Vokal (der Nullstellung) vergleicht, so ergeben sich Züge, die die vorher gefundenen Struktureigentümlichkeiten bestätigen und ergänzen. Man geht auch hier zweckmäßigerweise von den kleineren zu den größeren Einstellungen, um bei der Beurteilung der letzteren die vorher ermittelte Wirkung der ungeraden Multipla des Tones mitberücksichtigen zu können.

U ist bei Sticheinstellung 12 noch ein schönes, reines U. Dann geht der Charakter verloren, und bei 14,5 und 15, im oberen Teile der Formantregion, ist nur noch ein Blasen übrig. Auch bei 16, 18, 20 mehr ein Hauchen. Die Tonhöhe ist von d^2 bis g^2 hinaufgegangen. Bei 22 (untere Formantgrenze) bessert sich der Laut wieder, die Höhe geht auf f^2 und d^2 zurück.

O erfährt durch Sticheinstellungen von 9 bis 11, an der oberen Formantgrenze, die stärkste Veränderung, wird dunkler und leiser, ein tonloser Hauch. Bei 14 und 15, gegen die untere Formantgrenze, wird es etwas dünner. Bei 18 ist es reiner, geräuschfreier als bei Null. Die Wegnahme des unteren Formantendes wirkt erhellend, aber eine kleine Erhellung kann das geflüsterte O sehr wohl vertragen.

A wird bei 6 oder 7 (oberes Formantende) zu AO, bei 8 und 9 (Formantmitte) ein „sonderbares Gemisch, etwas Ö enthaltend." Bei 12 (unteres Formantende) ist es merklich heller, eigentlich schöner als bei Null.

Das oben erwähnte besonders helle A mit dem Formanten e^3 bis b^3 zeigte auch bei Stichversuchen entsprechende Erscheinungen; durch Einstellungen zwischen 5 und 5,5 (oberes Formantende) wurde es stark verdunkelt, durch solche zwischen 7 und 8 (unteres Ende) noch heller, aber fast ohne Tonialität, eine Art helles Pfeifen oder Blasen. Die Wirkung wurde natürlich noch größer bei Herausnahme einer dieser ganzen Zonen. Dazwischen eine Stelle geringerer Schädigung bei 6—6,5.

Ö wird bei 4 (oberes Ende) dunkler, bei 5 und 5,5 (Mitte) ein leiser Hauch, worin E oder Ü; auch: „O neben E, getrennt, aber beide nur ganz geräuschig." Zwischen beiden Grenzen der Formant-

Digitized by Google

zone bei Einstich nirgends das richtige Ö, sondern eine Art „stöhnendes Blasen, an N oder NG erinnernd".

Ä ist bei 3 oder 3,5 (oberes Formantende) geräuschiger und schwächer, bei 4 (Mitte) = AO, der E-artige Bestandteil geschwunden. Weiter herunter bleibt der Vokal durch Stiche unverändert, außer wenn ein ungerades Vielfaches des ausgeschalteten Tones in die erwähnte Zone fällt.

Ü wird schon von 1,5 an ein bischen dunkler, ist aber bei 2 noch ein Ü; bei 3 (obere Formantgegend) ist es kaum noch erkennbar, nach O und U verändert, mehr ein Blasen. Bei 3,5 (Mitte) hört man ein dunkles und ein helles Geräusch zusammen. Bei 4 tritt das obere Geräusch mehr heraus. Bei 5 (unteres Ende) entschiedene Erhellung gegen die Nullstellung. Weiter hinunter keine Veränderung.

E wird von 1,3 an ein wenig dunkler. Durch 3,0 bis 3,2 (Mitte) wird es zerstört. Doch wird es in der ganzen Strecke 2,5 bis 3,2 ähnlich geschädigt. Von 4 an nähert es sich wieder dem E. Bei 5 (jenseits der unteren Grenze) deutliches E, wenn auch mit etwas merklicherem Hervortreten des Untergrundes O.

I wird von 0,9 ab etwas dumpfer, von 2,5 bis 3 (Mitte) wird es zerstört wie E. Nach 4 ist es wieder als I erkennbar und von 4,5 an ungeschädigt.

Alle diese Ergebnisse, die festgestellt wurden, ehe noch irgendwie an ihre Deutung zu denken war, verstehen sich unschwer aus der Lage und Funktion der Formantregionen, werfen aber gleichzeitig weiteres Licht auf deren Struktur. Man begreift, daß bei Herausnahme des oberen Formantteiles Verdunkelung, bei Herausnahme des unteren Erhellung eintritt, selbst wenn nur eine einzige Tonhöhe herausgenommen und ihre Umgebung geschwächt ist, ferner daß durch Herausnahme der Mitte ein gespaltener Eindruck entsteht, in dem die beiden Bestandteile nebeneinander hörbar sind. Dieser Eindruck erinnert an das „Mutieren", von dem beim Aufbau die Rede war, doch sind die Entstehungsbedingungen nicht identisch. Anderes ist schon im Vorbeigehen erläutert.

Nach den Stichversuchen ließen sich allenfalls innerhalb der Formantregionen die für Schädigungen empfindlichsten Punkte näher bestimmen und als „Formanten" in Anspruch nehmen. Meistenteils liegen sie in der Mitte der Formantregionen. Aber eine Gesetzmäßigkeit ist in dieser Hinsicht nicht zu erkennen. Es sind eben alle Teile der Formantregion unentbehrlich.

Digitized by Google

b) Stärkere Eingriffe werden durch Ausschaltung ganzer kleiner Zonen erzielt (Lückenversuche). Man sucht wieder die wirksamsten Zonen, d. h. die, deren Herausnahme die größten Schädigungen bewirkt.

Bei U bleiben natürlich auch solche Partialeinstellungen in den Regionen über ges[3] ohne jede Wirkung. Dagegen wird der Laut durch Herausnahme von Stücken der Formantzone in ein Blasen verwandelt. Durch 6—8 (reihenmäßige Einstellung von 6 bis 8 cm) wird er hingegen verschönert, durch 6—12 sogar zu tonal, dem Pfeifton auf gleicher Höhe und mit gleicher Mundstellung (hier b[2]) angenähert.

Bei O wird schon durch 2—3 (erweiterte Formantregion) eine kleine Verdunkelung erzielt, doch sind noch bei 2—8 O und U unterscheidbar, nicht mehr dagegen bei 4—12,5.

A wird durch 6—7 Ao, durch 5—8 AO. Analoges bei Ö.

Ä kann man zunächst durch die Einstellung 5—8 geradezu verbessern, wozu jedenfalls auch der Wegfall der ungeraden Multipla beiträgt. Das begleitende Geräusch wird zerstört und so die Charakteristik des Vokals erhöht. Dagegen verträgt es natürlich keinen solchen Eingriff in der darüberliegenden Formantregion.

Ü wird — ein besonders schlagender Versuch — durch 2,4 — 2,8 (oberes Formantende) zu charakterlosem Blasen. Aber auch durch 4—4,8 (unteres Formantende) wird es zerstört.

E wird durch 2—2,7 (oberes Ende) „dunkles Geräusch, mehr U als O", wird aber auch wieder durch 3,9—4,3 (unteres Ende) zerstört. Von diesen beiden Stücken kann das obere allenfalls als I-Bestandteil, das untere als der grundlegende E-Bestandteil bezeichnet werden, wie auch bei den gesungenen Vokalen diese Gegend um d[4] den Ausschlag gibt.

I wird sowohl durch 1,8—2,5 (in der oberen Formanthälfte) als durch 2,9—3,3 (in der unteren) zerstört.

Die Gegend um 2,5 (obere Hälfte der viergestrichenen Oktave) ist für die drei hellsten Vokale eine Art Lebensknoten. Man braucht nur eine Tonstrecke im Umfang eines Halbtones in dieser Gegend herausnehmen, um alle drei Vokale unkenntlich zu machen.

Bis dahin bringen uns die Lückenversuche nichts wesentlich neues. Erstaunlich aber und geradezu amüsant sind qualitative Umwandlungen, die man durch geeignete Lückenversuche hervorrufen kann. Man kann z. B. leicht aus einem U durch 13—25 ein dunkles A, durch 8—14 ein Ö machen. Aus einem A selbst, das durch 6—7 nach dem obigen in Ao übergeht, kann man durch Er-

Digitized by Google

weiterung der Lücke noch ganz andere Bildungen erhalten: 6—8 gibt AoÄ, 6—10 Äao, 6—12 ÖÄ, 6—14 Ö, 6—16 leises Ü. Ein ÖÄ wird aus dem A mit kleinen Nuancen auch schon durch 7—8, 7,4—8, 7,6—8,6 (Ausschaltung des c^3 und seiner näheren Umgebung).

Auch diese seltsamen Kunstgebilde, die ich zuerst beim Herumprobieren nur als Kuriositäten vermerkte[6]), sind uns jetzt nicht mehr unbegreiflich. Die im U und im A enthaltenen höheren Bestandteile aus der drei- und viergestrichenen Oktave werden durch die Ausschaltung eines Stückes der Formantregion gewissermaßen frei, die Verschmelzung hört auf, man hört neben der dunklen Grundlage die über der Lücke liegende Vokalität, die vorher nicht für sich bemerkt worden war, wogegen die dunkle Grundlage selbst durch dieses Abschneiden ihrer Verbindung nach oben unmerklich schwach wird. Wenn sich beim A mit Erweiterung der Lücke nach unten die gehörte Vokalität von Ä über Ö nach Ü ververschiebt, so dürfte dies auf der Vertiefung der Unterformanten beruhen. Die über der Lücke von 6 nach oben hin liegende Masse des Vokals bleibt ja ungeändert. Diese enthält gleichmäßig die Elemente eines Ä, Ö und Ü. Aber der Unterformant des A ist AO, der des Ö O, der des Ü U, und diese drei Unterformanten kommen der Reihe nach durch die Erweiterung der Lücke zum Vorschein. Dadurch wird der Charakter des Ganzen in der genannten Richtung umgewandelt. Man sieht zugleich, wieviel auf die Unterformantregionen ankommt. Allerdings werden durch die Erweiterung der Lücke auch immer neue Multipla mit ausgeschaltet, aber sie können diese Wirkung nicht haben.

Ich will nicht sagen, daß man die Ergebnisse hätte sicher voraussagen können, aber verstehen lassen sie sich nunmehr, und für die noch fehlende allgemeine Vokalchemie (für die bereits *W. Köhler* Gedanken und Beobachtungen beigesteuert hat[7]) sind solche Lückenversuche von besonderem Werte. Sie sind es aber nur, nachdem die Ab- und Aufbauversuche vorausgingen, sonst könnte man nicht wissen, was die mitausgeschalteten ungeraden Multipla verschulden.

---

[6]) Auch bei stimmhaft gesprochenen Vokalen sind mir zuweilen solche Wandlungen aufgefallen, die hier sogar an Instrumentalklänge erinnerten. So läßt sich durch die Einstellung 2—3 aus einem Ä ein Blöken herstellen, aus einem Ö durch 3—4,5 ein näselnder, fagottähnlicher Klang. Auch die Sticheinstellung 5,5 allein gibt dem gesprochenen Ö etwas Klarinettartiges.

[7]) Ztschr. f. Psychol. Bd. 64, S. 96 ff.

Digitized by Google

4. Anwendungen.

Zum Schlusse sei bemerkt, daß man auch die mit genügender Stärke erzeugbaren und für das Verständnis der Flüstersprache wichtigsten Konsonanten (Sch, S, F, Ch; K, T, P; R) auf demselben Weg untersuchen und auch da in gewissem Sinne charakteristische und Formantregionen festlegen kann, obgleich sie hier nicht so scharf ausgeprägt sind wie bei den Vokalen und die ganze Entwicklung bei den Aufbauversuchen wesentlich nur ein graduelles Deutlicherwerden darstellt. Diese Laute erstrecken sich nach unten hin in der Hauptsache gleichfalls bis in die Gegend des c^1, wo, wenn überhaupt etwas, nur ein eben merkliches, völlig charakterloses, dumpfes Geräusch hörbar ist; nach oben reichen die schärfsten bis in den Anfang der 7-gestrichenen Oktave. Näheres bei einer anderen Gelegenheit.

Infolge dieser Analysen sind wir in der Lage, genauer anzugeben, welche akustischen Defekte vorhanden sein müssen, wenn eine bestimmte geflüsterte Silbe, z. B. „acht" oder „vier" von einem Patienten nicht verstanden wird, sowie welche Flüsterlaute besonders geeignet sind, die Herabsetzung der oberen Tongrenze zu prüfen. Differentialdiagnosen über den Sitz und die physische Beschaffenheit des Leidens, wie sie *O. Wolf*[8]) und *Fr. Bezold*[9]) auf das Verständnis bestimmter Flüsterlaute gegründet haben, scheinen mir, offen gestanden, sehr willkürlich und mehr als gewagt. Wenn genauere Schlüsse gezogen werden sollen, wird es überhaupt besser sein, statt der Silben Einzellaute und für Schwellenuntersuchungen einfache, mit objektiv regulierbarer Stärke herstellbare Reize für alle Tonregionen zu benutzen.

Die Verwendung von Interferenzröhren möchte ich auch an dieser Stelle den Ohrenärzten, zum mindesten den Kliniken, warm empfehlen. Erstens sind sie das einzige Mittel, durch Ausschluß der Obertöne wirklich einfache Töne herzustellen, zweitens gibt ein System solcher Röhren die Möglichkeit, die Wirkungen eines von der oberen Tongrenze allmählich herabsteigenden Gehördefektes, etwa bei einer Degeneration der Schnecke von der Basis zur Kuppel (wenn ihre Funktion gemäß der *Helmholtz*schen Hypothese gedacht wird), genau nachzubilden und demgemäß auch aus den Aussagen

[8]) Hörprüfungsworte und ihr differentialdiagnostischer Wert. Ztschr. f. Ohrenheilk. Bd. 20. (1890.) S. 200 ff.

[9]) Über die funktionelle Prüfung des menschlichen Gehörorganes. 1897. S. 208 ff.

Digitized by Google

eines Patienten über den Eindruck bestimmter Vokale zu entnehmen, wie weit das Leiden vorgeschritten ist. Stellen wir z. B. die Röhren von 0,5 bis 6 cm in genügend kleinen Abständen ein, so ist vorauszusagen, daß alle helleren Vokale unkenntlich werden und nur U, O, A übrigbleiben; desgleichen müssen alle Konsonanten, R etwa ausgenommen, unkenntlich sein. So muß also auch der akustische Befund sich darstellen, wenn die Degeneration von der oberen Tongrenze bis zu ges^3 herab fortgeschritten ist. Leiden nur die Zischlaute und I, so geht die Affektion nur bis etwas unter c^6, und wir stellen die Röhren bis etwa 2,3 ein, um den Zustand nachzubilden. Durch Lückenversuche kann man auch partielle Tontaubheit (Tonlücken) herstellen, wobei man freilich die Taubheit für die ungeraden Multipla mit in den Kauf nehmen muß, deren Wirkung aber auf Grund des Voranstehenden in Abrechnung bringen kann.

Viertelwellenlängen für die chromatische Leiter.

($a^1 = 435$ Schw., 18° C.)

c^1	33,1	c^2	16,6	c^3	8,3	c^4	4,1	c^5	2,1	c^6	1,03	c^7	0,52
des^1	31,3	des^2	15,6	des^3	7,8	des^4	3,9	des^5	2,0	des^6	0,98	des^7	0,49
d^1	29,5	d^2	14,7	d^3	7,4	d^4	3,7	d^5	1,95	d^6	0,92	d^7	0,46
es^1	27,8	es^2	13,9	es^3	7,0	es^4	3,5	es^5	1,7	es^6	0,87	es^7	0,44
e^1	26,3	e^2	13,1	e^3	6,6	e^4	3,3	e^5	1,6	e^6	0,82	e^7	0,41
f^1	24,8	f^2	12,4	f^3	6,2	f^4	3,1	f^5	1,55	f^6	0,78	f^7	0,39
ges^1	23,4	ges^2	11,7	ges^3	5,9	ges^4	2,9	ges^5	1,5	ges^6	0,73		
g^1	22,1	g^2	11,0	g^3	5,5	g^4	2,8	g^5	1,4	g^6	0,69		
as^1	20,9	as^2	10,4	as^3	5,2	as^4	2,6	as^5	1,3	as^6	0,66		
a^1	19,7	a^2	9,8	a^3	4,9	a^4	2,5	a^5	1,2	a^6	0,62		
b^1	18,6	b^2	9,3	b^3	4,6	b^4	2,3	b^5	1,16	b^6	0,58		
h^1	17,5	h^2	8,8	h^3	4,4	h^4	2,2	h^5	1,1	h^6	0,55		

Digitized by Google

XXI.

(Aus dem Physiologischen Laboratorium der Universitäts-Ohren- und Nasenklinik in der Charité zu Berlin.)

Über den Einfluß von Resonanzröhren auf die Tonbildung in Lippenpfeifen.

Von

KARL L. SCHAEFER.

In seiner Untersuchung „Über die Tonbildung bei der *Edelmann*schen Galtonpfeife und deren Verwendung zur Bestimmung der physiologischen und pathologischen oberen Hörgrenze“[1]) hat *J. Hegener* für die Aichung der Pfeife hauptsächlich das *Seebeck*sche Prinzip angewendet, die Tonhöhen durch Messung der Wellenlängen innerhalb einer Resonanzröhre von veränderlicher Länge zu ermitteln. Die *Hegener*sche Röhre ist ein ihrem besonderen Zwecke entsprechend verkleinertes Modell der *Seebeck*schen. Sie hat eine Länge von 22 cm bei einer inneren Weite von 7,8 mm. In einem 5,5 cm betragenden Abstande von dem gerade abgeschnittenen offenen Ende der Röhre ist senkrecht zu deren Achse ein Seitenrohr mit 3 mm Lumen angeschmolzen. Es soll dies nur ein kurzer Rohrstutzen sein, an den entweder ein Hörschlauch zur direkten Verbindung mit dem Ohre oder ein gleich weites, 3—4 cm langes Glasröhrchen zwecks Kombination des Apparates mit einer empfindlichen Flamme als Reagens angeschlossen wird. Die Veränderung der inneren Rohrlänge geschieht mit Hilfe eines kleinen, die Rohrlichtung möglichst ausfüllenden, aber doch leicht beweglichen Holzkolbens, der an einer dünnen Führungsstange befestigt ist.

Eine derartig modifizierte *Seebeck*sche Röhre ist seitdem auch im Physiologischen Laboratorium der Berliner Universitäts-Ohren- und Nasenklinik in ständigem Gebrauch und hat sich im allgemeinen sehr gut bewährt. Bei meinen Versuchen mit derselben fiel mir aber immer wieder auf, daß sie nicht ohne jede Rückwirkung auf die Tonbildung der Pfeife selbst funktioniert.

[1]) Diese Beiträge. 1908. Bd. 1. S. 321 ff.

Digitized by Google

Bläst man beispielsweise eine zinnerne Orgelpfeife in hoher Oktavenlage mit schwachem Druck an, der aber so abgemessen ist, daß die Pfeife in ihrem Eigentone erklingt, so kommt es vor, daß sie beim Heranführen der Resonanzröhre an den Aufschnitt völlig verstummt. In anderen Fällen springt der Eigenton um annähernd eine Oktave in die Tiefe. Tönt die Pfeife unter Starkdruck im Grundton und ist die *Seebeck*sche Röhre in passender, einige Millimeter betragender, Entfernung vor dem Maule aufgestellt, so tritt während des Hindurchziehens der Kolbenstange durch die Röhre an bestimmten Punkten eine größere oder geringere Tonerhöhung, an anderen eine Vertiefung auf und zwar häufig so, daß die gleichzeitige Anwesenheit des zu hohen und des zu tiefen Tones sich durch schwirrende Schwebungen oder gar einen brummenden Differenzton kund tut. Andererseits bekommt man auch nicht selten ganz verschiedene Beobachtungsresultate, je nachdem der Seitenast (ohne Verbindung mit Ohr oder Flamme) offen oder geschlossen ist oder eine Resonanzröhre gebraucht wird, die überhaupt keinen Seitenast besitzt.

Die Wirkung des letzteren auf die Resonanzvorgänge in der *Seebeck*schen Röhre habe ich bereits vor einigen Jahren genauer untersucht und darüber in meiner Abhandlung „Zur Theorie der *Seebeck*schen Resonanzröhre als Hilfsmittel für die Bestimmung hoher Schwingungszahlen"[2]) berichtet, welche auch eine Abbildung des *Seebeck*schen Instrumentes und die Maße der von mir benutzten Röhre, die etwas von den *Hegener*schen abweichen, enthält. Im Folgenden soll uns nunmehr der Einfluß einer variablen Resonanzröhre ohne Seitenzweig auf die Tonbildung in Lippenpfeifen beschäftigen.

Wie in der kürzlich von mir veröffentlichten Mitteilung „Über Resonanz- und Maultöne der Lippenpfeifen"[3]) gezeigt worden ist, läßt eine offene zinnerne g^3-Pfeife, wenn sie mit allmählich vom Minimum aus ansteigendem Druck angeblasen wird, zunächst der Reihe nach die Töne d^1 bis e^2 erklingen. Diese sind als Maultöne anzusehen, insofern ihr Ursprungsort ganz offenbar im Aufschnitt der Pfeife liegt. Erhöht man den Druck kontinuierlich weiter, so findet kurz jenseits e^2 ein plötzlicher Sprung auf ein etwas tiefes fis^3 statt, worauf die Töne in der dreigestrichenen Oktave bis zum gis hinaufgehen; alsdann kehrt die Tonbildung,

[2]) Diese Beiträge. 1916. Bd. 8. S. 327ff.
[3]) Diese Beiträge. 1919. Bd. 11. S. 197.

Digitized by Google

mit ungefähr h^2 einsetzend, in die tiefere Oktave zurück, um von dort aus wieder gleichmäßig bis zum Eigentone der Pfeife fortzuschreiten. Die dabei auffallende Lücke zwischen e^2 und h^2 ist indessen nur eine scheinbare, bedingt durch den Umstand, daß hier die „Maultöne" von den „Resonanztönen" fis^3 bis gis^3 verdrängt werden. Man kann das Auftreten der letzteren verhindern und die Maultonreihe auch von e^2 bis h^2 weitergehen lassen, indem man die Resonanzwirkung der Pfeife durch Verlängerung ihrer Röhre mittels eines Glasansatzes oder durch Einführen eines Stempels in das Innere ausschaltet. Beide Methoden sind in der zuletzt angeführten Publikation schon eingehender besprochen. Es gibt nun aber noch eine weitere, die eben in dem Vorsetzen einer Resonanzröhre vor den Aufschnitt besteht. Meine Beobachtungen hierüber haben in mehrfacher Hinsicht beachtenswerte Resultate ergeben, weshalb eine genauere Beschreibung einiger derselben am Platze sein dürfte.

Versuch 1. Die g^3-Pfeife wird mit dem Glasansatz versehen und so angeblasen, daß sie ein hohes zweigestrichenes e (e^3 +) als Maulton hören läßt. Sie ist unison mit einer *Edelmann*schen Stimmgabel, deren Laufgewicht genau in der Mitte zwischen e^2 und f^2 steht. Hierauf wird die Resonanzröhre bis zur unmittelbaren Berührung mit der Pfeife vor den Aufschnitt gebracht, den sie mit ihrem Lumen gerade allseitig deckt. Alsdann kann man, vorausgesetzt, daß der Druck im Gasometer dauernd auf einer halben Atmosphäre gehalten wird, den Kolben vom Skalenteil 0,5 an durch die ganze Länge der Röhre ziehen, ohne daß die Tonhöhe sich ändert. Nur wenn man den Kolben nach der anderen Seite von 0,5 bis dicht an den Aufschnitt vorschiebt, vertieft sich der Ton zunehmend um eine gewisse Anzahl Schwingungen. Der Maulton erfährt also im ganzen so gut wie gar keine Modifikation durch einen Wechsel der inneren Resonanzrohrlänge.

Wesentlich anders gestaltet sich indessen der Versuch, wenn man nunmehr, ohne sonst irgend etwas an der Anordnung der Instrumente zu verändern, den Glasaufsatz von der Pfeifenmündung abnimmt (was bei der Pfeife ohne Resonanzröhre ein sofortiges Umschlagen in den Resonanzton fis^3 bewirken würde) und den Kolben, von der Einstellung seiner vorderen Endfläche auf den Teilstrich 0,5 ($K = 0{,}5$) ausgehend, mehr und mehr vom Aufschnitt entfernt. Bei $K = 0{,}5$ hört man ein etwas vertieftes f^3 (f^3—). Dieser Ton bleibt bestehen bis $K = 3{,}6$. Von da bis

Digitized by Google

K = 5,7 erklingt der Maulton, die genaue Mitte zwischen e^2 und f^2, unison mit der Kontrollgabel und begleitet von seiner auffallend lauten Oktave. Bei Teilstrich 5,7 springt, schon vorher durch zitternde Stöße angekündigt, $fis^3 +$ hervor, das sich dann bei weiterem Zurückziehen des Kolbens sukzessive vertieft, bis das soeben schon einmal registrierte $f^3 -$ erreicht ist. Bei K = 14,1 tritt abermals der Maulton nebst Oktave auf, dem wieder ziemlich plötzlich der Rücksprung in die dreigestrichene Oktave (bei 17,8) folgt, nur mit dem Unterschiede gegen vorhin, daß statt des $fis^3 +$ ein reines fis^3 gehört wird. Dieser ganze Vorgang wiederholt sich gleich darauf nochmals: Vertiefung des fis^3 auf $f^3 -$; Maulton (mit zitternden Stößen) bei 26,1; fis^3 bei 30,2.

Hierin zeigt sich klar eine ganz bestimmte Gesetzmäßigkeit. Die Resonanzröhre liefert eine periodisch sich wiederholende Tonfolge, welche mit einem, das erstemal merklich zu hohen, fis^3 beginnt und kontinuierlich auf ein tiefes f^3, also sehr annähernd bis zur Oktave des Maultones, heruntergeht, worauf letzterer selbst neben seiner Oktave in die Erscheinung tritt. Die Länge der Periode, an der Skala der Röhre gemessen, beträgt 12,1 resp. 12,4 cm, was der halben Wellenlänge des Tones f^3 (+) der zwölfstufigen temperierten Tonreihe mit dem Kammerton von 435 Doppelschwingungen bei 18° C. entsprechen würde.

Versuch 2, in der nämlichen Anordnung ausgeführt wie Versuch 1, ergibt auch ein gleichartiges Resultat. Die g^3-Pfeife, durch den Glasaufsatz verlängert, wird, zunächst ohne Resonanzröhre, auf eine *Edelmann*sche fis^2-Gabel gestimmt. Bringt man dann die Resonanzröhre in der beschriebenen Weise vor den Aufschnitt, so ist der Ton bei K = 0,5 genau unison mit der Gabel. Beim Durchziehen des Kolbens durch die Röhre vertieft er sich mit geringfügigen Schwankungen auf die Mitte zwischen f^2 und fis^2. Diese Höhe ist als der Maulton des Systems Pfeife + Röhre anzusehen. Nun wird die Pfeife von dem Aufsatz befreit und der Kolben von 0,5 aus zurückgezogen. Bis K = 5,5 bleibt fis^2, sich etwas vertiefend und mit laut klingender Oktave behaftet, bestehen. Bei 5,5 springt plötzlich $fis^3 +$ auf, d. h. die Pfeife schlägt in ihren Resonanzton um, der bei weiterer Kolbenbewegung rasch auf $f^3 +$ absinkt. Nachdem diese Höhe schon kurz hinter K = 7 erreicht ist, gesellt sich, zuweilen bereits bei K = 9,2 oder 9,4, manchmal auch erst bei 9,9, die tiefere Oktave $f^2 +$ bei. Die Töne $f^2 +$ und $f^3 +$ sind stoßend und etwas unrein, als ob sie um den Vorrang im Wettstreit lägen. Bei K = 17,4 beginnt die

Digitized by Google

zweite Periode mit dem plötzlichen Einsetzen von fis^3 (nicht fis $^3+$). Die Vertiefung auf f^3 + erfolgt zwischen den Skalenteilen 17,4 und 19; bei genau 21 tritt sprunghaft die tiefere Oktave hinzu.

In beiden vorstehenden Versuchen erscheint der Resonanzton jedesmal, wenn die Länge der Resonanzröhre einer ungeraden Anzahl seiner Viertelwellen gleich kommt. Wird die Resonanzröhre über diese optimale Einstellung hinaus verlängert, so macht er einem zunehmend tiefer werdenden Tone Platz, bis ungefähr die Oktave des Maultones erreicht ist. Bezüglich des letzteren liegt die folgende Überlegung nahe.

Bei dem hier zur Anwendung gebrachten schwachen Anblasedruck ist an sich sowohl der Maulton wie der Resonanzton möglich und es kommt auf die Umstände an, welcher von ihnen zur Herrschaft gelangt. Die ganz freie Pfeife läßt den Resonanzton hören; der Glasaufsatz macht diesen unmöglich und gibt dem Maultone Raum. Die Resonanzröhre vor der Pfeife ohne Glasaufsatz begünstigt entscheidend den Resonanzton, wenn ihre Länge zu seiner Wellenlänge in passender Beziehung steht. Im übrigen beeinflußt sie die Tonbildung derart, daß weder der Resonanzton noch der Maulton zustande kommt, bis das Glissando der Töne, welches die Kolbenverschiebung begleitet, bei der Oktave des Maultones angelangt ist. Alsdann wird es letzterem durch sein hinreichend harmonisches Verhältnis zu der herrschenden Schwingungsbewegung erleichtert, sich neben ihr geltend zu machen.

Indessen ist die Anwesenheit seiner Oktave jedenfalls keine ausschlaggebende Bedingung für das Auftreten des Maultones. Dies zeigt sich, wenn man die Verhältnisse so wählt, daß der Resonanzton, von der Oktavenlage abgesehen, nicht wie bisher höher als der Maulton beziehungsweise mit ihm unison, sondern tiefer ist.

Versuch 3. Die g^3-Pfeife mit Glasaufsatz wird bei Schwachdruck, zentriert vor der sie unmittelbar berührenden Resonanzröhre stehend, mit der *Edelmann*schen g^2-Gabel in Einklang gebracht, während die Kolbenendfläche auf dem Skalenteil 0,5 ruht. Beim Zurückziehen des Kolbens tritt zunächst eine kleine Vertiefung des g^2 um etwa einen Viertelton ein; weiterhin findet aber längs der ganzen Röhre kaum eine Höhenänderung statt. Wird das Verlängerungsrohr von der Pfeifenmündung abgenommen und dann der Kolben wieder von 0,5 aus in Bewegung gesetzt, so verharrt anfänglich g^2 mit lauter Oktave; allmählich vertiefen sich aber diese beiden Töne, bis bei 5,4 plötzlich nach

Digitized by Google

vorheriger Ankündigung durch Stöße fis^3 +, der Resonanzton, aufspringt. Dieses fis^3 + sinkt seinerseits rasch auf f^3 +; worauf an schwankender Stelle, zuweilen bei 8,0 und manchmal bei 8,5, wieder der Maulton g^2 nebst Oktave einsetzt. Bei genau K = 16,4 beginnt die nächste Periode mit fis^3 +, das übrigens, wie auch das erstemal, sehr hoch, fast ein g^3 ist. Die Strecke von K = 5,4 bis K = 16,4 ist mit 11 cm Länge gleich der Halbwelle des Tones g^3.

Im vorliegenden Falle führt mithin das Glissando gar nicht zur Oktave des Maultones, so daß diese auch nicht die Veranlassung zum Auftauchen des letzteren sein kann. Man hat eher den Eindruck, als träte der Maulton, nicht mehr gehindert durch die wirksamere Konkurrenz des Resonanztones, einfach in einer Lücke zutage, die das Ende des Glissando (f^3 +) von dem Wiederanfang der neuen Periode (fis^3 +) trennt und den Raum zwischen den Skalenteilen 8,0 resp. 8,5 und 16,4 einnimmt. Diese Auffassung scheint auch der folgende Versuch zu bestätigen, in welchem sich eine solche Lücke sehr ausgesprochen markiert und zwar dergestalt, daß die Tonfolge durch reines Geräusch unterbrochen wird.

Versuch 4. Die zunächst freie g^3-Pfeife wird mit Starkdruck so angeblasen, daß sie die Oktave des Gabeltones fis^2 gibt, und dann die Resonanzröhre herangeführt. Während der Kolben von der Röhrenmündung zurückgezogen wird, hört man anfangs ein hohes Geräusch. Hierauf springt bei K = 4,2 der Ton a^3 — hervor, der, sich in der Folge rasch vertiefend, bei 5,7 schon auf fis^3 + gesunken ist und bei 7,2 die Höhe f^3 erreicht. Dieses f^3 wird langsam tiefer bis zu e^3 + bei K = ca. 12. Von K = 10 an mischt sich wieder Geräusch ein, in welchem schließlich (etwa bei K = 12,5) der Ton völlig verschwindet, und das bis K = 14 bestehen bleibt. Hierauf kündigen Stöße den Ton a^3 — an, der bei 14,2 plötzlich klar hervorbricht, womit eine Wiederholung der beschriebenen Periode einsetzt.

Von einem Maultone ist nichts zu bemerken. Das ist auch begreiflich, wenn man beachtet, daß die Pfeife hier mit Starkdruck angeblasen ist, wobei man es nach dem früher Mitgeteilten dann nicht mehr mit zwei Tonreihen, nämlich einerseits mit den Maultönen, andererseits mit einer Gruppe diese überlagernder und unterdrückender Resonanztöne, zu tun hat, sondern nur noch mit dem Eigentone der Pfeife allein.

Der Versuch ist aber noch in einer anderen Beziehung lehrreich. Es geht aus ihm hervor, daß man eine Resonanzröhre in

Digitized by Google

der hier verwendeten Anordnung nicht zur Tonhöhenmessung benutzen kann, da die Röhre ein periodisches Glissando von Tönen gibt, in dem der Eigenton der freien Pfeife (fis^3) zwar enthalten ist, sich aber in keiner Weise kennzeichnet, und andererseits, wenn man in der üblichen Weise etwa die Länge der Periode, die gleich rund 10 cm ist, als die Halbwelle des Eigentones der freien Pfeife ansehen wollte, der Ton a^3 — als solcher gefunden, mithin ein beträchtlicher Fehler begangen werden würde.

Nun pflegt man ja allerdings bei Bestimmungen der Schwingungszahlen von Pfeifen mittels der *Seebeck*schen Röhre diese nicht wie in den eben beschriebenen Versuchen mit dem Aufschnitt in unmittelbare Berührung zu bringen, sondern einen gewissen kleinen Zwischenraum bestehen zu lassen. Es schien daher nützlich, die Beobachtungen unter Berücksichtigung dieses Momentes zu wiederholen.

Versuch 5. Die g^3-Pfeife mit Glasaufsatz wird bei schwachem Anblasedruck mittels einer *Edelmann*schen Gabel auf die Mitte zwischen e^2 und f^2 eingestimmt und darauf die Röhre in 5 mm Abstand exakt zentriert vor dem Aufschnitt aufgestellt. Der Druck im Gasometer beträgt wie immer mindestens eine halbe Atmosphäre. Durch das Heranbringen der Resonanzröhre ändert sich der Ton der Pfeife nicht im geringsten; auch das Hindurchziehen des Kolbens durch die ganze Länge der Röhre hat auf seine Höhe keinen nachweislichen Einfluß. Wird nun der Glasaufsatz beseitigt, so erklingt bei allen Kolbenstellungen in der Röhre fis^3, die genaue Oktave der *Edelmann*schen Gabel fis^2. Nur die, um je eine Halbwellenlänge des Tones fis^3 von einander entfernten Punkte K = 5,4, K = 17,0 und K = 28,3 sind — der erste am ausgesprochensten — dadurch ausgezeichnet, daß der Ton diesseits, d. h. nach dem Aufschnitt zu, merklich tiefer ist als jenseits. Beim Hin- und Herführen des Kolbens über diese Stellen entsteht eine Art Triller, was sonst nirgends längs der Röhre der Fall ist.

Versuch 6. Die Resonanzröhre, mit der Kolbenendfläche in der Mündung (K = 0), steht wieder in 5 mm Abstand vor dem Aufschnitt der Pfeife. Letztere erklingt, diesmal ohne Glasaufsatz und mit Starkdruck angeblasen[4]), in fis^3. Beim

[4]) Anmerkung: Wegen der recht angreifenden Stärke des Tones arbeitete ich bei diesem Versuche mit Antiphonen in beiden Ohren. Die Pfeife wird hierdurch soviel leiser, daß sich bequem beobachten läßt. Kon-

Digitized by Google

Zurückziehen des Stempels bleibt ihr Ton unverändert, bis der Skalenpunkt 5,2 erreicht ist. Dann wird er um ungefähr einen Viertelton höher, ist aber einige Millimeter dahinter schon wieder fis^3. Dieses Verhalten tritt am markantesten zutage, wenn man den Kolben zwischen den Teilstrichen 4,5 und 6,5 hin- und herschiebt. In den genannten Endlagen ist der Ton der gleiche wie bei K = 0, dazwischen hört man die Erhöhung. Eine Wiederholung dieser Erscheinung findet sich bei K = 16,8 und K = 28,4. Die Distanz der drei Kardinalpunkte ist auch hier gleich der Halbwelle von fis^3.

Die Ergebnisse der Versuche 5 und 6 unterscheiden sich von denen der vier ersten im Grunde nur quantitativ. Allen gemeinsam ist, daß bei bestimmten, periodisch geordneten Kolbeneinstellungen ein ziemlich plötzlicher Anstieg der Tonhöhe eintritt, dem sich ein längeres oder kürzeres Glissando in absteigender Tonfolge anschließt. Bei nicht allzu geringer Distanz zwischen Aufschnitt und Resonanzröhrenmündung fallen die kritischen Stellen stets sehr annähernd mit den Endpunkten der ungeraden Viertelwellenlängen des Pfeifentones zusammen. Eine Reihe von Stichproben mit anderen Zinnpfeifen der drei- und viergestrichenen Oktave und anderen Resonanzröhren, wobei die Röhre meist 2—3 mm Abstand vom Pfeifenmaul hatte, führte in der Hauptsache zu einer Bestätigung des Vorstehenden. Daß dabei zuweilen beim Durchgehen des Kolbens durch den Umschlagpunkt der tiefe diesseitige und der hohe jenseitige Ton zugleich hörbar sind und daher Schwebungen oder Differenztöne auftreten können, wurde schon angedeutet.

Wie ist denn nun dieser eigentümliche Einfluß der Resonanzröhre auf die Tonbildung in der Pfeife zu erklären? Die beste Antwort auf diese Frage wird meines Erachtens durch nachstehende Betrachtung gegeben.

Wenn wir den Aufschnitt einer offenen Lippenpfeife durch eine Röhre von entsprechender Weite decken, die selbst am anderen Ende verschlossen ist, so bilden Pfeife und Röhre zusammen eine neue, rechtwinklig geknickte, gedeckte Pfeife, bei welcher der Aufschnitt nicht an einem Ende der Röhre, sondern zwischen den Enden liegt. Den Deckel repräsentiert in diesem Falle die bewegliche Kolbenvorderfläche. Ist sie so eingestellt, daß ihr Abstand vom

trollgabeln setzt man dabei zweckmäßig mit dem Stiel auf den Schädel oberhalb der Ohrmuschel.

Digitized by Google

Aufschnitt gerade einer Viertelwelle des Eigentones der Zinnpfeife gleichkommt, so ist das ganze System optimal schwingungsfähig. An der Kolbenwand entsteht ein Knoten und der Aufschnitt liegt gerade am Orte eines Bauches, so daß hier den Pendelbewegungen der anblasenden Luftzunge kein Hindernis erwächst. Wird der Kolben um eine gewisse Strecke vom Pfeifenmaule entfernt, so vergrößert sich die Viertelwellenlänge und es tritt eine entsprechende Tonvertiefung ein; umgekehrt eine Erhöhung bei der Kolbenverschiebung in entgegengesetzter Richtung. Daß die Tonhöhenänderung der Kolbenbewegung nur bis zu einem gewissen Grade folgen kann, ist einleuchtend; ebenso, daß alle Erscheinungen sich, obschon vielleicht nicht mehr so ausgeprägt, wiederholen, wenn man von einer Einstellung des Kolbens au 3 oder 5 Viertelwellenlängen ausgeht, und endlich drittens, daß bei einem zwischen Maul- und Resonanzröhre gesetzten Abstand das typische Verhalten des Systems in abgeschwächter Form zum Ausdruck kommt.

Ob oder wie weit diese Erklärung zutreffend ist, wird erst eine noch größere Reihe von Versuchen an Lippenpfeifen verschiedener Art und Höhe entscheiden müssen. Hier soll vorläufig nur noch ein Punkt erörtert werden, nämlich der Unterschied in der Einwirkung der Resonanzröhre einerseits auf die Resonanztöne, andererseits auf die Maultöne der Pfeifen.

Daß die Maultöne durch eine kontinuierliche Längenänderung der Resonanzröhre nicht zu Tonsprüngen der eben geschilderten Art an den Knotenstellen ihrer Viertelwellenlängen veranlaßt werden, geht eigentlich schon aus den bisherigen Versuchen mit großer Wahrscheinlichkeit hervor. Gegen die Vollgültigkeit ihrer Beweiskraft ließe sich aber vielleicht noch ein Einwand erheben. Bekanntlich muß eine Resonanzröhre, wenn sie den höchsten Grad von Wirksamkeit entfalten soll, nicht nur bezüglich der Länge, sondern auch bezüglich des Querschnitts im umgekehrten Verhältnis zur Tonhöhe stehen. So gilt für die *Kundt*sche Staubfigurenmethode die Regel, daß der Röhrendurchmesser zum wenigsten gleich der Viertelwellenlänge des Tones sein soll, eine Regel, welche *Rudolf Koenig* noch bis zum c^5 hinauf zutreffend fand, und von den Resonatoren, die *Helmholtz* für seine Vokalsynthesen gebrauchte, hatten die für die zweigestrichene Oktave bestimmten eine lichte Weite von 4—5,5 cm. Im Hinblick auf diese Maßverhältnisse könnte man etwa glauben, daß die zu große relative Enge unserer Resonanzröhre deren Einfluß auf

Digitized by Google

die Maultöne der zweigestrichenen Oktave verhindere. Es sollen daher noch ein paar weitere Versuche mitgeteilt werden, welchen eine entscheidende Bedeutung beizumessen sein dürfte.

Versuch 7. Als Instrument dient dieses Mal statt der g^3- eine c^3-Pfeife von gleichartiger Konstruktion. Sie wird mit Schwachdruck so angeblasen, daß sie ihren Eigenton erklingen äßt, während sie in einer Entfernung von 2 mm vor der Resonanzröhre aufgestellt ist. Wird der Pfeifenton mit einer c^3-Gabel, welche sehr annähernd 1000 Doppelschwingungen macht, in Einklang gebracht und dann der Kolben durch die Röhre gezogen, so findet sich bei $K = 8$ und $K = 25$ je eine Stelle, wo ein tieferes c^3 scharf an ein höheres angrenzt. Beim Hin- und Herschieben des Kolbens über diese Kardinalpunkte erhält man, ähnlich wie schon beschrieben, einen Triller, der sonst nirgends in der Röhre vorkommt. Die Distanz der Punkte 8 und 25 stimmt hinreichend genau mit der Halbwellenlänge des Tones von 1000 Doppelschwingungen überein.

Versuch 8. Zum Vergleiche wird nun die g^3-Pfeife an Stelle der c^3-Pfeife vor die Röhre gebracht und mit ihr der, mit der Gabel 1000 unisone, Ton c^3 erzeugt, der in diesem Falle nicht als Resonanzton aufgefaßt werden kann, sondern den Maultönen zuzurechnen ist. Die Entfernung zwischen Pfeife und Röhre beträgt wieder 2 mm. Beim Hinweggleiten des Kolbens über die Punkte 8 und 25 bleibt das Unisono von Pfeifenton und Gabel durchaus ungeändert. Auch wenn man ohne Kontrollton nur mit dem bloßen Ohre beobachtet und aufmerksam auf einen etwaigen Tonhöhenwechsel an irgendwelchen Stellen längs der Röhre fahndet, bleibt das Resultat negativ: nirgends ist auch nur eine Spur einer trillerartigen Tonhöhenänderung zu bemerken.

Versuch 9. Die g^3-Pfeife wird auf den Maulton 900 eingestimmt, also auf eine Höhe, die zwischen a^2 und b^2 liegt. Nur wenn die Resonanzröhre den Aufschnitt direkt berührt, scheint zuweilen bei $K = 9{,}2$ — einer Einstellung, welche der Viertelwellenlänge des Tones entsprechen würde — andeutungsweise eine Höhenänderung aufzutauchen. Von dem positiven Nachweise einer solchen kann aber nicht die Rede sein.

Versuch 10. Ganz anders verhält es sich mit dem Resonanzton 900, den man erhält, wenn man der g^3-Pfeife einen passenden Glasaufsatz gibt und sie mit Starkdruck anbläst, so daß sie nahe am Überblasenwerden ist. In der, wiederum 2—3 mm vom

Digitized by Google

Aufschnitt entfernten, Resonanzröhre zeigt sich zwischen den Skalenteilen 9 und 9,5 sowie zwischen 28 und 28,5 ein plötzlicher Tonanstieg um ungefähr einen Viertelton oder der bewußte Triller. Die Distanz der kritischen Punkte ist mit 19 cm genau gleich der Halbwelle des Tones 900.

Sowohl bei dem Versuchspaare 7 und 8 als auch bei 9 und 10 handelt es sich beide Male um den gleichen Ton, der aber in dem einen Falle als Maulton, im anderen als Resonanzton auftritt. Als Maulton bleibt er von der Resonanzröhre unbeeinflußt, während die Wirkung der letzteren auf den Resonanzton eine sehr ausgesprochene ist. Hiernach darf man es also wohl als Tatsache hinstellen, daß überhaupt nur die Resonanztöne, nicht aber die Maultöne durch die Längenänderungen der Resonanzröhre zu periodischen Höhenänderungen veranlaßt werden, und dieses Resultat steht wiederum durchaus im Einklang mit den Ergebnissen meiner früheren Abhandlung „Über Resonanz- und Maultöne der Lippenpfeifen“[5]), derzufolge die Maultöne als solche auf irgend welche Verkürzungen oder Verlängerungen des Pfeifenrohres nicht reagieren.

[5]) A. a. O.

Digitized by Google

XXII.

(Aus der Berliner Universitäts-Ohren- und Nasenklinik.)

Zur Eröffnung des Warzenfortsatzes wegen akuter oder subakuter Mittelohreiterung bei alten Leuten.

Von

Marine-Oberstabsarzt Dr. TITSCHACK.

Wenn bei akuter Mittelohreiterung Erwachsener die Sekretion trotz zweckmäßiger Behandlung vierzehn Tage und länger unvermindert andauert, kann man ziemlich sicher annehmen, daß Heilung ohne Eröffnung des Warzenfortsatzes nicht eintreten wird. In höherem Alter ist bei akuten und subakuten Otitiden der Aufschub der Operation, wie *Heine* in seiner Abhandlung: „Über die besondere Gefährlichkeit akuter eitriger Mittelohrentzündungen in höherem Alter" betont, direkt lebensgefährlich; hier muß die Eröffnung des Warzenfortsatzes und Antrums möglichst frühzeitig vorgenommen werden. *Heine* versucht dies mit Hilfe von 63 Fällen unkomplizierter Meningitis, die im Anschluß an akute Mittelohrentzündungen entstanden waren, nachzuweisen; 16 Patienten waren über 40 Jahre alt. Die Operation will er bei alten Leuten deshalb früh gemacht wissen, weil in höherem Alter die Symptome zur Indikation der Aufmeißlung abgeschwächt zu sein pflegen: die Krankheit entwickele sich schleichender, Symptome, die sonst auf eine Mitbeteiligung des Processus mastoideus hinwiesen und zu seiner rechtzeitigen Eröffnung veranlaßten, fehlten oder wären undeutlich und zwar meist infolge sklerotischer Veränderung des Knochens, während der Eiterprozeß im Innern in die „nicht verhärtete Felsenbeinpyramide" weiter fortschreite.

Auch bei uns pflegen wir älteren Leuten frühzeitig die Antrumeröffnung anzuraten, auch wenn die Krankheitssymptome nicht gebieterisch die Operation erheischen, die Eiterung aber profus ist. Durch die Operation bestätigte sich fast regelmäßig, daß der Krankheitsprozeß ohne Eröffnung des Warzenfortsatzes nicht zur Ausheilung gekommen wäre. Nur haben wir nicht wie *Heine* die Erfahrung gemacht, daß im höheren Lebensalter die Zeichen für

Digitized by Google

Ostitis des Processus mastoideus durchweg besonders gering sind oder ganz fehlen; auch haben wir es nicht bestätigt gefunden, daß bei alten Leuten sklerotische Veränderungen des Warzenfortsatzes häufiger als sonst vorkommen, durch die der Prozeß nach außen verdunkelt werden könnte.

160 Fälle von Antrumeröffnung wegen Mittelohrentzündung bei 45-jährigen und älteren Patienten liegen meiner Berechnung zu Grunde. 99 mal betraf die Erkrankung Männer, 61 mal das weibliche Geschlecht; 71 mal waren das linke, 87 mal das rechte, 2 mal beide Ohren gleichzeitig erkrankt. Es waren

45	Jahre	alt	19	Patienten	61	Jahre	alt	2	Patienten
46	„	„	10	„	62	„	„	2	„
47	„	„	6	„	63	„	„	3	„
48	„	„	12	„	64	„	„	1	„
49	„	„	11	„	65	„	„	1	„
50	„	„	7	„	66	„	„	6	„
51	„	„	5	„	67	„	„	7	„
52	„	„	8	„	68	„	„	2	„
53	„	„	9	„	69	„	„	1	„
54	„	„	4	„	70	„	„	2	„
55	„	„	4	„	71	„	„	2	„
56	„	„	4	„	74	„	„	4	„
57	„	„	4	„	75	„	„	4	„
58	„	„	8	„	76	„	„	1	„
59	„	„	6	„	78	„	„	1	„
60	„	„	4	„					

Die Operation wurde meist sofort, d. h. am Aufnahmetage oder dem darauffolgenden Morgen ausgeführt. In Fällen, wo das Trommelfell noch nicht perforiert war, wurde zunächst durch Paracentese versucht Besserung zu erzielen; Erweiterung der Trommelfelldurchlöcherung wurde aus dem gleichen Grunde mehrmals bei zu kleinen Perforationen vorgenommen; bei einigen anfangs zweifelhaften Fällen fand der chirurgische Eingriff ebenfalls erst einige Tage nach der Aufnahme statt.

In den weitaus meisten Fällen (135) waren die Entzündungserscheinungen von seiten des Warzenfortsatzes deutlich ausgesprochen, die Indikation zur Aufmeißlung damit gegeben. Bei der Operation wurden fast ausnahmslos große Zerstörungen, Granulationsbildung und eitrige Einschmelzung im Knochen gefunden; dabei fehlten dann die von *Heine* beschriebenen sklerotischen Ver-

Digitized by Google

änderungen des Knochens. Besonders intensive äußere Erscheinungen am Processus mastoideus, Infiltration der Weichteile oder retroaurikuläre Abszeßbildung bestanden bei 45 Fällen, die in Folgendem noch näher erörtert werden.

Infiltration der Regio mastoidea kam 22 mal vor, 4 mal fanden wir bei der Operation Knochenfisteln der Corticalis, 1 mal in der mit Granulationen angefüllten Warzenhöhle einen großen Sequester.

Senkungsabszesse unter der Spitze des Warzenfortsatzes (*Bezold*sche Mastoiditis) wurden 3 mal beobachtet.

Ausgesprochene subperiostale Abszesse auf oder oberhalb des Planums mußten 20 mal eröffnet werden; hierbei waren in 15 Fällen deutliche mehr oder weniger große Knochenfisteln vorhanden.

Dagegen befinden sich unter den 160 Fällen nur 16, (Fall 136 bis 151), in denen verzeichnet ist, daß die Corticalis hart, sklerotisch war. In all diesen Fällen war aber, wie betont wird, der Processus mastoideus trotzdem schmerzhaft, stark druckempfindlich in ganzer Ausdehnung oder nur an der Spitze oder am Planum mastoideum; die Indikation zur Aufmeißlung, abgesehen von dem otoskopischen und übrigen klinischen Befunde, also immer gegeben. Die Druckempfindlichkeit, die perkutorische und palpatorische, ist natürlich immer im Vergleich zur gesunden Seite festgestellt worden, in Rücksicht auf den bei vielen Menschen vorhandenen Eigendruckschmerz der Warzenfortsatzspitze. An der Stelle der größten Druckempfindlichkeit wurden auch meist die Hauptzerstörungen gefunden. Während *Deuch* der Ansicht ist, daß der Druckempfindlichkeit über dem Antrum eine besondere Bedeutung beizumessen ist, der Druckschmerz an der Spitze aber von geringerer Bedeutung ist, nimmt *Kerison* erst eine Mastoiditis an, wenn die Druckempfindlichkeit auch nach der Spitze zu besteht. Die Druckschmerzhaftigkeit selbst beruht auf entzündlicher Schwellung des Periosts. *Scheibe* hat dies in zwei Fällen histologisch festgestellt, bei denen nur Druckempfindlichkeit bestand, ohne daß irgendeine Schwellung nachweisbar war; die entzündliche Schwellung beschränkte sich jedoch auf die dünne innerste, die osteoblastische Schicht, während die stärkere äußere Schicht normal war.

Bei der Operation auch dieser 16 Fälle wurden stets mehr oder weniger starke Zerstörungen des Knochens gefunden: 1 mal war der ganze Warzenfortsatz total erkrankt, 1 mal mußte die ganze Spitze entfernt werden, 3 mal wurde der Processus als kleinzellig

Digitized by Google

bezeichnet, Granulationsbildung und Eiter fehlten nie; in zwei Fällen befand sich sogar in der sehr dicken, festen und harten Corticalis im Planum mastoideum eine Fistel, aus der Granulationen und Eiter hervorquollen. Aus der Anamnese der Kranken lassen sich auf diese Knochenbeschaffenheit absolut keine sicheren Schlüsse ziehen. 15 Patienten waren angeblich früher nie ohrenleidend gewesen, 4 hatten überhaupt keine ernstlichen Krankheiten durchgemacht, bei 3 fehlten die Angaben hierüber, die übrigen hatten an Infektionskrankheiten (Masern, Gelenkrheumatismus, Pneumonie) gelitten. Die Ohrentzündungen bestanden meist erst kurze Zeit, 8 mal 4 bis 8 Tage, 2 mal 2 Wochen, je 1 mal 4, 5 und 6 Wochen, 3 mal 8 Wochen; sie verteilten sich auf die einzelnen Jahresklassen zwischen 45 und 75 Jahre fast gleichmäßig.

Nur drei Fälle (152—154) finden sich unter allen Krankenblättern, bei denen neben Druckschmerzhaftigkeit des Warzenfortsatzes die von *Heine* beobachtete Sklerosierung des Knochens gefunden wurde.

Fall 1. (152.) Es handelt sich um einen 47jährigen Bahnarbeiter O. K., der gleichzeitig an Nephritis litt. Frühere Krankheiten: Masern, Lungenkrankheit. Seit 6 Wochen Ohrschmerzen und -eiterung, ärztlich behandelt. Subfebrile Temperatur. Trommelfell zeigt Perforation, Rötung, Schwellung, pulsierenden Eiter. Process. mastoid. druckschmerzhaft. Knochen hyperämisch, vollkommen sklerotisch, nur kurz vor dem Antrum lagen einige mit blassen Granulationen angefüllte Zellen. Von Einschmelzung nichts vorhanden. Sulcus, Tegmen intakt.

Der 2. Fall (153) betrifft einen 53jährigen Kaufmann K. B., der in den 20er Jahren Pocken durchgemacht und Lues acquiriert hatte. Im Anschluß an eine akute Erkrankung der oberen Luftwege entwickelte sich eine akute Mittelohreiterung, die ihn nach vierzehn Tagen zur Operation in die Klinik brachte. Der Warzenfortsatz war an der Spitze druckschmerzhaft, sonst bot der klinische Befund nicht Besonderes. Bei der Operation wurde eine starke Sklerose des Knochens gefunden, es waren nur spärliche mit Eiter gefüllte Zellen vorhanden; erst in der Nähe des Antrums waren die Zellsepten eingeschmolzen und hatten das Antrum vergrößert. Auch hier waren Sulcus und Tegmen intakt.

Der 3. Fall (154) von Sklerose — der 19. einschließlich der 16 Fälle mit sklerotischer Corticalis — ist wichtig wegen seiner Anamnese. Frau Sch., 45 Jahre alt, die früher an Skrophulose, Masern, Scharlach, Diphtherie gelitten hatte, ist seit 25 Jahren wiederholt an rechtsseitiger Mittelohrentzündung erkrankt. Seit 4 Tagen von neuem Ohrschmerzen und eitriger Ausfluß rechts. Processus hinten an der Spitze druckschmerzhaft. Stark sklerotischer Knochen, nur ganz kleine Zellen in der Nähe des Antrums und an der hinteren Gehörgangswand, die mit Granulationen angefüllt sind.

Druckempfindlichkeit des Warzenfortsatzes, das konstanteste und wichtigste Symptom zur Aufmeißlung, fehlte unter den zur

Digitized by Google

Statistik herangezogenen Erkrankungen im ganzen nur bei 6 (155 bis 160); in dem an vorletzter Stelle erwähnten Fall waren beide Seiten erkrankt.

Folgender Fall (155), der eine 66 jährige Frau E. Sch. betrifft, bot nicht sehr ausgesprochenen Befund. Es handelte sich um eine seit 10 Tagen aus unbekannter Ursache bestehende Mittelohreiterung; der Gehörgang war sehr verengt, zu sehen war nur eine Blutblase, die Sekretion war mäßig, Fieber bestand nicht. Die Antrumeröffnung wurde schließlich wegen auftretender psychischer Angstzustände vorgenommen. Die Patientin glaubte, ohne operativen Eingriff sterben zu müssen, hatte dauernd Suicidgedanken; auch seitens der Nervenklinik wurde zur Besserung dieses Zustandes die Operation für angezeigt gehalten. Der Knochen war nur stellenweise etwas morsch, freier Eiter wurde in dem sonst kleinzelligen Warzenfortsatz nicht gefunden. Der Eingriff war bei der Ostitis also berechtigt gewesen. Tegmen und Sulcus sigmoideus waren gesund. — Nebenbei bemerkt schwanden im übrigen die psychischen Krankheitserscheinungen nach der Operation.

Drei 3—4 Wochen bestehende Erkrankungen (Fall 156—158; Alter: 45, 49 und 71 Jahre) hatten trotz der Schmerzlosigkeit des Warzenfortsatzes stark ausgeprägten Operationsbefund, im Gegensatz zu *Heines* Ansicht: es waren reichlich freier Eiter und Granulationen in dem teils sehr bluthaltigen, teils eingeschmolzenen Knochen vorhanden. Auch hier waren Sinus und Dura nicht miterkrankt. Einer von diesen Fällen ist insofern noch interessant, als das Röntgenbild ausschlaggebend für die Operation wurde. Da das Trommelfell außer Rötung, zentraler Perforation und eitriger Sekretion keinen nennenswerten Befund bot, der Warzenfortsatz nicht druckempfindlich war, wurde zunächst durch konservative Behandlung Heilung erstrebt. Auf der Röntgenplatte zeigte sich aber eine ausgesprochene Verschleierung der erkrankten Seite gegen die gesunde. Die Aufmeißlung ergab denn auch reichliche Einschmelzung des Zellenlabyrinths vom Antrum bis zur Spitze; Sinus und Dura lagen frei, waren aber nicht krankhaft verändert. Die Zerstörungen waren wohl infolge von gleichzeitig bestehendem Diabetes so schnell vorgeschritten. Bei Diabetikern erreicht oft die Einschmelzung im Warzenfortsatz einen enormen Umfang, ohne daß irgend eine Veränderung an der Außenfläche des Knochens wie Druckempfindlichkeit oder Schwellung des Periosts auftritt.

5. Fall (159). Frau A. L., 52 Jahre alt, war angeblich früher stets gesund, klagte über starke Schwerhörigkeit, Kopfschmerzen, Brechreiz. Die Ursache für die seit 6—7 Wochen bestehenden Beschwerden konnte nicht angegeben werden, wahrscheinlich waren sie aber durch Rhinitis bei Nasenverengerung entstanden. Beide Gehörgänge waren stenosiert, an den Trommelfellen bestanden Entzündungserscheinungen, rechts auch eitrige Sekretion, das Hörvermögen war sehr herabgesetzt. Zerebrale Symptome waren nicht vorhanden. Während der anfangs konservativen Behandlung kam das linke Trommelfell auch zum Durchbruch. Da die auftretenden Ohrschmerzen allmählich stärker wurden, wurde zur Operation geschritten. Die Antrotomie ergab beiderseits fast das gleiche Bild: sehr harten zellarmen Knochen des Warzenfortsatzes, Granulationen im Antrum, auf der

Digitized by Google

linken Seite waren die dem Antrum benachbart liegenden Zellen mit schleimigem Eiter angefüllt.

Nur bei einer 76 jährigen Frau A. F. (Fall 160), die schon länger an Ohrreißen gelitten hatte, war der Warzenfortsatz auch auf starken Druck völlig schmerzlos, bei der Operation fand sich Osteosklerose. Die tieferen Warzenzellen waren mit schmierigem Eiter angefüllt, Sulcus und Tegmen aber intakt.

Im ganzen sind es also nur 5 Fälle, bei denen Sklerosierung des Warzenfortsatzes bestand, d. h. bei 3,1 pCt. Äußere Krankheitszeichen von Seiten des Warzenfortsatzes, die bei alten Leuten nach *Heine* auszubleiben pflegen, fehlten nur in 6 Fällen, das ist in 3,7 pCt. Mittelohrentzündungen, wie sie *Heine* für das höhere Lebensalter für typisch hält, die keine Krankheitszeichen für eine Mitbeteiligung des Processus mastoideus nach außen hin bieten und bei denen sich als Grund hierfür Knochensklerose herausstellt, haben wir nur 2 mal finden können, d. h. die vorhandene Ostitis wurde durch Sklerosierung nur in 1,25 pCt. der Fälle nach außen verschleiert.

Somit können wir, wenigstens was die herangezogenen zahlreichen Krankheitsfälle bei älteren Leuten betrifft, nicht mit *Heine* darin übereinstimmen, daß oft eine Eburnisation des Knochens der Grund sein solle, den verderblichen Prozeß im Innern des Warzenfortsatzes nach außen hin zu verdunkeln, und daß der mächtige Knochenwall zwischen Oberfläche und Antrum jeder Einschmelzung hartnäckigen und erfolgreichen Widerstand leiste; auch haben w i r in den von uns daraufhin beobachteten Fällen nicht feststellen können, daß die Osteosklerose des Processus mastoideus in höherem Alter viel häufiger als in den anderen Altersklassen vorkommt und ein Manifestwerden des Prozesses nach außen verhindert.

Daß auch in anderen Jahren die subjektiven und objektiven Krankheitszeichen am Warzenfortsatz fehlen können, geht aus einer Berechnung von *Mygind* hervor, in der keine Rücksicht auf das Alter genommen ist: unter 70 Aufmeißlungen fand er nicht weniger als 9 pCt., bei denen die Regio mastoidea weder Infiltration noch Empfindlichkeit bot und trotzdem bei der Operation in sämtlichen Fällen außer einem eine in der Regel sehr weit verbreitete Erkrankung des Knochens gefunden wurde. Der Prozentsatz erscheint gegen unseren etwas hoch, aber *Mygind* fügt selbst in Parentese hinzu, daß mehrere unter seinen Fällen Kinder betroffen hätten, bei denen es schwierig sei, die Empfindlichkeit nachzuweisen.

Digitized by Google

Wir haben wie andere die Erfahrung gemacht, daß Eiterverhaltung im Antrum oft auch ohne Druckschmerzhaftigkeit des Warzenfortsatzes bestehen kann und zwar in jedem Alter.

Wenn wir uns nun die Frage vorlegen, wodurch überhaupt Sklerose des Warzenfortsatzes entstehen kann, so treffen wir auf sehr verschiedene Anschauungen.

Brindel versucht nachzuweisen, daß die Osteosklerose nur eine primäre, zufällige Varietät der Warzenfortsatzentwicklung vorstellt und nicht die Folge von Entzündungsprozessen. Auch *Mouret* ist der Meinung, daß die Dichte des Knochens am Warzenfortsatz nicht die Folge von Eiterung und Entzündung, sondern eine natürliche Anlage ist; wohl aber prädisponiere diese Anlage zum Chronischwerden der Eiterung. Die eburnisierten Warzenfortsätze seien angeboren; inwieweit seine Bemerkung, daß schon 1 bis 2 Monate alte Kinder Warzenfortsätze hätten, in denen keine Pneumatisation nachzuweisen sei, berechtigt ist, muß dahin gestellt bleiben, wir haben wenigstens in diesem Alter den Warzenfortsatz nur angedeutet gesehen. Die Pneumatisation des Processus mastoideus hält nach *Mouret* im allgemeinen Schritt mit dem Knochenwachstum und hört mit ihm auf; manchmal kann sie jedoch rascher vor sich gehen, der Warzenfortsatz wird dann sehr zellreich. Zu annähernd ähnlichem Resultat ist *Wittmaack* gekommen, der im übrigen auch nicht auf dem Standpunkt steht, daß der Warzenfortsatz in höherem Alter sklerosiert sein müßte. Nach seiner Meinung ist der Processus mastoideus schon spätestens vom 6. Lebensjahr ab völlig pneumatisiert. Dieser Pneumatisationsprozeß setzt sich unter Ausbildung weit um sich greifender pneumatischer Systeme kontinuierlich bis ins höhere Lebensalter hinein fort, so daß in höherem Alter als Normaltyp immer ein sehr weitgehend pneumatisiertes Schläfenbein vorhanden ist. Treten Hemmungen und Störungen in dem Pneumatisationsprozeß in der ersten Entwicklungsperiode auf, so führen sie zum Auftreten mehr oder weniger sklerosierter Warzenfortsätze. Die Sklerosierung des Warzenfortsatzes ist nach *Wittmaack* daher kein sekundärer, von einer Eiterung abhängiger Prozeß, sondern eine typische, bereits vor Einsetzen der Eiterung vorliegende Begleiterscheinung der anatomischen Veränderungen, die wieder meist auf latenten entzündlichen Vorgängen im Säuglingsalter beruhen.

Ihnen gegenüber stehen aber die meisten Autoren, die annehmen, daß die häufigste Ursache der Sklerose des Warzenfortsatzes wiederholt recidivierende Mittelohrentzündungen sind; ferner

Digitized by Google

daß vielleicht auch vorhergegangene, eventuell weit zurückliegende langdauernde Infektionskrankheiten ohne sie begleitende Ohrerkrankung eine Sklerosierung des Processus mastoideus bewirken können. Die schwersten sklerotischen Veränderungen soll man dann treffen, wenn diese Ursachen, wiederholte Mittelohrerkrankungen und überstandene Infektionskrankheiten, zusammentreffen, wie dies im Verlauf von Infektionskrankheiten sowieso häufig der Fall ist. Das Alter selbst soll auch nach *Jürgens* die Eburnisierung nicht bedingen, sondern eher sollen große lufthaltige Räume mit dünnen Zellwänden als der physiologische Ausdruck der im Alter eintretenden atrophischen Veränderungen anzusehen sein. *Urbantschitsch* glaubt allerdings, daß eine Hypertrophie einzelner Teile oder des ganzen mastoidealen Knochengewebes nicht allein als Folge chronischer Entzündung auftrete, sondern auch als senile Veränderung des Knochens nicht selten vorkomme. Die Sklerosierung spielt sich als Reaktion des Knochens auf den durch die Mittelohreiterung gesetzten Reiz in der Weise ab, daß die Warzenzellen durch die in Granulationsgewebe umgewandelte Schleimhaut zuerst vollkommen ausgefüllt werden. Dies Granulationsgewebe geht zunächst in ein derbes bindegewebiges Stadium und schließlich unter Einlagerung von Kalksalzen in Knochen über, so daß die zelligen Räume des Warzenfortsatzes, die diploetischen wie die pneumatischen, nach und nach durch neugebildeten Knochen ausgefüllt sind, der ganze Fortsatz in elfenbeinharte Knochenmasse umgewandelt ist. Nach *Schwartze* kann diese Osteosklerose in allen Lebensaltern, auch schon im zartesten Kindesalter vorkommen.

Von unseren akuten und subakuten Mittelohreiterungen geben nur die Fälle 154 und 160 ein Bild und zwas ein deutliches dafür, daß wiederholte vorhergegangene Ohrerkrankungen — in dem einen Fall schon seit 25 Jahren auftretend — Sklerosierung des Warzenfortsatzes herbeiführen; die übrigen mit Verhärtung des Knochens verbundenen Warzenfortsatzentzündungen geben anamnestisch keinen Anhalt für die Entstehung, nur daß Infektionskrankheiten vorhergegangen sind, die aber bei all unseren Fällen meist früher überstanden waren.

Daß die chronischen Mittelohrentzündungen tatsächlich zu einer Vermehrung des Knochengewebes infolge langdauernder Entzündung der Warzenzellen führen, sehen wir täglich bei den Radikaloperationen, wo statt des pneumatischen fast regelmäßig

Digitized by Google

kompakter Knochen im Warzenfortsatz gefunden wird; besonders bekannt ist diese Ostitis bei Cholesteatom.

Wie schnell die Ossifikation vor sich gehen kann, geht aus folgender von *Zytowitsch* veröffentlichten und noch rechtzeitig operierten chronischen Mastoiditis hervor, die gleichzeitig in Übereinstimmung mit unseren Fällen neben Sklerosierung des Warzenfortsatzes auch Druckschmerzhaftigkeit bot.

Die 50jährige Patientin erkrankte vor 5 Monaten an Ohrschmerzen und -stechen; es war damals Rötung und Vorwölbung des Trommelfells festgestellt. Vornahme der Paracentese war wiederholt verweigert. Bei ihrer Aufnahme waren am Trommelfell außer dem Processus brevis keine Einzelheiten erkennbar, im hinteren oberen Abschnitt bestand Vorwölbung und Rötung. Die Haut oberhalb des Processus mastoideus war ebenfalls geschwollen und gerötet, der Warzenfortsatz selbst schmerzhaft, namentlich an der Incisura und Spitze. Patientin verweigerte auch jetzt noch die Operation; durch Faradisation ließen die Schmerzen etwas nach, die Vorwölbung wurde auch geringer; die Schmerzen in der ganzen Kopfhälfte blieben aber bestehen. Die 14 Tage später vorgenommene Operation ergab bis dicht zum Antrum hin Knochensklerose, das Antrum war mit festen Granulationen ausgefüllt. An der Spitze eine haselnußgroße, mit Granulationen und Eiter angefüllte Höhle. Sinus liegt hier frei, seine Wand ist verdickt und mit Granulationen versehen.

In noch sehr viel kürzerer Zeit ist die Sklerose des Warzenfortsatzes in einem von *Jürgens* beobachteten -- allerdings ein Kind betreffenden — Falle entstanden.

Ein 14jähriger Knabe, der 2 Jahre früher an Influenza-Otitis mit Mastoiditis links erkrankt gewesen war, bekam Masern und bald darauf wiederum Mittelohreiterung und Mastoiditis links. Die jetzt vorgenommene Operation ergab kompakten harten Knochen, fast ohne jede Andeutung von pneumatischen Hohlräumen. Drei Tage später erkrankte auch das rechte Ohr, die Antrumoperation wurde auch auf dieser Seite vorgenommen. Der Warzenfortsatz enthielt hier in seiner ganzen Ausdehnung pneumatische mit Eiter gefüllte Zellen. Hier ist die Sklerose links also nicht durch die Influenza, sondern mit Sicherheit durch die mit der Influenza verbundene, 4 Wochen dauernde Mittelohreiterung ausgelöst worden, da sonst doch wohl beide Warzenfortsätze hätten sklerotisch sein müssen.

Für den weiteren Verlauf der Mittelohreiterung ist diese Umwandlung des zellhaltigen in elfenbeinharten zellenlosen Knochen von ungünstigem Einfluß. Dem Weitergreifen der Eiterung auf die Warzenzellen, das in anderen Fällen zur Aufmeißlung und Heilung führt, setzt ein solcher Knochenwall ein gewisses Hindernis entgegen. Der Eiter sucht sich also einen anderen Ausweg und deshalb sind solche Fälle, wie *Heine* auch erwähnt, viel eher der Gefahr einer endokraniellen Komplikation ausgesetzt als die,

Digitized by Google

wo der Eiter nach dem Antrum und Warzenfortsatz ausweichen kann.

Daß bei alten Leuten frühzeitig operiert werden muß, geht auch aus dem hohen Prozentsatz hervor, in dem bei unseren Patienten lebenswichtige Organe schon nach verhältnismäßig kurzer Krankheitsdauer ergriffen oder bedroht waren.

In unseren Fällen lag der Sinus tranversus in 12 Fällen, von Eiter umgeben, frei, zeigte dabei allerdings noch gesundes Aussehen und ließ sich leicht eindrücken; in weiteren 11 Fällen hatte er aber schon seine stahlblauglänzende Farbe verloren, war mißfarbig, in Granulationen eingebettet oder mit schwammigen und schwartigen Auflagerungen bedeckt, einmal war er thrombosiert. Die Dura des Schläfenlappens lag 2 mal frei, ihre Oberfläche war mit Granulationen versehen; 6 mal lagen Dura und Sinus gleichzeitig frei, 4 mal hiervon waren beide mit Granulationen bedeckt.

Das sind im ganzen 32 Fälle, d. h. 20 pCt,

Wie gefährlich ein Aufschieben der Operation und konservatives Verfahren werden kann, geht aus unserer folgenden Krankengeschichte hervor, der einzigen, bei welcher die meningealen Symptome stark ausgesprochen waren.

Frau V., 53 Jahre alt, war wegen akuter linksseitiger Mittelohreiterung seit dem 16. V. in spezialärztlicher Behandlung und hatte auch am 1. VI. beim Arzt keine irgendwie auffallenden Symptome gezeigt. Wird am 2. VI. mittelst Wagen in die Klinik geschafft, bot ein völlig hinfälliges Aussehen, Gesichtsfarbe blaß, Sensorium benommen, *Kernig* positiv. Trommelfell stark vorgewölbt mit Zitzenbildung. Sekretion mäßig stark, nicht fötide. Processus mastoideus sehr druckschmerzhaft. Temperatur 38,5°. Die Lumbalflüssigkeit war eitrig und stand unter hohem Druck. Die sofortige Operation ergab: Warzenfortsatz mit schwammigen hochroten Granulationen, die zum geringen Teil eitrig waren, angefüllt. Die Granulationen führen bis zum Antrum und an die Dura, die in der hinteren Schläfengrube in Pfennigstückgröße freiliegt. Dura wird gespalten, mehrfache Punktion des Gehirns, ohne daß eine zerebrale Eiterung nachweisbar wird. Sinus liegt nur gering frei. Abends Exitus letalis. Sektionsbefund ergab: eitrige diffusse Basilarmeningitis. Durchbruch aus dem Labyrinth medial von der Eminentia arcuata.

Auch durch die bisweilen vorhandenen nur ganz geringen Beschwerden der Patienten soll man sich nie verleiten lassen, die Operation länger hinauszuschieben, denn der ganze Organismus ist eben bei alten Leuten nicht mehr so widerstandsfähig, die Einschmelzung des Knochens erfolgt bei ihnen schneller, auch wenn keine konsumierenden Allgemeinkrankheiten nebenher bestehen.

Digitized by Google

So demonstriert *Kaiser* einen Fall von Warzenfortsatzabszeß ohne nachweisbar vorausgegangene Mittelohreiterung.

Patient kam wegen Ohrschmerzen in Behandlung. Im Mittelohr zeigte sich der Befund eines chronischen Katarrhs; die Weichteile über dem Processus mastoideus waren ohne Veränderungen, besondere Druckempfindlichkeit bestand nicht. Auffallend waren nur der schlechte Ernährungszustand, das Unvermögen, Nahrung aufzunehmen und die Klagen über Kopfschmerzen. Mit Rücksicht auf diese Symptome wurde die Aufmeißlung ausgeführt, bei der sich eine ausgedehnte Abszeßhöhle im Warzenfortsatz fand. Sinus und Dura lagen frei.

Daß sich im Anschluß an einfache katarrhalische Mittelohrentzündungen eitrige Mastoiditiden anschließen können, welche mangels markanter Symptome als latente bezeichnet werden und gewöhnlich eine Pneumokokkeninfektion darstellen, ist bekannt.

Drei von *Voß-Rige* veröffentlichte Fälle (Ztschr. f. Ohrenheilk. Bd. 53, Fall X, XI, XII) bei Patienten im Alter von 50, 54, 68 Jahren boten ebenfalls nur geringen Ohrbefund, dagegen nicht die von *Heine* angegebene Schmerzlosigkeit des Warenfortsatzes und auch keine Sklerosierung, sondern in 2 Fällen sogar Knochenfisteln.

Ledermann hat einen Mann von 52 Jahren operiert, bei dem die Krankheit 6 Wochen bestand, aber außer Eiterausfluß keine weiteren Symptome vorhanden waren. Der Warzenfortsatz bildete nur noch eine bloße mit Eiter gefüllte Schale; in der hinteren Gehörsgangswand bestand eine Fistel.

Meierhof hatte einen Kranken mit intaktem Trommelfell, ohne Temperaturerhöhung oder sonstige Störungen, der nur über Taubheit klagte. Paracentese ergab Eiter, die dann vorgenommene Operation Eiter in ausgedehntem Maße.

Bondy teilt zwei Fälle von perisinuösem Abszeß mit, bei denen sich als einziges Symptom eine zirkumskripte Druckschmerzhaftigkeit am hinteren Warzenfortsatz fand.

Robertson konnte durch rechtzeitige Operation noch einen 53-jährigen Mann retten, der ohne bedeutenden Schmerz an beiderseitiger Mittelohreiterung erkrankt war. Schon am 4. Tage nach dem Beginn der Otitis traten ausgesprochene Hirnsymptome auf; am 7. Tage, bei der ersten Untersuchung, machte der Kranke schon den Eindruck eines Sterbenden. Im Warzenfortsatz der einen Seite befanden sich Streptokokkenreinkulturen, der Sinus war schmutziggelb, die Dura der mittleren Schädelgrube war verdickt und mit Granulationen versehen; es erfolgte die Ent-

Digitized by Google

leerung eines subduralen Abszesses; die andere Seite bot das typische Bild einer Mastoiditis.

Auch ein Teil von unseren alten Patienten kam ohne besondere Schmerzen und manchmal mit geringem Trommelfellbefund lediglich der Ohreiterung und Schwerhörigkeit wegen; mit normal aussehendem Trommelfell befand sich allerdings niemand unter den 160 Fällen. Bei unperforiertem, fast noch gesund aussehendem Trommelfell die Antrotomie machen zu müssen, sind wir natürlich auch schon oft gezwungen worden. Besonders unter unseren Kindern mit subperiostalem Abszeß befinden sich häufig solche, bei denen das Trommelfell fast normal ist. Der subperiostale Abszeß in der Regio mastoidea ist ja fast immer ein otogener; auch in unseren Fällen wurde fast ausnahmslos eine ausgesprochene Ostitis des Processus mastoideus gefunden. *Willaume-Jantzen* haben unter 229 Fällen von Warzenfortsatzresektionen stets eine die Ostitis begleitende Otitis media gefunden, in 14 pCt. der Fälle indessen ohne Perforation des Trommelfells.

Schließlich besteht die Gefahr, daß die abklingende Mastoiditis uns gerade bei alten Leuten in falsche Sicherheit wiegen kann, da die überstandene Warzenfortsatzentzündung sicher nicht immer in völlige Heilung übergeht. In Fällen von scheinbarer Genesung kann der Krankheitsprozeß latenten Charakter annehmen und so geschwächtes Gewebe hinterlassen, daß bei der geringsten Veranlassung der Zustand wieder floride wird und rasch derartige Zerstörungen erzeugt, daß in einigen Tagen die wichtigsten Teile, Sinus, Labyrinth oder Schädelhöhle, bloßgelegt werden.

Deuch beschreibt einen Fall von Antrumoperation bei einem 70-jährigen Mann, der nur wegen Schwerhörigkeit nach einer vor einigen Monaten überstandenen Influenza in Behandlung kam. Die Untersuchung ergab Senkung der hinteren oberen Gehörsgangswand; im Warzenfortsatz befand sich Eiter. *Alderton* hat 2 ähnliche Fälle gesehen bei einem Mann von 69 und einer Frau von 70 Jahren.

Voß-Riga fand unter 46 operierten Sinusthrombosen 12 Fälle, in denen sich die Thrombose an eine ausgeheilte Otitis angeschlossen hatte, d. h. 26 pCt.

Zusammenfassend kommen wir nunmehr zu folgenden Schlüssen:

1. In der weitaus größten Mehrzahl — nämlich in 96,9 pCt. — war bei unseren 160 über 45-jährigen Patienten die Indikation zur

Digitized by Google

Antrumeröffnung auch durch äußere Mitbeteiligung des Warzenfortsatzes gegeben.

2. Der Processus mastoideus war in fast allen Fällen eitrig eingeschmolzen, die von *Heine* beobachtete Osteosklerose wurde nur in 3,1 pCt. der Fälle gefunden. Selbst wenn die Fälle mit verdickter Corticalis, aber daneben bestehender starker Einschmelzung hinzugerechnt werden, sind es nur 13,1 pCt., daher nicht mehr als bei jungen Menschen.

3. Die Sklerosierung des Warzenfortsatzes, soweit sie nicht als Entwicklungsstörung anzusehen ist, ist nach unseren Beobachtungen keine Folge des höheren Alters. Sie kann durch Knochenneubildung infolge vorhergeganger Mittelohrerkrankungen (besonders durch Cholesteatom) entstehen, vielleicht auch durch langdauernde überstandene Infektionskrankheiten.

4. Warzenfortsatzentzündungen bei vorhandener Osteosklerose sind besonders gefährlich, da die Sklerosierung eine Weiterverbreitung nach dem Schädelinneren und zu den tiefen Halsgetäßen begünstigt. Bei Verdacht auf Sklerose — überstandene Mittelohreiterungen — muß das operative Vorgehen besonders beschleunigt werden.

5. Bei alten Leuten muß bei akuter und subakuter Mittelohreiterung frühzeitig operiert werden, zumal die mit der Operation verbundene Gefahr nicht sehr bedeutend ist. Aufschieben der Operation kann verhängnisvoll werden, da erfahrungsgemäß auch ohne alarmierende äußere Symptome die Einschmelzung des Knochens bis zur Dura der hinteren Schädelgrube und zum Sinus oder bis zur Dura der mittleren Schädelgrube schon eingetreten sein kann.

Literaturverzeichnis.

Boenninghaus, Lehrbuch der Ohrenheilkunde. — *Bondy*, Österreich. Otolog. Gesellschaft. 25. XI. 12. Ztschr. f. Ohrenheilk. 68. — *Brindel*, Mastoidites condensantes et algies mastoidiennes. Rev. XXXI. 27. 1910. Arch. f. Ohrenheilk. 84. — *Deuch*, Über frühzeitiges Eingreifen bei der akuten Entzündung der Warzenfortsatzzellen. Monatsschr. f. Ohrenheilk. 35. — Derselbe, Ein Fall von Mastoidoperation bei einem Mann von 70 Jahren. Int. Cbl. f. Ohrenheilk. 6. — *Denker* und *Brünings*, Lehrbuch der Krankheiten des Ohres und der Luftwege. — *Grunert*, Grundriß der Otologie. — *Haßlauer*, Die Ohrenheilkunde des praktischen Arztes. — *Heine*, Über die besondere Gefährlichkeit akuter eitriger Mittelohrentzündungen im höheren Alter. Berl. klin. Woch. 1900. 37. — Derselbe, Operationen am Ohr. — *Jürgens*, Die Entstehung und Bedeutung der Sklerose des Warzenfortsatzes. Russ. Monatsh. f. Ohrenheilk. April 1908. Ztschr. f. Ohrenheilk. 57. Arch. f. Ohrenheilk. 81. — *Kaiser*, Ein Fall von Warzenfortsatzabszeß

Digitized by Google

ohne nachweisbar vorausgegangene Mittelohreiterung. Österreich. Otolog. Gesellsch. 29. V. 05. Monatsschr. f. Ohrenheilk. 39. — *Kerison*, The indications for operating in acute mastoiditis. Arch. f. Ohrenheilk. 69. — *Körner*, Lehrbuch der Ohren-, Nasen- und Kehlkopfkrankheiten. — *Ledermann*, Entzündung des Warzenfortsatzes, ihre Diagnose und Behandlung. Int. Cbl. f. Ohrenheilk. 1. — *Meierhof*, Zur Diagnose der Warzenfortsatzerkrankungen. Int. Cbl. f. Ohrenheilk. 7. — *Mouret*, Über die Struktur des Warzenfortsatzes und Entwicklung der Warzenfortsatzzellen. Einfluß der Konstruktion des Warzenfortsatzes auf die Mittelohreiterung. Monatsschr. f. Onrenheilk. 46. Ztschr. f. Ohrenheilk. 65. — *Mygind*, Die Indikation für Aufmeißlung des Process. mastoid. nach *Schwartzes* Methode bei akuter Mittelohreiterung. Arch. f. Ohrenheilk. 74. — Derselbe, Der subperiostale Abszeß der Regio mastoidea. Arch. f. Ohrenheilk. 82. — *Panse*, Pathologische Anatomie des Ohres. — *Scheibe*, Diagnose und Behandlung des Empyems der Warzenzellen. Diese Beiträge 2. — *Schwartze*, Handbuch der Ohrenheilkunde. — *Taptas*, De la mastoidite aiguë suppurée latente comme complication de l'otite moyenne aiguë catarrhale. Arch. f. Ohrenheilk. 63. — *Urbantschitsch*, Lehrbuch der Ohrenheilkunde. — *Voß-Riga*, Weitere 7 Fälle von Sinusthrombose. Ztschr. f. Ohrenheilk. 53. Arch. f. Ohrenheilk. 75. — *Willaume-Jantzen*, Welches sind die Symptome der akuten Osteitis des Proc. mastoid.? I. Nord. Oto-Laryngolog.-Kongreß 25. u. 26. VIII. 11. Ztschr. f. Ohrenheilk. 64. Int. Cbl. f. Ohrenheilk. 10. — *Wittmaack*, Über die ideal-normale Pneumatisation des Schläfenbeins. — *Derselbe*, Über die Hemmungen und Störungen des Pneumatisationsprozesses im Schläfenbein. — *Derselbe*, Die Beziehungen der Pneumatisationsstörungen zu den eitrigen Entzündungsprozessen des Mittelohrs. 22. Vers. d. Dtsch. Otolog. Gesellsch. — *Zytowitsch*, Indikationen zur Trepanation des Proc. mastoid. bei akuten Entzündungen des Mittelohrs. Arch. f. Ohrenheilk. 86.

Digitized by Google

XXIII.

[Aus der Infektionsabteilung (Vorstand: Prim. Dr. *Morawetz*) und der Ohrenstation (Vorstand: Doz. Dr. *Ernst Urbantschitsch*) des Kaiser-Franz-Josef-Spitales in Wien.]

Die Scharlachotitis.

Von

Doz. Dr. ERNST URBANTSCHITSCH
in Wien.

In allen zusammenfassenden Werken über Ohrenheilkunde, insbesondere daher in allen Lehrbüchern der Ohrenheilkunde, findet die Scharlachotitis eine eingehende Würdigung. Und das mit vollem Rechte; denn es gibt kaum eine zweite Erkrankung, die auf das Gehörorgan unter Umständen eine so tiefgreifende und nachhaltige Wirkung ausüben und dabei durch ärztliches Handeln oft machtvoll beeinflußt werden kann, wie der Scharlach. Dennoch handelt es sich in den niedergelegten Ausführungen über dieses Thema meist um eine Sammlung und Bearbeitung der verschiedenen Beobachtungen und Untersuchungen, ergänzt durch eine — oft vielleicht sogar stattliche — Reihe von Einzelbeobachtungen, weniger um eine reiche eigene Erfahrung an einem größeren Material. Es liegt dies in der Natur der Sache, da derartige Untersuchungen naturgemäß nur an einem Orte vorgenommen werden können, der einen Sammelpunkt für diese Erkrankung darstellt; solche Sammelpunkte einerseits, andererseits Gelegenheiten, das dort angesammelte Material otologisch zu verwerten, gibt es aber nur verhältnismäßig wenige.

Daher erschien es mir eine dankenswerte Aufgabe, meine Stellung in einem der größten Infektionsspitäler Wiens, dem Kaiser-Franz-Josef-Spital, zu Bearbeitung dieses Themas zu benützen; ich fühlte mich dazu um so mehr berufen, da ich seit der Übernahme dieser Stellung fast sämtliche schwereren Scharlach-Otitiden selbst untersucht und nötigenfalls operiert habe. Die von mir hier berücksichtigten Fälle fallen in einen Zeitraum von 5 Jahren, und zwar vom 1. VII. 1913 bis 30. VI. 1918, und umfassen sowohl die Kranken des Hauptspitals als dessen Filialspitals in Zwischenbrücken.

Digitized by Google

Die meisten Autoren stimmen darin überein, daß bei der Scharlachotitis Streptokokken als alleinige oder doch hauptsächliche Infektionserreger anzusprechen sind [*Alexander, Bezold, Blaxall*[1]), *Denker*[2]), *Gaeßler*[3]), *Jacobson, Körner, Leutert*[4]), *Raskin*[5]), *Schwartze*]; manche halten sogar die Erreger für spezifische (*Haßlauer, Politzer*), wogegen einige wenige wieder auf die Möglichkeit auch anderer Eitererreger ausdrücklich hinweisen (*Jochmann, Rüedi*). *Salge* nimmt zwei Arten von Streptokokken an: „Ein Streptococcus muß angenommen werden, der nur eine äußere Ähnlichkeit mit den bekannten Streptokokken hat, biologisch aber ganz von ihnen zu trennen ist, und ein zweiter, der die uns bekannten, nach Scharlach so häufigen septischen Prozesse hervorruft."

Selbstverständlich spielt nicht nur der Eitererreger als solcher, sondern zum großen Teil auch dessen Virulenz eine außerordentlich wichtige Rolle. Allerdings geht *Jochmann* in seinen Schlüssen wohl allzuweit, wenn er aus dem Umstande, daß „Heimkehrfälle" von Scharlach wiederholt gerade dort vorkommen, wo Kinder mit Otitis media 10—12 Wochen nach der Scharlacherkrankung nach Hause entlassen werden, auf die lange anhaltende Virulenz des „Scharlachvirus" im Eiter bei Otitis media schließt. In solchen Fällen dürfte es sich wohl eher darum handeln, daß häufig Kranke mit schweren Scharlachformen an Otitis erkranken, so daß hier weniger der Ohreiter als die schwere Infektion anzuschuldigen wäre.

Mit der Virulenz hängt es auch zusammen, daß die Scharlachotitis in einzelnen Epidemien besonders vertreten ist [*Alexander, Baader*[6]), *Boenninghaus, Denker, Haßlauer, Jacobson, Jansen, Kobrak, V. Urbantschitsch*] *Holmgreen* hebt hervor, daß nach seiner Erfahrung auch die Jahreszeit für das Auftreten einer Scharlachotitis eine wichtige Rolle spielt; so fand derselbe im August einen Tiefstand an dieser Erkrankung, in der Folge die Monate Juli, Oktober und September.

---

[1]) Brit. med. Journ. 1895. XXI.

[2]) Der Kürze halber ist bei den von zwei Autoren herausgegebenen Lehrbüchern nur der erste Name verzeichnet; s. Literaturverzeichnis am Schluß der Arbeit.

[3]) Ztschr. f. Ohrenheilk. 1900. XXXVII.

[4]) Zit. nach *Jacobson-Blau.*

[5]) Ztschr. f. Bakt. 1889. 13/14.

[6]) Zit. nach *Nager.*

Digitized by Google

Bezüglich des Zustandekommens der Otitis werden dreierlei Arten angeführt: 1. Hinaufkriechen der Schleimhautentzündung des Rachens durch die Ohrtrompete bis in die Paukenhöhle, also eine Entzündung per continuitatem *(Jochmann, Körner, Ostmann)*; diese Fälle können als spezifische Scharlachotitis aufgefaßt werden; 2. Einwanderung infektionshaltigen Sekretes durch die Tube ohne deren Erkrankung: Sekundärinfektion *(Denker, Ostmann)*; 3. hämatogener Ursprung *(Denker, Haßlauer)*. Letzterer Modus kann derzeit aber noch nicht als erwiesen hingestellt werden. Es stehen sich die Angaben mancher erstklassiger Autoren diesbezüglich diametral gegenüber: so fand *Jochmann* selbst in „foudroyant verlaufenden Fällen steriles Blut und sterile Organe", während *Baginsky* und *Moser*[7]) im Blute Scharlachkranker Streptokokken nachweisen konnten. Im allgemeinen dürfte es sich bei den Frühformen um den erst angegebenen Weg *(Gaeßler, Holmgreen* etc.), bei den Spätformen um den zweiten handeln.

Daß übrigens eine Einteilung der Scharlachotitiden in Früh- und Spätformen auch vom sonstigen klinischen Standpunkt berechtigt erscheint, darin sind die meisten Autoren, die sich mit dieser Erkrankung eingehender beschäftigt haben, einig. Nur herrscht noch keine allgemeine Einigkeit, wann eine Otitis als Früh-, wann als Spätform zu bezeichnen ist. Immerhin dürfte die Ansicht von *Nager*, die auch mit der Mehrzahl der anderen Autoren übereinzustimmen scheint, die richtige sein, daß nämlich die Frühform mit der Beendigung des Eruptionsstadiums ihre zeitliche Grenze findet, während eine nach dem 6. Tag beginnende Mittelohrentzündung bereits als Spätform zu bezeichnen wäre. *Voß*[8]) und *Haug*[9]) gebrauchten dementsprechend die Bezeichnung „exanthematisch" und „postexanthematisch", während *Weil*[10]) von einer „primären und „sekundären Otitis spricht. Schon aus dieser Bezeichnung geht hervor, daß *Weil* die primäre Otitis als Teilerscheinung der Allgemeininfektion ansieht, eine Ansicht, der auch *Bezold* und *Gaeßler* voll beipflichten und die daher diese Otitis als ein „Enanthem" auffassen. *Holmgreen* hingegen bezeichnet den 18. Tag als Grenze zwischen beiden Formen; ein

[7]) *Eulenburg*, Realenzyklopädie.

[8]) Arch. f. Ohrenheilk. XXVI.

[9]) Die Krankheiten des Ohres in ihren Beziehungen zu den Allgemeinerkrankungen.

[10]) Zit. nach *Haßlauer*.

Digitized by Google

etwas willkürlicher, wenn auch vielleicht durch äußere Symptome begründeter Grenzstein. Dabei kommt noch in Betracht, daß eine Otitis schon länger bestehen kann, ohne daß sie auffälligere Symptome zu verursachen braucht *(Gaeßler, Holmgreen)*, ja, daß sie häufig als zufälliger Sektionsbefund bei intaktem Trommelfell gefunden wird (*Holmgreen*). Nur in diesem Sinne kann es wohl verstanden werden, wenn von mancher Seite behauptet wird, daß die Otitis bei Scharlach „ausnahmslos" auftritt *(Brünings, Denker)*. Nach *Bezold* ist sie in 68 pCt. der Fälle zu beobachten, nach *Burckhardt-Merian*[11]) in 33 pCt., nach *Salge* in 25 pCt., nach *Jochmann* und *Haunold*[12]) in 20 pCt., nach *Hauner* in 1,3 pCt. Derartige Differenzen können selbstverständlich nur auf verschiedenartige Epidemien, wie solche eben zur Beobachtung kamen, zurückgeführt werden.

Häufig tritt die Mittelohrentzündung bei Scharlach doppelseitig auf *(Alexander, Bezold, Holmgreen, Jansen, Schwartze)*. Es erklärt sich diese Tatsache wohl zur Genüge aus der Art ihres Ursprunges (Teilerscheinung der heftigen Rachentzündung bei der Frühform, hochvirulente Keime und schlechter Allgemeinzustand bei der Spätform). Hierbei muß insbesondere berücksichtigt werden, daß es sich in der weitaus größten Mehrzahl der Fälle um Kinder handelt, die doch von Haus aus weitere, für das Ein- und Durchdringen von Infektionsmaterial empfänglichere Ohrtrompeten besitzen.

Der Otitisbeginn erfolgt nach *Jacobson* und *Politzer* mit sehr heftigen Schmerzen, welche nach der gewöhnlich rasch erfolgenden Trommelfellperforation meist noch Tage hindurch anhalten. Demgegenüber heben die meisten Autoren *(Boenninghaus, Denker, Haßlauer, Jansen, Schwartze)* die verhältnismäßig geringen Schmerzen hervor; nach *Jansen* infolge frühzeitiger schwerster Schädigung des Plexus tympanicus und der sensiblen Nerven in der Paukenhöhle.

Während einige Autoren auf das Auftreten und Bestehen von Fieber anläßlich der Otitis ausdrücklich hinweisen (*Jacobson, Jansen, Salge*), hebt z. B. *Holmgreen* besonders hervor, daß die Bedeutung der Scharlachotitis als Fieberursache bedeutend überschätzt wird. In der Mehrzahl seiner Fälle verlief die Otitis afebril.

Inwieweit die Nephritis auf die Otitis Einfluß nimmt,

[11]) *Volkmanns* Klin. Vorträge. 1880. H. 182.

[12]) Zit. nach *Boenninghaus*.

Digitized by Google

läßt sich nicht auf Grund zahlreicher Beobachtungen feststellen, da ein Parallelgehen beider bisher nur von *Voß*[13]) mitgeteilt wurde.

Bezüglich der Dauer der Entzündung finden wir bei *Politzer* die Bemerkung, daß diese Eiterung stets einen protrahierten Verlauf nimmt. „Selbst unter günstigen Verhältnissen sistiert die Sekretion kaum vor 2—3 Monaten." Allgemein wird die Neigung zu Chronizität festgestellt. So wären nach *Alexander* 25 pCt. aller chronischen Otorrhoen auf chronisch gewordene Scharlach- und Masernotitiden zurückzuführen. Nach *Jansen* ist das Chronischwerden der Eiterung bei Scharlach zwar nicht häufig, aber charakteristisch. Doch wäre nicht immer das ursprüngliche Infektionsvirus, sondern gelegentlich auch eine Mischinfektion mit Tuberkulose hierfür verantwortlich zu machen.

Der Scharlachotitis ist die Tendenz zu ausgebreiteten Zerstörungen eigen, die sich häufig nicht nur auf das Trommelfell, sondern auch, und zwar zumeist mit außerordentlicher Raschheit, auf die Gehörknöchelchen erstrecken (*Denker*, *Haßlauer*, *Jacobson*, *Politzer*, *Schwartze* u. A.). Auf diese Weise kommt es nicht nur zu ausgedehnten eitrigen Entzündungen des Warzenfortsatzes, sondern zuweilen zu einer speziellen Erkrankungsform daselbst, der Nekrose (*Heermann*, *Körner*, *Rüedi*). Wegen der besonderen Bösartigkeit vieler Fälle wäre in der Regel möglichst frühzeitig zu operieren (*Denker*, *Jansen*, *Jochmann*, *Nager*, *Ostmann*, *Ruedi*, *Salge*); eventuell auch möglichst radikal (*Schwartze*); nur *Boenninghaus* empfiehlt, zunächst mit dem „*Wilde*schen Schnitt" sein Auskommen zu suchen und erst nach Wochen und Monaten, wenn sich die Kräfte gehoben, die Aufmeißelung des Warzenfortsatzes vorzunehmen.

Daß bei dem ernsten Charakter der Eiterung auch intrakranielle Komplikationen vorkommen, ist begreiflich. So Sinusthrombose (*Alexander*, *Jansen*, *Jochmann*, *Nager*, *Politzer*, *Rüedi*, *Salge*, *Schwartze*), Hirnabszeß (*Jacobson*, *Politzer*) und Meningitis (*Jochmann*, *Politzer*).

Schick[14]) beobachtete 2 mal im Anschluß an Otitis purulenta meningeale Symptome bei stark getrübtem, aber sterilem Lumbalpunktat. Die Fälle kamen zur Heilung. Er zählt sie deshalb nicht zur Meningitis, sondern zum Meningismus. Unter Umständen kann es ohne Vermittlung einer Sinusthrombose zu einer Sepsis kommen (*Jansen*, *Jochmann*).

[13]) Zit. nach *V. Urbantschitsch*.
[14]) Zit. nach *Jochmann*.

Digitized by Google

Von den sonstigen Nachbargebilden der Paukenhöhle sind insbesondere der Facialis, das Labyrinth und der Acusticus durch die Otitis bedroht. Facialisparesen wurden von sehr vielen Seiten beobachtet *(Bezold, Boenninghaus, Haßlauer, Jacobson, Jansen, Nager, Schwartze)*. Erfolgt ein Labyrintheinbruch, so haben wir das von *Politzer* geschaffene Bild der Panotitis, das in der Scharlachotitis seine Hauptdomäne findet *(Alexander, Bezold, Boenninghaus, Jansen, Nager, Rüedi, Schwartze)*. Wenn auch hier Heilungen quoad vitam keine Seltenheiten sind, so wurden solche mit restitutio ad integrum wohl kaum je gesehen, so daß, wenn der Prozeß beiderseitig ist, meist komplette Taubheit resultiert. Das gleiche Schicksal kann durch eine Neuritis des Oktavus [*Max, Wittmaack*[15])] bzw. durch eine Acusticusschädigung nach einer zur Heilung kommenden Meningitis erfolgen. In solchen Fällen kommt es zu Taubstummheit [*Bezold, Burckhardt-Merian, Haug, Holmgreen, Schmaltz*[16])]. Unter Umständen kann auch eine Labyrinthitis vor der Otitis media entstehen; *Kobrak* beobachtete einen solchen Fall und erklärte ihn mit einer septischen Thrombose der Schneckenarterie (bei Intaktbleiben des Vestibularapparates), also mit einer metastatisch erzeugten Sequestrierung.

Was den Scharlach als Ursache der Taubstummheit anlangt, so bewegen sich die von den einzelnen Autoren angegebenen Zahlen in einem größeren Spielraum. So berechnete *Burckhardt-Merian* hierfür 8 pCt., *Bezold* 18 pCt., *Schmaltz* 42 pCt. Zeit und Ort spielen hier zweifellos eine wichtige Rolle, wenn auch nach *Bezold* größere Epidemien — wie bei Meningitis — unter den Scharlachtauben der verschiedenen Jahrgänge nicht hervortraten. In den Niederösterreichischen Landes-Taubstummenanstalten in Wien und Wiener Neustadt, in welchen ich seit 15 Jahren tätig bin, ergab ein 4 jähriger Durchschnitt (1904—1908) 5 pCt., nämlich 7 Fälle von Taubstummheit auf 138 Kinder, wobei allerdings bei 9 die Ursache anamnestisch nicht erhoben werden konnte. Wenn auch die Annahme berechtigt erscheint, daß von den 9 kaum eines der Kinder durch Scharlach taub geworden ist, da doch eine solche Erkrankung als Ursache kaum zu übersehen ist, so resultierte bei gleicher Prozent-Zugrundelegung doch nur ein Prozentsatz von nicht ganz 6 pCt., jedenfalls eine auffallend geringe Ziffer mit Rücksicht auf die eben angegebenen Zahlen. Als

[15]) Ztschr. f. Ohrenheilk. LIII.
[16]) Zit. nach *Boenninghaus*.

Digitized by Google

Grund für diese Divergenz könnten wohl auch die geographischen Verhältnisse herangezogen werden, doch scheint es mir wahrscheinlicher, daß hier die zeitlichen Verhältnisse eine ausschlaggebende Rolle spielen. In früherer Zeit scheint der Scharlach häufig schwerere Erkrankungserscheinungen ausgelöst zu haben als jetzt, wie ja allgemein Infektionskrankheiten im Laufe der Jahre von ihrer Schrecklichkeit etwas einzubüßen pflegen. Da alle anderen Statistiken aus dem 19., meine aus dem 20. Jahrhundert stammen, läge eventuell eben hierin auch eine Erklärung.

Betrachten wir endlich das in der Literatur sich findende statistische Material, so zeigt sich, daß die Scharlachotitis, wie schon oben erwähnt, einen außerordentlich hohen Prozentsatz aller chronischen Mittelohreiterungen liefert. Nach *Bürckner*[17]) entfallen 12 pCt. aller chronischen Mittelohreiterungen auf Scharlach, nach *Haug* 28 pCt.; nach diesen Autoren entspricht dies 5 — 10 pCt. aller Ohrenerkrankungen. *Burckhardt*-Merian berechnete 33,3 pCt. Komplikationen seitens des Ohres. *Weil* gibt an, daß bis zu 10 pCt. aller Ohrenkranken überhaupt auf Konto des Scharlachs zu setzen sind. Von allen Scharlachkranken können bis zu 50 pCt. mit einer Affektion des Gehörorganes festgestellt werden.

Von besonderem Werte für die derzeitigen Verhältnisse sind die Untersuchungen von *Heermann*, *Holmgreen*, *Nager* und *Ruedi*, da diese aus den letzten Jahren stammen, also aus einer Zeit, die den gegenwärtigen Verhältnissen voll Rechnung trägt, wobei insbesondere die operative Seite der Scharlachotitis die ihr zukommende Berücksichtigung findet. Die Studien *Nagers* basieren auf 750 untersuchten Fällen und behandeln den Zustand der Gehörorgane aller Scharlachkranken, gleichgültig, ob sie über Ohrenbeschwerden geklagt haben oder nicht. Dadurch bekommen wir einen ausgezeichneten Überblick über alle bei Scharlach vorkommenden Ohrerkrankungen bezüglich Quantität und Qualität. An den Untersuchungen beteiligen sich außer *Nager* noch *Buser*, *Hopmann* und *Hug*. Anatomisch und funktionell normale Befunde fanden sich bei 59 pCt., bei 9,3 pCt. katarrhalische Mittelohraffektionen, bei 5,6 pCt. aller Scharlachkranken eitrige Mittelohrentzündung. *Nager* mußte in 6 Fällen (= 5 pCt. der Scharlachotitiden und 0,8 pCt. aller Scharlachfälle) den Warzenfortsatz aufmeißeln; hiervon waren 3 Früh- und 3 Spätformen, durchweg

[17]) Zit. nach *V. Urbantschitsch.*

Digitized by Google

Kinder unter 6 Jahren. Zwischen Scharlachbeginn und Operation verstrichen 26—35 Tage; einmal kam es zu Sequestration; ein Kind mit Sinusthrombose starb, von den restlichen heilten 3 glatt, 2 mit protrahiertem Verlauf. *Nager* berechnete das Verhältnis der Früh- zu den Spätformen wie 53 : 47 pCt. Die schwereren Fälle waren im allgemeinen letztere. Unter allen Fällen keine Panotitis, keine Labyrinthsequestrierung, keine Facialisparese!

Rüedi berichtet über noch weitere 13 Mastoiditisoperationen, mit den schon von *Nager* berücksichtigten also 19. Zwölf von diesen waren 1—5, vier 6—10 und drei 11—20 Jahre alt; 7 Früh-, 12 Spätformen. 11 hatten sichere Nasen-Rachen-Erkrankungen („Scharlachdiphtherie"). Von den Operationsbefunden wäre hervorzuheben: Sequester 1, Sinusthrombose und Nekrose 2, Nekrose allein 1, Sequester und perisinuöser Abszeß einseitig 1, desgleichen doppelseitig 1, Labyrintheinbruch 1, Knochenfistel 10, Knochennekrose 7, perisinuöser Abszeß 3, vollständige Sinusthrombose 1.

Holmgreen fand keinen Parallelismus zwischen Mortalität und Otitisfrequenz. 48,92 pCt. von allen Eiterungen traten vor dem 19. Krankheitstage auf. — *Heermanns* Material umfaßt 13 Fälle von Nekrose des Warzenfortsatzes, die ungemein früh erkrankten. Die spontane Empfindlichkeit des Warzenfortsatzes war stets eine geringe, doch Druckschmerzhaftigkeit vorhanden; Trommelfellbefund ohne Besonderheiten. Verfasser glaubt, daß der bakterielle Prozeß im Warzenfortsatz beginnt und erst sekundär auf die Paukenhöhle übergreift. Der Autor bringt keine speziellen Krankengeschichten.

Bevor ich nun auf meine eigenen Erfahrungen näher eingene, möchte ich die Krankengeschichten der eitrigen Scharlachotitiden voranstellen, wobei ich nur die operativen Fälle etwas ausführlicher bespreche, von allen übrigen hingegen nur die wichtigsten Daten mitteile.

Krankengeschichten[18]).

1. Marie Sch., 2 Jahre. 31. VII. 1913 an Scharlach erkrankt. 2. IX. O. s. kein Fieber. 18. IX. mit Otorrhoe gebessert entl.

---

[18]) Die Krankengeschichten No. 1—48 und 210—269 beziehen sich auf Patienten des Hauptspitals, No. 49—209 auf solche des Filialspitals (Zwischenbrücken).

Abkürzungen: O. = Otitis; d. = dextra; s. = sinistra; b. = bilateralis; r. = rechts; l. = links; geh. = geheilt; entl. = entlassen.

Digitized by Google

2. Paula E., 9 Jahre. 23. VII. 1913 erkrankt. 7. VIII. O. s. Fieber 38—39°. 11. VIII. fieberfrei. Dauer der O. 53 Tage. 29. IX. geh. entl.

3. Ludwig H., 2 Jahre. 28. VI. 1913 erkrankt. Rachendiphtherie. 20. VII. O. d. Temperaturen normal. 23. VII. Nephritis. 28. VII. Exitus letalis.

4. Gustav K., 5 Jahre. 15. VII. 1913 erkrankt. 19. VII. O. d., anhaltendes Fieber. Septikopyaemie. 26. VII. Exitus letalis.

Obduktionsbefund: Nekrotisierende beiderseitige Tonsillitis. Septikämie. Beiderseitige eitrige Mittelohrentzündung, hauptsächlich rechterseits. Metastatische Gonitis. Hyperämie und Ödem des Hirns und der Hirnhäute Ausgedehnte eitrige Bronchitis. Schwere fettige Degeneration von Leber und Nieren. Akuter Milztumor. Akuter Dünn- und Dickdarmkatarrh.

5. Anna M., 8 Jahre. 25. VIII. 1913 erkrankt. 22. IX. O. b., Fieber. 23. IX. fieberfrei. Dauer der O. 77 Tage. 8. XII. geh. entl.

6. Agnes K., 3 Jahre. 24. VII. 1913 erkrankt. Rachendiphtherie. 24. VIII. O. b. 13. IX. mit Otorrhoe gebessert entl.

7. Leopoldine N., 3 Jahre. 12. IX. 1913 erkrankt, Rachen- und Kehlkopfdiphtherie. 30. IX. O. s. 15. X. O. d. Dauer der O. 52 Tage. 18. X. fieberfrei. 6. XII. geh. entl.

8. Angela E., 5 Jahre. 23. X. 1913 erkrankt. 18. XI. O. d., fieberfrei. Dauer der O. 28 Tage. 6. XII. geh. entl.

9. Othmar B., 14 Jahre. 31. X. 1913 erkrankt. 31. X. O. s. Fieber bis 7. XI. Dauer der O. 43 Tage. 13. XII. geh. entl.

10. Helene S., 2 Jahre. 2. XI. 1913 erkrankt. 7. XI. O. d.; kein Fieber. 13. XII. mit Otorrhoe gebessert entl.

11. Antonie W., 3 Jahre, 24. XI. 1913 erkrankt. 1. XII. O. s.; kein Fieber. Dauer der O. 44 Tage. 17. I. 1914 geh. entl.

12. Ernst K., 5 Jahre. 9. XI. 1913 erkrankt. 12. XII. O. s.; Fieber. 14. XI. fieberfrei. 20. XII. mit Otorrhoe gebessert entl.

13. Franz N., 8 Jahre. 10. I. 1914 erkrankt. Rachendiphtherie. 16. I. O. d. 30. I. O. d. Temperatur dauernd subfebril. Dauer der O. 44 Tage. 1. III. geh. entl.

14. Rudolf, D., 8 Jahre. 9. V. 1914 erkrankt. 2. VI. Rachendiphtherie. 18. VI. Nephritis. 14. VI. O. d. Dauer 16 Tage. 1. VII. geh. entl.

15. Anna L., 4 Jahre. 23. VI. 1914 erkrankt. 2. VIII. O. s.; kein Fieber. 6. VIII. „*Wilde*sche Inzision". 14. VIII. mit Eiterung entl.

16. Vida K., 9 Jahre. 11. VI. 1914 erkrankt. 24. VI. O. s. 25. VI. O. d.; anhaltendes Fieber. 4. VII. Nephritis. Sepsis. 20. VII. mit bilateraler Otorrhoe entl.

17. Josef M., 2 Jahre. Zu Ostern 1914 an Scharlach und Morbillen erkrankt. Im Anschluß an Scharlach O. b. 17. IV. Rötung und Schwellung hinter dem linken Ohr. Deutliche Fluktuation. Ohrenbefund: rechts große Perforation hinten unten; reichliche Eitersekretion. Links Trommelfell gerötet, im hinteren oberen Quadranten vorgewölbt. Keine Perforation. Retroaurikulärer Subperiostalabszeß. 23. VI. Aufmeißelung des Warzenfortsatzes. Links: Nach Durchtrennung des Periosts entleert sich ca. 1 Löffel voll dicken Eiters. In der Höhe der Gehörgangsmitte, ungefähr 5 mm hinter ihr, eine kleinerbsengroße Knochenfistel,

Digitized by Google

die mit Granulationen ausgefüllt ist. Warzenfortsatz diploetisch bis kleinzellig pneumatisch, durchwegs mit dickem Eiter und schlaffen Granulationen erfüllt. Die Knochenentzündung reicht einerseits bis an den Sinus, der in einer Länge von etwa 1 cm und 3 mm Breite freigelegt wird (Wand normal), anderseits bis zur Dura der mittleren Schädelgrube, die in Linsengröße freigelegt wird (anscheinend nicht verändert). Breite Eröffnung des Antrum, das ebenso wie die Paukenhöhle ganz mit schlaffen Granulationen erfüllt ist. Rechts: In der Höhe der oberen Gehörgangswand zwei stecknadelkopfgroße Knochenstellen, die mit Granulationen ausgefüllt sind: Fisteln im Entwicklungsstadium. Der ganze Warzenfortsatz von der Spitze bis zur Dura der mittleren Schädelgrube ist mit schlaffen Granulationen durchsetzt. Daneben findet sich etwas fadenziehender Eiter. Sinus nicht freigelegt. Im Antrum und der Paukenhöhle reichlich Granulationen. Bakteriologischer Befund (Dr. *Löwenfeld*): Im Gram-Präparat und kulturell Streptokokken. Verlauf 22.—29. VI.: Bis auf leichte Temperaturerhöhungen nichts Besonderes. 30. VI. erster Verbandwechsel. Etwas freier Eiter. Entfernung der Klammern, die teilweise durchgeschnitten haben. 6. VII. zur ambulatorischen Nachbehandlung entl. Weiterer Verlauf ohne Besonderheiten.

18. Josef P., 20 Jahre. 6. IV. 1915 erkrankt. 12. V. O. s. 14. V. O. d.; kein Fieber. 24. VI. mit Otorrhoe l. entl.

19. Ludwig R., 27. X. 1915 erkrankt. 6. XI. O. s.; kein Fieber. 14. XII. mit Otorrhoe entl.

20. Leopold Z., 2 Jahre. 17. X. 1915 erkrankt. 7. XI. O. s. 8. XI. O. d.: kein Fieber. 28. XI. mit Otorrhoe entl.

21. Josefine F., 1¾ Jahre. 5. X. 1915. erkrankt. 21. X. O. b.; andauerndes Fieber. 26. X. Exitus letalis. Obduktionsbefund: Angina follicularis necrot. bilat. mit Reinigung der nekrotischen Geschwüre. Nekrotische Ulzerationen am Kehlkopfeingang und an den Stimmbändern. Kapillare Blutungen an der Pleura visceralis. Konfluierende Lobulärpneumonie des linken Unterlappens. Trübe Schwellung der Leber. Geringgradiger Milztumor. Nephritis haemorrhagica. Streifungen in der Pyramidensubstanz. Lymphadenitis purulenta der Halslymphdrüsen l. Otitis media suppurat. bilat. Hirnödem.

22. Josef K., 13. XI. 1915 erkrankt. 16. XI. O. d.; kein Fieber. 14. XII. mit Otorrhoe entl.

23. Karl S., 12 Jahre. 3. XI. erkrankt. 20. XI. O. d.; kein Fieber. 21. XI. Parazentese. Dauer der O. 19 Tage. 9. XII. geh. entl.

24. Adolf H., 3 Jahre. 24. X. 1915 erkrankt. Absteigende Rachendiphtherie, Nephritis. 22. XI. O. b.; Fieber anhaltend. 29. XI. Exitus letalis. Obduktionsbefund: Konfluierende lobulärpneumonische Herde in beiden Lungen, besonders unten. Treachealwunde nach Tracheotomie. Decubitus der Trachealwunde mit Freilegung der Knorpelringe unterhalb der Wunde. Hochgradige parenchymatöse Degeneration der Leber und Nieren. Beiderseitige eitrige Mittelohrentzündung.

25. Franz T., 8 Jahre. 1. XII. 1915 erkrankt. 18. XII. O. b.; Fieber. 19. XII. Nephritis. 4. I. 1916 „*Wilde*sche Inzision" l. 29. I. 1916 mit Nephritis und Otorrhoe beiderseits entlassen.

Digitized by Google

26. Franz R., 6 Jahre. 14. I. 1916 erkrankt. 19. I. Nephritis. 25. IV. Hinter dem l. Ohr eine fluktuierende Geschwulst. Trommelfell blaß, von fast normaler Farbe. Leichte Senkung der oberen Gehörgangswand (kollaterales Ödem des retroaurikulären Abszesses). „*Wilde*sche Inzision". 25. II. bis 2. III. täglich Schüttelfrost. Abendtemperaturen bis 40,2° und Schwellung der r. Infraklavikulargrube mit Rötung und Druckschmerzhaftigkeit. 7. III. Ödeme geringer. 11. III. Seruminjektion. 12. III. Beweglichkeit des l. Beines schmerzhaft. 3. III. bis 14. III. Temperatur zwischen 37 und 39°. 14. III. Druckempfindlichkeit der l. Glutaealgegend; 16. III. desgleichen des r. Sternoklavikulargelenkes. Seit 18. III. Temperaturen normal. 17. IV. Nephritis abgelaufen. 23. IV. Bis auf leichte Schwellung in der r. Sternoklavikulargegend geheilt entlassen.

27. Thaddäus B., 7. II. 1916 erkrankt. 9. II. bis 3. III. Rachendiphtherie. 11. II. O. d.; Fieber bis 13. II. Dauer der O. 80 Tage. 21. IV. geh. entl.

28. Ludwig B., 4 Jahre. 7. III. 1916 erkrankt. 27. III. bis 7. IV. Nephritis. 31. III. O. d.; Fieber bis 3. IV. 9. IV. O. s. 3. V. geh. entl.

29. Karl T., 6 Jahre. 1. IV. 1916 erkrankt. 18. IV. O. s.; Fieber bis 21. IV. Dauer der O. 25 Tage. 13. V. geh. entl.

30. Ella M., 4 Jahre, Dezember 1915 Keuchhusten, in der zweiten Hälfte Februar 1916 Scharlach. Noch während des Exanthems Eiterung aus dem l. Ohr. Zeitweise Schmerzen, die seit 26. III. außerordentlich heftig wurden. Ohrenbefund: l. im Gehörgang reichlich fötider Eiter. Leichte Senkung der oberen Gehörgangswand. Trommelfell gerötet und geschwollen. Details nicht erkennbar. Warzenfortsatz leicht geschwollen druckempfindlich. 10. IV. Aufmeißelung des Warzenfortsatzes. Ganzer Warzenfortsatz mit massenhaft freiem Eiter erfüllt. Zellen, mit Eiter und Granulationen erfüllt, besonders weit nach hinten reichend. Zugang zum Antrum in weitem Ausmaß kariös. Schaffung einer breiten Kommunikation mit der Paukenhöhle. Bakteriologischer Befund (Dr. *Hammerschmid*): Streptokokken. 11.—18. IV. Bis auf leichtes Fieber nichts Besonderes. 12. V. erster Verbandwechsel. Kein freier Eiter. Gute Wundheilung. Zur ambulatorischen Nachbehandlung entlassen. Weiterer Verlauf normal.

31. Johann H., 3 Jahre. 28. VI. 1916 erkrankt. 26. VI. O. s.; Fieber bis 28. VI. 14. VII. O. d. Dauer der O. 12 Tage. 2. V. mit Otorrhoe l. entl.

32. Marie M., 7 Jahre. 28. II. 1916. Beiderseits makulöses Scharlachexanthem. 1. II. Angina scarlatinosa mit Pröpfen. Injektion von *Moser*schem Scharlachserum. 2. III. Angina necrotica. 4. III. Exanthem noch intensiv. Schuppung im Gesicht. 10. III. Kleinfleckiges Exanthem am Stamm und an den Extremitäten. Kein Albumen. 13. III. Exanthem abgeblaßt. Füße geschwollen. 17. III. Beiderseitiger Ohrenfluß. Albumen in Spuren. 20. III. Starker Ohrenfluß. Parotitis l. 22. III. Revaccination. 31. III. Ohrenfluß geringer. 17. IV. Warzenfortsatz l. druckempfindlich. 26. IV. Fluktuation hinter dem l. Ohr. Ohrenbefund: Rechts: Gehörgang mit reichlichem, dickem Eiter erfüllt. Details nicht sichtbar. Warzenfortsatz äußerlich normal, nicht druckempfindlich. Links massenhafter dicker Eiter im Gehörgang; bei Druck auf den Warzenfortsatz quillt der Eiter

Digitized by Google

aus dem Gehörgang heraus. Warzenfortsatzspitze druckempfindlich, doch nicht geschwollen. Kleinnußgroße Geschwulst hinter dem obersten Anteil der Ohrmuschel mit tiefer Fluktuation. „*Wilde*sche Inzision". Tamponade (locker); heiße *Burow*umschläge. 26. IV. Zeitweise Temperatursteigerungen bis 38,5. 2. V. Operation. Aufmeißlung 1. links: Inzision entsprechend der *Wilde*schen mit Verlängerung des Schnittes gegen die Spitze. Nach Durchschneidung des Periosts quillt ein Kinderlöffel voll bröckligen Eiters hervor. 2 cm hinter der vorderen Gehörgangswand eine bohnengroße Fistel, die in die enorm große, mit Eiter und etwas Granulationen erfüllte Warzenfortsatzhöhle führt. Entfernung der Spitze. Antrum eröffnet, ganz mit Granulationen erfüllt. Dura der mittleren Schädelgrube auf Bohnengröße freiliegend, deutlich verändert (verdickt, gerötet). Sinus auf Erbsengröße freigelegt bzw. freiliegend (in Fistelhöhe), ebenfalls in gleicher Weise verändert. 2. rechts: schon beim ersten Meißelschlag quillt Eiter aus dem Warzenfortsatz, der bereits in eine große Höhle umgewandelt erscheint, die mit Eiter und spärlichen Granulationen erfüllt ist. Resektion der Spitze. Dura der mittleren Schädelgrube auf Hirsekorngröße freiliegend, auf Bohnengröße freigelegt. Antrum und Paukenhöhle ganz mit Granulationen erfüllt, die zum Teil exkochleiert werden. Bakteriologischer Befund (Dr. *Epstein*): r. steril, l. Streptokokken. Verlauf: 3.—5. V. sehr gutes Befinden. 6. V. erster Verbandwechsel. Gehörgang und Paukenhöhle beiderseits trocken, retroaurikulär kein freier Eiter. 27. V. rechts Pauke trocken; fast Totaldestruktion des Trommelfells; retroaurikulär bis auf eine erbsengroße Stelle verheilt; von hier führt ein breiter Fistelgang bis ins Antrum. Granulationen spärlich, wenig eitrige Sekretion. Links Gehörgang trocken. Keine Trommelfellperforation. Leichtgradiger Adhäsivprozeß. Retroaurikuläre Wundhöhle breit offen, ohne jede Tendenz zum Verschluß, gar keine Granulationen. 17. VI. Rechts retroaurikulär geheilt, l. mangelnde Granulationsbildung. 1. VII. Beiderseits geheilt, aus der Behandlung entlassen. 28. VIII. Rechts bricht die retroaurikuläre Wunde plötzlich wieder auf. 11. IX. Erbsengroße, mäßig sezernierende, retroaurikuläre Fistel r. 18. IX. Retroaurikulär wieder fast geschlossen. 3. I. 1917. l., entsprechend der retroaurikulären Operationswunde, eine erbsengroße, leicht granulierende, mäßig sezernierende Entzündung der Haut. Heilung auf Lapisätzung.

33. Marie J., 11 Jahre. 22 VII. 1916 erkrankt, Rachendiphtherie. 4. VIII. O. s. 8. VIII. Fieber bis über 39°. O. d. Gelenk- und Muskelschmerzen. 11. VIII. r. Warzenfortsatz gerötet, geschwollen, stark druckempfindlich. Kontinuierliches Fieber. Heftige Kopf- und Nackenschmerzen. 15. VIII. Rötung, Schwellung und Druckempfindlichkeit des r. Warzenfortsatzes haben abgenommen. Temperaturen subfebril. Reichlich eitrige Sekretion bilateral. 31. VIII. Schwellung des r. Warzenfortsatzes wieder stärker. 2. IX. Deutlich Fluktuation. Temperaturen normal. Milz nicht tastbar. 6. IX. Operation. Knochenfistel. Im Warzenfortsatz reichlich Eiter und Granulationen. I. X. Operationswunde r. fast verheilt, O. s. geheilt. 3. VII. geheilt entlassen.

34. Karl F., 6 Jahre. 21. X. 1916 erkrankt. 7. XI. O. d.; kein Fieber. 1. XII. transferiert ins Filialspital.

Digitized by Google

35. Mitzi St., Scharlach in der zweiten Hälfte November 1916. Auf Seruminjektion kritische Entfieberung am 30. XI. Am 2. XII. neuerlicher Temperaturanstieg und beiderseitige O. m. Eiterausfluß r. sehr stark, l. mäßig. Schmerzen in den nächsten Tagen stets zunehmend; Fieber anhaltend; Hinfälligkeit. Am 5. XII. tritt hinter dem r. Ohr, am 9. XII. auch hinter dem l. Ohr eine leichte Anschwellung auf. Dabei starke Druckempfindlichkeit der ganzen Warzenfortsatzgegend. Am 9. XII. Temperatur über 39° am Morgen. Ohrenbefund: Rechts: Gehörgang mit reichlich Eiter erfüllt; spaltförmig verengt. Das Trommelfell kann nicht deutlich zu Gesicht gebracht werden. Warzenfortsatzgegend geschwollen, etwas fluktuierend. Hochgradige Druckempfindlichkeit derselben. Links: Befund wie r., nur etwas weniger ausgesprochen. Undeutliche Fluktuation. 9. XII. Operation. Rechts: Nach Durchschneiden des Periosts quillt ein Kinderlöffel voll dickflüssigen Eiters hervor. Eine Fistel im Knochen ist nicht nachzuweisen. Nach Aufmeißelung des Warzenfortsatzes fließt freier Eiter ab; in der Tiefe ist stark pulsierender Eiter zu sehen. Sinus freiliegend (auf Zehnkronenstückgröße), entzündlich verändert (dunkelrot, geschwollen). Zwischen Sinus und hinterer Gehörgangswand vom Antrum bis an die Spitze ein ca. 5 mm breiter spaltförmiger Raum, in dem sich stellenweise Granulationen finden; besonders in dem verhältnismäßig geräumigen Antrum. Links: Befund vollständig analog wie r., nur ist subperiostal etwas weniger freier Eiter als dort. Bakteriologischer Befund (Dr. *Konschegg*): R. wie l. grampositive Diplokokken (Diplococcus lanceolatus). — Verlauf: 10.—12. XII. hohes Fieber bis 40°. 13. XII. Verbandwechsel. Tampons fast trocken, ebenso die beiden Paukenhöhlen. 14.—15. XII. normale Temperaturen. 16.—19. XII. Schüttelfröste, Fieber, Kniegelenkentzündung. 20. XII. Empfindlichkeit und Schwelluug der r. Oberhalsgegend. Kein freier Eiter. Allgemeinbefinden besser. Temperatur weiterhin normal. 24. XII. Kniegelenk abgeschwollen, nicht mehr empfindlich. 25. XII. r. Oberhalsgegend abgeschwollen, nicht mehr druckempfindlich. 27. XII. r. mäßige Sekretion, Wundhöhle mit gesunden Granulationen ausgefüllt. Links retroaurikulär fast geschlossen. Paukenhöhle trocken. 7. I. 1917 retroaurikulär beiderseits geh.

36. Paula H., 6 Jahre. 6. I. 1917 eingeliefert mit O. b.; andauernd Fieber. 10. I. Exitus letalis. Obduktionsbefund: Meningitis purulenta: festanhaftendes, eitriges Exsudat, beiderseits mit Caries des Felsenbeins. Angina tonsillaris necroticans. Hochgradige trübe Schwellung der Parenchyme.

37. Andreas V., 6 Jahre. 6. I. 1917 erkrankt. 30. I. O. s.; kein Fieber. Dauer der O. 14 Tage. 4. II. O. d.; kein Fieber. Dauer der O. 10 Tage. 3. III. geh. entl.

38. Josef F., 5 Jahre. 25. III. 1917 erkrankt. 10. IV. O. s.; kein Fieber, keine Schmerzen. 11. IV. l. Facialisparalyse, komplette Taubheit und kalorische Unerregbarkeit (Panotitis). 10. V. auf Wunsch der Eltern nach Hause entlassen. Nach der Entlassung Totalaufmeißelung der Mittelohrräume.

39. Silvian G., 5 Jahre. 19. III. 1917 mit Scharlach-Diphtherie eingebracht. Am 26. III. traten Schmerzen im l. Ohr auf, am 28. III. Aus-

Digitized by Google

fluß. Warzenfortsatz gerötet, geschwollen und druckempfindlich. 2. IV. Retroaurikulär fluktuierender Abszeß. 3. IV. „*Wilde*sche Inzision". Seit 12. IV. fieberfrei. 23. IV. Eiterung noch sehr stark, Inzisionswunde retroaurikulär geheilt. Im allgemeinen Wohlbefinden. Ohrenbefund: R. Tuben-Mittelohrkatarrh, l. obere Gehörgangswand etwas gesenkt, Gehörgang mit dickem Eiter erfüllt. Trommelfell gerötet und geschwollen, besonders im hinteren oberen Quadranten. Perforation infolge des immer gleich nachströmenden Eiters nicht deutlich zu sehen. Warzenfortsatz nicht ödematös, an der Spitze wenig, in Antrumhöhe stark druckempfindlich. 26. IV. Operation. Nach Abschieben des Periosts findet sich in der Höhe der oberen Gehörgangswand eine fast hellergroße Stelle, 1½ cm hinter der hinteren Umrandung des Meat. aud. ext., die durch eine in sich geschlossene Fissur abgegrenzt erscheint. In letzterer sind kleinste Granulationen sichtbar. Der Knochen erscheint, soweit er von der Fissur umschlossen ist, auffallend dünner. Nach Aufmeißelung des pneumatischen Warzenfortsatzes gelangt man zu einem in Antrumhöhe gelegenen überbohnengroßen Sequester. Alle Zellen vereitert, stellenweise, besonders im Antrum, Granulationen; kein Empyem. Dura der mittleren Schädelgrube auf Hellergröße freigelegt, auffallend verändert (verdickt, rötlichgrau); zum Teil Auflagerungen und Granulationen. Sinus nicht freigelegt. Antrum breit eröffnet, da alle periantralen Zellen, die sehr zahlreich sind, erkrankt. Verlauf: 1. V. Verbandwechsel. Heilung sehr gut. Tampon trocken. Kein Tropfen Eiter. 23. V. Retroaurikulär bis auf eine hirsekorngroße Stelle geheilt. Mäßige Sekretion aus der Paukenhöhle. Zur ambulatorischen Weiterbehandlung entlassen.

40. Hans L., 4 Jahre. Ende Oktober 1917 an Scharlach erkrankt. Verlauf gutartig, doch rechtsseitige O. Am. 9. XI. retroaurikuläre Schwellung r. Exanthem bereits abgelaufen. 12. XI. Paukeneiterung mäßig, Trommelfell etwas gerötet, leicht vorgewölbt, besonders im hinteren Anteil. Warzenfortsatz etwas ödematös, druckempfindlich. Auf Behandlung (heiße *Burow*-Umschläge, H_2O_2 etc.) sistierte die Otorrhoe. Allmählich zunehmende Schwellung retroaurikulär. Kein Fieber. Allgemeinbefinden gut. 3. XII. Retroaurikuläre Schwellung bis 4 Querfinger hinter dem Ansatz der Ohrmuschel. 3. XII. Operation: Knapp hinter der hinteren oberen Umrandung des äußeren Gehörganges kleinerbsengroße Knochenfistel, die in die Warzenfortsatzhöhle führt. Warzenfortsatz pneumatisch, vom Antrum bis zur Terminalzelle mit freiem Eiter und blassen Granulationen erfüllt, die beide auch den Subperiostalraum in Massen erfüllen. Perisinuöser Abszeß. Sinuswand hochgradig verändert, mit Granulationen bedeckt. Sinus auf Kronengröße freigelegt; nach keiner Seite gesunde Wand erreicht. Bakteriologischer Befund (Dr. *Epstein*): Im Ausstrich spärlich phagozytierte, gram-positive Diplokokken. Kulturell nichts aufgegangen. Verlauf: 7. XII. Wundheilung zwar gut, doch retroaurikuläre Schwellung sehr stark. Normale Temperaturen. 17. XII. Zunehmende retroaurikuläre Schwellung. Entzündlich geschwollene Drüsen in der nächsten Umgebung der Wunde; eine gegen den Nacken zu gelegene vereitert; Inzision und Drainage derselben. 31. XII. Retroaurikuläre Schwellung apfelgroß. Drüseninzision. 21. I. 1918. Operationswunde geschwollen. Retroaurikuläre Schwellung etwas geringer. 25. II. Schwellung wieder zugenommen, tumorartig; sie

Digitized by Google

reicht nach oben bis zur Höhe des oberen Ohrmuschelrandes, nach unten bis zur Warzenfortsatzspitze und nach hinten fast bis zur Mittellinie. Eiterabfluß aus 2 Fisteln. Nie Fieber, keine subjektiven Beschwerden. Ohrbefund: R. chronischer Adhäsivprozeß des Mittelohres. R —, +, W → r., S =, =. Kein spontaner Nystagmus, kalorische Reaktion: nach 1 Liter kalten Wassers positiv. v = a. c., 4 *m*. 25. II. Operation: Hautschnitt zwickelförmig, mit der Basis nach oben. Periost stark verdickt. Knochen des Felsenbeines in weiter Ausdehnung in Zerfall; allenthalb blasse, schwartige Granulationen. Sinuswand mit letzteren verwachsen. Kein Eiter. Exzision der Fisteln. Dura der mittleren Schädelgrube freigelegt, umgebender Knochen zerbröckelnd. Histologischer Befund (Prof. *Stoerk*): Tuberkulom. Bakteriologischer Befund (Dr. *Hammerschmied*): Diplococcus lanceolatus. Weiterer Verlauf: 4. III. Erster Verbandwechsel ohne Besonderheiten. 29. III. Wundhöhle mit großen Granulationsmassen ausgefüllt. Künstliche Höhensonne (3 mal wöchentlich). Wohlbefinden, doch wenig Appetit. 15. IV. Ätzungen mit dem Lapisstifte. Höhensonne. 25. IV. Morbillen. 15. V. Morbillen abgelaufen. Große Granulationsmassen überragen die Operationshöhle. 18. V. Plötzlicher Zerfall aller Granulationen, so daß ein tiefer Hohlraum (Warzenfortsatzhöhle) entstcht. 25. V. Allmählich füllt sich die Höhle wieder mit Granulationen als Fortsetzung der Höhensonnenbehandlung. 28. V. Die Wundhöhle ist fast geschlossen, doch besteht noch oberflächliche, spärliche Sekretion (flächenhafte). 1. III. 1919. Nach mehrmonatiger Höhensonnenbehandlung, kombiniert mit zeitweiligen lokalen Ätzungen, vollständig geheilt.

41. Siegfried A., 11 Jahre. 23. XI. 1917 erkrankt. 2. XII. O. d., kein Fieber. Dauer der O. 38 Tage. 15. I. 1918 geh. entl.

42. Anna K., 44 Jahre. 12. XI. 1917 erkrankt. 21. XI. O. d.; Fieber (anhaltend), Schüttelfröste, Kopfschmerzen. Seit 25. II. Temperatur normal. 1. XII. r. geringe Otorrhoe. 27. XII. mit Otorrhoe (gebessert) entl.

43. Josefine T., 28 Jahre. 1. I. 1918 erkrankt. 23. I. Schuppung und geringgradige Drüsenschwellung in der Gegend des Angulus mandibulae. Rechter Tragus druckempfindlich. Schwerhörigkeit. 27. I. Otorrhoe r. Druckempfindlichkeit des Warzenfortsatzes; anhaltendes Fieber. 29. I. Otorrhoe auch l. 31. I. Warzenfortsatzgegend leicht gerötet und druckempfindlich, auch r. Fieber anhaltend. 5. II. Rhinitis. 7. II. Kleienförmige Schuppung am Stamm, großlamellige an den Extremitäten. 11. II. Albumen negativ. 3.—13. III. Temperatur niedriger, zeitweise bis 38,5°. 16. II. 39°; 16. II. 38,3°. Ohrenschmerzen und Schmerzen am Warzenfortsatz beiderseits fast immer, zeitweilig exazerbierend. Kopfschmerzen, besonders in der Schläfengegend. Kein Schwindel. In den letzten Tagen mehrmals Erbrechen und häufig Brechreiz, so daß Pat. nichts essen kann. Ohrenbefund: R. Eiterung mäßig stark, Trommelfell diffus gerötet und geschwollen, Perforatcn nicht deutlich zu sehen. Warzenfortsatz äußerlich normal, ausgesprochen druckempfindlich, besonders in Antrumhöhe. Links Eiterung sehr reichlich, Trommelfell stärker entzündet als r. und vorgewölbt; Perforation, aus der pulsierend Eiter kommt, im hinteren unteren Quadranten. Warzenfortsatz wie r., doch ausgeprägter. Kein spontaner

Digitized by Google

Nystagmus; v.r. 10 cm, l. nur knapp am Ohr. 19. II. Operation. Aufmeißelung 1. links: Warzenfortsatz pneumatisch; alle Zellen bis zur Terminalzelle mit freiem Eiter erfüllt. Stellenweise kleine Granulationen. Antrum breit eröffnet. Zahlreiche kleine, entzündliche, veränderte, perianträle Zellen. Im Antrum reichlich Eiter und Granulationen. Aufmeißelung 2. rechts: Warzenfortsatz kleinzellig. Alle Zellen eitrig infiltriert, zum Teil mit fadenziehendem Eiter erfüllt. Die eitrige Infiltration nimmt gegen das Antrum und gegen die Dura der mittleren Schädelgrube zu; letztere wird auf Bohnengröße freigelegt, erscheint normal. Antrum breit eröffnet, mit reichlich freiem Eiter erfüllt. Sonst genau wie l. Bakteriologischer Befund (Dr. *Hammerschmied*): Beiderseits spärliche Diplokokken. Verlauf: 25. I. Verbandwechsel. Normale Heilung. Weiterer Verlauf typisch. 6. II. zur weiteren ambulatorischen Nachbehandlung entl.

44. Raimund K., 6 Jahre. 18. III. 1917 erkrankt. 24. IV. O. d.; kein Fieber. 26. IV. mit Otorrhoe entl.

45. Kurt Th. G., 5 Jahre. 23. III. 1917 erkrankt. 9. V. O. s.; kein Fieber. 13. V. O. d.; kein Fieber. 18. V. mit Otorrhoe beiderseits entl.

46. Fritz G., 3 Jahre. 19. III. 1917 erkrankt. 24. III. O. s. Dauer 55. Tage. 13. IV. O. d.; Fieber bis 19. IV. 18. V. geh. entl.

47. Johann P., 7 Jahre. 14. III. 1917 erkrankt. 30. III. O. d.; Fieber bis 31. III. Nephritis 16. III. bis 27. IV. 17. V. geh. entl.

48. Rosa St., 9 Jahre alt. Anamnese: Anfangs Januar 1918 schwere Angina, 10 Tage später Morbillen mit abermaliger schwerer Angina. 4. III. Skarlatina. 9. III. Kopf schief nach l. geneigt. 10. III. Ohrenschmerzen l., Spontanperforation des Trommelfells. Erscheinungen seitens der Ohren minimal. Hohes Fieber, gegen 40°. Ohrbefund am 17. III.: L. mäßig Eiter, etwas zäh; Trommelfell durch Auflagerungen nicht deutlich sichtbar. Sehr starke Druckempfindlichkeit des Warzenfortsatzes, besonders an der Spitze und hinteren Abdachung. Kein Ödem. Unterhalb des Unterkieferwinkels haselnußgroße Drüse. Linke seitliche Halspartie druckempfindlich. Mattigkeit, hohes Fieber (40°) mit Remission (38°). 18. III. Operation: Warzenfortsatz kleinzellig, mit eingestreuten größeren Zellen, besonders an der Spitze. Die Zellen eitrig infiltriert, spärlich freier Eiter im Zentrum, etwas mehr, doch keineswegs sehr reichlich, an der Spitze, gegen den Bulbus sowie in isolierten Zellen hinten oben und im Antrum. Allenthalben blasse Granulationen. Sinuswand bohnengroß freigelegt, rötlichgrau, verdickt. Emissarblutung am oberen Knie. Warzenfortsatzspitze durchbrochen; bei Druck auf die seitliche Halspartie entleert sich ein Teelöffel dicker Eiter (*Bezold*-Mastoiditis). Bakteriologischer Befund des Warzenfortsatzes: Diplococcus lanceolatus; des Blutes: Streptokokken. Verlauf: 19. III. Andauernd hohes Fieber, große Mattigkeit, passive Rückenlage, Sensorium frei. Schmerzäußerungen bei passiven Bewegungen der Extremitäten. Schwellung der Handgelenke, Tonsillen zerklüftet, gerötet. Bewegung des Kopfes gegen die Brust schmerzhaft. Kieferwinkel bei Druck schmerzhaft. Verschärftes Vesikuläratmen nebst Giemen und Schnurren beiderseits. Herztöne über den Ostien etwas dumpf. Leises systolisches Geräusch an der Herzspitze, laut und blasend über der Basis, am deutlichsten über der Pulmonalis. Kein akzentuierter zweiter Pulmonalton, kein perikardiales Reiben. Milz nicht erreichbar.

Digitized by Google

Sehnenreflexe nicht gesteigert. Esbach 1‰. Zahlreiche kurz hyaline, einige feingranulierte Zylinder und Leukozyten. 20. III. Konstant hohes Fieber. Phantasieren. 21. und 22. III. unverändert. 23. III. Wundheilung sehr gut, kein freier Eiter. Trennung der Narbe. 24. III. Esbach geringer (¼‰). Ödem der Extremitäten und des Gesichts. Freier Erguß in die Bauchhöhle. Pyämische Temperaturen. Pat. spricht unzusammenhängend einzelne Wörter. 26. III. Somnolenz. — Pneumonie im linken Unterlappen. 26. III. Operation (ohne Narkose): Obturierender Thrombus (blaß) vom Bulbus bis über das obere Knie reichend. Ausräumung, soweit erreichbar. Von unten keine, von oben mäßige Blutung. Exzision eines kleinen Stückes der Sinuswand. In Anbetracht der an diesem Tage aufgetretenen Pneumonie nahm ich von einer Jugularisunterbindung Abstand. Bakteriologischer Befund: Im Thrombus Diplokokken; im Blut Streptokokken. 27. und 28. III. Fieber geringer, Schlaf besser, sonst unverändert. 29. III. Augenspiegelbefund (Dr. *Friedland*) normal. Lumbalpunktion: Druck nicht stark; Punktat klar. 30. III. Somnolenz. Parotitis purulenta sinistra. 1. IV. Pneumonie abgelaufen. 2. IV. Parotisinzision. — Psychische Aphasie. Pat. gibt seit dem 27. III. keinen Laut von sich. Nephritis im Abnehmen. 6. IV. Wundheilung sehr gut. Parotis stark geschwollen. Pat. spricht zum erstenmal. Temperatur subfebril. 13. IV. profuse Parotiseiterung. Pat. spricht wie früher. 14. IV. aus dem Spital entlassen. 21. IV. Wundheilung ohne Besonderheiten. Eiterung aus der Parotis noch profus. Starke Schmerzen im linken Hüftgelenk. Leichte Schwellung desselben. 18. V. Operation (Doz. Dr. *Heyrowsky*): breite Inzision des Hüftgelenksabszesses in Allgemeinnarkose. 21. V. kein Verband mehr. 2 mal täglich Fönbehandlung. Parotis geheilt. 27. V. Pat. zum erstenmal außer Bett. 1. III. 1919 leichtgradige chronische Otorrhoe. 1. VI. 1919 Paukenhöhle trocken.

49. Fanny J., 24 Jahre. 7. VII. 1913 erkrankt. 21. VII. O. d.; kein Fieber. 13. VIII. mit Otorrhoe entl.

50. Ferdinand P., 6 Jahre. 11. V. 1913 erkrankt. 30. VII. O. d.; kein Fieber. 4. VIII. O. s.; kein Fieber. 1. IX. mit Otorrhoe entl.

51. Anna A., 24 Jahre. 19. VII. 1913 erkrankt. 21. VII. O.; kein Fieber. Dauer der O. 40 Tage. 30. VII. geh. entl.

52. Valerie Z., 1 Jahr. 4. VIII. 1918 erkrankt. 16. VIII. O. d.; kein Fieber. Dauer der O. 31 Tage. 16. IX. geh. entl.

53. Oskar P., 15 Jahre. 19. VIII. 1913 erkrankt. 24. VIII. O. b.; fieberfrei ab 26. VIII. 1. IX. mit Otorrhoe entl.

54. Marie V., 19 Jahre. 7. X. 1913 erkrankt. 18. X. O. d.; fieberfrei ab 20. VIII. Dauer der O. 33 Tage. 20. XI. geh. entl.

55. Aloisia K., 13 Jahre. 19. IX. 1913 erkrankt. 13. X. O. b.; 14. X. Exitus letalis (Herzschwäche).

56. Franz H., 5 Jahre. 17. I. 1914 erkrankt. 5. II. O. d.; kein Fieber. 7. III. geh. entl.

57. Therese B., 3 Jahre. 9. V. 1914 erkrankt. 14. V. O. d.; Fieber bis 26. V. 30. V. Antrotomie. 5. VII. geh. entl.

58. Ferdinand J., 4 Jahre. 11. V. 1914 erkrankt. 7. VI. O. s.; Fieber bis 15. V.

59. Rosalia D., 6 Jahre. 17. V. 1914 erkrankt. O. s. 29. VI. entl.

Digitized by Google

60. Franziska St., 6 Jahre. 14. VII. 1914 erkrankt. 1. VIII. Schwellung und Druckempfindlichkeit hinter beiden Ohren. 7. VIII. O. b. und Mastoiditis b. 9. VIII. Schwellung r. etwas geringer. 12. VIII. „*Wilde*sche Inzision" l. Entleerung von dickflüssigem Eiter. 4.—21. VIII. Temperaturen 37—39,7°. 17. VIII. „*Wilde*sche Inzision" r. Entleerung von reichlich Eiter. 26. VIII. bis 4. IX. Fieber zwischen 38—40°. 5. IX. leichte Schwellung hinter dem l. Ohr. Ab. 7. IX. Temperaturen annähernd normal. 19. IX. mit Otorrhoe entl.

61. Martha R., 2 Jahre. 23. VII. 1914 erkrankt. 16. VIII. O. d. Dauer 38 Tage. 23. IX. geh. entl.

62. Alfred L., 7 Jahre. 18. VIII. 1914 erkrankt. 23. VIII. O. s.; anhaltendes Fieber. 18. IX. transferiert ins Hauptspital.

63. August B., 15 Jahre. 30. VIII. 1914 erkrankt. 2. IX. O. b.; Fieber. 19. IX. bis 11. X. Nephritis. Fieberfrei ab 22. IX. Dauer der O. 39 Tage. 17. X. geh. entl.

64. Leopoldine K., 10 Jahre. 2. IX. 1914 erkrankt. 18. IX. O. s.; Fieber. Ab 19. X. fieberfrei. Dauer der O. 43 Tage. 31. X. geh. entl.

65. Stefan L., 16 Jahre. 3. IX. 1914 aufgenommen. 4. IX. O. s.; Fieber. 5. IX. fieberfrei. Dauer der O. 42 Tage. 16. X. geh. entl.

66. Isidor Sch., 5 Jahre. 18. IX. 1914 erkrankt. 8. II. O. d.; Fieber. Ab 10. XI. fieberfrei. Dauer der O. 10 Tage. 18. II. geh. entl.

67. Stefan K., 11 Jahre. 19. IX. 1914 erkrankt. 20. X. O. d.; Fieber. Dauer der O. 20 Tage. 9. XI. geh. entl.

68. Friederike L., 13 Jahre. 26. IX. 1914 erkrankt. 30. IX. O. d.; Fieber. Ab 1. X. fieberfrei. Dauer der O. 38 Tage. 6. XI. geh. entl.

69. Edmund T., 15 Jahre. 7. X. 1914 erkrankt. 18. X. O. d.; Fieber. Ab 29. X. fieberfrei. Dauer der O. 38 Tage. 25. XI. geh. entl.

70. Ludwig C., 3 Jahre. 8. X. 1914 erkrankt. 21. X. O. s.; Fieber. Ab 24. XI. fieberfrei. Dauer der O. 21 Tage. 26. XI. geh. entl.

71. Stefan B., 8. X. 1914 erkrankt. 13. X. O. s.; Fieber. 15. X. O. d.; Fieber anhaltend. Ab. 9. XI. fieberfrei. Dauer der O. 30 Tage. 27. XI. geh. entl.

72. Wilhelm R., 13 Jahre. 13. X. 1914 erkrankt. 16. X. O. s. Dauer 23 Tage. 25. XI. geh. entl.

73. Charlotte R., 4 Jahre. 20. X. 1914 erkrankt. 18. XI. O. d.; Fieber. 23. X. bis 17. XII. Nephritis. 30. XI. fieberfrei. 19. XII. mit geringer Otorrhoe entl.

74. Therese Z., 8 Jahre. 27. X. 1914 erkrankt. 2. I. 1915 O. d.; Fieber. Ab 7. I. fieberfrei. 18. I. mit geringer Otorrhoe entl.

75. Johann Sch., 20 Jahre. 31. X. erkrankt. 7. XI. O. d.; kein Fieber. Dauer der O. 23 Tage. 18. XII. geh. entl.

76. Hermine N., 15 Jahre. 7. XI. erkrankt. O. s.; Fieber. Ab 30. XI. fieberfrei. Dauer der O. 22 Tage. 18. XII. geh. entl.

77. Josef F., 4 Jahre. 9. XI. 1914 erkrankt. 15. XII. O. s.; Fieber bis 8. XII. Dauer der O. 35 Tage. 24. XII. geh. entl.

78. Rosa P., 5 Jahre. 11. XI. 1914 erkrankt. 17. XI. O. b.; Fieber bis 2. XII. Dauer der O. 42 Tage. 29. XII. geh. entl.

79. Josef H., 27 Jahre. 13. XI. erkrankt. Nephritis chron. 16. XII. O. s.; kein Fieber. Dauer der O. 14 Tage. 3. III. 1915 entl.

Digitized by Google

80. Margarete P., 6 Jahre. 14. XI. 1914 erkrankt. 25. XI. O. s.; Fieber bis 15. XII. 20. XII. O. d.; 16. I. 1915 mit geringer Otorrhoe entl.

81. Josef D., 21 Jahre. 19. XI. 1914 erkrankt. 22. XI. O. d. 24. XI. O. s.; Fieber anhaltend. 25. XI. Exitus letalis.

82. Karl W., 22 Jahre. 19. XI. 1914 erkrankt. Nephritis bis 17. I. 1915. 21. XI. O. d. 25. XI. Erysipel im Gesicht. 3. XII. Erysipel abgelaufen. Ab 3. I. fieberfrei. Dauer der O. 41 Tage. 29. I. geh. entl.

83. Anton H., 20 Jahre. 25. XI. 1914 erkrankt. 29. I. O. s.; Fieber bis 12. I. 1915. Dauer der O. 50 Tage. 24. I. geh. entl.

84. Viktor V., 1 Jahr. 20. XII. 1914 erkrankt. 7. I. 1915 O. d.; Fieber. 8. I. bis 23. II. Nephritis. 1. II. mit geringer Otorrhoe entl.

85. Marie K., 6 Jahre. 12. XII. 1914 erkrankt. 13. XII. bis 27. I. 1915 Nephritis. 24. I. O. b.; Fieber bis 26. I. Dauer der O. 19 Tage. 15. II. geh. entl.

86. Rudolf H., 3 Jahre. 23. XII. 1914 erkrankt. 20. I. 1915 O. s.; Fieber anhaltend. Sepsis. 26. I. Exitus letalis.

87. Franz M., 4 Jahre. 24. XII. 1914 erkrankt. 17. I. 1915 O. b.; Fieber bis 13. II. Dauer der O. 28 Tage. 14. II. geh. entl.

88. Agnes G., 8 Jahre. 24. XII. 1914 erkrankt. 3. I. 1915 O. d.; Fieber. 11. I. bis 2. II. Nephritis. Ab 26. I. fieberfrei. Dauer der O. 41 Tage. 13. II. geh. entl.

89. Anton W., 2 Jahre. 24. XII. 1914 erkrankt. 1. I. 1915 O. d.; Fieber. 16. I. bis 6. II. Nephritis. Ab. 30. I. fieberfrei. Dauer der O. 48 Tage. 18. II. geh. entl.

90. Ernst E., 21 Jahre. 27. XII. 1914 erkrankt. 16. I. bis 12. II. 1915 Nephritis. 18. I. O. s.; Fieber bis 4. II. Dauer der O. 8 Tage. 24. II. geh. entl.

91. Rechle S., 6 Jahre. 28. XII. 1914 erkrankt. 6. I. O. s.; Fieber bis 14 I. Dauer der O. 43 Tage. 18. II. geh. entl.

92. Alois H., 20 Jahre. 1. XII. 1914 erkrankt. 22. XII. O. s.; Fieber. 24. XII. bis 11. I. 1915 Nephritis. Ab 16. I. fieberfrei. Dauer der O. 32 Tage. 1. II. geh. entl.

93. Eugen E., 22 Jahre. 1. XII. 1914 erkrankt. 13. XII. O. s.; Fieber bis 1. I. 1915. Dauer der O. 27 Tage. 23. I. geh. entl.

94. Johann T., 6 Jahre. 1. XII. 1914 erkrankt. 4. I. 1915 O. s.; Fieber bis 20. I. 14. II. mit Otorrhoe entl.

95. Franz D., 6 Jahre. 17. XII. 1914 erkrankt. 13. I. 1915 O. s.; Fieber. 26. I. O. d.; Fieber bis 4. II. Dauer der O. 29 Tage.

96. Josef R., 20 Jahre. 18. XII. 1914 erkrankt. 11. I. bis 22. I. 1915 Nephritis. 13. II. O. d.; kein Fieber. Dauer der O. 19 Tage. 21. III. geh. entl.

97. Johann Z., 6 Jahre. 1. I. 1915 erkrankt. 9. I. O. s. Diffuse Bronchitis. Fieber bis 12. II. 12. I. O. d. 31. I. Parotitis bilat. Dauer der O. 64 Tage. 14. III. geh. entl.

98. Josef B., 61 Jahre. 5. I. 1915 erkrankt. 16. I. O. d.; Fieber bis 12. III. Dauer der O. 64 Tage. 14. III. geh. entl.

99. Karl C., 5 Jahre. 6. I. 1915 erkrankt. 2. II. O. s.; kein Fieber. Dauer der O. 12 Tage. 17. II. geh. entl.

Digitized by Google

100. Hermine P., 19 Jahre. 7. I. 1915 erkrankt. 10. I. O. s.; kein Fieber seit Beginn der Otorrhoe. Dauer der O. 40 Tage. 19. II. geh. entl.

101. Alois P., 8 Jahre. 25. I. 1915 erkrankt. 12. II. O. d.; Fieber. 12.—18. III. Rachendiphtherie. Dauer der O. 40 Tage. 24. III. geh. entl.

102. Isaak Sch., 14 Jahre. 30. I. 1915 erkrankt. 26. II. bis 21. III. Nephritis. 1. III. Druckempfindlichkeit des l. Ohres; kein Fieber. 7. III. O. s.; kein Fieber. Dauer der O. 27 Tage. 27. III. geh. entl.

103. Anna D., 3 Jahre. 10. II. 1915 erkrankt. 16. III. O. d.; Drüsenschwellung, kein Fieber. Dauer der O. 29 Tage. 14. IV. geh. entl.

104. Walter N., 1 ¾ Jahre. 11. II. 1915 erkrankt. 24. II. O. s.; Fieber bis 2. III. Dauer der O. 22 Tage. 28. III. geh. entl.

105. Walter B., 4 Jahre. 18. II. erkrankt. 23. III. Schmerzen im l. Ohr. 24. III. O. s.; Fieber bis 4. III. 9. IV. O. s.; kein Fieber. 24. IV. mit geringer Otorrhoe entlassen.

106. Karl K., 4 Jahre. 23. II. 1916 erkrankt. 27. II. O. d.; Fieber bis 12. III. Dauer der O. 28 Tage. 10. IV. geh. entl.

107. Richard W., 3 Jahre. 26. II. 1915 erkrankt. 4. III. O. s.; kein Fieber. Dauer der O. 29 Tage. 21. IV. geh. entl.

108. Friedrich L., 6 Jahre. 27. II. erkrankt. 8. III. O. d.; kein Fieber. 19.—24. IV. Nephritis. Dauer der O. 54 Tage. 1. V. geh. entl.

109. Berta W., 2 Jahre. 28. II. 1915 erkrankt. 3. III. O. d.; Fieber bis 10. III. Dauer der O. 11 Tage. 24. III. geh. entl.

110. Rudolf W., 5 Jahre. 12. III. 1915 erkrankt. 21. IV. O. d.; Fieber anhaltend. 29. IV. mit Otorrhoe entl.

111. Josefine B., 3 Jahre. 13. III. 1915 erkrankt. 25. III. O. d.; kein Fieber. Dauer der O. 65 Tage. 29. V. geh. entl.

112. Aloisia M., 2 Jahre. 27. IV. 1915 erkrankt. 19. V. O. s. Dauer 20 Tage. 8. VI. geh. entl.

113. Ernst K., 6 Jahre. 6. V. 1915 erkrankt. 12. V. O. d.; Fieber bis 10. VI. Dauer der O. 18 Tage. 17. VI. geh. entl.

114. Josef B., 8 Jahre. 12. VI. 1915 erkrankt. 13. VI. O. d.; kein Fieber. Dauer der O. 16 Tage. 15. VII. geh. entl.

115. Josef B., 7 Jahre. 9. VI. 1915 erkrankt. 12. VI. O. d.; kein Fieber. Dauer der O. 43 Tage. 25. VII. geh. entl.

116. Anna H., 6 Jahre. 12. VII. 1915 erkrankt. 10. VIII. O. s.; kein Fieber. Dauer der O. 10 Tage. 27. VIII. geh. entl.

117. Anton D., 6 Jahre. 24. VII. 1915 erkrankt. 5. VIII. O. d.; kein Fieber. 11. VIII. O. s.; kein Fieber. Dauer der O. 28 Tage. 2. IX. geh. entl.

118. Josefine K., 8 Jahre. 2. VIII. 1915 erkrankt. 13. VIII. O. d.; kein Fieber. Dauer der O. 14 Tage. 29. VIII. geh. entl.

119. Karoline U., 6 Jahre. 2. VII. 1915 erkrankt. 3. VII. O. l. Fieber bis 9. VII. Dauer der O. 49 Tage. 21. VIII. geh. entl.

120. Marie, J., 3 Jahre. 28. VIII. 1915 erkrankt. 29. VIII. O. s.; kein Fieber. Dauer der O. 36 Tage. 4. XI. geh. entl.

121. Margarete F., 6 Jahre. 30. VIII. 1915 erkrankt. 1. IX. bis 3. X. Rachendiphtherie. 10. IX. O. d.; Fieber bis 6. X. Dauer der O. 45 Tage. 25. X. geh. entl.

Digitized by Google

122. Therese K., 7 Jahre. 10. IX. 1915 erkrankt. 6. X. O. d.; Fieber. 7. X. fieberfrei. Dauer der O. 17 Tage. 23. X. geh. entl.

123. Franz W., 7 Jahre. 8. IX. 1915 erkrankt. 2. X. O. s.; Fieber. 6. X. O. d.; Fieber bis 10. X. 16. XII. mit Otorrhoe entl.

124. Franz N., 4 Jahre. 8. X. 1915 erkrankt. 9. X. Rachendiphtherie. O. b. 30. X. bis 20. XI. Nephritis. Ab. 31. X. fieberfrei. 17. I. entl.

125. Antonie St., 4 Jahre. 27. X. 1915 erkrankt. 15. XI. O. d.; Fieber. 16. XI. Nephritis. Ab 17. XI. fieberfrei. 7. XII. mit Otorrhoe entl.

126. Gabriele T., 6 Jahre. 30. X. 1915 erkrankt. 29. XI. O. d.; kein Fieber. Dauer der O. 22 Tage. 1. XII. geh. entl.

127. Anna P., 14 Jahre. 2. XI. 1915 aufgenommen. 21. XI. O. d.; kein Fieber. Dauer der O. 23 Tage. 14. XII. geh. entl.

128. Marie H., 9 Jahre. 8. XI. 1915 erkrankt. 3. XII. O. s.; Fieber bis 23. XII. Dauer der O. 23 Tage. 27. XII. geh. entl.

129. Franz H., 2 Jahre. 11. XI. 1915 erkrankt. 30. XI. O. s.; Fieber bis 16. XII. Dauer der O. 27 Tage. 27. XII. geh. entl.

130. Marie J., 5 Jahre. 14. XI. 1915 erkrankt. 17. XI. bis 4. XII. Rachendiphterie. 2. XII. O. s.; Fieber anhaltend. 24. XII. Exitus letalis (Nephritis, Tuberkulose).

131. Elisabeth P., 5 Jahre. 29. XI. 1915 erkrankt. 7. XII. O. s.; Fieber bis 26. XII. 1916. Dauer der O. 52 Tage. 28. II. geh. entl.

132. Johann B., 4 Jahre. 30. XI. 1915 erkrankt. 7. XII. O. d.; Fieber bis 7. II. 1916. Dauer der O. 68 Tage. 28. II. geh. entl.

133. Anton J., 8 Jahre. 9. XII. 1915 erkrankt. 28. II. 1916 O. d.; Fieber bis 5. III. Dauer der O. 23 Tage. 23. III. geh. entl.

134. Hermine G., 2 Jahre. 3. XII. 1915 erkrankt. 9. XII. O. d.; Fieber. 30. XII. O. s.; Fieber bis 18. I. 1916. Dauer der O. 53 Tage. 31. I. geh. entl.

135. Auguste B., 6 Jahre. 6. XII. 1915 erkrankt. 17. XII. O. b.; Fieber. 22. XII. bis 28. XII. Nephritis. Ab. 5. II fieberfrei. Dauer der O. 56 Tage. 11. II. geh. entl.

136. Robert G., 10 Jahre. 20. XII. 1915 erkrankt. 6. I. 1916 O. s.; Fieber bis 12. II. Dauer der O. 64 Tage. 1. III. 1916 geh. entl.

137. Sofie B., 8 Jahre. 20. XII. 1915 erkrankt. 26. XII. O. s.; Fieber. 30. XII. bis 7. II. 1916 Nephritis. Ab 3. II. fieberfrei. Dauer d. O. 60 Tage. 24. II. geh. entl.

138. Marie T., 4 Jahre. 20. XII. 1915 erkrankt. 22. XII. O. s.; Fieber bis 21. I. 1916. Dauer der O. 50 Tage. 10. II. geh. entl.

139. Erna L., 5 Jahre. 24. XII. 1915 erkrankt. O. b., Nephritis Peritonitis, Pleuritis. Ab 23. II. 1916 fieberfrei. 10. V. geh. entl.

140. Johann B., 4 Jahre. 5. I. 1916 erkrankt. 17. I. O. s.; Dauer der O. 39 Tage. 15. III. geh. entl.

141. Viktor S., 2 Jahre. 22. I. 1916 erkrankt. 27. I. O. s.; Fieber. 2. II. O. d.; Fieber bis 7. III. Dauer der O. 53 Tage. 20. III. geh. entl.

142. Anna K., 21 Jahre. 30. I. 1916 erkrankt. 5. II. O. s.; Fieber. Ab 7. II. fieberfrei. Dauer der O. 51 Tage. 27. III. geh. entl.

143. Rudolf St., 5 Jahre. 1. II. 1916 erkrankt. 20. II. O. b.; Fieber anhaltend. Sepsis. 1. III. Exitus letalis.

Digitized by Google

144. Franz M., 7 Jahre. 1. II. 1916 erkrankt. 19. II. O. s.; Fieber bis 7. III. Dauer der O. 39 Tage. 29. III geh. entl.

145. Franz S., ¾ Jahre. 1. II. 1916 erkrankt. 22. II. O. b.; kein Fieber. Dauer der O. 29 Tage. 22. III. geh. entl.

146. Helena H., 2 Jahre. 11. II. 1916 erkrankt. 23. II. O. s.; Fieber bis 7. IV. Nephritis vom 8. III. bis 7. IV. Dauer der O. 52 Tage. 15. IV. geh. entl.

147. Josefine Sch., 35 Jahre. 12. II. 1916 erkrankt. 13. II. bis 1. IV. Nephritis. 19. II. O. b.; Fieber bis 24. II. Dauer der O. 46 Tage. 4. IV. geh. entl.

148. Marie W., 5 Jahre. 14. II. erkrankt. 17. II. bis 6. IV. Nephritis. 26. II. O. d.; Fieber bis 8. IV. 15. III. O. s.; Pneumonie. 12. IV. Exitus letalis. (Pneumonie, Nephritis.)

149. Josef Sch., 11 Jahre. 19. II. 1916 erkrankt. 3. III. O. d.; 4. III. O. s.; Fieber bis 11. IV. 7. III. bis 14. IV. Nephritis. 16. IV. mit Otorrhoe entl.

150. Margarete Z., 7 Jahre. 19. II. 1916 erkrankt. 25. II. bis 31. III. Nephritis. 14. III. O. s.; Fieber. Ab 16. III. fieberfrei. Dauer d. O. 29 Tage. 12. IV. geh. entl.

151. Heinrich B., 10 Jahre. 22. II. 1916 erkrankt, O. b.; Fieber bis 3. IV. 22. IV. geh. entl.

152. Stefanie N., 6 Jahre. 22. II. 1916 erkrankt. 23. II. O. b.; Fieber bis 5. III. Dauer der O. 55 Tage. 18. IV. geh. entl.

153. Marie M., 8 Jahre. 1. III. 1916 erkrankt. 2. III. bis 22. IV. Nephritis. 12. III. O. b.; Fieber bis 18. III. 22. IV. mit Otorrhoe entl.

154. Franz Sch., 9 Jahre. 1. III. 1916 erkrankt. 3. IV. O. s.; kein Fieber. Dauer der O. 14 Tage. 17. IV. geh. entl.

155. Leopoldine F., 5 Jahre. 1. III. 1916 erkrankt, O.; Fieber. 16. IV. bis 22. IV. Nephritis. 22. IV. mit Otorrhoe entl.

156. Hermine P., 7 Jahre. 5. III. 1916 erkrankt, O. Fieber bis 12. III. 10.—25. III. Nephritis. 8. V. geh. entl.

157. Marie C., 5 Jahre. 7. III. 1916 erkrankt. 10. III. O. s.; Fieber. 29. III. bis 20. IV. Nephritis. Ab 25 III. fieberfrei. Dauer der O. 60 Tage. 9. V. geh. entl.

158. Hermine Sch., 4 Jahre. 6. III. 1916 erkrankt. O. s.; Fieber. 16. III. Nephritis. 7. IV. Exitus letalis (Nephritis).

159. Karl Sch., 2 Jahre. 10. III. 1916 erkrankt. 28. III. O. d.; Fieber. 6. IV. Nephritis. 28. IV. Exitus letalis (Nephritis).

160. Rudolf L., 9 Jahre. 11. III. 1916 erkrankt. 16.—24. IV. Nephritis. 21. IV. O. s.; Fieber. Ab 22. IV. fieberfrei. Dauer der O. 15 Tage. 6. V. geh. entl.

161. Helene W., 3 Jahre. 14. III. 1916 erkrankt. 22. III. O. s. Fieber. 11. IV. O. s. Ab 12. V. fieberfrei. Dauer der O. 61 Tage. 22. V. geh. entl.

162. Olga P., 1 Jahr. 15. III. 1916 erkrankt. 25. III. O. s.; Fieber bis 4. IV. Dauer der O. 13 Tage. 7. IV. geh. entl.

163. Johann T., 3 Jahre. 16. III. 1916 erkrankt. 1. IV. bis 14. IV. Rachendiphtherie, O. Ab 17. IV. fieberfrei. 1. V. geh. entl.

Digitized by Google

164. Marie K., 10 Jahre. 18. III. 1916 erkrankt. 28. IV. O. d.; kein Fieber. Dauer der O. 27 Tage. 25. V. geh. entl.

165. Karl S., 5 Jahre. 19. III. 1916 erkrankt. 20.—29. III. Rachendiphtherie. 6. IV. O. s.; Fieber bis 12. V. Dauer der O. 54 Tage. 30. V. geh. entl.

166. Ernestine R., 3 Jahre. 25. III. 1916 erkrankt. 25. III. bis 6. V. Rachendiphtherie, O. Fieber bis 4. V. 30. V. geh. entl.

167. Wilhelm P., 5 Jahre. 29. III. 1916 erkrankt. 4. IV. O. d. 15. IV. bis 31. V. Nephritis. Dauer der O. 59 Tage. 2. VI. geh. entl.

168. Theodor U., 10 Jahre. 4. IV. 1916 erkrankt. 8. IV. O. s. 10. IV. O. d.; Fieber bis 11. IV. 18. V. mit Otorrhoe beiderseits entl.

169. Josefine K., 7 Jahre. 13. IV. 1916 erkrankt. 15. IV. O. s.; Fieber. Ab 16. IV. fieberfrei. Dauer der O. 61 Tage. 17. VI. geh. entl.

170. Valeria St., 3 Jahre. 17. IV. 1916 erkrankt. 20. IV. bis 5. V. Rachendiphtherie. 4. V. O. s.; Fieber anhaltend. Pneumonie. 9. V. Exitus letalis (Diphtherie, Pneumonie).

171. Berta W., 6 Jahre. 19. IV. 1916 erkrankt. 29. V. O. s.; Fieber (mit kurzen Unterbrechungen von 1—2 Tagen anhaltend). 11. VII. mit Otorrhoe entl.

172. Otto B., 6 Jahre. 2. V. 1916 erkrankt. 15. VI. O. s.; Fieber bis 17. VI. 8. VIII. mit Otorrhoe entl.

173. Marie T., 3 Jahre. 15. V. erkrankt. 16. VI. O. s.; kein Fieber. 21. VI. mit Otorrhoe entl.

174. Anna J., 8 Jahre. 22. V. 1916 erkrankt. 7. VI. bis 8. VII. Nephritis. 14. VI. O. d. Fieber bis 25. VI. Dauer der O. 31 Tage. 5. VII. geh. entl.

175. Hilde L., 4 Jahre. 3. VI. 1916 erkrankt. 14. VI. O. s.; Fieber anhaltend. Lymphadenitis, Bronchitis. 17. VI. Exitus letalis.

176. Alois Sch., 3 Jahre. 16. VI. 1916 erkrankt. 2. VII. O. d.; Fieber bis 15. VII. Dauer der O. 21 Tage. 23. VII. geh. entl.

177. Hans R., 4 Jahre. 11. VI. 1916 erkrankt. 28. VI. O. d.; Fieber bis 26. VII. Dauer der O. 37 Tage. 4. VIII. geh. entl.

178. Thomas T., 4 Jahre. 20. VI. 1916 erkrankt, Nephritis, chron. O.; Fieber bis 1. VIII. 26. IX. mit Otorrhoe entl.

179. Franz A., 5 Jahre. 24. VI. 1916 erkrankt. Nephritis chron. 7. VII. O. s.; Fieber bis 9. VII. 16. IX. mit Otorrhoe entl.

180. Marie S., 5 Jahre. 25. VI. 1916 erkrankt. 17. VII. O. s. 22. VII. O. d.; Fieber bis 27. VI. 31. VII. mit Otorrhoe entl.

181. Franz Sch., 8 Jahre. 14. VIII. 1916 erkrankt. 24. VIII. O. d.; kein Fieber. Dauer der O. 48 Tage. 11. X. geh. entl.

182. Josefine F., 2 Jahre. 1. IX. 1916 erkrankt. 5. IX. O. b.; Fieber bis 10. II. 17. IX. bis 12. XI. Nephritis. Dauer der O. 49 Tage. 3. XI. geh. entl.

183. Helene K., 7 Jahre. 7. IX. 1916 erkrankt. 15. IX. O. s. 8. X. O. d.; Fieber bis 19. X. Dauer der O. 54 Tage. 8. XI. geh. entl.

184. Rosa J., 9 Jahre. 13. XI. 1916 erkrankt. 17. XI. O. d.; kein Fieber. 26. XII. O. s.; kein Fieber. Dauer der O. 63 Tage. 19. I. 1917 geh. entl.

Digitized by Google

185. Margarete R., 6 Jahre. 16. XI. 1916 erkrankt. 16. XII. O. s.; Fieber bis 28. XII. Dauer der O. 35 Tage. 20. I. geh. entl.

186. Franz B., 2 Jahre. 18. XII. 1916 erkrankt. 19.—28. XII. Rachendiphtherie. 29. XII. O. d.; Fieber bis 31. XII. Dauer der O. 22 Tage. 20. I. 1917 geh. entl.

187. Anna K., 5 Jahre. 31. I. 1917 erkrankt. 19. II. O. d.; Fieber bis 21. II. Dauer der O. 23 Tage. 19. III. geh. entl.

188. August P., 3 Jahre. 12. I. 1917 erkrankt. 17. I. O. s.; Fieber bis 16. I. Dauer der O. 49 Tage. 5. III. geh. entl.

189. Rosalia H., 6 Jahre. 1. I. 1917 erkrankt. 17. I. O. s.; Fieber bis 29. I. 18. I. bis 22. II. Nephritis. Dauer der O. 33 Tage. 24. II. geh. entl.

190. Anna C., 6 Jahre. 8. I. 1917 erkrankt. 13. I. O. d.; Fieber bis 15. IV. Dauer der O. 108 Tage. 1. V. geh. entl.

191. Josefine M., 10 Jahre. 20. IV. 1917 erkrankt. 28. IV. O. s.; Fieber bis 5. V. Dauer der O. 44 Tage. 11. VI. geh. entl.

192. Wilhelm W., 18 Jahre. 11. VII. 1917 erkrankt. 12.—19. VII. Nephritis. 20. VII. O. s.; Fieber bis 29. VII. Dauer der O. 45 Tage. 3. IX. geh. entl.

193. Marie K., 15 Jahre. 30. VIII. 1917 erkrankt. 21. IX. O. b.; Fieber bis 22. IX. Dauer der O. 25 Tage. 16. X. geh. entl.

194. Hermine J., 28 Jahre. 14. IX. 1917 erkrankt. 21. IX. O. d.; Fieber bis 22. X. 7. XI. mit Otorrhoe entl.

195. Max B., 1 Jahr. 14. X. 1917 erkrankt. 9. XI. O. b.; Fieber bis 24. XII. Dauer der O. 54 Tage. 2. I. 1918 geh. entl.

196. Gustav V., 7 Jahre. 6. X. 1917 erkrankt. 7. X. O. b.; Fieber bis 4. XI. Dauer der O. 218 Tage. 13. V. 1918 geh. entl.

197. Klara G., 12 Jahre. 6. X. 1917 erkrankt. 27. X. O. d.; kein Fieber. Dauer der O. 17 Tage. 21. XI. geh. entl.

198. Anna M., 9 Jahre. 3. XI. 1917 erkrankt. 24. XI. O. s.; kein Fieber. Dauer der O. 4 Tage. 15. XII. geh. entl.

199. Marie P., 14 Jahre. 4. I. 1918 erkrankt. 22. I. O. s.; kein Fieber. Dauer der O. 25 Tage. 16. II. geh. entl

200. Anna F., 5 Jahre. 26. I. 1918 erkrankt. 22. II. O. d.; kein Fieber. Dauer der O. 13 Tage. 9. III. geh. entl.

201. Emma Z., 7 Jahre. 17. I. 1918 erkrankt. 16. II. O. s.; Fieber bis 20. II. Dauer der O. 21 Tage. 9. III. geh. entl.

202. Erna W., 5 Jahre. 16. III. 1918 erkrankt. 18. III. O. d.; Fieber bis 21. III. Dauer der O. 40 Tage. 27. IV. geh. entl.

203. Grete B., 8 Jahre. 29. III. 1918 erkrankt. 13. IV. O. d.; kein Fieber. Dauer der O. 27 Tage. 10. V. geh. entl.

204. Sofie L., 4 Jahre. 25. IV. 1918 erkrankt. 31. V. O. d.; Fieber bis 17. VI. Dauer der O. 10 Tage. 31. VII. geh. entl.

205. Marie E., 5 Jahre. 29. IV. 1918 erkrankt. 25. V. O. s.; Fieber bis 27. V. Dauer der O. 28 Tage. 22. VI. geh. entl.

206. Franz W., 3 Jahre. 20. IV. 1918 erkrankt. 4. V. O. b.; kein Fieber seit 3. V. 15. VI. mit Otorrhoe entl.

207. Marie Sch., 14 Jahre. 7 IV. 1918 erkrankt. 8.—15. IV. Rachen-

Digitized by Google

diphtherie. 16. IV. bis 3. V. Nephritis. 30. IV. O. b.; kein Fieber seit 29. IV. 29. V. mit Otorrhoe entl.

208. Leopoldine K., 3 Jahre. 18. IV. 1918 erkrankt. 21. V. O. d.; kein Fieber. Dauer der O. 29 Tage. 19. VI. geh. entl.

209. Artur K., 6 Jahre. 26. VII. 1918 an Scharlach erkrankt. Nach Aussage des Kindes soll das r. Ohr schon am 2. Tage zu eitern begonnen haben. Laut Protokoll des Spitals trat die Otorrhoe am 13. VIII. auf, die schmerzhafte Schwellung hinter dem rechten Ohr (bei einer Temperatur von 37,7°) am 16. VIII. Ohrenbefund: Rechts: Trommelfell in toto sehr stark gerötet. Zentral eine stecknadelkopfgroße Perforation, deren Ränder etwas nach außen gedrängt erscheinen und aus der sich ein dicker Eiterzapfen zwängt. Sonstige Details nicht sichtbar. Retroaurikulär in Antrumhöhe leichte Schwellung mit tiefer Fluktuation. Haut darüber etwas gerötet. Druckempfindlichkeit des ganzen Warzenfortsatzes. v = a. c. Links: Trommelfell leicht getrübt. v = + 6 m. 19. VIII. Operation. Weichteile stark infiltriert. Nach Durchschneiden des Periostes quillt ungefähr ein Teelöffel voll bröckligen Eiters hervor. Exkochleation der reichlichen Granulationen unter dem Periost. In Gehörgangshöhe und etwas nach unten reichend eine über bohnengroße, von schlaffen Granulationen erfüllte Knochenfistel. Im Warzenfortsatz nur Granulationen, kein freier Eiter. Sinus bei der Exkochleation der Granulationen auf Hellergröße freigelegt. Wand etwas rötlich, leicht verdickt, keine schweren phlebitischen Erscheinungen. Breite Eröffnung des Antrums, das mit Granulationen und etwas freiem Eiter erfüllt ist. Bakteriologischer Befund: Im Ausstrich äußerst spärliche kleinste Gram-positive Diplokokken. Kulturell Streptokokken. Verlauf: 21. VIII. Temperatur um 38°. 22.—23. VIII. abnehmende Temperaturen. 24. VIII. erster Verbandwechsel. Tampon nur wenig durchfeuchtet. Wundhöhle in sehr guter Heilung. Im Gehörgang etwas Eiter. 28. VIII. Wohlbefinden, Temperatur normal. 31. VIII. Pat. hustet stark; zeitweise Temperaturerhöhung. Wundhöhleneiterung mäßig stark. 23. IX. Gehörgang trocken. Retroaurikuläre Wundhöhle mit Granulationen zum großen Teil ausgefüllt, spärliche Sekretion. Wohlbefinden. Zur ambulatorischen Nachbehandlung entlassen.

210. Ignaz H., 4 Jahre. 30. X. 1913 erkrankt. 5. XI. O. b. 23. XI. Rachendiphtherie. Temperatur andauernd über 38°. 4. XII. Exitus letalis. Obduktionsbefund: Absteigende Diphtherie des Larynx mit Belägen, hauptsächlich unter den Stimmbändern und den Druckstellen des Tubus entsprechend nach abwärts. Eitrige Bronchitis mit einzelnen lobulär-pneumatischen Herden im rechten Mittel- und Unterlappen. Schwellung der peribronchialen und peritrachealen Lymphdrüsen. Allgemeine Stauungserscheinungen. Hydroperikardium. Milztumor. Cyanotische Induration der Nieren.

211. Marie W., 6 Jahre. 19. XII. 1913 erkrankt. 11. II. O. s. Paracentese. Fieber bis 14. III. 21. III. geh. entl.

212. Franz N., 8 Jahre. 28. XII. 1913 erkrankt. 11. I. bis 20. I. 1914 Rachendiphtherie. 30. I. O. d. Fieber bis 6. II. 18. II. O. abgel. 1. III. geh. entl.

Digitized by Google

213. Karl Ch., 18 Jahre. 24. I. 1914 erkrankt. 4. II. bis 20. II. O. s.; Fieber bis 19. II. 7. III. geh. entl.

214. Leopold S., 5 Jahre. 26. I. 1914 erkrankt. 10. II. O. s.; Fieber bis 15. III. 21. III. geh. entl.

215. Paul A., 2 Jahre. 27. I. 1914 erkrankt. 2. II. bis 12. II. fieberfrei. 15. II. bis 25. II. Rachendiphtherie. 19. II. O. s. 21. II. O. d. Fieber bis 22. II. 14. III. geh. entl.

216. Wilhelm H., 20 Monate. 7. II. 1914 erkrankt. 10. III. O. d. geringen Grades. Ab 10. III. fieberfrei. 19. III. geh. entl.

217. Klara G., 19 Jahre. 8. II. 1914 erkrankt. 11.—21. II. Rachendiphtherie. 24. II. Nephritis. 21. III. O. d.; kein Fieber. 9. V. O. geh. 23. V. mit Nephritis entl.

218. Franz K., 5 Jahre. 13. II. 1914 erkrankt. 21. II. bis 18. III. O. d.; kein Fieber. 22. III. geh. entl.

219. Barbara Z., 8 Jahre. 15. II. 1914 erkrankt. Ab 16. III. fieberfrei. 5. IV. O. d. (leichtgradig). 11. IV. geh. entl.

220. Johann N., 6 Jahre. 1. III. 1914 erkrankt. 19. III. O. b.; kein Fieber. 8. IV. O. geh. 18. IV. geh. entl.

221. Johanna N., 6 Jahre. 1. III. 1914 erkrankt. 20. III. O. b.; kein Fieber. 8. IV. O. abgel. 18. V. geh. entl.

222. Helene St., 10 Jahre. 9. III. 1914 erkrankt. 2. IV. O. 8. IV. Probepunktion wegen Pleuritis, positiv; fötides eitrig-hämorrhagisches Exsudat. Fieber bis 13. V. 3. VI. mit Otorrhoe entl.

223. Anton K., 3 Jahre. 16. III. 1914 erkrankt. 28. II. O. d.; Fieber bis 8. IV. 6.—27. IV. Nephritis. 1. V. geh. entl.

224. Felix W., 5 Jahre. 17. III. 1914 erkrankt. 20. III. Rachendiphtherie. 23. III. O. s.; Fieber. 3. IV. O. d.; Fieber anhaltend über 38°. 25. IV. Tracheotomie. Exitus letalis. Obduktionsbefund: Diphtherie des Larynx und der Trachea bis nahe an die Bifurkation. Vereinzelte lobulärpneumonische und einige konfluierende Herde im Ober- und Unterlappen. Schwellung der peribronchialen Lymphdrüsen. Parenchymatöse Degeneration der Leber. Milztumor. Follikelhypertrophie der Milz und des Darmes. Hydrocephalus acutus in chronico. Hyperämie des Gehirns.

225. Wilhelm R., 1 Jahr. 17. III. 1914 erkrankt. 23. III. bis 2. V. O. s.; Fieber bis 4. IV. 10. V. geh. entl.

226. Marie M., 4 Jahre. 8. V. 1914 erkrankt. 9. bis 27. V. Rachendiphtherie. Ab 29. V. fieberfrei. 6. VI. O. d.; 20. VI. geh. entl.

227. Ludwig F., 3 Jahre. 20. V. 1914 erkrankt. 9. VI. O. d.; Fieber bis 4. VII. 8. VII. mit Otorrhoe entl.

228. Franz M., 14 Monate. 20. V. 1914 erkrankt. 26. V. Nephritis. 7. VI. O. d.; anhaltendes Fieber. 9. VI. Exitus letalis. Obduktionsbefund: Konfluierende Lobulärpneumonie beider Lungenunterlappen sowie der dorsalen Anteile der Oberlappen und eitrige Bronchitis. Geringe entzündliche Beläge an den Tonsillen. Subakuter Milztumor. Degeneration der Leber und der Nieren.

229. Leo I., 3 Jahre. 28. V. 1914 erkrankt. 20. VI. bis 5. VII. O. s.; Fieber bis 29. VI. 11. VII. geh. entl.

230. Othmar St., 7 Jahre. 29. V. 1914 erkrankt. 16. VI. O. d.; Fieber bis 18. VI. 18. VII. geh. entl.

Digitized by Google

231. Karl D., 11 Jahre. 8. VI. 1914 erkrankt. 13.—22. VI. O. med. s.; Fieber bis 19. VI. 18. VII. geh. entl.

232. Rosa W., 3 Jahre. 16. VI. 1914 erkrankt. 5.—16. VII. Rachendiphtherie. 14. VII. O. s.; kein Fieber. 1. VIII. geh. entl.

233. Friedrich K., 9 Jahre. 24. VI. 1914 erkrankt. 27. VI. bis 12. VIII. Nephritis. 2. VII. O. s.; kein Fieber. 12. VII. bis 24. VII. Fieber. 14. VIII. geh. entl.

234. Rudolf W., 4 Jahre. 25. VI. 1914 erkrankt. 4. VIII. bis 25. VIII. Nephritis. 8. VII. bis 3. VIII. O. s.; Fieber bis 14. VII. 8. VIII. geh. entl.

235. Viktoria H., 5 Jahre. 15. VII. 1914 erkrankt. 4.—12. VIII. Fieber. 5. VIII. O. s. 5. IX. geh. entl.

236. Alfred L., 7 Jahre. 18. VII. 1914 erkrankt. 10.—31. VIII. Rachendiphtherie. 11. VIII. O. s.; kein Fieber. 6. IX. geh. entl.

237. Elisabeth B., 22 Jahre. 9. XI. 1915 erkrankt. 12. XI. bis 29. XI. Rachendiphtherie. 25. XI. O. d.; Fieber bis 11. XII. 5. I. 1916 O. s.; kein Fieber. 9. II. mit Otorrhoe entl.

238. Josef B., 1½ Jahre. 14. XI. 1915 erkrankt. 20. XII. O. s.; Temperatur anhaltend um 38°. 24. XII. Exitus letalis.

Obduktionsbefund: Lobuläre Pneumonie des rechten Unterlappens; Enteritis chronica mit schwerer Atrophie. Hochgradig degenerierte und anämische Niere. Kongenitales Vitium.

239. Franz L., 5 Jahre. 2. II. 1916 erkrankt. 24. II. Nephritis. 3. III. O. b. 28. III. „*Wilde*sche Inzision" links. Anhaltendes Fieber. 9. IV. mit Nephritis und beiderseitiger Otorrhoe entl.

240. Adalbert R., 4 Jahre. 18. II. 1916 erkrankt. 25. II. O.s. 6. III. O. d. Ab 10. III. fieberfrei. 14. IV. geh. entl.

241. Karoline T., 4¾ Jahre. 9. III. 1916 erkrankt. 12. III. Rachendiphtherie bis 18. III. 21. III. O. s.; Fieber 28. III. O. d.; Fieber bis 26. IV. 6. V. mit Otorrhoe beiderseits entl.

242. Ludwig B., 4 Jahre. 6. III. 1916 erkrankt. 12. III bis 2. IV. Rachendiphtherie. 27. III. bis 11. IV. Nephritis. 31. III. O. d. 9. IV. O. s. Ab 4. IV. fieberfrei. 3. V. mit Otorrhoe entl.

243. Berta M., 10 Jahre. 14. III. 1916 erkrankt. 21. III. O. d.; kein Fieber. 2. IV. O. s.; kein Fieber. 1. V. Paracentese links. 14.—26. IV. Fieber zwischen 37—39°. 8. V. mit geringer Otorrhoe entl.

244. Johann K., 14 Jahre. 26. III. 1916 erkrankt. 30. III. bis 8. IV. Rachendiphtherie. 12. IV. O. s. 17. IV. bis 18. V. Nephritis. Ab. 23. IV. fieberfrei. 3. VI. geh. entl.

245. Karl T., 6 Jahre. 28. III. 1916 erkrankt. 10. bis 17. IV. Nephritis. 18. IV. O. s. Ab 1. V. fieberfrei. 13. V. geh. entl.

246. Josef H., 4 Jahre. 18. IV. 1916 erkrankt. 24. V. O. b. 4. VI. mit beiderseitiger Otorrhoe entl.

247. Josefine H., 4 Jahre. 1. V. 1916 erkrankt. 9.—15. V. Rachendiphtherie. 9.—25. VI. Nephritis. 31. V. O. d. Ab 3. VI. fieberfrei. 21. VI. O. geh. 14. VII. geh. entl.

248. Otto F., 4 Jahre. 20. V. 1916 erkrankt. 24.—31. V. Rachendiphtherie. 24. V. O. s. Ab 1. VI. fieberfrei. 8. VII. geh. entl.

249. Johann H., 3 Jahre. 28. V. 1916 erkrankt. 23. VI. bis 23. VIII. Nephritis. 5. VI. O. s. 14.—26. VII. O. d. Ab 9. VII. fieberfrei. 2. VIII. mit Otorrhoe l. entl.

Digitized by Google

250. Marie F., 4 Jahre. 1. VI. 1916 erkrankt. 20. VI. bis 17. VII. Nephritis. 17. VII. O. s. 31. VII. bis 16. VIII. Rachendiphtherie. Bis 11. VIII. anhaltend subfebrile Temperaturen. 26. VIII. geh. entl.

251. Anna H., 8 Jahre. 1.VIII. 1916 erkrankt. 4.—20. VIII. Rachendiphtherie. 12. VIII. O. d.; Pneumonie. 30. VIII. Exitus letalis. Obduktionsbefund: Beiderseitige Angina tonsill. mit nekrotischem Zerfall. Konfluierende Lobulärpneumonie des r. Unterlappens. Pleuritis fibrinosa mit Bildung reichlicher fibrinöser Auflagerungen beiderseits, cor villosum mit Ansammlung von reichlichem trübem Exsudat im Perikard, subakuter Milztumor, trübe Schwellung der Leber und Nieren. Keine Nephritis.

252. Anton G., 1½ Jahre. 8. VIII. 1916 erkrankt. 20. VIII. O. s.; kein Fieber. 17. IX. nässendes Ekzem hinter dem linken Ohr. 22. IX. mit Otorrhoe entl.

253. Gustav Sch., 7 Jahre. 9. VIII. 1916 erkrankt. 11.—19. VIII. Nephritis. 1. IX. O. s.; kein Fieber. 3. X. geh. entl.

254. Karl St., 2½ Jahre. 27. VIII. 1916 erkrankt. 12. IX. O. s.; Fieber bis 9. XI. 10. I. mit Otorrhoe entl.

255. Josef P., 2 Jahre. 12. IX. 1916 erkrankt. 23. IX. bis 2. X. Diphtherie. Fieber bis 14. X. 9. X. bis 4. XII. O. b. 9. XII. geh. entl.

256. Helene P., 22. XI. 1916 erkrankt. 28. XI. O. s. 30. XI. grauweißer Belag im Gehörgang. Bakteriologischer Befund: Diphtheriebazillen. 30. XI. bis 11. XII. Rachendiphtherie. 5. XII. fieberfrei. 3. XII. Nephritis. 12. XII. entl.

257. Karl K., 5 Jahre. 20. XII. 1916 erkrankt. 24. XII. O. d.; Fieber. 26. XII. bis 4. I. Rachendiphtherie. 19. II. O. s.; Fieber bis 5. II. 30. III. geh. entl.

258. Marie H., 22 Jahre. 27. III. 1917 erkrankt. 20. IV. O. d.; Fieber bis 21. IV. 4. V. geh. entl.

259. Gaston B., 8 Jahre. 15. IV. 1917 erkrankt. 11.—23. V. O. d.; Fieber bis 14. V. 15. V. fieberfrei. 2. VI. geh. entl.

260. Grete St., 3½ Jahre. 30. X. 1917 erkrankt. 11. XII. bis 20. I. O. med. d. 16. XII. fieberfrei. 23. I. 1918 geh. entl.

261. Eleonore A., 2 Jahre. 31. X. erkrankt. 3. XII. O. s. Zeitweise subfebrile Abendtemperaturen, immer nur an einzelnen Tagen, sonst normal. 23. I. mit Otorrhoe entl.

262. Josefine H., 16 Jahre. 23. I. 1918 erkrankt. 9. II. O. s.; Fieber bis 15. II. 18. III. geh. entl.

263. Otto Sch., 3 Jahre. 9. II. 1918 Ausbruch des Scharlachexanthems, nachdem schon seit Tagen Fieber bestanden hatte. Varicellen. Rachendiphtherie. 25. II. beiderseitige Ohrenschmerzen. 26. II. Otorrhoe links. 3. III. Nackensteifigkeit. Kernig. 4. III. Retropharyngealabszeß. 7. III. Exitus letalis. Obduktionsbefund: Taubeneigroßer retropharyngealer Abszeß nach Vereiterung der Submaxillardrüse. Trübe Schwellung und Stauung der Parenchyme.

264. Laura F., 2¾ Jahre. 13. II. 1918 erkrankt. Fieber, Schluckbeschwerden, Exanthem. Milz deutlich palpabel. Sonstiger interner Befund normal. 1. III. O. d. 6. III. eitriger Ausfluß aus der Nase. Bakteriologischer Befund: Kulturell und Ausstrich: Diphtheriebazillen. Serum-injektion 11. III. Druckempfindlichkeit des rechten Warzenfortsatzes.

Digitized by Google

13. III. Druckempfindlichkeit wieder geschwunden. 20. III. neuerdings aufgetreten. Subfebrile Temperaturen bis 19. III. 23. III. Ohrenbefund: Rechter Gehörgang mit dickem Eiter erfüllt. Trommelfell nicht deutlich zu sehen. In Antrumhöhe hinter der Ohrmuschel fluktuierende Geschwulst. Druckempfindlichkeit des Warzenfortsatzes, besonders in der oberen Hälfte. 26. III. Operation. Weichteilschnitt relativ hoch, entsprechend der Schwellung. Nach Durchschneidung des Periosts entleert sich zirka 1 Eßlöffel voll bröckligen Eiters. 20 Hellerstückgroße Knochenfistel, die in die vollständig mit schlaffen Granulationen ausgefüllte obere Hälfte des Warzenfortsatzes führt. Nach Exkochleation der Granulationen glatte Höhle, an deren unterer Fläche der Eingang ins Antrum liegt. Letzteres sowie Paukenhöhle ganz mit Granulationen erfüllt. Aufmeißelung der unteren Hälfte des Warzenfortsatzes, die von pneumatischer Struktur und von spärlichen Granulationen erfüllt ist, daselbst auch freier Eiter. Erkrankung des Knochens bis zum Sinus, der in Bohnengröße freigelegt wird; die gegen das obere Knie zu gelegene Sinuswand erscheint in streng zirkumskripter kleinerbsengroßer Ausdehnung verdickt. Breite Vereinigung beider Warzenfortsatzhöhlen. Bakteriologischer Befund (Dr. *Epstein*): Diplococcus lanceol. Verlauf: 28. III. Zustand unverändert. Temperatur abfallend. 29. III. fast normale Temperaturen. Wohlbefinden. 30. III. erster Verbandwechsel. Wundheilung schön, kein freier Eiter. Gehörgangstampon nur wenig durchnäßt. 13. IV. Wunde verkleinert sich zusehends. 1. V. Retroaurikulär scheinbar geschlossen. Durch eine kleine Öffnung gelangt man aber in die relativ noch große Wundhöhle. Im Gehörgang noch ein wenig Sekret. Wohlbefinden. 11. V. aus dem Spital entlassen. 13. V. retroaurikulär vollständig geschlossen. In der Paukenhöhle noch ein Tropfen Eiter.

265. Leopoldine M., 10 Jahre. Patientin ist am 21. III. 1918 mit Fieber und Kopfschmerzen erkrankt. Am 28. III. ausgebreiteter Belag auf der r. Tonsille. Ausstrich: Diphtheriebazillen und Kokken. Kultur: Kokken. Temperatur 37,2°. 4. IV. belagfrei. Temperatur 36,5°. 6. IV. stippchenförmiges Exanthem am Stamm und den Extremitäten. Temperatur 39°. 7. IV. Angina mit grauen Pfröpfen. Rechter Tragus druckempfindlich. 8. IV. Paracentese des r. Trommelfelles. Temperatur 38,5°. Albumen positiv. Esbach: Kuppe. 9. IV. Mastoidengegend r. druckempfindlich; 38,9°. Druckempfindlichkeit in Antrumhöhe und an der Spitze. Andauernd subfebrile Temperaturen. Ohrenbefund: Rechts: Trommelfell gerötet und vorgewölbt, Perforation hinten unten. Senkung der oberen Gehörgangswand. Warzenfortsatz ausgesprochen druckempfindlich in Antrumgegend und Spitze. Links: Tuben-Mittelohrkatarrh. 16. IV. Operation. Aufmeißelung des Warzenfortsatzes. Sinus sehr stark vorgelagert, normal erscheinend, in Bohnengröße freigelegt. Zwischen hinterer Gehörgangswand und Sinus erstreckt sich die Warzenfortsatzhöhle als langer schmaler Spalt. Vom Antrum bis zur Terminalzelle mit freiem Eiter erfüllt. Antrum breit eröffnet. 17. IV. Bakteriologischer Befund: Streptokokken. Verlauf: Subfebrile Temperaturen. 20. IV. starke Nephritis. Ödeme des Gesichts. 11. IV. erster Verbandwechsel. Wundheilung sehr gut. Kein freier Eiter. Gehörgangstampon stark durchfeuchtet. Nephritis sehr stark. 24. IV. Exitus letalis. Obduktionsbefund: Angina necrotica post-scarlatinosa. Ausgebreitetes Exanthem.

Digitized by Google

Tuberkulöse Herde beider Oberlappen der Lunge. Trübe Schwellung der Organe. Otit. med. suppurat. dextra.

266. Georg P., 2½ Jahre. Pat. war bisher immer gesund. Am 17. II. 1918 erkrankte er an Skarlatina (leichte Form). Am 2. III. begann das r. Ohr zu fließen. Keine besonderen Beschwerden. Pat. klagt nur über Schmerzen in der Ohrgegend, wenn er darauf liegt. Keine Übelkeiten, kein Erbrechen, keine Kopfschmerzen. Seit halbem März beginnt die retroaurikuläre Partie etwas anzuschwellen, daher wird Pat. von dem behandelnden Arzt nach Wien gebracht zur Operation. Ohrenbefund: Rechts: Trommelfell geschwollen, gerötet, hauptsächlich im hinteren oberen Anteil; kleinhirsegroße Perforation vorne unten. Warzenfortsatz druckempfindlich, besonders in der Antrumgegend, daselbst Ödem. Links: Trommelfell eingezogen. An Händen Schuppung, am Körper mehrere Varicellenbläschen. 18. III. Operation. Weichteile hochgradig infiltriert, schwartig. 5 mm über der Höhe der oberen Gehörgangswand eine erbsengroße, durch Granulationen vollständig verschlossene Knochenfistel. Aufmeißelung des Warzenfortsatzes, der ganz mit Granulationen ausgefüllt ist, von der Spitze bis ins Antrum. Kein freier Eiter. Gehörgang mit dickem, schleimigem Eiter erfüllt, der mit der Pinzette entfernt werden kann. Bakteriologischer Befund: Grampositive Diplokokken und Gram-positive Stäbchen, kulturell nur Grampositive Stäbchen. 17. III. leichtes Fieber. Ödem des r. Auges. 20. III. Ödem abnehmend. Sonst nichts Besonderes. 23. III. erster Verbandwechsel. Normale Heilung. Kein freier Eiter. Kein Ödem. 29. III. Heilung gut fortschreitend. Normale Temperaturen. Bestes Wohlbefinden. 6. IV. Alles in Ordnung. 22. IV. Wundheilung sehr schön. Gehörgang trocken. Retroaurikuläre Wunde mäßig sezernierend. Bestes Wohlbefinden. Pat. ist schon vollständig abgeschuppt. Albumen 0. 1. V. Die Wundhöhle verkleinert sich, doch sezerniert sie noch. Im Gehörgang kein freier Eiter. Wohlbefinden. 18. V. Gehörgang und Paukenhöhle trocken. Retroaurikulär bis auf eine hirsekorngroße Stelle geheilt. Kein Verband mehr. 25. V. vollständig geh. entl.

267. Paul M., 4 Jahre. 25. III. 1918 erkrankt. 30. III. bis 12. IV. Rachendiphtherie. 2. IV. bis 4. V. O. s.; Fieber bis 8. IV. 8. V. geh. entl.

268. Antonie Ch., 7 Jahre. 27. III. 1918 erkrankt. 2. IV. O. d.; Fieber bis 12. IV. 11. V. geh. entl.

Anhang.

269. Leopold D., 12 Jahre. Patient war früher stets ohrgesund. Am 12. X. 1918 wurde er mit Skarlatina ins Filialspital Zwischenbrücken aufgenommen. Damals bestand Angina, Skarlatina und typisches stippchenförmiges scharlachrotes Exanthem am Stamm und an den Extremitäten. Lunge und Herz normal. 22. X. Fieber 38,6—37,8°. 23. X. afebril. Kein Albumen. Ohne vorhergehende Schmerzen trat l. Ohrenfluß auf. 3. XI. 37,8°. Schmerzen in der Warzenfortsatzgegend. Im Ohr keine Schmerzen. Keine Kopfschmerzen, kein Schwindel, keine Übelkeiten. 4. XI. 39,3°. Proc. mastoid. sin. geschwollen, stark druckempfindlich. Ohrbefund: Rechts ohne Besonderheiten. Links starke Senkung der hinteren oberen Gehörgangswand. Gehörgang mit reichlich dickrahmigem Eiter erfüllt. Auch nach Austupfen des Eiters ist der Einblick in die Tiefe nur für wenige

Digitized by Google

Sekunden möglich, da sofort durch eine Perforation in der unteren Trommelfellhälfte leicht pulsierend Eiter nachströmt. Oberer Anteil des Trommelfelles gerötet, geschwollen, ohne Details. Warzenfortsatzteile mäßig infiltriert, Andeutung von Ödem der Haut. Warzenfortsatz im ganzen Bereich stark druckempfindlich. 7. XI. Operation: Warzenfortsatz-Corticalis ziemlich dick; Zentrum von diploetischer und kleinzelliger Struktur. Zellen, hauptsächlich an der Dura, mit freiem Eiter erfüllt. Dura der mittleren Schädelgrube auf Bohnengröße freigelegt, stark injiziert. Hier Extraduralabszeß (ca. 1 Kaffeelöffel voll). Antrum breit eröffnet. Bakteriologischer Befund: Gram-positive Doppelkokken. Verlauf: 8.—12. VI. zeitweises Fieber. Keine besonderen Klagen. 13. XI. erster Verbandwechsel. Mäßig freier Eiter. 18. XI. stärkere Sekretion. Wohlbefinden. 25. XI. Sekretion wesentlich geringer. Wundheilung sichtlich zunehmend. Wohlbefinden. 2. XII. Eiterung nur mehr spärlich. Wohlbefinden. 23. XII. Gehörgang (schon seit einer Woche) trocken. Retroaurikulär zum größten Teil durch gesunde Granulationen geschlossen. Keine Tamponade mehr. Lapissalbenverband. 30. XII. Wunde durch Granulationen vollkommen geschlossen. Bestes Wohlbefinden. 1. III. 1919 kommt Pat. in die Ambulanz. Ohrenbefund und Hörweite annähernd normal.

Um das Verhältnis der Fälle mit eitriger Mittelohrentzündung, die im Verlaufe des Scharlachs auftraten — die Fälle, die schon früher mit Otorrhoe behaftet waren, blieben hierbei unberücksichtigt — ferner das Verhältnis der Scharlachotitiden, die konservativ geheilt wurden, zu denen, die chronisch wurden oder zur Operation bzw. ad exitum kamen, übersichtlich darzustellen, habe ich die Fälle diesbezüglich tabellarisch (auf Seite 311) zusammengestellt. Um nun gleichzeitig einen Überblick über die Verteilung der Erkrankungen in den einzelnen Jahreszeiten zu gewinnen, was auch bezüglich des Auftretens von Epidemien und ihren Folgeerscheinungen nicht uninteressant erscheinen mag, habe ich diese Fälle für alle 5 Jahre monateweise geordnet.

Aus dieser Zusammenstellung ergibt sich also, daß unter 5728 Scharlacherkrankungen bei 268 (= 4,7 pCt.) eine Scharlachotitis aufgetreten ist, die bei 171 (= 63,2 pCt.) konservativ zur Heilung kam, während 61 Eiterungen (= 22,8 pCt.) zur Zeit der Entlassung aus dem Spitale noch weiter bestanden, also als chronisch anzusehen sind, 16 (= 5,9 pCt.) operiert werden mußten und 20 (= 7,4 pCt.) starben. Demgemäß trugen also von allen Scharlachkranken rund 1 pCt. eine chronische Mittelohreiterung davon, eine Zahl, die bei geeigneten Maßnahmen, insbesondere rechtzeitiger Operation (s. u.), ganz bestimmt wesentlich herabgesetzt werden könnte.

Digitized by Google

Monat	Jahr	Anzahl der Scharlachfälle	Mittelohreiterungen	Geheilt	Ungeheilt	Operiert	Gestorben
Januar	1914	61	5	5	—	—	—
	1915	208	6	6	—	—	—
	1916	170	4	4	—	—	—
	1917	47	6	5	—	—	1
	1918	99	5	4	—	1	—
	i.5 Januar	585	26	24	—	1	1
	durchschn.	117	5,2				
Februar	1914	71	4	4	—	1	—
	1915	100	7	6	1	—	—
	1916	175	13	7	2	2	2
	1917	35	—	—	—	—	—
	1918	88	3	—	—	2	1
	i.5 Februar	469	27	16	3	5	3
	durchschn.	93,8	5,4				
März	1914	94	6	4	1	—	1
	1915	82	2	1	1	—	—
	1916	171	21	15	4	—	2
	1917	33	3	1	—	2	—
	1918	103	10	6	2	2	—
	i. 5 März	483	42	27	8	4	3
	durchschn.	96,6	8,4				
April	1914	110	—	—	—	—	—
	1915	72	2	1	1	—	—
	1916	140	6	2	3	—	1
	1917	16	2	2	—	—	—
	1918	102	5	3	2	—	—
	i. 5 April	440	15	8	6	—	1
	durchschn.	88	3				
Mai	1914	152	9	3	5	—	1
	1915	93	2	2	—	—	—
	1916	84	7	3	4	—	—
	1917	27	—	—	—	—	—
	1918	46	—	—	—	—	—
	i. 5 Mai	402	18	8	9	—	1
	durchschn.	80,4	5,6				
Juni	1914	128	6	4	1	1	—
	1915	69	1	1	—	—	—
	1916	101	7	3	3	—	1
	1917	23	1	1	—	—	—
	1918	35	1	—	—	1	—
	i. 5 Juni	356	16	9	4	2	1
	durchschn.	73,2	1,2				

Monat	Jahr	Anzahl der Scharlachfälle	Mittelohreiterungen	Geheilt	Ungeheilt	Operiert	Gestorben
Juli	1913	177	7	2	3	—	2
	1914	139	4	3	—	1	—
	1915	76	4	4	—	—	—
	1916	51	1	—	—	1	—
	1917	24	2	1	1	—	—
	i. 5 Juli	467	18	10	4	2	2
	durchschn.	93,4	3,6				
August	1913	115	4	2	2	—	-
	1914	70	2	1	1	—	—
	1915	108	2	2	—	—	—
	1916	79	5	2	2	—	1
	1917	22	1	1	—	—	—
	i. 5August	394	14	8	5	—	1
	durchschn.	78,8	2,8				
September	1913	96	1	1	—	—	—
	1914	72	5	5	—	—	—
	1915	105	2	2	1	—	—
	1916	67	4	3	1	—	—
	1917	29	1	—	1	—	—
	i.5Septbr.	369	3	10	3	—	—
	durchschn.	73,8	2,6				
Oktober	1913	102	5	3	—	—	2
	1914	102	7	5	2	—	—
	1915	132	6	1	4	—	1
	1916	90	1	—	1	—	—
	1917	136	4	4	—	—	—
	i.5Oktober	562	23	13	7	—	3
	durchschn.	112,4	4,6				
November	1913	93	3	1	2	—	—
	1914	104	8	6	1	—	1
	1915	193	11	7	1	1	3
	1916	69	3	1	1	1	—
	1917	128	4	2	1	2	—
	i.5Novemb.	587	29	17	6	2	4
	durchschn.	117,4	5,8				
Dezember	1913	88	3	2	1	—	—
	1914	167	13	10	3	—	—
	1915	195	8	7	1	—	—
	1916	47	3	2	1	—	—
	1917	115	—	—	—	—	—
	i.5Dezemb.	612	27	21	6	—	—
	durchschn.	122,4	5,4				

Digitized by Google

Die prozentuale Berechnung des Verhältnisses der Ohrenkranken zu der Gesamtzahl der Scharlachfälle ergibt für den Januar 4,4 pCt., Februar 5,7 pCt., März 8,7 pCt., April 3,4 pCt., Mai 4,5 pCt, Juni 4,5 pCt., Juli 3,9 pCt., August 3,6 pCt., September 3,5 pCt., Oktober 4,1 pCt., November 4,8 pCt. und Dezember 4,6 pCt.; d. i. also für alle Monate zusammen 4,7 pCt. Diese Zahl muß mit Rücksicht auf die oben zitierten Zahlen (z. B. *Bezold* 68 pCt.) auffallend niedrig erscheinen, erklärt sich aber wohl daraus, daß wahrscheinlich meist katarrhalische Mittelohraffektionen auch unter die Scharlachotitis gerechnet wurden, während ich nur die eitrige Entzündung berücksichtigte. (Ein ähnliches Verhältnis berechnete, wie erwähnt, *Nager* mit 5,6 pCt.) Andererseits ist damit zu rechnen, daß örtliche Verhältnisse, besonders gewisse Epidemien diesbezüglich einen bedeutenden Einfluß auf das Auftreten von Scharlachotitiden nehmen können. Gemäß den angeführten Zahlen ergibt sich für Scharlachotitis ein langsames Sinken vom Juni angefangen bis zum September, der den tiefsten Stand hierfür bietet, dann wieder ein rascheres Ansteigen bis zum November. Vom November bis März sind die meisten Scharlachotitiden zu verzeichnen. Daß die Prozentzahl gerade vom März eine solche Höhe aufweist, hängt mit der von November 1915 bis März 1916 grassierenden Epidemie zusammen, die speziell im März 1916 ausnehmend viele Mittelohreiterungen mit sich brachte. Wir sehen eben bei dieser Epidemie, daß sich auch bei gehäuften Scharlacherkrankungen die Beteiligung des Mittelohres sehr verschieden verhalten kann; so fanden sich im Januar 1916 unter einer gleichen Zahl von Scharlachkranken 5 mal so viele Fälle mit eitriger Mittelohrentzündung wie im März desselben Jahres.

Von den 268 Ohrenkranken waren 141 männlichen und 127 weiblichen Geschlechtes. 127 Pat. standen im Alter bis zu 5 Jahren, 89 waren 6—10 Jahre, 21 zählten 11—15 Jahre, 12 Fälle 16—20 Jahre, 14 waren über 20 Jahre alt. Die relativ weitaus größte Anzahl der Otitiden fällt also dem Alter bis zu 5 Jahren zur Last (= 47,4 pCt.), dann nimmt die Häufigkeit bis zu 10 Jahren langsam ab (33,2 pCt.), um nach dem 10. Lebensjahre sehr rasch zu sinken. Allerdings stellten die betreffenden Lebensalter auch das größte Kontingent für die Scharlachinfektion im allgemeinen, so daß dieses Verhältnis wohl mehr der Disposition dieser Lebensjahre für Scharlacherkrankung als für Scharlachotitis zuzuschreiben ist.

Digitized by Google

Eine besondere Prädisposition einer bestimmten Seite war nicht festzustellen. Bei 92 Kranken war die Otitis rechts, bei 104 links, bei 72 doppelseitig. Die relative Häufigkeit der beiderseitigen Otitis (27,2 pCt.) spricht wohl dafür, daß in den an Mittelohreiterung erkrankten Fällen die Ursache für die Otitis in der Eigenart dieser Infektionskrankheit als solcher zu suchen ist, die dem Körper einen großen Teil seiner Widerstandskraft raubt, wobei besonders ins Gewicht fallen dürfte, daß man eben darum, weil es sich meist um kleine Kinder handelt, der Nasen-Rachen-Mundpflege nicht die gleiche sorgfältige Beachtung angedeihen lassen kann wie bei älteren Kindern oder Erwachsenen.

Ein besonderes Interesse fällt der Feststellung zu, wie häufig die „Frühform" zu beobachten ist, also die Form, bei der die Otitis noch zur Zeit des Exanthems auftritt. In diesen Fällen wäre eine Entstehung der Otitis „per continuitatem" (vom Rachen aus) nicht von der Hand zu weisen, weshalb diese Form von manchen Autoren als „primäre Otitis" bezeichnet wird. Scheidet man 10 Fälle aus, bei denen man den Zeitpunkt des Otitisbeginnes nicht mit Sicherheit festlegen kann, so erübrigen noch 258 Fälle, von denen 63 (= 24,4 pCt.) als Früh- und 195 (= 75,6 pCt.) als Spätform aufzufassen sind. Doch zeigte es sich, daß die Frühformen otologisch in der Regel nicht ungünstiger verlaufen als die Spätformen. Wir finden sogar unter den operativen Fällen fast das gleiche Prozentverhältnis (1 : 3, s. u.).

Was nun das Fieber zur Zeit des Otitisbeginnes anlangt, so ergibt sich, daß zwar nach Ausscheidung von 13 Fällen, in welchen diesbezügliche genaue Feststellungen fehlen, von den restlichen 253 Fällen 160 (= 63,2 pCt.) zur Zeit des Beginnes der Mittelohrentzündung fieberten — in der weitaus überwiegenden Anzahl der Fälle war das Fieber zwischen 38 und 39° — jedoch nur bei 19 (= 7,5 pCt.) das Fieber mit Sicherheit auf die Otitis zurückzuführen war. In allen anderen Fällen waren für dasselbe andere Ursachen vorhanden, die es hinlänglich erklärten, wie Diphtherie, Pneumonie etc. Ja, es stand sogar das Fehlen höherer Temperaturen mit den objektiven Erscheinungen oft sogar in auffallendem Kontrast. So zeigte z. B. gerade der einzige beobachtete Fall von Panotitis (38) fast durchwegs normale Temperaturen. Ähnliche Beobachtungen stellte ja auch *Holmgreen* an.

Analoges gilt vom Schmerz. Die meisten Otitiden traten ohne besondere Schmerzen auf, die Otorrhoe wurde häufig ganz unvermittelt bemerkt, worauf auch die verhältnismäßig geringe Anzahl von Paracentesen zurückzuführen ist.

Digitized by Google

Von besonderer Wichtigkeit erscheint die Dauer der Otitis. Bei 19 Fällen trat schon im Laufe der ersten 2 Wochen, bei weiteren 56 in der 3.—4. Woche Heilung ein, demgemäß heilten im Laufe eines Monats 28,7 pCt. 53 Otitiden fanden in der 5.—6., 31 in der 7.—8. Woche ihr Ende, so daß bei 32,2 pCt. binnen 2 Monaten die Mittelohreiterung sistierte. In 13 Fällen (5 pCt.) hörte sogar noch nach dieser Zeit die Otorrhoe auf. 55 mal (= 21 pCt.) wurde sie chronisch. 22 Fälle von Scharlachotitis (= 8,2 pCt.) kamen ad exitum. Es ist allerdings ein erschreckend hoher Prozentsatz, doch ist zu bedenken, daß gerade die schwersten Fälle von Scarlatina außer an Diphtherie, Pneumonie, Nephritis, Sepsis etc. auch an einer Otitis erkranken, so daß diese Zahl mehr der Ausdruck für die Schwere der Scharlachinfektion als der Mittelohraffektion ist.

Es dürften sich unter den gestorbenen Scharlachotitiden 2 Fälle von Sinusthrombose bzw. otogener Pyämie befunden haben (= 4,21 pCt.). Die Obduktionsbefunde dieser Fälle sagen zwar diesbezüglich nichts direkt aus, doch sprechen die Symptome (Metastasen, Milztumor, Hirnödem) sehr für diese Annahme. Vermutlich handelte es sich in diesen Fällen nur um eine leichte wandständige Thombose, die ja für den Verlauf häufig gefährlicher als die obtuierende Thrombose ist. Ob bei dem rapiden Verlauf eine Operation den Endausgang hätte beeinflussen können, muß zumindest fraglich erscheinen, da beide Fälle bereits 7 bzw. 5 Tage nach Beginn der Otitis ad exitum kamen.

Von allen anderen Todesfällen fällt nur Fall 36 der Otitis zur Last. Patientin wurde aber bereits mit Meningitis eingeliefert. sie starb schon 4 Tage nach der Aufnahme; die Obduktion ergab festhaftendes eitriges Exsudat mit Caries beider Felsenbeine. Wäre Patient früher in Behandlung gekommen, hätte eine Operation vielleicht noch einen Erfolg gezeitigt. — Ein Fall (265) starb nach der Operation, jedoch nicht an dem Ohrenleiden, sondern an Lungentuberkulose. Sämtliche restlichen 18 Todesfälle stehen mit dem Ohrenleiden in keinerlei Zusammenhang, sondern sind auf anderweitige Krankheitserscheinungen, wie Pneumonie, Sepsis, Nephritis, Herzschwäche und Tuberkulose, zurückzuführen (3, 24, 55, 81, 86, 130, 143, 158, 159, 160, 170, 175, 210, 224, 228, 238, 251, 263).

Operationen. Von den 268 im Verlaufe des Scharlachs aufgetretenen eitrigen Mittelohrentzündungen wurde bei 7 Pat. — bei 1 doppelseitig — die retroaurikuläre Durchschneidung der

Digitized by Google

Weichteile bis zum Knochen („*Wilde*sche Inzision") ausgeführt. In einem dieser Fälle (26) erschien trotz der fluktuierenden Geschwulst am Warzenfortsatz das Trommelfell normal und es trat auch in der Folge niemals Otorrhoe auf. Trotzdem dürfte es sich nach dem ganzen Verlauf um eine otogene Erkrankung gehandelt haben, die sich sehr bald im Warzenfortsatz lokalisierte. Auf solche eitrige Entzündungen bei anscheinend normalem Trommelfell im Verlauf von Scharlach macht schon *Holmgreen* aufmerksam. Dieser eine Fall heilte nach dem kleinen operativen Eingriff im Laufe von 30 Tagen aus. Von den anderen wurde die Otorrhoe bei 4 (15, 25, 60, 239) chronisch, bei weiteren 2 (32, 39) mußte nachträglich noch die Aufmeißelung des Warzenfortsatzes vorgenommen werden. Die einfache Inzision erweist sich demgemäß in der Regel auch bei der Scharlachotitis als gänzlich unzureichender Eingriff und ist bloß auf die Fälle zu beschränken, bei welchen ein größerer operativer Eingriff aus irgend einem Grunde absolut undurchführbar erscheint. Andererseits bietet sie aber insofern sogar eine Gefahr, als durch sie mitunter scheinbare Besserungen vorgetäuscht werden, durch die man sich zuweilen verleiten läßt, die erforderliche Aufmeißelung über Gebühr hinauszuschieben.

Die Aufmeißelung des Warzenfortsatzes mußte im Laufe der 5 in Frage kommenden Jahre bei 15 Pat. (17, 30, 32, 33, 35, 39, 40, 43, 48, 57, 209, 264, 265, 266), bei 4 (17, 32, 35, 43) doppelseitig, mit dem im Anhang angeführten Fall (269) des zweiten Halbjahres 1918 also 19 mal vorgenommen werden. Bis auf einen Fall (43) (28jährig) standen alle Patienten, und zwar 6 männliche und 9 weibliche, im Alter von 2—12 Jahren. Unter allen diesen fanden sich nur 4 Frühformen (30, 48, 57, 209), alle anderen waren Spätformen. Bei 6 Pat. war die Mastoiditis rechts, bei 5 links, bei 4 doppelseitig. Die Aufmeißelung des Warzenfortsatzes wäre aber noch bei mehreren Pat. nötig gewesen. Ich verweise diesbezüglich insbesondere auf die Fälle 15 und 60. Ich muß gestehen, daß ich anfangs bei Scharlachotitis zu konservativ vorgegangen bin, da ich der Meinung war, es läge im Interesse des Kranken, während des Infektionsstadiums womöglich keine größere Operation und insbesondere keine Narkose durchmachen zu müssen. Die Erfolge der operierten Fälle haben mir aber unrecht gegeben.

Alle Pat. haben die Operation anstandslos vertragen und in ihrem Verlauf meist sehr bald eine Wendung zum Besseren er-

Digitized by Google

fahren; auch sind alle ausgeheilt worden — bis auf 1 Pat. (210), die in der Folge an Tuberkulose starb, und eine andere (48), bei welcher es zu einer chronischen, wenn auch minimalen Otorrhoe kam; wegen des besonders schweren Zustandes der letzteren Pat., die außer Sinusthrombose am Tage der Operation an Pneumonie, Endokarditis und Nephritis litt, habe ich zur Sparung der Narkose nur das Allerwichtigste operiert; außerdem war die Nachbehandlung durch besondere Ungebärdigkeit des Pat. ganz außerordentlich erschwert. In den letzten 4 Jahren wieder konnten aus äußeren Gründen (teilweiser Militärbelegung des Spitals, Überbürdung an Arbeit infolge militärischer Dienstleistung etc.) nur die dringendsten Fälle operiert werden, weshalb die angeführten 19 Aufmeißelungen nur die untere Grenze der Operationsbedürftigkeit darstellen.

Die Totalaufmeißelung der Mittelohrräume war nur in dem einen Fall mit Panotitis (38) erforderlich. Dieser Fall ist auch der einzige, in dem ich bei Scharlachotitis eine Facialisparese beobachten konnte.

Was den Zeitpunkt anlangt, zu der die Operation vorgenommen wurde, so verstrichen zwischen Auftreten der Otitis und Operation: 1 Woche 4 mal, 2 Wochen 2 mal, 3 Wochen 2 mal, 4 Wochen 2 mal, 5 Wochen 1 mal, 6 Wochen 2 mal, 7 Wochen 1 mal und 10 Wochen 1 mal. In der Mehrzahl der Fälle wurde die Operation also im Laufe des ersten Monats durchgeführt.

Der Operationsbefund ergab 8 mal eine Knochenfistel, 1 mal (35) bestand ein größerer Subperiostalabszeß ohne nachweisbare Knochenfistel; in einem Falle (57) fehlt in der Krankengeschichte ein diesbezüglicher Vermerk. In 3 weiteren Fällen (39, 209, 266) verlief der Prozeß im Warzenfortsatz völlig eiterlos; in dem Fall 39 handelte es sich um eine typische Nekrose des Warzenfortsatzes, in den anderen (209, 266) wahrscheinlich um eine beginnende Nekrose; in diesen Fällen dürfte es infolge der sehr frühzeitig vorgenommenen Operation noch zu keiner Sequesterbildung gekommen sein. In allen anderen Fällen waren in Warzenfortsatz, Antrum und Paukenhöhle Eiter und Granulationen vorhanden, unter denen 3 mal (17, 40, 48) die Granulationsbildung bedeutend überwog.

Der bakteriologische Befund des steril aus dem Warzenfortsatz entnommenen Eiters lautete in 5 Fällen auf Streptokokken (17, 30, 32, 33, 211), in 6 Fällen — in 2 von diesen doppelseitig, also 8 mal — (35, 40, 43, 48, 210, 266) auf Diplococcus lanceolatus, 1 mal (209) ergab das Strich-

Digitized by Google

Strichpräparat kleinste Gram-positive Diplokokken, während kulturell Streptokokken aufgingen; 1 mal (32) war der Eiter steril, 2 mal (33, 57) wurde er nicht untersucht; in einem Falle (39) war kein Eiter vorhanden (Nekrose), so daß deshalb die bakteriologische Untersuchung unterbleiben mußte. Wir sehen also, daß es sich in den zur Operation gekommenen Fällen keineswegs um eine typische Streptokokkeninfektion handelt, ja, es waren sogar nur in der Minderzahl der Fälle Streptokokken vorhanden. Schon aus diesem Grunde muß die Scharlachotitis in der Regel als eine Sekundärinfektion angesehen werden, wenn auch unter Umständen das Vorkommen einer primären Affektion im Sinne eines Weiterkriechens der Rachenentzündung gegen die Ohren nicht von der Hand zu weisen ist. Immerhin wurde unter den 2 bakteriologisch untersuchten Frühformen (30, 48) in einem (48) im Warzenfortsatzeiter Diplococcus lanceolatus nachgewiesen, trotzdem die Otitis besonders früh aufgetreten war und der gleichzeitige bakteriologische Blutbefund Streptokokken ergab.

Nur bei 3 der operierten Fälle (32, 39, 48) war Rachendiphtherie diagnostiziert worden, so daß es nicht den Anschein hat, als ob diese der Warzenfortsatzentzündung besonders den Weg ebnete.

Von Komplikationen, die bei der Operation gefunden wurden, wären hervorzuheben: Pachymeningitis bzw. Subduralabszeß 4 mal (32 — doppelseitig — 30, 269), Sinusphlebitis bzw. perisinuöser Abszeß 4 mal (35, 40, 209, 210), Sinusthrombose 1 mal (48). Demgemäß zeigten also fast 50 pCt. intrakranielle Komplikationen.

Zusammenfassend läßt sich also sagen, daß die Scharlachotitis in der weitaus überwiegenden Mehrzahl der Fälle eine Sekundärinfektion ist, der das Scharlachgift allerdings den Weg ebnet, die aber mit der Scharlachinfektion als solcher in der Regel sonst keine innigeren Beziehungen aufweist. Das Hauptergebnis dieser Arbeit liegt aber in der Erkenntnis, keine Scharlachotitis über 2 Monate alt werden zu lassen, ohne sie zu operieren. Je früher operiert wird — wenn einmal Anzeichen für eine Mitbeteiligung des Antrums bzw. Warzenfortsatzes vorhanden sind — desto besser. Unter jeder Bedingung ist aber die Aufmeißelung des Warzenfortsatzes möglichst gleich vorzunehmen, sobald sich einmal eine Schwellung im Bereiche des letzteren gezeigt haben sollte — bei Scharlach tritt sie mit Vorliebe in Antrumhöhe auf — auch dann, wenn sich die Schwellung wieder

Digitized by Google

zurückbilden sollte. Die Operationen werden — auch bei schwerer Infektion — sehr gut vertragen und sind das sicherste, oft das einzige Mittel, einer chronischen Mittelohreiterung mit all ihren deletären Folgen und der immer damit Hand in Hand gehenden mehr oder minder hochgradigen Schwerhörigkeit zuvorzukommen. Es ist mit einer an Sicherheit grenzenden Wahrscheinlichkeit anzunehmen, daß die Zahl der chronischen Mittelohreiterungen nach Scharlach außerordentlich verringert würden, sobald prinzipiell spätestens jede 8 Wochen alte Scharlachotitis der Aufmeißelung des Warzenfortsatzes bzw. der Eröffnung und Exkochleation des Antrum zugeführt würde.

Literatur-Verzeichnis.

Alexander, Die Ohrenkrankheiten im Kindesalter. Leipzig 1912. Vogel.
Bezold, Lehrbuch der Ohrenheilkunde. 1906.
Boenninghaus, Lehrbuch der Ohrenheilkunde. 1908.
Denker-Brünings, Lehrbuch der Krankheiten des Ohres und der Luftwege. 1912.
Haßlauer, Die Ohrenheilkunde des praktischen Arztes. München 1911. Lehmann.
Heermann, Über akute Nekrose des Warzenfortsatzes und Felsenbeines nach Scharlach. Münch. med. Woch. 1903. No. 22.
Holmgreen, Über Otitis med. perforat. bei Skarlatina. Arch. f. Ohrenheilk. Bd. 90. S. 52.
Jacobson-Blau, Lehrbuch der Ohrenheilkunde. 1902.
Jansen-Kobrak, Praktische Ohrenheilkunde für Ärzte. Berlin 1918. Springer.
Jochmann, Lehrbuch de Infektionskrankheiten. Berlin 1914. Springer.
Körner, Lehrbuch der Ohren-Nasen-Kehlkopfkrankheiten. 1918.
Max, Kasuistischer Beitrag zur Erkrankung des Nerv. acust. im Gefolge von Skarlatina. Klinische Beiträge zur Ohrenheilkunde. Festschrift für *V. Urbantschitsch*. Wien 1919. Urban u. Schwarzenberg.
Nager, Eine statistische Studie über skarlatinöse Erkrankung des Gehörorganes. Zbl. f. Ohrenheilk. Bd. 57. S. 157.
Ostmann, Lehrbuch der Ohrenheilkunde. 1909.
Politzer, Lehrbuch der Ohrenheilkunde. 1901.
Rüedi, Beitrag zur Kenntnis der skarlatinösen Erkrankung von Warzenfortsatz und Nasen-Nebenhöhlen. Zbl. f. Ohrenheilk. Bd. 57.
Salge, Scharlach. Spezielle Pathologie und Therapie innerer Krankheiten, herausg. von *Friedrich Kraus* und *Theodor Brugsch*. Berlin 1918. Urban u. Schwarzenberg.
Schwartze-Grunert, Grundriß der Otologie. Leipzig 1905. Vogel.
Urbantschitsch, V., Lehrbuch der Ohrenheilkunde. 1910.

Digitized by Google

Beiträge

zur

Anatomie, Physiologie, Pathologie und Therapie

des

Ohres, der Nase und des Halses

Herausgegeben von

A. PASSOW und K. L. SCHAEFER

Dreizehnter Band

FESTSCHRIFT

ADOLF PASSOW

zum 60. Geburtstag

gewidmet von

Freunden, Schülern und Assistenten

II. Teil

BERLIN
VERLAG VON S. KARGER
KARLSTRASSE 15.

Digitized by Google

Alle Rechte vorbehalten.

Gedruckt bei Imberg & Lefson G. m. b. H. in Berlin SW 48.

Digitized by Google

Inhalts-Verzeichnis.

Seite

Albrecht, H., Zur Frage der physiologischen Ermüdbarkeit des Hörnerven 202

Beyer, H., Der schmale Kuppelraum und seine Gefahren. (Hierzu Tafel II.) 14

Boenninghaus, G., Pneumatocele der Stirnhöhle nach Mucocele. Zugleich ein Beitrag zur Therapie der Mucocele . . . 41

Brühl, G., Ein histologisch untersuchter Fall von Neuritis acustica syphilitica 180

Claus, H., Speichelfisteln nach Aufmeißelung des Warzenfortsatzes 130

Flatau, Th. S., Zweiundeinhalbes Jahr Ohrenarzt auf dem Balkan 159

Gildemeister, M., Über die obere Hörgrenze 238

Joseph, J., Vorschläge zum weiteren Ausbau der Gesichtsplastik, insbesondere der Nasenplastik. (Hierzu Tafel VII u. VIII.) 244

Karrenstein, E., Beiträge zur Neurorezidivfrage nach Salvarsan 141

Kühn, W., Experimentelle Untersuchungen über das Tonalitätsgefühl 254

Lange, W., Über Heilungsvorgänge nach Operationen an den Nasennebenhöhlen. (Hierzu Tafel I.) 1

Mann, M., Der Zeigeversuch bei Stirnhirnläsionen. 134

Oertel, B., Beiträge zur Thrombose des Sinus cavernosus 183

Scharz, P., Der praktische Arzt und die Ohren-, Nasen- und Halskunde 34

Schmidt-Hackenberg, W., Über die Obertöne bei den Stimmgabeln der *Bezold-Edelmann*schen kontinuierlichen Tonreihe 50

Siebenmann, F., Anatomische Untersuchungen über den Saccus und Ductus endolymphaticus beim Menschen. (Hierzu Tafel III—VI.) 59

Uffenorde, W., Zur Anzeige und Ausführung der Eingriffe am inneren Ohre 65

Voss, O., Hysterischer Nystagmus als Folgeerscheinung hysterischer Anfälle 230

Digitized by Google

Digitized by Google

I.

Über Heilungsvorgänge nach Operationen an den Nasennebenhöhlen.

Von

W. LANGE

in Göttingen.

(Hierzu Taf. I.)

Auf Grund einer Arbeit von *Ssamoylenko*[1]) hat *Kretschmann*[2]) eine Methode der Stirnhöhlenoperation vorgeschlagen, die von den modernen Behandlungsweisen grundsätzlich abweicht. *Kretschmann* legt bei seinen Kranken in der frontalen Wand der Höhle ein Fenster an, das im wesentlichen eine naso-temporale Ausdehnung hat. Durch diese Lücke räumt er die erkrankte Schleimhaut aus. Stets muß aber die Öffnung so groß gemacht werden, daß sich mit Sicherheit die Schleimhaut aus allen Buchten bis in den Ductus naso-frontalis vollständig entfernen läßt. Dann wird ein dünnes Gummirohr durch den temporalen Wundwinkel nach außen geführt und schließlich werden die Weichteile darüber geschlossen. Bei der Naht wird genau darauf geachtet, daß auch das Periost über der Knochenlücke mit vereinigt wird. Unter 8 Fällen hat *Kretschmann* nur einen Mißerfolg gehabt. Neben gewöhnlichen chronischen Stirnhöhlenentzündungen wurden auch 5 Stirnhöhlen ebenso behandelt, die nach Schußverletzungen erkrankt waren.

Kretschmann verzichtet also auf die Herstellung und Sicherung eines freien Zuganges nach der Nase; er nimmt an, daß die Stirnhöhle die von der erkrankten Schleimhaut gründlich befreit ist, veröde, sich mit Bindegewebe und Knochen ausfülle, ein Zugang zur Nase überflüssig sei. Um die Ausfüllung zu erreichen, sei es freilich notwendig, eine Zeitlang 8—10 Tage, für den Abfluß des Wundsekretes zu sorgen, durch das Einlegen des Rohres im temporalen Wundwinkel geschehe dies.

---

[1]) Arch. f. Laryngol. 1913. Bd. 27. S. 137.

[2]) Diese Beiträge 1917. Bd. 9. S. 345.

Digitized by Google

Wäre es möglich, auf diese Weise die Stirnhöhlen mit gutem Erfolge zu operieren, so würde das eine Vereinfachung der Technik und im besonderen der Nachbehandlung bedeuten. Das Anlegen und das Offenhalten eines freien Zuganges nach der Nase ist nicht immer leicht, es bedarf einer sorgfältigen Knochenoperation und nach unseren Erfahrungen wenigstens einer ebenso sorgfältigen Berücksichtigung und Verwendung der Nasenschleimhaut.

Die experimentellen Ergebnisse *Ssamoylenkos* scheinen den Anschauungen *Kretschmanns* Recht zu geben. Die Stirnhöhlen von Hunden und Katzen waren nach 6 Monaten durch Knochenneubildung verödet, wenn durch eine Öffnung in der Vorderwand die Schleimhaut sorgfältig entfernt war. Ob darnach die Höhle mit Jodtinktur ausgestrichen wurde oder nicht, war für den Enderfolg gleichgültig. *Ssamoylenko* glaubt aus der Gleichartigkeit der Knochenstruktur bei Katze und Mensch auch den Schluß ziehen zu dürfen, daß beim Menschen nach der Entfernung der Schleimhaut sich die gleichen Vorgänge abspielen.

Vor längerer Zeit habe ich ähnliche Versuche an Katzen angestellt, um ein Urteil über die Heilungsvorgänge nach Eröffnung der Stirnhöhlen zu bekommen. Obwohl die Erfolge grundsätzlich dieselben waren, so möchte ich doch deswegen darauf zurückkommen, weil ich meine Versuche unter etwas anderen Voraussetzungen unternahm und weil sie geeignet sind, die Ergebnisse *Ssamoylenkos* in mancher Hinsicht zu ergänzen und zu erweitern.

Bevor ich jedoch auf meine Versuche eingehe, scheint es mir notwendig, kurz zu erörtern, wie die Frage nach der Behandlung der erkrankten Schleimhaut nach unseren Erfahrungen zu stellen ist. Natürlich decken sich diese Erfahrungen auch mit denen anderer Operateure. Es hieße also vielfach Bekanntes wiederholen, wenn ich auf einzelne Literaturangaben ausführlich eingehen wollte[3]).

Die klinischen Beobachtungen haben bisher noch nicht zu einer allgemeinen Übereinstimmung geführt. Die einen sagen, man müsse stets aus der eröffneten Nebenhöhle die erkrankte Schleimhaut unbedingt gründlich entfernen. Die anderen glauben, man könne oder auch man müsse die ganze Schleimhaut oder wenigstens Teile derselben erhalten. Dabei gehen sie von der Überlegung aus, daß die operierte Höhle nach Ablauf der Heilung die alte Form mehr oder minder vollständig wieder erhalte, daß die

[3]) Vgl. *Uffenorde*. Diese Beiträge. 1914. Bd. 7. S. 296.

Digitized by Google

Schleimhaut abheile oder sich wenigstens bald wieder die Wundfläche mit Epithel bedecke. Je mehr von der Schleimhaut erhalten bliebe, um so rascher werde dies erfolgen.

Zweifellos ist nicht in jedem Falle die gründliche Entfernung der erkrankten Schleimhaut einer Nebenhöhle notwendig.

Für die Kieferhöhle liegen darüber genügende Erfahrungen vor. Ein recht großer Teil, wohl sicher die bei weitem größte Zahl der entzündlich erkrankten Höhlen heilt aus, wenn durch den operativen Eingriff für dauernden guten Sekretabfluß und dauernde Ventilation gesorgt wird. Die guten Erfolge der Kieferhöhlenbehandlung durch das Anlegen einer großen Öffnung im unteren Nasengange auf endonasalem Wege beweisen die Richtigkeit dieser Ansicht. Überhaupt ist die Möglichkeit, auf endonasalem Wege erkrankte Nebenhöhlen erfolgreich zu behandeln, nur dadurch zu erklären. Zum großen Teile gründen sich sicher die bei dieser Methode vorkommenden Mißerfolge darauf, daß es im gegebenen Falle nicht möglich war, eine genügend große und dauernde Öffnung zu schaffen, die für alle Teile der erkrankten Höhle Sekretabfluß und Durchlüftung schafft.

Die Unmöglichkeit, letztere Forderungen zu erfüllen, ist sicher in manchen Fällen gegeben. Es kann an der normalen anatomischen Beschaffenheit der Nebenhöhle liegen. Für die Siebbeinzellen ist das ohne weiteres verständlich. Es ist nicht möglich, für die einzelne Zelle den genügenden Sekretabfluß und die genügende Ventilation zu schaffen. Für die Keilbeinhöhle ist es schon eher, für die Kieferhöhle sicher durchführbar, wenn sie keine besondere Buchten und Winkel aufweisen. Für die Stirnhöhle ist es ganz besonders von der individuellen Beschaffenheit abhängig. Es braucht nicht näher ausgeführt zu werden, daß es Stirnhöhlen gibt, die in einzelnen Teilen bei erkrankter Schleimhaut ebenso ungünstige Abfluß- und Ventilationsbedingungen geben wie die Siebbeinzellen. So gibt also der anatomische Bau der einzelnen Höhle die Indikation ab für die Erhaltung der Schleimhaut beziehentlich ihre Entfernung. Das ist sicher ein Standpunkt, dessen Berechtigung anerkannt werden muß.

Bisher ist von der entzündlich erkrankten Schleimhaut im allgemeinen die Rede gewesen. Die verschiedenen Formen der Entzündung müssen aber unbedingt berücksichtigt und getrennt behandelt werden. Denn es ist von vornherein denkbar, daß darin eine wichtige Grundlage für die Aussichten der Behandlung zu suchen ist.

Digitized by Google

Ist eine akut entzündete Schleimhaut anders zu behandeln als eine chronisch entzündete, das heißt, gibt uns die Dauer der Erkrankung einen Anhaltspunkt? In gewissem Grade sicher. Nur ist dabei jederzeit zu berücksichtigen, daß die Angaben der Kranken nicht ohne weiteres den Ausschlag geben dürfen. Wir haben es in einer großen Zahl der Fälle mit Entzündungen zu tun, die viel länger bestehen, als der Kranke angibt. Es handelt sich um akute Verschlimmerungen chronischer Entzündungen, die lange Zeit latent bestanden haben, ohne dem Kranken besondere Beschwerden zu machen. Diese latenten Entzündungen können vorhanden sein, ohne daß sie bei oberflächlicher Untersuchung erkannt werden. Ist aber die Entzündung sicher akut in einer gesunden Nebenhöhle entstanden, so kann man mit großer Neigung zur Heilung rechnen. Wir wissen, daß selbst hochgradige Schwellungszustände sich zurückbilden, auch wenn nur konservative, nicht operative Behandlung eingeleitet wird.

Wie liegen die Verhältnisse bei chronischen Entzündungen? Jede größere Reihe makroskopischer und mikroskopischer Untersuchungen zeigt uns, daß das Bild chronischer Entzündung der Nebenhöhlenschleimhaut überaus wechselnd sein kann. Zwischen zwei deutlich abzugrenzenden Extremen gibt es nicht nur in verschiedenen Höhlen, sondern auch in derselben Höhle eine große Anzahl von Zwischenformen. Gegebenen Falles läßt sich die ausgesprochene seröse Entzündung von der ausgesprochenen eitrigen Entzündung, wenn beide gleichmäßig die ganze Höhle ergriffen haben, unschwer trennen.

In ersterem Falle ist das freie, rein seröse, höchstens serösschleimige Exsudat gering, es kann scheinbar ganz fehlen, im zweiten ist es reichlich, rein eitrig. Dagegen ist bei der serösen Entzündung das entzündliche Ödem der Schleimhaut oft sehr hochgradig, dicke ödematöse Wülste, bisweilen in Form von Polypen engen das Lumen der Höhle ein, können es ganz ausfüllen. Große cystische Hohlräume, entweder in Form von interstitiellen, serösen Ergüssen oder aber auch in Form von großen Retentionscysten, die von den drüsigen Elementen ausgehen, machen einen großen Teil der geschwollenen Schleimhaut aus. Histologisch finden wir bei dieser serösen Entzündung einen relativ geringen Zellgehalt, nur in Form von umschriebenen Herden treten um die Gefäße und die Drüsen reichliche Zellanhäufungen auf. Die wesentliche Ursache für die Massenzunahme der Schleimhaut ist ein interstitielles Ödem. Daneben sehen wir aber auch größere Bindegewebsentwick-

Digitized by Google

lung, so daß die tieferen Lagen der Schleimhaut oft direkt fibrös aussehen. Das Epithel ist immer erhalten, durchweg ein mehrschichtiges, flimmerndes Zylinderepithel mit mehr oder minder zahlreichen Becherzellen. Der Knochen ist nicht beteiligt, periostale Knochenneubildung fehlt. Dies äußert sich schon darin, daß die erkrankte Schleimhaut sich leicht vom Knochen ablöst.

Ein anderes Bild bietet die rein eitrige Entzündung. In der Regel ist die Schleimhaut zwar erheblich verdickt, aber von ziemlich gleichmäßiger Dicke, derb, den Knochen fest anhaftend. Die ganze Weichteilschicht zeigt reichliche zellige Infiltration, auch derbe Bindegewebsentwicklung, die Oberfläche ist höckrig, oft direkt papillär. Das Epithel selbst ist ebenfalls oft von Rundzellen durchsetzt, manchmal direkt in der zelligen Infiltration aufgegangen; es hat stellenweise den Charakter des Zylinderepithels verloren und ist ein geschichtetes Plattenepithel geworden.

Die Zwischenformen kommen wohl immer dadurch zustande, daß aus der serösen Entzündung eine eitrige wird. Es ist kaum anzunehmen, daß aus der rein eitrigen Entzündung wieder eine seröse wird. Freilich, beweisende Befunde darüber fehlen.

Gibt uns nun das makroskopisch oder mikroskopische Bild einen Anhalt für die Möglichkeit oder Unmöglichkeit einer Rückbildung, einer Heilung der Schleimhaut? Die Frage ist nicht sicher mit ja oder nein zu beantworten. Sicher ist, daß in Kieferhöhlen die rein eitrige Entzündung klinisch dauernd ausheilen kann; sicher ist auch, daß Höhlen mit ausgesprochener ödematöser, seröser oder serös-eitriger Schleimhautentzündung nicht ausheilen brauchen, auch wenn der Abfluß durch die operativ geschaffene Öffnung genügend ist[4]). Man kann sich wohl die Sache so vorstellen, daß eine verhältnismäßig wenig verdickte, stark entzündete, blutreiche, glatte Schleimhaut in einem einfachen Hohlraum besonders günstige Bedingungen für die heilende Wirkung von Sekretabfluß und Ventilation darbietet. Dagegen wird eine polypös verdickte Schleimhaut, die schon durch die Ungleichmäßigkeit der Massenzunahme auch eine einfache Höhle eng und unregelmäßig gestaltet, weniger günstige Bedingungen für die genannten Faktoren bietet. Und weiter ist es durchaus einleuchtend, daß eine gefäßarme, wenig durchblutete Schleimhaut weniger leicht das entzündliche Ödem aufsaugt, zumal wenn es zu ausgedehnten Cystenbildungen gekommen ist. So kommen wir zu dem Ergebnis,

[4]) S. auch *Uffenorde*, Ztschr. f. Ohrenheilk. 1915. Bd. 72. S. 132; 192.

Digitized by Google

daß, je glätter, je weniger verdickt, je zell- und blutreicher die Schleimhaut ist, sie um so eher abheilt, ungeachtet dessen, daß ein derartiger Zustand eigentlich die schwerere Schleimhauterkrankung darstellt. Aber auch nur für einfache, relativ große Höhlen kann das Geltung haben, d. h. eigentlich nur für die Kieferhöhle. Selbst bei großen, weiten Stirnhöhlen muß man immer damit rechnen, daß in irgend einem Rezessus auch die eitrig entzündete, wenig verdickte Schleimhaut enge Buchten und abgeschlossene Winkel schafft. Für diese wird Sekretabfluß und Durchlüftung nicht so günstig wirksam sein können.

So führt uns also die Berücksichtigung des anatomischen Baues der Höhlen und des pathologisch-anatomischen Zustandes der entzündeten Schleimhaut dazu, die Rückbildungsfähigkeit und Möglichkeit im wesentlichen nur für die rein eitrig-entzündete Kieferhöhlenschleimhaut als praktisch in Betracht kommend anzusehen. In allen übrigen Fällen wäre die Entfernung der Schleimhaut mindestens der sicherere Weg.

Sind wir unter diesen Gesichtspunkten zu dem Ergebnis gekommen, die Entfernung der Schleimhaut in vielen Fällen als eine notwendige Maßnahme zu betrachten, so erhebt sich sofort die weitere Frage, was geschieht mit der Höhle, nachdem die Schleimhaut ausgekratzt ist. Treten für die endgültige Heilung günstige oder ungünstige Rückwirkungen ein? Es kann sich bei der Beantwortung dieser Fragen nur um Höhlen mit erhaltenen Wänden handeln. Wenn wir die Wände so abtragen, daß die Weichteile sich hineinlegen und die Lumina ausfüllen können, dann ist die Frage beantwortet, es kommt zur Obliteration der Höhle. Daß dieser Weg nicht immer gangbar ist, bedarf hier keiner Erörterung.

Die Beobachtung an geheilten Kranken gibt nur bis zu einem gewissen Grade Aufschluß. Wohl kann es keinem Zweifel unterliegen, daß operierte Stirn- oder Kieferhöhlen sich erheblich verkleinern. Sondierungen, Röntgenaufnahmen sprechen durchaus dafür. Vielfach aber — besonders für die Kieferhöhle — wird die Ansicht vertreten, daß die operierte Höhle sich wieder epithelisiere durch Einwachsen des Nasenepithels, und daß sie so als Hohlraum erhalten bleibe, auch wenn die erkrankte Schleimhaut vollständig beseitigt war. Die Befunde bei Nachoperationen geben wenigstens die übereinstimmende Tatsache, daß rückfällige Entzündungen vorwiegend in nicht ganz ausgeheilten oder wieder erkrankten Buchten und Hohlräumen sich entwickeln, die mit erkrankter Schleimhaut ausgefüllt sind. Wo die Schleimhaut fehlt, ist die Höhle mehr oder weniger

Digitized by Google

fest obliteriert. Über die feineren Vorgänge beim Zustandekommen des Obliterierens gewinnen wir am Kranken kaum Aufschluß. Histologisch untersuchte Fälle von geheilter Nebenhöhlenentzündung sind mir beim Menschen nicht bekannt. Die Lücke unserer Kenntnis füllten die experimentellen Untersuchungen *Ssamoylenkos* aus, deren Ergebnisse ich schon oben kurz angeführt habe. Meine eigenen Untersuchungen nahm ich seinerzeit ebenfalls in der Absicht vor, eine Antwort auf die Frage nach der Ausheilung der operierten Nebenhöhlen zu bekommen.

Im Gegensatz zu *Ssamoylenko* habe ich aber bei den Operationen auf eine strikte Durchführung der Asepsis keinen Wert gelegt. Ich ging von der Überlegung aus, daß die Reaktion in einer normalen Stirnhöhle, die unter strengster Beachtung der Forderungen der Asepsis von der Schleimhaut befreit wird, unter anderen Bedingungen verlaufen müsse als die in einer vorher entzündlich erkrankten Höhle. Es ist in letzterem Falle stets damit zu rechnen, daß die Krankheitserreger durch den Eingriff auf die bloßliegenden knöchernen Wände verbreitet werden. Dasselbe kann man erreichen, wenn man in einer normalen Stirnhöhle operiert, ohne die Forderungen der Asepsis streng zu beachten. Die ideale Versuchsanordnung wäre erreicht gewesen, wenn auch im Versuch vorher die Stirnhöhle hätte infiziert und eine entzündliche Erkrankung herbeigeführt werden können. Das hätte aber eine ganz erhebliche Erschwerung bedeutet, ganz abgesehen davon, daß auch bei einer exakten Durchführung doch infolge des ganz anderen Baues der Nasen der zum Versuch benutzten Tiere auch die Verlaufsart der Erkrankung eine ganz andere geworden wäre.

So habe ich mich beschränkt, die Bedingungen für die der Schleimhaut beraubte Höhle auf einfachere Weise nachzuahmen.

Im einzelnen ging ich in der Weise vor: Durch einen Schnitt parallel dem oberen Orbitalrande wurde die Knochenoberfläche freigelegt, die Weichteile einschließlich des Periostes zurückgeschoben. Darauf wurde die Vorderwand der Höhle, ungefähr zur Hälfte, manchmal noch in etwas größerer Ausdehnung, abgetragen. Bei 3 von 16 operierten Tieren wurden beide, bei den übrigen nur eine Stirnhöhle, im ganzen also 19 Stirnhöhlen operiert. In 9 Fällen wurde versucht, eine breite Verbindung mit der Nase herzustellen. Die Schleimhaut wurde 17 mal durch Auskratzen mit einem kleinen scharfen Löffel entfernt; 2 mal wurde die Schleimhaut in Ruhe gelassen. In allen Fällen wurden zum Schluß die Weichteile vollständig vernäht. Nach 2—185 Tagen wurden die

Digitized by Google

Tiere getötet, die Köpfe im ganzen fixiert und entkalkt und dann die Stirnhöhlengegend in einzelne Blöcke zerlegt. Auf eine Zergliederung zwecks Feststellung des makroskopischen Befundes wurde verzichtet, um die topographischen Verhältnisse für die mikroskopische Untersuchung nicht zu beeinträchtigen.

Bei der histologischen Untersuchung stellte sich Folgendes heraus:

In fast allen Fällen bestanden mehr oder minder ausgesprochene Entzündungen der bedeckenden Weichteile, die von einfachen Infiltrationen bis zu ausgesprochenen Abszeßbildungen wechselten.

Von den 2 Stirnhöhlen, deren Schleimhaut in Ruhe gelassen waren, zeigte die eine nach 11 Tagen im Lumen eine geringe Menge serösen und zelligen Exsudates, in der Nähe der Knochenlücke eine submucöse Periostwucherung. In der andern war 97 Tage nach der Operation und in der Nähe des durch periostale Knochenneubildung nahezu geschlossenen Defektes eine geringe Auflockerung und zellige Infiltration festzustellen.

Die bei der Operation der anderen Höhlen beabsichtigte gründliche Entfernung der Schleimhaut war in den meisten Fällen nicht völlig gelungen. Mehr oder minder ausgedehnte Schleimhautreste fanden sich besonders in den verschiedenen Winkeln der Höhlen. Dieses nicht gewollte Stehenbleiben von Schleimhautteilen erwies sich aber als ein für die Beurteilung der Heilungsvorgänge sehr wichtiger und günstiger Punkt; es ermöglichte, die Verschiedenheit der Vorgänge zu erkennen, die sich nach der Operation abspielten, je nachdem die Schleimhaut fehlte oder erhalten war. Das Endost war immer erhalten, auch wenn die Schleimhaut gründlich entfernt. Für den Ablauf der Heilung ist dies, wie weiter unten erörtert wird, von besonderer Wichtigkeit.

Die Schleimhaut der Stirnhöhle der Katze ist nahezu ebenso beschaffen wie die des Menschen. Normalerweise sitzt ein niedriges, kubisches Flimmerepithel auf einer dünnen Bindegewebsschicht, die direkt in das Endost übergeht. Drüsen sind kaum vorhanden. Auch die entzündliche Reaktion gleicht durchaus im histologischen Bild der, die wir beim Menschen beobachten. Besonders schön zeigte sich dies in der Stirnhöhle einer Katze, die 13 Tage nach der Operation getötet wurde. Genau wie beim Menschen wechseln Stellen, die sich stark in das Lumen hervorwölben und eine vorwiegend seröse Durchtränkung zeigen, mit solchen, die nur wenig

Digitized by Google

verdickt, aber sehr zellreich sind. Meist schließen sich die Zellanhäufungen an ein größeres Gefäß an. Das Epithel ist in ein hohes, flimmerndes Zylinderepithel verwandelt.

Der Versuch, durch Anlegen einer weiten Verbindung mit der Nase ähnliche Verhältnisse zu schaffen, wie wir es bei den üblichen Operationen am Menschen tun, führte zu keinem Ergebnis. Die Nase der Katze, insbesondere das Siebbein der Katze ist so wesentlich anders gebaut als beim Menschen, daß ein weiter Zugang in die freie Nase nur durch eine eingreifende Ausräumung der ganzen Nase erreicht werden kann. Es ergab sich, daß die Wegnahme des Stirnhöhlenbodens in der Umgebung des Ductus nasofrontalis und die Ausräumung der angrenzenden Siebbeinteile eine so starke Reaktion an den Weichteilen und Knochen zur Folge hatte, daß die operierte Höhle infolge der entzündlichen Gewebsneubildungen bald wieder als ganz abgeschlossen betrachtet werden mußte.

Die in den einzelnen Fällen erhobenen Befunde lassen sich nicht genau nach der Zeit ordnen, die zwischen Operation und Tod des Tieres verflossen ist. Die verschiedene Stärke der entzündlichen Veränderungen beeinflußt das histologische Bild. Immerhin kann man verschiedene Gruppen unschwer zusammenfassen.

Die 2 Tage nach der Operation getötete Katze zeigt noch keine Reaktion der Wände und des Periostes.

Schon 7—8 Tage nach der Operation findet sich ein reichliches freies zelliges, mit Blutmassen untermischtes Exsudat, das teilweise, besonders in Buchten, bereits organisiert ist. Das Periost ist stark gewuchert, eine eigentliche Endostwucherung fehlt noch, ebenso die Knochenneubildung an den Höhlenwänden. Dagegen sind die erhaltenen Schleimhautreste im Zustand lebhafter seröser und zelliger Entzündung.

Nach 10—13 Tagen ist die Periostwucherung schon sehr erheblich. Die vom Periost aus neugebildete Granulation im Bindegewebe senkt sich durch die Operationslücke in die Höhle hinein. Auch vom Endost gehen dicke Bindegewebspolster aus, doch nur dort, wo das Epithel fehlt. An den Stellen, wo die Schleimhaut vollständig erhalten ist, ist trotz lebhafter Entzündung derselben die endostale Wucherung nicht vorhanden. In dem neugebildeten endostalen Bindegewebe findet sich, dem Knochen der Wände anliegend, reichliche Knochenneubildung.

Die Präparate der nach 21 Tagen getöteten Tiere zeigen besonders deutlich die Abhängigkeit des Heilverlaufes von der bestehenden Entzündung. In dem einen Falle, in dem ein großer,

Digitized by Google

mit der Stirnhöhle in freier Verbindung stehender Weichteilabszeß bestand, ist die Proliferation der Gewebe noch sehr gering, die endostale Neubildung im besonderen ist noch im Anfang, dagegen lassen sich zahlreiche Bilder von Resorption an den Knochen feststellen.

Auch nach 45 Tagen ist in einem Falle mit lebhafter Entzündung die Proliferation, die von den Wänden ausgeht, gering und es sind Resorptionsbilder nachzuweisen. Im 2. Falle ist sie ebenfalls wenig ausgesprochen, aber nicht so sehr infolge von Entzündung als infolge der großen Reste vollständig erhaltener Schleimhaut. Dagegen besteht eine starke periostale Wucherung in das Höhlenlumen hinein.

Nach 62 und 65 Tagen (s. Fig. 1) sind die Höhlen zum größten Teile von periostaler und vor allem endostaler Bindegewebs- und Knochenneubildung ausgefüllt, soweit nicht Schleimhaut erhalten war. Von deren Resten haben sich große cystische Hohlräume gebildet. In dem einen Falle liegt in der Mitte ein eitergefüllter Hohlraum. Der neugebildete Knochen ist nicht mehr von geflechtartigem Bau, sondern in ein spongiöses Raumsystem umgewandelt, das ein ganz lockeres Bindegewebe und weite Gefäße enthält.

Nach 184 und 185 Tagen sind die Höhlen von Bindegewebe und Knochen ausgefüllt. Der neugebildete Knochen hat noch mehr den Charakter eines spongiösen Knochens mit Fettmark und großen, weiten Gefäßen angenommen; er macht den Eindruck der Diploe. Wichtig aber ist, daß an der Grenze nach der mittleren, lockeren Bindegewebsmasse am Knochen noch unter einer endostartigen Schicht dichte Reihen von Osteoblasten liegen. Die Neubildung des Knochens ist also noch nicht zum Stillstand gekommen. Die Abbildung 2 zeigt am besten das Aussehen des Höhleninneren. Sie stammt von dem nach 185 Tagen getöteten Tiere. Der Unterschied zwischen den Höhlenteilen ist ganz auffallend; keine Spur von Endostwucherung, geschweige denn von Knochenneubildung, liegt unter der kaum veränderten Schleimhaut, die den Raum allseitig auskleidet; eine breite Schicht des beschriebenen Knochens und eine zentrale Bindegewebsmasse füllt die Höhle dort aus, wo die Schleimhaut entfernt ist.

Die Versuche lehren also, daß auch bei entzündlichen Vorgängen in der eröffneten Höhle eine vollständige Ausfüllung durch Bindegewebe und Knochen stattfindet. Die Neubildung beider geht vorwiegend von der Innenwand der Höhle, vor allem von dem sehr stark wuchernden Endost aus. Während nach einem halben

Digitized by Google

Jahre das neugebildete Bindegewebe locker, weitmaschig erscheint und den Eindruck macht, daß seine Neubildung zum Stillstand gekommen ist, läßt sich einwandfrei feststellen, daß die endostale Knochenneubildung noch nicht abgeschlossen ist. Das Periost ist bei der Ausfüllung nur im Bereich der Knochenlücke und ihrer unmittelbaren Umgebung beteiligt. *Ssamoylenko* scheint eine größere Beteiligung der periostalen Bindegewebsneubildung anzunehmen. Manchmal beschränkte sich die periostale Neubildung in meinen Fällen auf Bindegewebslager und Knochenplatten, die die Lücke der vorderen Wände mehr oder minder vollständig verschlossen. Immer aber ist die Ausfüllung der Höhle davon abhängig, daß das Schleimhautepithel fehlt. Ist es vorhanden, so bleibt die Endostwucherung nahezu vollständig aus. Knochenneubildung ist höchstens in geringem Maße bei lebhafter Schleimhautentzündung nachweisbar.

Können wir nun annehmen, daß beim Menschen die Vorgänge in gleicher Weise sich abspielen? Ich glaube, es ist dies der Fall. Histologische Untersuchungen darüber fehlen. Aber die Beobachtungen an Stirnhöhlen, vor allen an solchen, die mehrfach operiert werden mußten, lehren uns, daß die Ursache, die zur Nachoperation Veranlassung gab, in weitaus den meisten Fällen eiternde Hohlräume waren, die, von erkrankter Schleimhaut ausgekleidet, allseitig vom neugebildeten Gewebe umschlossen waren. Ausfüllung der Höhle, soweit die Schleimhaut fehlt, ist auch hier die Regel.

Wir können also damit rechnen, daß die Nasennebenhöhlen, wenn man sie bei der Operation von der erkrankten Schleimhaut befreit, sich durch endostale Bindegewebs- und Knochenneubildung auch bei Erhaltung der Knochenwände wieder ausfüllen. Es scheint, daß diese Neubildungen ein beträchtliches Maß erreichen, so daß wir annehmen können, daß selbst die Kieferhöhle sich mindestens sehr erheblich verkleinert.

Aus allem ergibt sich, daß wir mit der Entfernung der Schleimhaut, deren Rückbildung und Heilung, wie oben erörtert, in vielen Fällen mindestens fraglich erscheint, die Heilungsergebnisse nicht verschlechtern sondern verbessern. Wir können eine Ausfüllung oder wenigstens eine erhebliche Verkleinerung erwarten. Wir brauchen auch nicht zu fürchten, daß sich in den Winkeln und Buchten der Höhlen Krankheitsherde erhalten. Je enger der Hohlraum, umso rascher und fester, eben durch Knochenneubildung, wird er sich ausfüllen.

Digitized by Google

Wenn das Endost erhalten ist, brauchen wir zur Ausfüllung der Höhle das Periost nicht unbedingt. Wo es möglich ist, durch Wegnahme einer oder mehrerer Wände und durch einfaches Hineindrängen der Weichteile die operierte Höhle mehr oder weniger vollständig auszufüllen, da soll man das tun. Durch eine breite Öffnung in der Fossa canina kann man nach der *Luc-Caldwell*schen Operation die Ausfüllung der eröffneten Höhle beschleunigen. Wenn aber, wie bei der Stirnhöhle, Entstellungen durch teilweise oder vollständige Wegnahme der vorderen Wand entstehen, können wir davon absehen.

Es erscheint nun das wesentliche Ergebnis der Tierversuche zu sein, daß es uns die Berechtigung eines alten Verfahrens der Stirnhöhlenoperation bestätigt, das neuerdings wieder, m. E. mit Recht, aufgenommen worden ist, nämlich die Operation mit vollkommener Erhaltung der vorderen Wand. Es muß die besten kosmetischen Resultate geben, das bedarf keiner Erörterung. Da wir nach Entfernung der Schleimhaut mit einer Ausfüllung von der erhaltenen Wand rechnen können, und da wir außerdem durch Wegnahme des orbitalen Bodens der Höhle die Ausfüllung beschleunigen können, so wird das Heilungsergebnis nicht den anderen Verfahren, insbesondere dem *Killian*schen nachstehen. Es wäre höchstens eine ganz besonders große Ausdehnung nach oben und den Seiten, die es nicht erlaubte, die Schleimhaut von unten her überall zu erreichen, die uns zwänge, anders vorzugehen, sei es nach der *Killian*schen Methode, sei es auf dem Wege eines osteoplastischen Verfahrens.

Die Brauchbarkeit des Vorgehens mit Erhaltung der vorderen Wand wird schon jetzt auf Grund klinischer Erfahrungen vielfach empfohlen. Eine fast 10 jährige eigene Erfahrung hat sie mir bestätigt.

Wenn aber *Kretschmann* meint, daß durch die nachgewiesene Ausfüllung der Stirnhöhle die Herstellung eines freien Zuganges zur Nase überflüssig werde, so kann ich ihm keineswegs zustimmen. Nicht nur die Ausräumung der vorderen Siebbeinzellen, sondern auch die sorgfältige Benutzung der Nasenschleimhaut zur Deckung der lateralen Wand der breiten durch die Operation geschaffenen Verbindung halte ich nach wie vor für notwendig. Dies tue ich aber nicht in der Erwartung, daß dieser breite Weg dauernd in ein erhaltenes Stirnhöhlenlumen führen soll, sondern nur mit der Absicht, dadurch den Abfluß des Wundsekretes aus der Höhle bis zur Heilung (d. h. Ausfüllung) zu sichern. Handelt man so,

Digitized by Google

dann gibt es auch kaum Fälle, in denen man nicht primär die Hautwunde schließen darf.

Die geschilderten Heilungsvorgänge an den Nasennebenhöhlen scheinen in einem gewissen Gegensatze zu stehen zu den Beobachtungen, die wir am operierten Schläfenbeine machen. Dort sehen wir sehr häufig keine wesentliche Knochenneubildung, sondern wir finden die ganze Operationshöhle dauernd nahezu in derselben Ausdehnung erhalten, wie sie bei der Operation war. Das tritt auch dann ein, wenn von dem Zurückbleiben größerer Schleimhautreste, deren Einfluß auf die Knochenneubildung wir an den Stirnhöhlen kennen gelernt haben, keine Rede sein kann. Die Erklärung für dieses verschiedene Verhalten ist m. E. nicht schwierig. Bei den Schläfenbeinoperationen entfernen wir auch das Endost der Zellen mit, wir schaffen eine reine Knochenwundfläche, auf der kein besonders zu Knochenneubildung geeignetes Gewebe zurückgeblieben ist. Um dieselben Verhältnisse wie bei den Nasennebenhöhlen herzustellen, müßten wir aus einer der eröffneten Warzenfortsatzzelle nur die Schleimhaut entfernen. Dann wird die Wucherung des erhaltenen Endostes genau so einsetzen wie in der Stirnhöhle. Sehen wir doch selbst unter der erhaltenen Schleimhaut der Warzenfortsatzzelle durch den Einfluß entzündlicher Reaktion lebhafte Knochenneubildung auftreten, deren histologischer Befund sich nicht von dem unterscheidet, den wir bei den experimentell erzeugten Bildern an den Stirnhöhlen der Katzen beobachten.

Erklärung der Abbildungen auf Taf. I.

Fig. 1. Schnitt durch die Stirnhöhle oberhalb der Knochenlücke, 62 Tage nach der Operation.

a) Unoperierte Höhle.
b) Neugebildeter endostaler Knochen.
c) Grenzen des alten und neuen Knochens.
d) Bindegewebe.

Fig. 2. Schnitt durch die Höhle am oberen Rande der Knochenlücke, 185 Tage nach der Operation.

a) Unoperierte Höhle.
b) Teil der operierten Höhle, in dem die Schleimhaut erhalten blieb.
c) Neugebildeter periostaler Knochen.
d) Neugebildeter endostaler Knochen.
e) Bindegewebe.

Digitized by Google

II.

(Aus der Berliner Universitäts-Ohren- und Nasenklinik.)

Der schmale Kuppelraum und seine Gefahren.

Von

H. BEYER

in Berlin.

(Hierzu Tafel II.)

Die technische Schwierigkeit der Ohroperationen liegt einerseits in der Kleinheit des Operationsgebietes, andererseits in dem Zusammenliegen lebenswichtiger organischer Einzelheiten in diesem beschränkten Raume. Sie wird erheblich vermehrt, sobald irgendwelche Abweichungen in der anatomischen Lage dieser Organe vorhanden sind. So engt ein vorgelagerter Sinus das Operationsfeld für die Antrumeröffnung mitunter bis auf einige Millimeter ein oder zwingt den Operateur, bei der Ausführung der Totalaufmeißelung einen ganz anderen Weg wie üblich zu gehen. Daher in früheren Jahren bei Beginn der Ausbildung der ohroperativen Technik das Suchen nach äußeren Anzeichen bei derartigen gefährlichen Schläfenbeinen[1]) zur Vermeidung der Operationsschwierigkeiten. In gleicher Weise muß auch der Operateur infolge einer Dehiszenz des Schläfenlappens das Antrum bei der Operation in anderer Lage und Tiefe suchen, um dadurch die von der überhängenden Vitrea überlagerten und verdeckten medialen Zellen freizulegen. Der Operationsgeübte oder der anatomisch Vorgebildete, der seine Kenntnisse von der verwickelten Schläfenbeinanatomie nicht allein aus wenigen Präparaten, sondern aus reicher Übung geschöpft hat, kann wohl mit einem Blick nach wenigen Meißelschlägen die Situation übersehen. Der Ungeübte wird sich aber erst tastend seinen Weg suchen müssen, soll nicht ein falscher Meißelschlag den Sinus gefährden oder die Dura unbeabsichtigt freilegen. Als völlig harmloser Eingriff ist jedenfalls die Freilegung der intakten Dura und des Sinus nicht anzusehen, denn da wir gezwungen sind, in infiziertem Gewebe zu operieren, liegt

[1]) *Trautmann*, Chirurgische Anatomie des Schläfenbeins. Berlin 1898.

Digitized by Google

die Möglichkeit besonders bei Sekretverhaltung nahe, dadurch Verhältnisse zu schaffen, wie bei einem Extradural- oder perisinuösen Abszeß mit allen seinen Folgen.

Müssen wir bei der Ausführung einer Operation Sinus und Dura freilegen, da wir die Knochendecken, die Vitrea, den Sulcus erkrankt finden, so sehen wir daran schon die Wirkungen der Schutzkräfte des Körpers durch Verdickungen, Auflagerungen, die einen Wall gegen Infektion geschaffen haben. Die intakte Dura und ebenso der Sinus besitzen noch nicht diesen Schutz, der erst im Laufe der weiteren Behandlung sich entwickeln muß, sie sind daher unter schlechtere Bedingungen gestellt und einer Infektion eher ausgesetzt. Daß diese selten auftritt, liegt m. E. nur daran, daß durch die regelmäßige Drainage und Säuberung der Wundhöhle während der Nachbehandlung der Entwicklung der Infektion vorgebeugt wird.

Der Ansicht *Schulzkes*[2]), daß die Bloßlegung der Dura oder des Sinus bei streng eingehaltener Asepsis keine üblen Folgen hat, stehen eine große Reihe von Beobachtungen entgegen, die die Gefährlichkeit derselben dartun. So sahen *Panse*[3]), *Sturm-Sucksdorff*[4]), *Grunert-Dallmann*[5]), *Hansberg*[6]), *Freitag*[7]), *Bürkner* und *Uffenorde*[8]) und *Bondy*[9]) mehrfach Fälle von Sinusthrombose danach entstehen. Die Einwürfe von *Schenke*[10]) und *Marum*[11]), daß der Beweis für die Infektion des freigelegten Sinus nicht erbracht sei, daß man vielmehr annehmen muß, sie habe schon vorher bestanden, da wir wissen, daß selbst infizierte Thrombosen monatelang symptomlos verlaufen können, wird von *Bondy*[12]) durch die Klarlegung dreier einwandfrei beobachteter Fälle und durch die tierexperimentellen Versuche *Haymanns*[13]) in Frage gestellt. Er resümiert seine Ansicht daher dahin, daß in einzelnen seltenen Fällen die Freilegung des Sinus zu einer sekundären

[2]) Arch. f. Ohrenheilk. 29.
[3]) Arch. f. Ohrenheilk. 51.
[4]) Ztschr. f. Ohrenheilk. 39.
[5]) Arch. f. Ohrenheilk. 52.
[6]) Ztschr. f. Ohrenheilk. 44.
[7]) Ztschr. f. Ohrenheilk. 45.
[8]) Arch. f. Ohrenheilk. 72.
[9]) Monatsschr. f. Ohrenheilk. 43.
[10]) Arch. f. Ohrenheilk. 53.
[11]) Arch. f. Ohrenheilk. 85.
[12]) Arch. f. Ohrenheilk. 85.
[13]) Arch. f. Ohrenheilk. 83.

Digitized by Google

Infektion desselben nicht nur führen kann, sondern auch tatsächlich geführt hat. Ob ihm dann darin beizustimmen ist, daß eine praktische Bedeutung dieser Frage nicht oder nur in ganz geringem Grade beizumessen sei, dürfte, was die Freilegung der Dura anbetrifft, mehr wie fraglich sein. Es beschreiben nämlich *Grunert-Zeroni*[14]) und *Gradenigo*[15]) Fälle von Meningitis nach Freilegung der intakten Dura, und *Harris*[16]) berichtet über 2 Fälle, bei denen nach Transplantationen *Thiers*cher Hautlappen auf die freiliegende Dura und Verschluß der retroaurikulären Wunde eine Infektion der Meningen stattfand. Ferner erklärt *Winkler*[17]) die Freilegung der gesunden Dura bei chronischen Eiterungen geradezu als einen Kunstfehler, da danach höchst unangenehme postoperative Beschwerden, insbesondere heftige Kopfschmerzen aufträten, die vermieden werden müßten. Es dürfte daher die Freilegung nur in Frage kommen, wenn ohne sie nicht zur Epidermisierung zu bringende, unkontrollierbare Nischen zurückbleiben. Bei den akuten Eiterungen müsse dem entgegen möglichst alles eliminiert werden, was weitere Nachschübe von infektiösem Material bewirken könne, und daher von Sinus und Dura der hyperämische Knochen entfernt werden, bis völlig gesunde Verhältnisse vorliegen.

Unsere Erfahrungen sprechen sehr für die *Winkler*schen Beobachtungen. In einer ganzen Reihe von Fällen mit Durafreilegung sahen wir außer den quälenden Kopfschmerzen, die allerdings im Laufe der Zeit abklangen, eine besondere Empfindlichkeit für Sondenberührung an der Verlötungsstelle der Dura mit dem oberen Plastiklappen bestehen bleiben. Wie sehr die freigelegte Dura, aber auch der Sinus in der Operationshöhle auf jeden Reiz reagiert, kann man auch daraus ersehen, daß jedes Beizen, selbst mit der doch wenig in die Tiefe dringenden Milchsäure tagelang Kopfschmerzen bewirkt, die sich bei intensiven Beizungen, wie z. B. mit Argentum, bis zur Benommenheit steigern können.

Aber nicht nur diese unangenehmen Nebenerscheinungen und die, wenn auch seltene Möglichkeit der Infektion der Meningen geben Veranlassung, die gesunde Dura möglichst nicht der Knochenschutzdecke zu berauben, sondern auch die Überlegung, daß der geringste Hirnprolaps und der freiliegende Sinus in der Nach-

[14]) Arch. f. Ohrenheilk. 46.
[15]) Arch. f. Ohrenheilk. 47.
[16]) Transakt. of the Americ. Otol. Soc. 39.
[17]) Verh. d. Dtsch. Otol. Ges. 19.

Digitized by Google

behandlungszeit ganz besondere Aufmerksamkeit erfordern und mangels schnellgehender Überhäutung die Dauer der Behandlung verlängern. Ganz besondere Vorsicht ist aber geboten, wenn bei der Totalaufmeißelung die Dura am Tegmen freigelegt wird, und infolge geringer Übersichtlichkeit einer engen Operationshöhle Verhaltungen oder Überwachsungen entstehen.

Wohl jeder Operateur wird bemerkt haben, daß bei der einzeitigen Radikaloperation die Dura häufiger unbeabsichtigt freigelegt wird, wie bei der zweizeitigen Ausführung. Geht der Anfänger von selbst den ihm bekannten Weg der Antrumfreilegung und daran anschließend der Aufdeckung des Kuppelraums, da er sich dabei sicherer fühlt, so operiert der geübte Operateur meistens einzeitig. Fraglos wird dadurch die Dauer der Operation abgekürzt.

Handelt es sich um ein Cholesteatom des Kuppelraums oder um ein ausgedehntes der Warzenzellen, so kann man mitunter in äußerst kurzer Zeit die ganze Operation bei dem einzeitigen Vorgehen bewerkstelligen. Durch die sekundäre Caries ist die hintere Gehörgangswand innen verschmälert, sie bricht leicht durch, die laterale Kuppelwand ist ebenfalls dann meistens schon eingeschmolzen, so daß nur wenige Meißelschläge zur breiten Eröffnung der Mittelohrräume genügen. Noch einfacher ist es dann, wenn bei großen Cholesteatomen infolge breiten Durchbruchs durch die hintere Gehörgangswand die Operation gewissermaßen von der Natur schon größtenteils ausgeführt wurde.

Anders liegen die Verhältnisse, wenn es sich um reine Caries handelt, wenn die Knochenerkrankung vom Rande des Trommelfells ausgehend sich nun über die Antrumzellen und nach unten an der hinteren Gehörgangswand entlang erstreckt. Da gelingt es nicht in der einzeitigen Operation mit wenigen Schlägen die feste Gehörgangswand zu durchtrennen, während man sie bei der zweizeitigen Operation durch allmähliches Abtragen von hinten vor dem Durchschlag beliebig verschmälern kann. Außerdem ist ja die Ausbildung der Gehörgangswand eine ganz verschiedene. Je breiter sie angelegt ist, je schräger sie steht, je tiefer sie nach innen gelagert ist, desto schwieriger wird die einzeitige Operation, denn wir durchschlagen ja die Wand an der breitesten Stelle. Mitunter keilt sich dann wohl ein dreieckiges Knochenstück ein und muß erst durch Ummeißeln mobilisiert und entfernt werden. Das sind aber alles nur nebensächliche, den erfahrenen Operateur wenig hinderndo Zufälligkeiten.

Digitized by Google

Schwieriger wird es jedoch, wenn bei mangelnder Ausbildung des Kuppelraumes nunmehr seine laterale Wand, die Gehörgangswand und das Tegmen sich in naher Nachbarschaft befinden. Der Größe des Kuppelraumes wird so wenig Beachtung geschenkt, und doch sind eine ganze Reihe von mißlichen Faktoren dadurch bedingt. Er ist ja vielfach der Träger der Cholesteatombildung, und seine Ausdehnung muß maßgebend für das Fortwachsen der Geschwulstmassen sein. Je weiter er ist, je breiter der Aditus ad antrum, je größer der Hohlraum der Warzenzellen, desto mehr hat das Cholesteatom die Möglichkeit, sich langsam auszudehnen und seine deletären Eigenschaften auf den Knochen erst nach desto längerer Zeit auszuüben. Je schmaler der Kuppelraum ist, je enger der Aditus ad antrum, desto eher wird das Tegmen cariös werden und desto größer die Gefahr für die Entwicklung eines Hirnabszesses.

Sieht man eine Reihe von Präparaten auf die Ausbildung und Form des inneren Kuppelraumes an, so wird jedem sofort die Mannigfaltigkeit dabei auffallen.

Politzer[18]) gibt die Höhe des Attik vom *Rivini*schen Ausschnitt bis zum Tegmen variierend zu 3—6 mm an. *Klingel*[19]) nimmt als Durchschnittshöhe 4 mm an, da er bei 47 Messungen 17 mal diese Zahl fand, 6 mal nur 3 mm und nur 2 mal 5—6 mm. Der wechselnden Höhe entsprechend beträgt die Entfernung zwischen Amboßkörper und Tegmen bei dem einen Präparat bis zu 5 mm und noch darüber, bei dem anderen liegt der Amboßkörper direkt dem Tegmen an. Die Ausdehnung im Breitendurchmesser rechnet *Politzer* zu 5—6 mm. Bei den hohen und weiten Kuppelräumen besteht sowohl nach vorne wie nach hinten, dem Aditus zu, ein verhältnismäßig weiter Spielraum, und vielfach wird der Raum noch dadurch erweitert, daß er sich in die obere Gehörgangswand hinein erstreckt, diese unterhöhlend. Das sind die Fälle, bei denen die Radikaloperation ganz besonders leicht ist, indem wenig Meißelschläge genügen, den Kuppelraum freizulegen.

Bei den schmalen Kuppelräumen stoßen gewissermaßen Hammerkopf und Amboßkörper überall an die Wandungen. Dazu trägt die verschiedene Dicke des Tegmen tympani bei und die geringe oder größere Ausbildung von Zellen daran. Vielfach er-

[18]) Lehrbuch. 1901.

[19]) Ztschr. f. Ohrenheilk. 21. 3—4. S. 193.

Digitized by Google

scheint das Tegmen als dünne, glatte, ja durchscheinende Knochenplatte, und gewöhnlich sind dann auch die ganzen Wandungen des Kuppelraums glatt, oder es ist in seiner Dicke verschieden, vorne nach dem Canalis musculotubarius breit, hinten schmal und dünn. Mitunter finden sich Einknickungen in dem dünnen Tegmen, das dadurch wie geteilt nach vorne zu höher liegt, als nach dem Aditus zu. Vielfach hängt dieses mit der späten Verknöcherung der Fissura petrosquamosa zusammen. Schließen sich von den Antrumzellen her Zellkomplexe an die Fläche des Tegmen an, dann sind auch gewöhnlich die Wandungen zellreich und das Tegmen meistens dick. Es kommt auch vor, daß das Tegmen nicht einheitlich flächenhaft ausgebildet ist, sondern daß hinter der glatten lateralen Wand sich tiefe Zellen finden. Dabei kommt es auch zu besonders geformten Ausbuchtungen oberhalb des Proc. cochleariformis, die wie eine obere Nische des eigentlichen Raumes gebildet sind. *Schmiegelow*[20]) beschreibt den ganzen Raum zwischen Processus brevis und Tegmen als einen vollständigen Komplex von großen oder kleinen Hohlräumen, in dem naturgemäß Entzündungserscheinungen ganz besonders hartnäckig verlaufen werden.

Von besonderer Wichtigkeit für die Operation sind dann auch die Maße der lateralen Kuppelwand und der hinteren Gehörgangswand. Auch diese sind ganz verschieden in ihrer Anlage. Während einmal die Kuppelwand besonders breit und massiv gebildet ist, und wie ein dicker Wall nach außen den Kuppelraum begrenzt, verläuft sie ein andermal nur wie eine feine dünne Spange. Die Form und Breite der hinteren Gehörgangswand wechselt auch erheblich. Bald geht sie wie ein dickes Knochenviereck in den dann auch gewöhnlich zellarmen Warzenfortsatz über, bald verläuft sie aber auch schmal nur in der Breite des lateralen Bogengangswulstes. Es ist klar, daß beim Zusammenfallen dieser verschiedenen Anlagen des Kuppelraumes, der Kuppelwand und der Gehörgangswand sich die verschiedensten Variationen finden. Eine breite Kuppelwand und ebenso gebildete Gehörgangswand werden die Operation erschweren und, falls dabei der Kuppelraum eng gebildet ist, bei energischem Vorgehen des Operateurs leicht zur Durafreilegung Veranlassung geben. Das gleiche wird der Fall sein, wenn schmaler Kuppelraum, enge Kuppelwand und dünnes Tegmen zusammenfallen.

[20]) Ztschr. f. Ohrenheilk. 21.

Digitized by Google

Es muß daher in allen diesen Fällen die Operation sorgsam und vorsichtig ausgeführt werden, will man Splitterbrüche und damit Durafreilegung vermeiden. Es ist ja doch die Rinne zwischen Sporn und Tegmen der empfindlichste Ort für die Nachbehandlung, da dort der obere Gehörgangslappen anliegen soll und die Epidermisierung bewirken. Fehlt nun die Stütze des Knochens, liegt die Dura hier frei, so muß dieser Lappen an die Dura teilweise oder ganz angelegt und antamponiert werden. Dadurch entstehen Verwachsungen zwischen beiden und als Folge davon, wohl durch den Narbenzug, Zerrungen an der Dura, die zu den vorhin erwähnten häufigen Kopfschmerzen, ausstrahlend nach der ganzen Kopfseite, Veranlassung geben. Ein weiterer Nachteil im Verlauf der Nachbehandlung zeigt sich insofern, als nur bei sorgsamster Beobachtung bei der Tamponade die schmale Rinne zwischen Dura und Tegmenrest und dem Sporn offen gehalten werden kann. Hier hat noch mehr wie sonst der *Stacke*sche Ausspruch Geltung, daß jeder Verbandtag ein kritischer Tag ist. Besonders die ersten Verbände sind dabei maßgebend. Senkt sich der Lappen infolge mangelnder Stütze, so kommt es gar zu leicht zur Verwachsung mit dem Sporn. Die freiliegende Dura drängt nämlich den Lappen nach unten, wodurch die an und für sich schmale Rinne bei einem solchen Kuppelraum noch mehr verengert wird. Dadurch kommt es zur Ausbildung einer Tasche, in der sich das Wundsekret ansammelt und zur Mazeration der Epidermis führt.

Geschieht das, so tritt durch die übermäßige Granulationswucherung nach unten eine Gefährdung der Fenstergegend auf. Plötzlich einsetzende Labyrintherscheinungen sind die Folge, die aber nur wie eine Art Druckreiz wirken und sich von den schweren schnell fortschreitenden Labyrinthreizungen durch operative Stapesluxation wohl unterscheiden. Daß sie durch den verwachsenden Lappen und die dadurch bedingte üppige Granulationsbildung bewirkt werden, ersieht man daraus, daß sie nach Lüftung des Lappens sofort zurückgehen. In zwei Fällen habe ich diese labyrinthären Reizerscheinungen besonders charakteristisch gesehen. Kurze Auszüge aus den Krankengeschichten mögen dies erklären.

Fall 1. B. Links Ohrenlaufen seit mehreren Jahren, Polypen früher mehrfach entfernt, seit 2 Jahren Ohr fast trocken. Vor 8 Tagen wieder starkes Ohrenlaufen links und Geschwür im Ohr. Seit 4 Tagen in Behandlung. Da zunehmende Kopfschmerzen, schlechter Schlaf, Temperaturanstieg auf 38,3°, sucht Pat. die Klinik auf.

Digitized by Google

Befund. Rechtes Ohr o. B. Links: Stenose des Gehörgangs, fötide Eiterung, hochgelegener Defekt, Polypenbildung hinten oben, leichter Druckschmerz am Warzenfortsatz. Rechts: Flüstersprache 6 m; links: ad choncham. Weber nach links. Kein spontaner Nystagmus. Vestibulum links normal erregbar.

Operation. Nach Abklappen der Ohrmuschel und Abmeißeln der dünnen Corticalis bricht sofort in Spinahöhe die obere Wand ein. Die Dura liegt direkt der hinteren Gehörgangswand an. Die eingebrochenen Splitter müssen mit Häkchen und Löffeln entfernt werden. Es ist völlig ausgeschlossen, die Radikaloperation einzeitig auszuführen, darum wird nach *Stacke* operiert. Abmeißeln der lateralen Kuppelwand vom Gehörgang aus, dabei findet sich ein über bohnengroßes Cholesteatom mit jauchigem Eiter. Der ganze Teil des Tegmen, der nach der Schläfengrube geht, ist cariös. Die Dura muß in etwa Fünfpfennigstückgröße freigelegt werden, ist entsprechend der cariösen Stelle am Tegmen granulierend. Das Cholesteatom mit den Granulationen wird ausgeräumt, die hintere Gehörgangswand tief geglättet. Die Situation ist derart, daß direkt hinter dem Sporn die Dura dem Additus ad antrum anliegt, das Antrum unterhalb der Dura gelagert ist. Es wird versucht, aus dem zerfallenen äußeren Hautlappen einen Plastiklappen zu machen, was nur teilweise gelingt. Die Dura muß im vorderen Teil freibleiben. Es wird äußerer Verschluß gemacht.

Normaler Wundverlauf, nur die Epidermisierung am Tegmen und er freiliegenden Dura geht langsam vonstatten. Auf eigenen Wunsch wird Pat. zur Nachbehandlung entlassen; mit Tamponade und Spülungen abwechselnd behandelt. Nach einer Spülung tritt plötzlich Schwindel, Erbrechen und Sprachstörungen (wortsuchende und langsam schleppende Sprache) auf. Die Sprachstörungen heben sich wieder. Pat. wurde deshalb wieder in die Ohrenklinik gebracht. Allgemeinbefinden sehr gestört. Erbrechen, Schwindel, Kopfschmerz. Profuse Absonderung. Druckempfindlichkeit hinter dem Ohre. Flüstersprache wird nicht gehört. a^1-Gabel wird gehört. Weber lateralisiert ins kranke Ohr.

Konversationssprache bei Lärmtrommel im rechten Ohr gehört.

Nachoperation. Durchtrennung der hinteren Naht. Abhebung des oberen Lappens von der Gehörgangswand, der hier angewachsen, worauf sich Eiter aus dem Kuppelraum entleert. Oberer Lappen wird mit dem Elevatorium nach oben gedrängt und durch Tampons nach oben antamponiert. Granulationsbildung an der Gegend der Fenster.

Während der Operation langsame Nystagmusausschläge zur gesunden Seite. Die Wunde wird offen gelassen und von hinten tamponiert. Wunde epithelisiert sich. Nachlassen der Eiterung. Lappen legt sich gut an. Ausheilung bis auf eine vorübergehend leicht granulierende Stelle an der hinteren Gehörgangswand.

Fall 2. F. L. Mit 2 Jahren Masern, seitdem Ohrenlaufen links. Vor einigen Tagen heftige Schmerzen im linken Ohr mit Schwindelanfällen, Druckschmerz am Warzenfortsatz. Fötide Eiterung. Senkung der hinteren Wand. Trommelfell nicht sichtbar. Kein Nystagmus. Romberg: Fall-

Digitized by Google

neigung nach hinten. Flüstersprache ad concham. Weber nach links. Vestibulum: links herabgesetzte Erregbarkeit.

Radikaloperation: Beim ersten Meißelschlag liegt die Dura frei, da sie noch etwas tiefer reicht, als die Spina steht. Aus der Tiefe unter Druck Eiter. Beim vorsichtigen Meißeln längs der hinteren Gehörgangswand stößt man auf Cholesteatommassen. Auch der Sinus stark vorgelagert, wird freigelegt. Das Cholesteatom hat teilweise die hintere Wand ergriffen, daher bricht die Brücke der Cholesteatomcaries leicht ein. Cholesteatom in der Größe einer Kirsche wird ausgelöffelt. In der Tiefe reicht das Cholesteatom weit nach oben, so daß ein großer Teil der Durakapsel weggenommen werden muß. Auf der Dura Granulationen. Auch an den Sinus geht das Cholesteatom heran, und zwar breiten sich Massen im Umfang einer Linse direkt auf der Sinuswand aus. Kein Bogengangsdefekt, dagegen in der Gegend der Labyrinthfenster Cholesteatommassen, die nur schwer zu entfernen sind. Glätten des Sporns, Plastik.

Während der Nachbehandlung Schwellung des Augenwinkels, Ödem an der Wange, starke Sekretion aus der Wunde. Ödem geht zurück. Retroaurikuläre Wunde bricht auf. Umgebung dick geschwollen, daher in Narkose Revision der Wunde, Auskratzen der üppigen Granulationen. Der obere Lappen muß entfernt werden, da nekrotisch, dadurch Erweiterung der sonst engen Operationshöhle. In der Tubengegend noch einige Cholesteatombröckel, die entfernt werden.

Verschluß der retroaurikulären Wunde.

Wiederum reißen die Nähte durch, Granulationen jetzt in besserem Aussehen. Es wird versucht, die Höhle von dem Gehörgang aus zu tamponieren, um die Wundränder einander zu nähern. Pat. gibt an, daß sie sowohl beim Austamponieren des Ohres, wie auch bei Druck auf den Verband, sogar wenn sie sich auf das verbundene Ohr legt, schwindlig wird. Sofort treten dabei grobschlägige Nystagmuszuckungen nach rechts auf. Kein Vorbeizeigen danach. In der weiteren Nachbehandlung stößt die Tamponade wegen des jedesmaligen Schwindelanfalls auf Schwierigkeiten, da wieder starke Granulationsbildung aufgetreten. Prüfung: Drehen. Nachnystagmus nach rechts 15", nach links 12". Beim Spülen mit kaltem Wasser kein Schwindel, kein Nystagmus. Plötzlich rotatorischer grobschlägiger Nystagmus beim Blick nach rechts, als das Spülrohr weiter nach der Pauke gelegt wird. Hörreste auf dem Ohr noch vorhanden. Bei Druck auf die Gegend des Labyrinthfensters tritt grobschlägiger Nystagmus auf mit starkem momentanem Schwindelgefühl, das bei Nachlassen des Druckes sofort aufhört. Im Moment des Druckes fliegt der Kopf nach rechts und man sieht einige kurze Nystagmusschläge. Die Empfindlichkeit ist wieder groß, da selbst bei leichtem Druck auf den Verband Nystagmus auftritt.

1. III. Nachoperation: Schnitt durch die alte Narbe von der retroaurikulären Wunde aus. Auskratzung der Granulationen unterhalb der gesenkten Dura. Dabei entleert sich Eiter aus dem Kuppelraum, der durch Granulationen verschlossen war. Dura und Sinus erscheinen nicht verändert. Spaltung der hinteren Gehörgangswand. Annähung des oberen Zipfels nach hinten oben, des unteren nach hinten unten. Schwindel-

Digitized by Google

erscheinungen lassen nach, nur selten finden sich noch bei der Tamponade vereinzelte Nystagmuszuckungen. Hörfähigkeit nicht erloschen, langsame Epidermisierung.

In beiden Fällen finden wir bei der Radikaloperation außerordentlich kleine Kuppelräume. Die Dura liegt sofort beim Eingehen auf die hintere Gehörgangswand bei einzeitiger Operationsausführung frei und reicht bis in Spinahöhe oder noch tiefer hinunter. Da das Tegmen durch die Cholesteatomentwicklung cariös gefunden wird, muß die Dura noch weiter freigelegt werden, und bei der Plastik kommt der obere Lappen daher direkt an die Dura zu liegen. Im Verlauf der anfangs ohne jede Störung weitergehenden Nachbehandlung setzen dann plötzlich lebhafte Labyrinthsymptome und profuse Eiterung ein. Bei der Revision der Wunde findet sich zwischen dem Lappen und der Dura Eiterverhaltung und infolgedessen starke Granulationsbildung in der Pauke, die augenscheinlich durch Druck auf den Stapes die labyrinthären Reizsymptome ausgelöst hat. Bei dem ersten Kranken treten die Stapesdruckreizungen bei der Operation deutlich zutage durch vereinzelte Nystagmuszuckungen bei Lüftung und Ablösen des Lappens. Bei dem andern Patienten lassen sie sich schon durch Druck auf den Verband auslösen. In beiden Fällen hören die Reizerscheinungen prompt auf, nachdem der durch den Lappen verengerte Kuppelraum und die Operationshöhle wieder erweitert ist, und es erfolgt dann glatte Heilung.

Viel gefährlicher gestaltet sich der Verlauf in der Zeit der Nachbehandlung, wenn aus irgendeinem Grunde nicht für genügenden Abfluß des Sekrets von freigelegter Dura, Kuppelraum und Sporn gesorgt wird. Bei stärkerer Verhaltung kommt es zur Bildung eines wirklichen Extraduralabszesses mit allen seinen Folgen.

Kann sich das Sekret entleeren, indem entweder die Epidermis durchschmilzt, oder indem sich die Tasche nach vorn öffnet, so ist wohl die Heilung und Epidermisation verzögert, aber kein Boden für eine besondere Komplikation gegeben. Bleibt jedoch die Tasche geschlossen, ohne daß man es bei der Nachbehandlung gewahr wird, so kann es passieren, wenn der Hohlraum zwischen Dura und Lappen nur sehr klein ist, daß dann die Möglichkeit für die Einschmelzung der Dura gegeben ist, oder auch die Fortleitung des infizierten Materials, und so die Entwicklung des sekundären Hirnabszesses.

Digitized by Google

Zwei Fälle belehrten uns über diese Möglichkeit, die wir bei dem einen leider zu spät erkannten.

Ist man durch Erfahrung bei der Operation solcher schmaler Kuppelräume schon auf die Schwierigkeit der Nachbehandlung vorbereitet, wird man mit viel größerer Sorgfalt die etwaigen Komplikationen ins Auge fassen, um ihnen erfolgreich begegnen zu können. Bei dem folgenden Falle fehlte uns noch die Erkenntnis; er nahm deshalb den traurigen Ausgang.

Fall 3. E. H., 17 Jahre alt. Anamnese: Eltern sind gesund. 5 Geschwister sind alle gesund. Frühere Krankheiten: Als Kind von etwa 6 Monaten Masern. Mit 9 Jahren Lungenentzündung. Mit 10 Jahren Scharlach. Sonst stets gesund. Jetzige Erkrankung: Pat. will seit dem 17. Lebensjahre Ausfluß aus dem rechten Ohr haben. Von dieser Zeit an kann Pat. angeblich zeitweise sehr schlecht hören. Nach Behandlung soll das Gehör jedesmal wieder besser gewesen sein. Seit etwa 8 Wochen hat Pat. starke Schmerzen im rechten Ohr.

Befund: Äußeres o. B. Drüsen links linsengroß, druckempfindlich. Thorax: Atmung beiderseits gleichmäßig. Mäßige Wölbung. Pulmones: Grenzen o. B., überall gut verschieblich. Auskultatorisch: Reines vesikuläres Atmen. Heller voller Klopfschall. Cor: Grenzen normal, Töne über allen Ostien rein. Abdomen: Leber, Milz, Nieren o. B. Nervensystem: Bauchdeckenreflex vorhanden. Patellarreflex, Achillessehnenreflex lebhaft. Babinski, Oppenheim: —. Romberg: —. Pupillen: gleich weit. Reaktion auf Lichteinfall und Konvergenz gut. Rechtes Ohr: Fötide Eiterung, hochgelegener Defekt, Granulationen am oberen Pol. Linkes Ohr: Trommelfell etwas trübe, sonst o. B. Hörbefund: Flüstersprache rechts ad concham, links 6 m. Weber nach rechts. Kalorisch normale Erregbarkeit. Kein spontaner Nystagmus. Zeigeversuch o. B.

Radikaloperation: Corticalis wenig hart und zellreich. Einzeitige Operationsausführung. Dabei wird schon nach dem ersten Meißelschlag, ohne daß die Linea temporalis tief stände, die Dura freigelegt. Danach weiteres Vorgehen nach *Stacke* und Abmeißeln der lateralen Kuppelwand. Kuppelraum äußerst eng und schmal, ebenso das Antrum. Der Rest des Tegmen tympani liegt eng benachbart zur Gehörgangswand. Dura erscheint überall intakt, ohne Granulationen. Breite Glättung des Sporns und Ausräumung der Pauke. *Passow*sche Plastik.

22. VII. Beim ersten Verbandwechsel starke Absonderung aus der Operationshöhle.

25. VII. Täglich Verbandwechsel. Allgemeinbefund gut. Keinerlei Beschwerden.

Starke Granulationsbildung in der Wundhöhle, daher 15. VIII. Revision der Wunde und Lüftung des oberen Lappens. Eiterverhaltung zwischen Dura und Lappen. Sekretion geringer. Es stößt sich ein Sequester aus der Wundhöhle ab, weswegen 31. VIII. nochmalige Revision. Dura mit frischen Granulationen bedeckt.

3. IX. Pat. klagt etwas über Kopfschmerzen und Schwäche, daher Bettruhe. Wiederum reichliche Absonderung aus der Wundhöhle. Starke

Digitized by Google

Wucherung schlaffer Granulationen, die die Übersicht erschweren. Allgemeinbefinden besser.

6. IX. Nur vorübergehende Kopfschmerzen. Augenspiegelbefund ergibt keinen besonderen Befund. Grenzen scharf. Allgemeinbefinden schlecht, Appetitlosigkeit.

Plötzlicher Temperaturanstieg und Kopfschmerzen, Erbrechen, meningitische Reizung, daher Lumbalpunktion. Wenig erhöhter Druck. Lumbalpunktat klar.

13. IX. Plötzlich Exitus.

Sektionsbefund: In der Dura etwas nach vorn von der Operationsöffnung im Tegmen antri ein scharf begrenztes Loch und im Schläfenlappen ein mehr als walnußgroßer Abszeß mit dicker Wandung. Beginnende basale Meningitis.

Das besonders Bemerkenswerte hierbei ist die langsam schleichende Entwicklung des Hirnabszesses trotz der mehrfachen Revision der Wunde. Die geringfügigen Beschwerden fanden ihre völlige Erklärung in der schlecht heilenden Operationswunde, bis dann plötzlich mit Temperaturanstieg, Erscheinungen meningitischer Reizungen einsetzten, die aber schon die Durchbruchsmeningitis des Hirnabszesses darstellten. Fraglos ist hier die unbeabsichtigte Durafreilegung bei der engen Kuppelraumanlage die Ursache für den Hirnabszeß gewesen, der sich nach dem Befunde der Sektion nicht direkt an der freigelegten Stelle, sondern etwas davon entfernt ausbildete. Wahrscheinlich wirkte die Duraverdickung an dieser freigelegten Stelle als Schutzwall, während die benachbarte intakte Dura bei der Eiterretention, die sich um die freigelegte Dura herum ausbreitete, zur Einschmelzung kam, wodurch der Hirnabszeß entstand. Daß dieser Abszeß etwa schon zur Zeit der ersten Operation vorhanden war, ist nach dem Befunde des intakten Tegmens und der völlig glatten gesunden Dura höchst unwahrscheinlich, abgesehen von dem Fehlen jeglicher Symptome. Deswegen muß die Entstehung des Abszesses auf die Freilegung der Dura zurückgeführt werden.

In noch einem weiteren Falle hatten wir Gelegenheit, den verhängnisvollen Einfluß eines schmalen Kuppelraumes im Gefolge einer akuten Mittelohreiterung zu beobachten.

Fall 4. F. H. Mit 4 Jahren Masern, vor 3 Jahren Diphtherie, nie ohrenkrank. Vor 8 Tagen Schluckbeschwerden, Anschwellung, Halsschmerzen, Schnupfen. Kommt deshalb zur Poliklinik und wird wegen Angina und fieberhafter Mittelohreiterung und Mastoiditis in die Klinik aufgenommen. Ohrensausen. Ohrenschmerzen in der ganzen Ohrengegend. Kopfschmerzen zeitweise heftig zu Beginn der Erkrankung. Anfangs Schüttelfrost, jetzt Fieber: 38,2°. In den ersten 8 Tagen Schlaflosigkeit, zuletzt besser. Allgemeinzustand gut. Knochenbau, Muskeln kräftig.

Digitized by Google

Herz: Töne rein, Grenzen normal. Pupillen reagieren normal. Ohren: Starke Stenose des rechten Gehörganges, pulsierender Eiter in der Tiefe, starke Druckempfindlichkeit des ganzen Warzenfortsatzes. Trommelfell nicht sichtbar. Mastoiditis. Links: Otitis media acuta, Trommelfell trübe, gerötet, geringe, nicht fötide Sekretion. Flüstersprache rechts nihil, links 1,50 m. Unterhaltungssprache rechts 30 cm, links 1 m. Weber nach rechts. Rinne beiderseits negativ. Untere Tongrenze rechts 100, links 55. Obere Tongrenze rechts 14 743, links 17 536. Romberg o. B.

8. III. Eröffnung des Antrums. Vorgelagerter Sinus. Antrum mit Granulationen angefüllt. Hintere Warzenzellen eingeschmolzen.

14. III. Verbandwechsel, mäßige Sekretion.

28. III. Normaler Heilverlauf.

29. III. Klagt über Schmerzen im Hinterkopf, rechter Gehörgang noch in der Tiefe stenosiert.

31. III. Temperatur steigt unter starkem Frostgefühl und einmaligem Erbrechen auf 39,2° an.

Augenbefund: Pupille rechts etwas weiter als links, reagiert gut. Fundus o. B.

Nachoperation zur Freilegung des Sinus: Entfernung der Granulationen. Antrum ist weit offen. Sinuswand an der freigelegten Stelle verdickt, trübe, wird hinwärts weiter freigelegt, läßt sich gut eindrücken, pulsiert nicht. Einige subantrale Zellen direkt am Sinus noch eingeschmolzen mit Granulationen darin. Knochen bricht hier leicht ein. Kleinhirndura etwas freigelegt, sieht gut aus. Leichte Blutung aus Emissiarium. Sinuspunktion ergibt flüssiges Blut. Äußerer Gehörgang sehr stenosiert nach der Tiefe zu.

1. IV. Pat. bricht viel. Klagt abends über Kältegefühl, ohne Schüttelfrost. Chinin. Die bakterielle Blutuntersuchung des Sinusblutes ergibt Pneumokokken.

2. IV. Pat. hat wieder erbrochen. Kopfschmerzen und Schmerz in der Wunde. Nacken frei beweglich. Kein Kernig. Pupillen sehr weit, reagieren träge.

3. IV. Temperatur abgefallen. Puls normal. Augenhintergrund o. B.

7. IV. Pat. fühlt sich bei Temperatur von 37,8° wieder schlecht, hat morgens zweimal erbrochen. Kein Kernig. Wunde sehr stark eitrig sezernierend. Gehörgang etwas erweitert. Gazestreifen läßt sich bis zum Trommelfell hin durchführen.

Augenuntersuchung (Dr. *G.*, Augenklinik): Pupillen beiderseits gleich weit, rund, reagieren gut. Augenbewegungen frei, kein Nystagmus. Augenhintergrund o. B.

15. IV. Obere hintere Gehörgangswand läßt sich mit Sonde leicht nach hinten oben zurückdrängen. Mittelohr trocken. Flüstersprache auf 10—20 cm gehört.

20. IV. Seit gestern wieder Klagen über unerträglich rechtsseitige Schläfenschmerzen und Schmerzhaftigkeit der ganzen Stirngegend. Hintere obere Gehörgangswand drängt sich wieder stark hervor. Gehörgang schlitzförmig. Flüstersprache 15 cm. Augenhintergrund frei. Zeigeversuch o. B. Lumbalpunktion, Druckerhöhung auf etwa 600. Mikroskopische Untersuchung ergibt keine Eiterkörperchen oder Eitererreger.

Digitized by Google

23. IV. Radikaloperation wegen der Stenose des Gehörgangs und der dauernden starken Kopfschmerzen. Erweiterung der alten Schnittwunde nach oben und nach unten. Ausräumung der Granulationen, Kuppelraum und Zugang zur Pauke außerordentlich eng. Beim Glätten des Facialissporns einmaliges Zucken. Entfernung der gelockerten Warzenfortsatzspitze. Dura nicht freigelegt. Plastik. Naht.

Pat. schreit nachmittags vor Schmerzen. Sieht sehr schlecht aus. Leichte Facialisparese.

Die vorher ungleichen starren Pupillen werden wieder normal und reagieren wieder auf Lichteinfall (links sehr eng, rechts weit). Neigung zum Erbrechen. Kein spontaner Nystagmus. Kein Kernig. Keine Nackensteifigkeit. Sehr starke Kopfschmerzen. Puls verlangsamt: 56.

25. IV. Temperatur 36,5°. Puls 60. Pat. hat in der Nacht gebrochen. Sehr starke Kopfschmerzen. Beim Blick nach links Doppelbilder. Nachmittags steigt die Temperatur auf 37,8°. Puls 34. Kernig vielleicht etwas angedeutet. Keine Nackensteifigkeit und Schmerzhaftigkeit. Der Schmerz wird stets in die Wunde lokalisiert. Pat. redet sehr viel im Vergleich zu früher. Morgentemperatur auf 36,8° abgefallen. Kein Erbrechen. Verbandwechsel.

27. IV. Kopfschmerzen geringer. Doch noch ziemlich heftige Wundschmerzen. Der äußere Verband wird erneuert. Die Tampons bleiben liegen. Vormittags hat Pat. wieder Erbrechen.

28. IV. Verbandwechsel. Tampons auf der Pauke stark serös durchtränkt. Seröse Absonderung. Allgemeines Befinden etwas besser. Vereinzelte Nystagmuszuckungen nach links. Zeigeversuch o. B.

Augenbefund: Papillengrenze schwach verwaschen. Venen sehr stark gefüllt und geschlängelt. Rechts oben zwei kleine Hämorrhagien, links unten außen größere Hämorrhagien (alles im umgekehrten Bild). Gefäße an der unscharfen Grenze der Papillen leicht abgeknickt.

30. IV. Allgemeinbefinden gut. Verbandwechsel. Elektrisieren des rechten Facialis.

1. V. Morgens etwas Erbrechen und Kopfschmerzen. Sonstiges Befinden gut.

2. V. Geringfügiger Nystagmus nach links. Befinden sonst gut. Lumbalpunktion im Ätherrausch.

Der Druck der Lumbalflüssigkeit ist nicht erhöht. Punktat hell und klar. Es werden etwa 15 ccm entnommen. Die histologische Untersuchung des Lumbalpunktates ergibt keinen pathologischen Befund.

6. V. Abends Temperatur 38,4°. Morgentemperatur 37,9°. Puls 100; wenig gespannt, unregelmäßig. Pat. sieht verfallen aus, erbricht oft und klagt über heftige Kopfschmerzen. Nystagmus deutlich, Zeigeversuch nicht zu prüfen wegen allgemeiner Schwäche. Keine Nackensteifigkeit und Schmerz.

10. 5. Nachoperation zur Freilegung des Schläfenlappens: Erweiterung. Auskratzung der Granulationen aus der alten Wundhöhle. Tegmen kariös, daher Freilegung des Schläfenlappens, der etwas prolabiert.

Digitized by Google

Die Punktion ergibt dicken, grünlichgelben Eiter. Eröffnung des Schläfenlappenabszesses und Erweiterung des Schnittes mit der Kornzange. Es quillt massenhaft dicker gelber pulsierender Eiter hervor. Einführung eines Jodoformgazestreifens in die Abszeßhöhle. Keine Naht. Verband. Nachmittags: Sehr schlechter Puls, klein, unregelmäßig, 140. Kopfschmerz. Abends Digalen.

12. V. Befinden besser, keine Kopfschmerzen. Verbandwechsel. Die Verbandlage, die die Duraöffnung bedeckt, ist blutig trocken, verbacken, so daß der Abfluß vom Sekret aus der Abszeßhöhle behindert ist. Nach Entfernung quillt sofort ungefähr ebensoviel Eiter wie bei der Operation hervor. Jodoformgazeverband. Abends Erbrechen.

14. V. Temperatur 38,4°. Puls unregelmäßig, klein, 140. Morgens Erbrechen. Verbandwechsel. Tampon aus der Abszeßhöhle, eitrig durchtränkt. Sonst Verband ziemlich trocken.

16. V. Erweiterung der Wundöffnung mit der Kornzange. Ödematöse Schwellung der rechten Augengegend. Beim Verbandwechsel fließt aus der Abszeßhöhle serös-braune Flüssigkeit ab. Einführung eines Drains unter Führung und Erweiterung mit der Kornzange. Wegen Erysipels isoliert. Tampon durchtränkt.

22. V. Erysipel klingt ab. Absonderung aus Hirnwunde geringer, sonstiger Wundverlauf gut.

Allmähliche Sistierung der Sekretion aus der Hirnwunde und langsames Abklingen aller Hirndruckerscheinungen. Glatte Heilung.

Hier ist der Verlauf ein besonders eigenartiger. Im Gefolge einer nach Angina auftretenden akuten Mittelohreiterung, die zunächst nach der Operation Tendenz zur Ausheilung hat, entwickeln sich nach langer Dauer der Nachbehandlung meningitische Reizerscheinungen, für die von unserer Seite zunächst als Ursache der vorgelagerte freigelegte Sinus und Kleinhirndura angenommen wurden. Erst später nach Auftreten offenkundiger Symptome kann die Diagnose des Schläfenlappenabszesses gestellt werden, dessen operative Entfernung zu glatter Heilung führt. Die vorher ausgeführte Radikaloperation brachte nicht die Erkenntnis der Fortleitung der Eiterung durch das Tegmen und die Aufdeckung des Abszesses, der infolge der Sekretstauung in dem kurzen Kuppelraum fraglos zu dieser Zeit schon bestand. Als einziges Anzeichen, das zu der Annahme der Kuppelraumenge hätte führen können, wäre die starke Stenose des Gehörganges zu deuten gewesen, die aber im Verlauf der Nachbehandlung, allerdings nur unerheblich, zurückging. Wir ersehen daraus, wie schwierig sich bei dem mangelnden Einblick die Diagnosenstellung gestaltete, namentlich wenn man berücksichtigt, daß wir es hier mit einer akuten Media zu tun hatten. Da diese, als die Patientin zu uns kam, erst 8 Tage alt war, ist es wohl kaum anzu-

Digitized by Google

nehmen, daß der Abszeß schon in der Entwicklung war. Er ist also trotz der Antrumoperation im Verlauf der Nachbehandlung entstanden, und als Ursache kann nur angenommen werden, daß die Entlastung durch die Operation infolge der Stenose des Gehörgangs und des schmalen Kuppelraums nicht genügte.

Es liegt die Frage nahe, ob wir durch frühzeitigere Radikaloperation die Ausbildung des Abszesses hätten vermeiden können. Ich möchte das mit „Ja" beantworten, nur bestand die Schwierigkeit der Entscheidung, zu welchem Zeitpunkte die Operation schon notwendig war. Die ersten Anzeichen bezogen wir auf Reizung am vorgelagerten, freigelegten Sinus, aber wir gehen wohl nicht fehl, daß schon damals der Beginn der Abszeßbildung zu suchen war. Das führt uns zu der Frage, ob nicht bei operierten und schlecht heilenden Mittelohreiterungen oft der Grund dafür in einem engen Kuppelraum zu suchen ist. Die Eiterung aus der Pauke versiegt nicht und Retentionserscheinungen treten auf, das sind ja die gleichen Anzeichen, wie wir sie bei dem zuletzt beobachteten Falle gesehen haben. Es ist leicht verständlich, daß bei solchen engen Kuppelräumen, bei denen Aditus ad antrum und Tegmen völlig benachbart liegen, die Erkrankung auf die Buchten und Falten der Schleimhaut übergreifen wird. Der Abfluß durch den schmalen Zugang zum Antrum genügt nicht, und so bleibt die Eiterung oben bestehen, die Einschmelzung des Tegmen beginnt und damit die Infektion der Meningen. Als Merkmale für das Weitergreifen der Eiterung im Kuppelraum wären zu vermerken die fortbestehende Eiterung, die schlechte Hörfähigkeit, die Stenose des Gehörganges und schließlich der zunehmende Kopfdruck, Kopfschmerzen und Temperaturanstieg.

Wir haben also gesehen, daß die Gefahren, die durch die Anlage eines solch engen Kuppelraums entstehen, nicht zu unterschätzen sind, treten doch dabei nach der Operation subjektive unangenehme Beschwerden, dauernde Kopfschmerzen nach Freilegung der Dura auf, dann Labyrinthreizungen, und vor allem besteht die Möglichkeit der Entwicklung des Hirnabszesses. Es ist daher dringend geboten, allen diesen Komplikationen vorzubeugen, und es handelt sich darum, festzustellen, ob sich Anzeichen finden lassen, die Rückschlüsse auf Größe und Ausbildung des Kuppelraums gestatten.

Die Frage hinsichtlich der Dehiszenz des Schläfenlappens und der Vorlagerung des Sinus ist ja zur Genüge erörtert, ohne

Digitized by Google

allerdings zu völlig eindeutigen Schlüssen geführt zu haben. Die von *Körner*[21]) mehrfach verfochtene Ansicht, daß Individuen mit brachycephalem Schädel deswegen viel leichter einer Fortpflanzung der Mittelohrentzündung auf Meningen und Sinus ausgesetzt sind als solche mit dolychecephalem, ist von einer Reihe von Nachuntersuchern, wie *Randall*[22]), *Garnault*[23]) und *Schülzke*[24]) bestritten, und nur von *Iwanoff*[25]) und *Schilling*[26]) nach ihren Erfahrungen in seinem Sinne beantwortet. Letzterer meint sogar, die Dura der mittleren Schädelgrube würde um so seltener freigelegt, je größer der Schädelindex ist. Wenn man demnach auch nur mit einem gewissen Vorbehalt der *Körner*schen Ansicht folgen kann, so wird sie uns doch wenigstens dazu führen, bei Brachycephalen mehr als sonst an die Möglichkeit der Dehiszenz des Schläfenlappens und damit zugleich an einen engen Kuppelraum zu denken. Es sind aber nach meiner Ansicht auch weitere Anzeichen vorhanden, die nach dieser Richtung hin zu verwerten sind.

Die Ausbildung der Breite der Jochwurzeln berechtigt zu Schlüssen über die Größe des Kuppelraumes. Ist die obere und untere Wurzel schwach ausgeprägt, so verkürzt sich die obere knöcherne Gehörgangswand, ihr Verlauf ist dann meistens fast horizontal gestellt, und die laterale Kuppelwand bildet mit ihr beinahe einen rechten Winkel. Ziehen wir uns durch die obere und untere Jochwurzel mit der Verlängerung in die vordere Gehörgangswand Linien, so ist dann dabei der zwischen oberer und unterer Jochwurzel entstehende Winkel als ein spitzer anzusehen.

Nimmt man die Linea temporalis als äußeres Merkmal der Wölbung des Schläfenlappens an, so sieht man bei derartigen Schläfenbeinen sofort, wie eng dadurch der Raum zwischen oberer Jochwurzel und damit zugleich dem Schläfenlappen und der oberen Gehörgangswand resp. Kuppelwand wird. Wir werden in solchen Fällen sofort an einen engen Kuppelraum denken müssen. Sagittale Sägeschnitte durch derartige Schläfenbeine zeigen uns, daß das häufig zutrifft. Der Hammerkopf ist dabei gewöhnlich durch einen äußerst dünnen Spalt von dem schmalen Tegmen

[21]) Ztschr. f. Ohrenheilk. 22 24.
[22]) Ztschr. f. Ohrenheilk. 27.
[23]) *Malvine*, Paris 1896.
[24]) Arch. f. Ohrenheilk. 40.
[25]) Arch. f. Ohrenheilk. 41.
[26]) Ztschr. f. Ohrenheilk. 47.

Digitized by Google

getrennt, er und der Amboßkörper füllen den Hohlraum des Kuppelraumes fast völlig aus.

Sehen wir dagegen die obere Jochwurzel stark verbreitert, so ist es auch gewöhnlich die untere bis zu ihrem Verlauf und Übergang in die vordere Gehörgangswand. Der Winkel zwischen beiden Jochwurzeln nähert sich dadurch mehr einem rechten. Infolge der breiten Wurzel oben nimmt dann auch die obere Gehörgangswand an Ausdehnung zu, senkt sich in breitem Bogen zur lateralen Kuppelwand und bildet mit ihr einen mehr stumpfen Winkel. Damit wächst die Entfernung von Linea temporalis resp. oberer Jochwurzel zum oberen Rande der Kuppelwand, und der Kuppelraum selbst gewinnt an Ausdehnung. Wir haben es hier mit einem breit angelegten Kuppelraum zu tun. Eine breite Rinne trennt das Tegmen vom Hammerkopf, und für ihn wie für den Amboßkörper ist ein beträchtlicher Spielraum vorhanden. Ob durch kleine Knochenwülste oder Zacken der Raum verschmälert wird, ist nicht wesentlich, da es sich ja nur um die absolute Entfernung der lateralen Kuppelwand vom Tegmen handelt.

Betrachten wir des weiteren die hintere Gehörgangswand in ihrer Stellung, Form und Ausdehnung, so sehen wir auch hierbei mannigfache Verschiedenheiten. Man ist schon gewöhnt, sich beim Spiegeln bei der Einstellung des Trommelfells danach zu richten, was dem Anfänger meistens die größte Schwierigkeit bereitet. Bald verläuft die Gehörgangswand in besonderer Breite in gleichmäßiger sanfter Biegung nach vorn zum Trommelfell, bald steht sie in fast senkrechter Stellung und erfährt dabei eine besondere Verkürzung. Während im ersten Falle der Übergang zur lateralen Kuppelwand allmählich erfolgt und nach Form eines Halbkreises verläuft, nähert sich im zweiten die Form der Biegung mehr einer Ellipse. Kombiniert sich nun die erste Art der Gehörgangsform mit einer breiten oberen Jochwurzelanlage, so werden wir es in der Regel mit breiten Kuppelräumen zu tun haben und umgekehrt im anderen Falle. Da die vordere Gehörgangswand nicht erhebliche Änderungen in ihrer Stellung aufweist, wird die Form des Gehörganges selbst durch die Jochwurzelbildung, Ausdehnung und Stellung der hinteren Gehörgangswand bedingt. *Körner*[27]) spricht sich dahin aus, daß die Öffnung des äußeren Gehörganges bei Dolychocephalen eine fast runde, bei Brachycephalen eine ovale Form annehme, und daß der rechte Gehör-

[27]) Arch. f. Ohrenheilk. 28.

Digitized by Google

gang häufig kleiner sei als der linke. Das würde mit meinen Erfahrungen insofern übereinstimmen, als bei breiter Anlage der Jochwurzel ein geringer Tiefstand der Schläfengrube und damit ein größerer Kuppelraum zu erwarten ist. Sägenschnitte belehren uns, daß wir fast immer einen engen Kuppelraum erwarten können, wenn wir eine kurze hintere Gehörgangswand mit starker Biegung oder ein besonders ausgeprägtes Oval der Öffnung vor uns haben.

Wer sich die Mühe nimmt, mal hin und wieder diese an sich so wenig beachteten Verschiedenheiten in der knöchernen Anlage seines Operationsgebietes zu studieren, wird für die Technik der Operation reichen Gewinn ziehen. Denn es kommt ja nicht darauf an, sich vor der Operation mit Schädelmessungen des Patienten zu beschäftigen, sondern nur das Auge zu üben, um derartige Varianten schnell zu erfassen. Das wird jeder, der viel operiert, mit Leichtigkeit zuwege bringen, wenn er sich nur daran erinnert, die Auslösung des häutigen Gehörgangs nicht mechanisch auszuführen, sondern dabei zugleich sein Augenmerk auf die Form der Jochwurzel und die Stellung der knöchernen Gehörgangswand zu richten. Es genügt schon dabei die Feststellung der Breite der oberen Jochwurzel, ferner ob der Gehörgang rund oder oval ist, und schließlich, ob es möglich ist, in der Tiefe das Trommelfell mit seinen Einzelheiten zu erkennen, denn das richtet sich nach der Anlage der Kuppelwand. Je breiter sie ist, um so schwerer wird es sein, und um so mehr werden wir einen großen Kuppelraum erwarten können und umgekehrt. Sieht man dann schließlich noch, daß die hintere Gehörgangswand schräg und breit verläuft, so kann man sich getrost zur einzeitigen Operation entschließen, andernfalls lieber zweizeitig operieren. Wird man sich aus der Anlage der angegebenen Merkmale nicht schlüssig darüber, wie man die Form des Kuppelraums zu erwarten hat, dann ist es ratsam, lieber nach *Stacke* zu operieren, man wird sich selbst und dem Patienten Unannehmlichkeiten während und nach der Operation ersparen.

Jedem aber, dem nicht ein reichliches Operationsmaterial zur Verfügung steht, ist nicht dringend genug zu empfehlen, sich immer wieder in die Schläfenbeinanatomie zu versenken und die so häufig dabei bestehenden Verschiedenheiten zu studieren, denn wie wir auch aus dem Angeführten ersehen können, ist es für den Operateur nicht nur durchaus notwendig, in jedem Fall die Operation für den Patienten so schonend wie möglich auszuführen, sondern ihn

Digitized by Google

auch vor den Gefahren oder Unannehmlichkeiten zu bewahren, die durch zufällige technische Schwierigkeiten veranlaßt werden.

Erklärung der Figuren auf Tafel II.

Fig. 1. Breiter und hoher Kuppelraum, Tegmen dick, besonders nach vorne zu, mit starker Zellwucherung daran.

Fig. 2. Äußerst enger Kuppelraum, Tegmen dünn, mit wenig Zellwucherung, Hammerkopf und Amboßkörper dem Tegmen direkt anliegend.

Fig. 3. Schmaler Kuppelraum, Tegmen dick, zellreich, Amboßkörper und Hammerkopf dem Tegmen naheliegend. Laterale Kuppelwand außerordentlich dünn und schmal, zellarmer Warzenfortsatz, hintere Gehörgangswand besonders breit und massiv. Kleine Antrumzelle.

Fig. 4. Kuppelwand mit glatten Wandungen und dünnem glattem Tegmen mit Knickung oberhalb des Hammer-Amboßgelenks. Breiter Aditus ad antrum, große Antrumzelle. Laterale Kuppelwand breit, ebenso hintere Gehörgangswand.

Fig. 5. Zellreiche Wandungen des schmalen Kuppelraumes mit Ausbuchtung nach vorne oberhalb des Proc. cochleariformis, Tegmen von besonderer Dicke, hintere Gehörgangswand schmal.

Fig. 6. Breiter Kuppelraum, nur durch Zellwucherungen am sonst dünnen Tegmen verschmälert. Sehr große Ausbuchtung nach vorne oberhalb des Canalis musculotubarius.

Fig. 7. Schmale Anlage des Jochbogens, Jochwurzeln unter fast rechtem Winkel zusammenstoßend, schmale vordere, kurze obere, gerade gestellte hintere Gehörgangswand. — Schmale Kuppelwand.

Fig. 8. Breite Anlage des Jochbogens, Jochwurzeln unter spitzem Winkel zusammenstoßend. Breite obere und vordere, schräg gestellte hintere Gehörgangswand. — Breite Kuppelwand.

Digitized by Google

III.

Der praktische Arzt und die Ohren-, Nasen- und Halskunde.

Von

Dr. P. SCHARZ

in Berlin.

Die furchtbaren Lücken, die der Krieg in unsere deutschen Reihen gerissen hat, müssen wieder ausgeglichen werden. Dazu ist in erster Linie die weitere fleißige Arbeit medizinischer Wissenschaft nötig. Gerade die letztere ist es doch vor allem gewesen, die die Gesundheit des deutschen Volkes gefördert und erhalten und die unsere Einwohnerzahl in verhältnismäßig kurzer Zeit von 40 zu 70 Millionen heraufgeführt hat. Auf fast allen ihren Gebieten ist mit größtem Fleiße und reichlichem Erfolge gearbeitet worden. Wieviel ist beispielsweise seit den Zeiten *R. Kochs* allein bakteriologisch geschaffen worden, welche Flut von Veröffentlichungen ist allein auf diesem Gebiete entstanden; und heute dürfte es keinen Arzt mehr geben, der nicht jedes Sputum auf Tuberkelbazillen selbständig untersuchen kann. Auf fast allen Gebieten der Medizin verhält es sich ebenso, daß jeder Arzt sich auf eine beträchtliche Höhe des Könnens emporgearbeitet hat.

Ein Gebiet scheint mir freilich in mancher Hinsicht eine Ausnahme zu machen: die Ohren-, Nasen- und Halskunde. Wie wäre es sonst möglich, daß, wie es gelegentlich vorgekommen ist, in einer Stadt von nahezu 20 000 Einwohnern nicht einmal ein Arzt war, der die verhältnismäßig einfache Operation der Tonsillotomie machen konnte oder wollte.

Das Können und Wissen nach oben soll und muß gewiß unbegrenzt sein, nach unten sollte es aber doch eine gewisse Grenze geben, auch für jeden Mediziner in der Ohren-, Nasen- und Halskunde, wenn er Staatsexamen macht. Die zuständige Behörde müßte davon überzeugt werden, denn in diesem Punkte scheint mir gesündigt worden zu sein. War es doch bis vor nicht allzuvielen Jahren nicht einmal obligatorisch, auch nur ein Colleg über dieses Fach hören zu müssen. Letzteres ist ja nun neuerdings allen Medizinstudierenden zur Pflicht gemacht. Genügt das aber?

Digitized by Google

Jeder Arzt sollte doch wenigstens im allgemeinen über die wichtigsten Diagnosen in der Ohren-, Nasen- und Halskunde orientiert sein, damit nicht gelegentlich Lungenembolien nach Mittelohrentzündung mit Sinusthrombose für Pneumonien angesehen werden, ohne daß auf die Erkrankung des Ohres auch nur im geringsten Bedacht genommen wird.

Jeder Arzt sollte auch eine Paracentese machen können, das ist unbedingt erforderlich; und doch, wie oft hörte ich besonders auch während meiner Lazarettätigkeit Kollegen sagen: „Eine Paracentese habe ich noch nicht gemacht." Welche Konsequenzen das haben kann, haben muß für Gegenden, in denen meilenweit kein Ohrenarzt wohnt, brauche ich dem Eingeweihten nicht zu schildern.

Im Elsaß kam eines Tages ein Landwirt zu mir wegen eines peritonsillären Abszesses, den ich ihm eröffnete. Auf meine Frage, ob er schon öfter Mandelbeschwerden gehabt hätte, antwortete er, daß er, abgesehen von einem hartnäckigen Asthma niemals krank gewesen sei. Als ich ihm nach Abheilung des Abszesses bei der Entlassung auch die Nase untersuchte, fand ich eine sehr starke Crista et Deviatio septi, deren Operation ich ihm schon in Rücksicht auf sein Asthma vorschlug. Nach vielem Hin und Her willigte er schließlich in die Operation ein. Ende Februar operierte ich ihn. Anfang November kam der Mann zu mir und erklärte freudestrahlend, daß er seit der Operation kein Asthma mehr gehabt habe. Er klagte dann über die kostbare Zeit, die er während seines Lebens durch das Asthma verloren hätte, und über das viele fruchtlose Medizinieren seitens der ihn behandelnden Ärzte. Selbstverständlich ist nicht jedes Asthma auf ein Nasenleiden zurückzuführen, in diesem Falle scheint es aber doch der Fall gewesen zu sein. An die Möglichkeit würden die den Patienten behandelnden Kollegen auch gedacht haben, wenn sie in der Ohren-, Nasen- und Halskunde besser orientiert gewesen wären. Eine Deviatio septi zu operieren, ist wirklich keine so große Kunst, daß sie nicht jeder Arzt leicht erlernen könnte, ebenso verhält es sich mit der Conchotomie. Mit ersterer, frühzeitig gemacht, wäre dem eben angeführten Patienten viel Zeit und Geld erspart worden.

Wie oft habe ich es erlebt, daß Patienten monatelang wegen Kopfschmerzen elektrisiert werden, während die wahre Ursache ein Nebenhöhlen-Empyem der Nase war. Hieran wird eben vielfach nicht gedacht, weil der Arzt über diese Erkrankungen im allgemeinen zu wenig Bescheid weiß.

Digitized by Google

Sehr wichtig für jeden Arzt ist die Diagnose der Halserkrankungen und ihre Behandlung. Heute dürfte es doch allen Ärzten bekannt sein, daß viele Allgemeinerkrankungen ihre Quelle in den Halsmandeln haben. Die wichtigsten täglichen Halsoperationen: Tonsillotomie, Tonsilektomie und die Inzision eines peritonsillären Abszesses müssen von jedem Arzt wissenschaftlich und technisch beherrscht werden. Bei der Wichtigkeit der Sache möchte ich auf die Erkrankungen gerade der Halsmandeln etwas näher eingehen und einige Fälle aus meiner Praxis, in denen ihre Erkrankung Allgemeinerkrankungen im Gefolge hatte, hier folgen lassen.

Fall 1. Pat. A. L., 48 Jahre alt, hatte viermal einen schweren Gelenkrheumatismus zu überstehen, den ersten mit 19 Jahren. Er brauchte angeblich deshalb nicht Soldat zu werden. Rheumatische Beschwerden hatte er öfter. Als Schuljunge klagte er häufig über Halsschmerzen. Der ihn behandelnde Arzt verordnete immer nur einen Halsumschlag. Im Okt. 1916 kam der Pat. zu mir, er klagte über Halsschmerzen und fror, er fürchtete wieder Gelenkrheumatismus zu bekommen, da dieser immer so begonnen hätte. Es bestand eine Angina follicularis. Beide Halsmandeln waren stark vergrößert. Nach 2 Tagen schwollen zunächst die Handgelenke an, es entstand wiederum ein schwerer Gelenkrheumatismus. Nach Abheilung des letzteren machte ich Anfang 1917 die Tonsillektomie in 2 Sitzungen. Seit dieser Zeit ist der Pat. völlig beschwerdefrei, er hat keinerlei rheumatische Affektion mehr gehabt. Warum wurden diesem Manne nicht schon in der Knabenzeit die Mandeln entfernt? Er wäre dann wahrscheinlich vor vielen Schmerzen bewahrt geblieben, sein ganzes Leben wäre ein völlig anderes geworden, wie er selbst sagte.

Fall 2. Ein 19jähr. Pat., F. G., hatte häufig Halsschmerzen, Angstzustände und Interkostalneuralgien. Er war besonders in den letzten Jahren oft in ärztlicher Behandlung. Gegen die Halsschmerzen bekam er etwas zum Gurgeln, gegen die Angstzustände Digalen und Coffein, sowie Pyramidon gegen die Interkostal-Schmerzen. Sein Befinden wurde durch die Medikation zwar immer gebessert, er wurde die Angstzustände aber nie ganz los. 1915 kam er wegen Angina in meine Behandlung. Die Halsmandeln waren stark hyperplastisch. Nach einigen Tagen Bettruhe bildete sich die Mandelentzündung zurück. Nach 4 Wochen machte ich die Tonsillotomie. Über dem Herzen war kein Geräusch hörbar, der Puls war regelmäßig und nicht beschleunigt. Die Angstzustände des Pat. führte ich auf eine leichte Herzmuskelerkrankung, von den Mandeln ausgehend, zurück. 1918 traf ich den Pat. als Soldat in Straßburg wieder, seine Halsbeschwerden und die Seitenschmerzen waren seit der Operation nicht mehr aufgetreten. Angstzustände hatte er noch eine Zeitlang, sie verloren sich dann aber langsam und sind jetzt völlig verschwunden.

Die beiden ersten Fälle zeigen die Wichtigkeit der richtigen Diagnose einer Halsmandel-Erkrankung schon nach der einen praktischen Seite, der Vaterlandsverteidigung, hin. Während der erste Patient nicht Soldat werden konnte, weil ihm die vergrößerten

Digitized by Google

Halsmandeln nicht früh genug entfernt wurden, konnte der zweite eingestellt werden, weil ihm die immer wieder erkrankenden Halsmandeln gerade noch früh genug beseitigt wurden.

Fall 3. Eine 22 jähr. Pat., A. M., kräftiges, großes Mädchen, hatte häufig Halsschmerzen, mehrere Male im Anschluß daran Gelenkrheumatismus, dreimal zu gleicher Zeit Blinddarmentzündung. Nach ihrer Angabe entwickelte sich die Sache so, daß sie zuerst eine Mandelentzündung bekam. Dann schwollen die Kniegelenke an und im Anschluß hieran hatte sie dreimal Appendicitis. 1917 hatte sie wieder Angina mit 40° Temperatur. Als die Angina im Abklingen war, schwoll zuerst das rechte Kniegelenk an, ein allgemeiner schwerer Gelenkrheumatismus folgte. Die Pat. schwebte in großer Lebensgefahr, überstand die Gefahr schließlich aber doch, trotzdem sie auch dieses Mal noch eine Appendicitis bekam. 1917 machte ich dann die doppelseitige Tonsillektomie. Daraufhin ist die Pat. bis heute absolut beschwerdefrei geblieben; sie hat keinerlei Halsaffektionen und keinerlei rheumatische Zustände mehr. Mit größter Wahrscheinlichkeit sind auch hier die Mandeln die Quelle für schwere Allgemeinerkrankungen geworden, und durch die Nichtbeachtung dieser Tatsache ist ein junges Menschenleben wiederholt in ernste Lebensgefahr gekommen.

Fall 4. Feldunterarzt L. Der Pat. bekam während seiner Tätigkeit im Kriegslazarett eine Nephritis. Der ihn behandelnde Internist nahm gleich eine Mandelerkrankung als Ätiologie an und ersuchte mich, die Mandeln zu entfernen. Nach Tonsillotomie baldige Abheilung der Nephritis und Wiederaufnahme der Arbeit nach Angabe des behandelnden Internisten. Von diesem Falle habe ich nachher nichts wieder gehört.

Fall 5. Ein Kaufmann von 35 Jahren war in der Jugend häufige krank gewesen, er litt an Schwäche und Skrophulose. Er konnte häufig die Schule nicht besuchen, weil er sich krank fühlte. Weiter konnte er über die Art seines Leidens nichts angeben. Nach dem 14. Lebensjahre hatte er öfter Frösteln und Kopfschmerzen. 1912 hatte er eine sehr schwere Influenza, die mit einer Angina begann und die ihn 14 Wochen arbeitsunfähig machte. 1913 hatte er wieder Influenza, die sich an eine Erkältung anschloß, und die mit einer Verstopfung der Nase begann. 1914 mußte er im Anschluß an eine wieder mit Angina beginnende Influenza infolge resultierender Herzbeschwerden im März auf Anraten des Arztes ein südliches Klima aufsuchen. Die Herzbeschwerden schwanden auch nachher nicht ganz. Er hatte insbesondere Luftmangel bei Treppensteigen. Er wurde bei der Musterung 1915 wegen des Herzens für nicht felddienstfähig erklärt. November 1915 trat der Pat. in meine Behandlung, weil er wieder Halsschmerzen hatte. Die mittelmäßig vergrößerten Mandeln waren voller Pfröpfe und zeigten zurzeit entzündliche Rötung. Nach einigen Ruhetagen und Nachlassen der Halsschmerzen entfernte ich dem Pat. zuerst die ebenfalls vergrößerte Rachenmandel, nach einer weiteren Woche durch Tonsillektomie die Halsmandeln.

Jetzt nach 3½ Jahren ist der Pat. vollständig beschwerdefrei, seine Herzbeschwerden dauerten allerdings bis zum Jahre 1918. Heute darf man wohl annehmen, daß alle seine Jugenderkrankungen, vor allem aber die Influenzaanfälle von den erkrankten Mandeln ausgingen. Die zweite Influenza war wohl auf eine Angina der Rachenmandel als Ursprung zurück-

Digitized by Google

zuführen. Auch diesem Pat. wäre durch eine frühzeitige Entfernung der Mandeln manches erspart geblieben.

Fall 6. Ein 16 jähr. Junge aus dem Elsaß mit sehr stark hyperplastischen Halsmandeln litt außerdem, wie die Mutter sagte, an Bettnässen. Im April 1918 machte ich die Tonsillotomie. Im September 1918 erzählte mir die Mutter, daß das Bettnässen seit der Operation ausgesetzt hätte.

Diesen Fall will ich gewiß nicht verallgemeinern und nicht behaupten, daß jedes oder auch nur das meiste Bettnässen von den Mandeln herrührt, ich möchte den Fall aber doch erwähnen. Selbstverständlich ist auch nicht jeder Gelenkrheumatismus oder jede Influenza auf eine Mandelerkrankung zurückzuführen, für die verursachenden Bakterien kommen ja auch noch andere Eintrittspforten in Frage, wie beispielsweise der lymphatische Apparat des Verdauungstractus. Sicher erscheint nur, daß mit der Entfernung oder Verschließung der Mandeln eine Haupteingangspforte, wenn nicht die Haupteingangspforte für die Krankheitsträger verschlossen wird, und mögen die wenigen eben angeführten Fälle mit dazu beitragen, die Wichtigkeit der Mandeloperation darzutun. Von Wichtigkeit ist ja nun noch die Frage: Kann man die Mandeln ohne Schaden für den Körper entfernen? Physiologisch läßt sich diese Frage nicht leicht beantworten, da die Physiologie der Mandeln noch nicht ganz geklärt ist. Man braucht aber zunächst nur an das übrige im Körper befindliche histologisch und auch wohl funktionell den Mandeln gleiche lymphatische Gewebe zu denken, um über diese Frage besser hinwegzukommen. Man wird dann leicht feststellen, daß mit den Mandeln nur ein Bruchteil dieses Gewebes entfernt wird. Weiter möchte ich noch bemerken, daß ich von vielen Hunderten von Mandeloperationen — meistens freilich Tonsillotomien — zwar vielen Nutzen, aber noch keinen Schaden gesehen habe. Unter allen Fällen sah ich nur drei Nachblutungen, deren eine ich eine halbe Stunde nach der Operation dadurch stillte, daß ich das Adenotom noch einmal einführte und noch ein kleines Stückchen entfernte. Die zweite, etwa 5 Stunden nach der Operation, stand nach Eisschlucken und Beruhigung des Kindes ebenfalls bald. Erheblicher war die dritte Nachblutung. Bei ihr handelte es sich um den Fall 4 meiner angeführten Patienten, um den Feldunterarzt L. Morgens gegen 9 Uhr hatte ich ihn operiert und ihm Bettruhe verordnet und natürlich auch gesagt, wie er sich verhalten und daß er vor allem mich bei etwaiger Blutung sofort benachrichtigen sollte. Den ganzen Tag hörte ich nichts von ihm. Als ich am anderen Morgen in das zuständige Lazarett kam, hörte ich, daß er am vorigen Abend plötzlich Blutbrechen

Digitized by Google

bekommen hätte und ohnmächtig geworden wäre. Ein dort befindlicher Assistenzarzt machte ihm eine Kochsalzinfusion und spritzte ihm eine Suprareninlösung ein, wonach er sich bald erholte. Auch war dann keine Blutung mehr wahrnehmbar. Von einer Blutung vorher hatte der Patient nichts gemerkt. Hier hat zweifellos eine längere, nicht allzustarke Blutung stattgefunden, das Blut hat der Patient geschluckt, ohne es zu merken. Der Fall lehrt, daß man dem Patienten oder dessen Angehörigen das Achten auf eine eventuelle Blutung nicht scharf genug einprägen kann.

Alles in allem jedoch scheinen mir die Gefahren der oben erwähnten täglichen Halsoperationen — der Tonsillotomie zum mindesten — nicht sehr groß zu sein, und wenn ich eine irgendwie vergrößerte Halsmandel, zumal bei Kindern, sehe, rate ich zu ihrer Entfernung, ehe sie die Ursache zu einer Allgemeinerkrankung gegeben hat.

Ein treffendes Wort hört eich in dieser Beziehung von einer Mutter sagen, die ihrem 9 jährigen Jungen die Rachenmandel hatte herausnehmen lassen. Die Halsmandeln waren ebenfalls vergrößert, waren aber vom Arzt nicht mitentfernt worden, weil sie bisher keinen Schaden verursacht hätten. Nach einer Woche erschien die Mutter mit dem Jungen wieder, da er eine Angina hatte und sagte zu dem Kollegen: „Herr Doktor, hätten Sie meinem Jungen vor einer Woche auch die Halsmandeln mitentfernt, dann würde er jetzt nicht erkrankt sein."

Ganz kurz möchte ich noch das Instrumentarium der Tonsillotomie und Adenotomie erwähnen. Nach meinen Erfahrungen ist am besten das Tonsillotom von *Mackenzie* mit Griff von *Ballenger*, mit ihm kann man auch tiefsitzende Mandeln verhältnismäßig gut fassen, viel besser als beispielsweise mit dem *Fahnestock*.

Von Adenotomen gibt es zwei gute: das Instrument nach *Schütz-Passow* und das Instrument nach *Manasse*. Mit beiden Instrumenten schneidet man. Es gibt eine verhältnismäßig glatte Wunde, die weniger blutet, als die Rißwunden es zu tun pflegen, die öfter entstehen, wenn man mit den Ringmessern nach *Beckmann* oder *Hartmann* operiert. Die Hauptsache ist natürlich, daß man sich vor jeder Operation erst überzeugt, daß die Messer auch gut schneiden. Doch diese Fragen sowie die Frage, ob in den einzelnen Fällen eine Tonsillektomie oder eine Tonsillotomie eventuell mit folgender Schlitzung gemacht werden soll, sollte hier nur nebenbei erwähnt werden. In erster Linie war es mir heute darum zu tun, zu zeigen, daß die Ohren-, Nasen- und Halskunde

Digitized by Google

auch — abgesehen von der Lehre über Erkrankungen auf eigenem Gebiete — vielfach den Schlüssel zu Allgemeinerkrankungen hat, und deshalb für jeden Praktiker von großer Wichtigkeit ist, um dann die Frage zu erörtern, wie es erreicht werden kann, daß jeder Arzt auch auf diesem Gebiete sich das nötige Wissen und die nötige Technik erwirbt. Es darf sich in Zukunft nicht mehr ereignen, daß eine Mittelohrentzündung für Neurasthenie gehalten wird, wie es mir noch vor einiger Zeit vorgekommen ist. Auch sollte es ferner nicht mehr passieren, daß, wie ich es im Lazarett erlebte, ein Soldat wegen eines geringfügigen Nasenekzems dringend zur Aufnahme auf die Spezialstation geschickt wird, während ein anderer mit schwerer Kieferhöhlen-Eiterung als k. v. ins Feld gesendet werden soll. Noch weniger sollte es weiterhin vorkommen, wie ich es 1915 erlebte, daß eine Patientin mit Mittelohrentzündung und Sinusthrombose, weil sie deliriert, wegen Psychose in eine Nervenheilanstalt gebracht wird. Die bestehende Mittelohreiterung wurde als ganz nebensächlich betrachtet. Die Aufmeißelung und die Operation der Sinusthrombose ergab in diesem Falle die sofortige Heilung der „Psychose".

Ein Zweifaches erscheint notwendig:

1. Die Ohren-, Nasen- und Halskunde müßte Prüfungsfach werden.

2. Jeder Kandidat der Medizin müßte wenigstens 8 Wochen in dieser wichtigen Disziplin praktisch ausgebildet werden.

Nur so ist es zu vermeiden, daß Patienten lange Zeit vergeblich medizinieren, während ein vielleicht kleiner Eingriff an den Mandeln oder in der Nase das Übel an der Wurzel fassen und radikal beseitigen würde.

Digitized by Google

IV.

Pneumatocele der Stirnhöhle nach Mucocele.

Zugleich ein Beitrag zur Therapie der Mucocele.

Von

Prof. Dr. BOENNINGHAUS
in Breslau.

(Mit 2 Figuren im Text.)

Wenn im Laufe der Zeit die vordere oder untere Wand oder beide Wände der Stirnhöhle ganz allmählich sich vorwölben, wenn die elektrische oder Röntgendurchleuchtung die vergrößerte Stirnhöhle absolut hell hervortreten läßt, so handelt es sich erfahrungsgemäß um eine Erweiterung der nach der Nase zu abgeschlossenen Stirnhöhle durch Schleimansammlung, also um jene seltene Erkrankung, die wir heute im allgemeinen als Mucocele bezeichnen.

Der sonst helle Perkussionsschall ist natürlich über der mit Flüssigkeit angefüllten Höhle gedämpft, analog etwa der Schallveränderung über der Lunge nach Pneumonie, wie ich das bereits 1910 in diesen Beiträgen, Bd. 3, S. 116, und weiterhin 1912 im Handb. d. Chir. und der oberen Luftwege Bd. 3, S. 216, auf Grund eigener Erfahrung betont habe. Eine besondere Beachtung hat dieses Symptom bisher nicht gefunden, es ist ja auch bei ausgebildeter Mucocele lediglich von unterstützendem Wert für die Diagnose. Anders aber ist es im Anfang des Prozesses, wenn die Vorbuchtung der Stirn noch wenig ausgesprochen oder gar noch zweifelhaft ist, worauf ich ebenfalls schon hinwies; dann ist die Dämpfung der hellen Höhle von ausschlaggebender Bedeutung für die Erkennung der Mucocele. Anders ferner ist es, wenn unter dem Druck des Schleimes der Verschluß der Stirnhöhle gelegentlich gesprengt wird, der Schleim abfließt und die erweiterte Höhle sich wieder mit Luft füllt, sich also sekundär eine Pneumatocele bildet; dann wird der Schall über der erweiterten Höhle hell, und dieses Symptom ist von ausschlaggebender Bedeutung für die Diagnose der Pneumatocele.

Digitized by Google

Ich beobachtete nun einen Fall von Mucocele von Anfang an bis zu seiner vollendeten Ausbildung und schließlich seinen Übergang in Pneumatocele. Die Beobachtung scheint mir wegen dieses Verlaufes und wegen der Seltenheit eines solchen Vorkommens an sich schon der Veröffentlichung wert. Ein weiterer Grund hierzu scheint mir in dem meines Wissens zum ersten Male gemachten und auch gelungenen Versuch zu liegen, die große Höhle nach Entfernung der vorgebauchten Knochenwand zur Vermeidung einer Entstellung mit Paraffin auszufüllen.

Im Anfang des Jahres 1910 konsultierte mich der damals 20 jährige junge Mann wegen hochgradiger Verstopfung der linken Nasenseite, die vor Jahren nach einen heftigen Fall auf die Nase aufgetreten war. Außerdem litt er an häufigem Schnupfen, aber nicht an Stirnschmerz. Es bestand eine maximale Deviation des Septums nach links, die von mir beseitigt wurde.

Am Pat. fiel mir von vornherein die merkwürdige Kopfform auf: Dolichocephalus mit stark prominentem Vorderkopf und vorspringenden Oberaugenhöhlenrändern; das war eine Familieneigentümlichkeit. Außerdem aber fiel mir noch etwas anderes auf, eine etwas stärkere Ausbildung der rechten Stirngegend und eine leichte Abflachung des Stirnhöhlenbodens bei vollkommener Symmetrie des übrigen Schädels. Wie lange diese Abnormität bestand, war nicht zu sagen, denn sie war weder dem Pat. noch seiner Umgebung bisher aufgefallen. Beide Stirnhöhlen waren bei der elektrischen Durchleuchtung außergewöhnlich hell. Der Klopfschall war über der rechten Höhle gedämpft, über der linken hell. Dabei war die rechte Stirnhöhle nicht sondierbar.

Es war mir so auf Grund meiner früheren Erfahrungen sofort klar, daß es sich um eine beginnende Mucocele der rechten Stirnhöhle handele, und ich legte deshalb besonderen Wert darauf, die weitere Entwicklung zu beobachten. Das gelang mir auch insofern, als ich bis zum Jahre 1912 den Pat. mehrere Male sah, während welcher Zeit ich auch die beiden unteren Nasenmuscheln wegen leichter Hypertrophie brannte, da die Nasenatmung trotz Gradstand des Septums nicht vollkommen genügte. Bei jedem Besuche durchleuchtete und beklopfte ich die Stirn mit dem früheren Resultat. Mir schien auch die Stirn zu wachsen, doch der Pat. wollte davon nichts wissen.

Im Jahre 1914 sah ich ihn dann wieder. Die rechte Stirn war jetzt deutlich prominent und der Pat. gab es auch selbst zu. Durchleuchtung und Klopfschall wie früher. Die linke Nasenseite war jetzt abnorm weit und oben mit Borken belegt, ein Zustand, welcher eigetreten war nach einer Entfernung der mittleren Muschel und des Siebbeinlabyrinthes, die gelegentlich eines Studienaufenthaltes des Pat. an einem anderen Orte vorgenommen wurde, weil die Atmung links immer noch nicht befriedigte.

Im Jahre 1916 ist die Prominenz der rechten Stirn schon sehr auffallend und das Tragen fester Kopfbedeckung erschwert. Der Befund, besonders auch was Durchleuchtung und Dämpfung anbelangt, wie immer,

Digitized by Google

Am 15. Februar 1918 war die Prominenz geradezu entstellend (vgl. die Abbildung 1): Die ganze rechte Stirnseite ist vorgebuckelt. Die Vorbuckelung geht, vom oberen Augenhöhlenrande ab, etwa 3 Finger breit nach oben, nach außen bis zum äußeren Rand der Augenbraue und überschreitet die Mittellinie etwas nach links. Nach außen zu ist die Vorbuckelung stärker als zur Mitte hin. Der vorgebuckelte Bezirk ist vollkommen gedämpft gegenüber der linken Stirnhöhle, die sich in ihrem hellen Klang deutlich gegen die rechte Stirnhöhle abgrenzt.

Fig. 1.

Das Röntgenbild (s. dessen Pause, Abb. 2) bestätigte im wesentlichen den obigen Befund. Im einzelnen zeigt es folgendes: Die große rechte Stirnhöhle besteht aus 2 Kammern, einer medialen schmalen und sehr hohen und einer lateralen breiten, aber weniger hohen Kammer. Beide Kammern sind sehr hell, am hellsten der Recessus nasalis. Der rechte obere Augenhöhlenrand steht tiefer als der linke und ist in seinem Verlauf abgeflacht. Die linke Stirnhöhle ist nicht ganz so hoch wie die rechte, aber relativ schmal, ebenfalls hell, nur nach unten zu abgedunkelt. Der Schatten der Scheidewand steht median und ist im oberen Teil nur angedeutet.

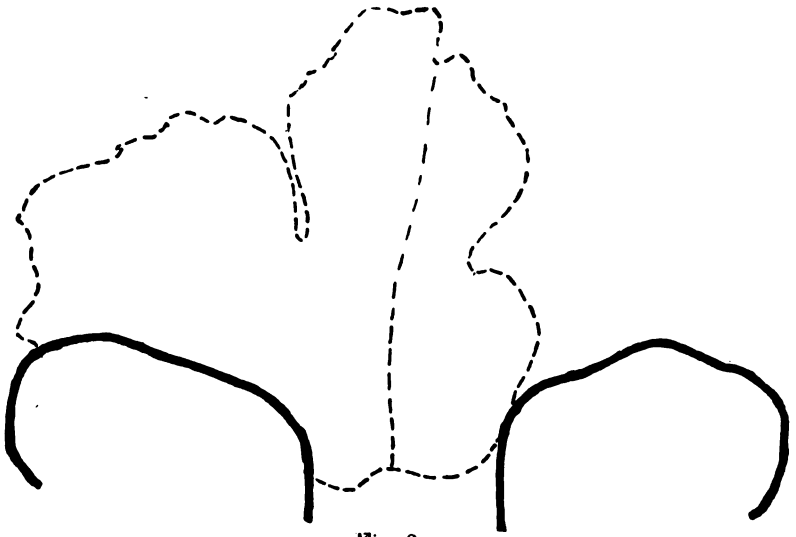

Fig. 2.

Der Pat., der im letzten Jahre vielfach an Schmerzen in der Stirn, stets aber an Druck in derselben zu leiden hatte, ist jetzt zur Operation bereit. Kurze Zeit vor der Operation aber kam er noch einmal zu mir mit einem Bedenken: Ein befreundeter Arzt hatte ihm von der Operation abgeraten, da er meinte, sie würde seinem Äußeren wenig Vorteil bringen, da die Stirn nach der Operation sehr stark einsinken würde. Ich konnte

Digitized by Google

mich dem nicht verschließen, besonders da wegen der starken Vorbauchung auch des oberen Augenhöhlenrandes an die Bildung einer Spange kaum zu denken war, wollte man ein vollkommenes kosmetisches Resultat erzielen. So kam mir der Gedanke, die Höhle mit Paraffin auszufüllen, womit der Pat. sich auch zufrieden gab. Am Schlusse der Unterhaltung beklopfte ich gleichsam zur Bestätigung meines früheren Befundes noch einmal die Stirn und siehe da, sie schien mir hell zu klingen. Doch war ich meiner Sache nicht ganz sicher, denn eine stärkere Perkussion war jetzt schmerzhaft. Ich beschloß sie deshalb bis zur Operation aufzusparen. Ich vermutete jetzt schon, daß der Schleim der Stirnhöhle abgeflossen sein könnte und fragte deshalb den Pat., ob in der letzten Zeit etwa besonders viel Schleim aus der Nase abgeflossen sei, doch wußte er das nicht zu sagen, da seine Nase bei kalter Jahreszeit überhaupt sehr viel absondere.

Operation am 23. März 1918 im Georgs-Krankenhaus: Nach Eintritt der Narkose gründliche Perkussion der Stirn. Sie ergibt beiderseits hellen Schall. Hautschnitt durch die ganze rechte Augenbraue. Etwas höher Schnitt durch das Periost. Dieses löst sich schwer vom Stirnbein. Der Knochen selbst ist rötlich verfärbt und ohne Glanz. Er läßt sich mit dem Finger nicht eindrücken. Schon der erste flache Meißelschlag legt die Schleimhaut der Stirnhöhle frei. Sie baucht sich nicht vor. Der Knochen ist auf der Höhe der Vorbuckelung nur von der Dicke einer Eierschale. Mit Leichtigkeit wird er mittels eines Péans abgebrochen und nur an den dickeren Rändern mit einer Knochenzange abgeknipst. Es muß die ganze Vorderwand mit Einschluß des ebenfalls sehr dünnen Supraorbitalrandes entfernt werden, da sie in toto über das Niveau der linken Stirnseite hervorragt. Die Höhle ist vollständig trocken und ohne Inhalt. Die Schleimhaut zart und blaß. Die Nasenbucht aber ist ausgefüllt mit blaßroten, in der Längsrichtung angeordneten derben, aber niedrigen Wülsten, die sich durch ihre Farbe scharf gegen die übrige fast weiße Schleimhaut absetzen. Im hinteren Teil einer dieser Wülste gelangt eine dünne Sonde ohne Blutung und ohne Krepitation nach verschiedenen Versuchen in der Richtung nach hinten anscheinend bis tief in die Nasenhöhle. Die Stirnhöhle ist ungeheuer groß, sowohl der Höhe als der Breite und besonders der Tiefe nach, so daß das Dach der Augenhöhle so ziemlich in ganzer Ausdehnung übersehen werden kann. Die Schleimhaut wird überall teils mit dem Tupfer, teils mit dem scharfen Löffel entfernt. An der medialen Wand gelingt dies von dem relativ kleinen Hautschnitt aus nur sehr schwer, da sie in ihrer Mitte nach links hinüber ausgebaucht und deshalb schwer zu übersehen ist, während nur ihre Fußpunkte, entsprechend dem Röntgenbild in der Mitte stehen. Zudem ist sie in der Mitte nachgiebig, entsprechend einem pfenniggroßen Defekte der Knochenwand. Hier reißt auch die Schleimhaut trotz aller Vorsicht beim Abkratzen durch, wodurch eine schlitzförmige Öffnung nach der linken Stirnhöhle zu entsteht, aus der sich kein Sekret entleert. Die derben, etwas sulzigen Wülste in der Nasenbucht werden mit ihrer Schleimhaut mittels des Löffels vollkommen entfernt, ein Vordringen in die Nasenhöhle aber vermieden. Die jetzt gänzlich von Schleimhaut entkleidete Stirnhöhle wird nun mit Hartparaffin, im ganzen 17 ccm, bis zur Höhe der gesunden linken Stirn ausgegossen, anfangs sehr

Digitized by Google

langsam, so daß das Paraffin sofort erstarrt und weder in die rechte Nasenhöhle, noch in die linke Stirnhöhle abfließt. Katgutnaht und leichter Verband. Fieberloser Verlauf. Heilung per primam. Nach der Verbandabnahme machte sich zunächst ein etwas schwappender Erguß zwischen Knochenhaut und Paraffinblock bemerkbar, der bei der Entlassung am 12. IV. noch nicht vollkommen zurückgegangen war.

23. Mai 1919. Pat. stelit sich heute vor. Er berichtet, die rechte Stirn schwelle nur noch gelegentlich leicht an, besonders nach längerem Tragen des Hutes, so auch heute nach der Reise. Die Schwellung fühle sich bisweilen knisternd an, als sei Luft darunter. Es besteht eine kaum merkliche Schwellung der Stirn, die sich ödematös anfühlt. Im übrigen aber ist die Wölbung der rechten Stirn nicht anders, wie die der linken. Der rechte obere Augenhöhlenrand steht entschieden nicht mehr so tief wie früher, was auch dem Pat. selbst schon aufgefallen ist. Schmerzen in der Stirn sind nie mehr aufgetreten.

Unter der Bezeichnung Pneumatocele oder Pneumocele frontalis laufen in der Literatur (s. diese bei *Gerber*, Stirnhöhlenentzündungen, 1909) sehr verschiedene Krankheitszustände, die aber durchgehends sehr selten sind[1]). Versuchen wir sie einzuteilen, so muß man die äußeren von den inneren Pneumatocelen trennen.

Bei der äußeren Pneumatocele handelt es sich um eine an der Stirn auftretende Luftgeschwulst, die durch Schneuzen, Niesen, Husten, Pressen usw. entsteht. Voraussetzung für ihr Eintreten ist immer eine Lücke in der vorderen, knöchernen Wand, die durch Operation, Fraktur, Lues, Caries oder Empyem der Stirnhöhle, aber auch kongenital entstanden sein kann (nach *Helly*, Arch. f. klin. Chir., 1898, Bd. 41). Die Luftgeschwulst ist also weiter nichts als eine gelegentliche Komplikation der genannten Zustände. Sie tritt in verschiedener Form in die Erscheinung: 1. Als einfache Vorwölbung der Stirn im Bereiche des Defektes nur im Moment forzierter Exspiration: Hernie der Stirnhöhle. Voraussetzung ist intakte Schleimhaut der Stirnhöhle oder wenigstens, wenn sie zerstört ist, wie nach Operationen, Verwachsung des Periosts mit den Rändern des Knochendefektes. 2. Als eine größere Luftgeschwulst zwischen Knochen und

[1]) Anmerkung: Diesen hier allein zu besprechenden extrakraniell gelegenen Pneumatocelen der Stirnhöhle kann man die intrakraniellen gegenüberstellen. Es handelt sich bei ihnen um eine sehr sonderbare Luftansammlung zwischen der cerebralen Wand der Stirnhöhle und der sie bedeckenden Dura oder sogar im Stirnhirn, wie sie nach Stirnhöhlenschüssen gelegentlich beobachtet wurde. *Passow* hat sie im Band 8 dieser Beiträge 1916 zusammengestellt, weiterhin *Frenzel* in seiner Inaug.-Dissertation „Die Pneumatocele des Schädels", Breslau 1919.

Digitized by Google

abgehobenem Periost: Subperiostale Pneumatocele der Stirnhöhle. Voraussetzung: Durchbrechung der Schleimhaut der Stirnhöhle und Nichtverwachsensein des Periosts. 3. Als subkutanes Emphysem der Stirn. Voraussetzung: Durchbrechung der Schleimhaut und des Periosts der Stirnhöhle.

Bei der inneren Pneumatocele handelt es sich um eine Luftansammlung in der erweiterten, aber in der Regel von lückenlosem Knochen umgebenen Stirnhöhle. Es handelt sich also um den Zustand, der uns hier beschäftigt. *Benjamins* hat kürzlich die Fälle in einer ausführlichen und sehr bemerkenswerten Arbeit gesammelt und verwertet, die mir auch die Veranlassung zur vorliegenden Veröffentlichung gab. Es sind nur 3 Fälle, zu denen als vierter Fall derjenige von *Benjamins* hinzukommt. In allen diesen Fällen wurde vor der Operation die Diagnose auf Pneumatocele nicht gestellt, weil eine Beklopfung der Stirnhöhle nicht vorgenommen wurde. Die Fälle sind kurz folgende:

Fall von *Meyes* (Mon. f. Ohrenheilk., 1898, S. 467): 18 Jahre alter Mann. Seit vielen Jahren eitrige Absonderung aus der Nase. Rechte Nase verborkt infolge von Rhinitis scrophulosa und Ethmoiditis chronica suppurativa. Anfangs 1897 Beginn von Kopfschmerz und Vorwölbung der rechten Stirn. Rechte Stirnhöhle bei der Durchleuchtung hell, nicht sondierbar von der Nase aus. Allmähliches Fortschreiten der Vorbauchung bis zur äußeren Operation, September 1897: Knochen papierdünn, Schleimhaut wölbt sich nicht vor und ist vollkommen normal. Sinus frontalis sehr weit, aber vollkommen leer. Sondierung der Nase von der Stirnhöhle aus gelingt nicht. Nur Fortnahme der vorderen Knochenwand.

Fall von *Röpke* (Ztschr. f. Ohrenheilk., 1903, Bd. 44, S. 185): 18jähriger Mann. Seit 2 Jahren Kopfschmerz über dem rechten Auge, seit 4 Monaten zunehmende Schwellung daselbst. Vordere und untere Stirnhöhlenwand aufgetrieben. Mittlerer Nasengang verlegt durch Knochenblase der mittleren Muschel. Trotz Entfernung derselben Sondierung der Stirnhöhle unmöglich. Bei der äußeren Operation vordere Wand der Stirnhöhle papierdünn. „Beim Durchstoßen der Schleimhaut trat unter pfeifendem Geräusch Luft aus der mit normaler Schleimhaut bekleideten Höhle." Kein Eiter in der Stirnhöhle. Sondierung des Ductus naso-frontalis gelingt nicht. Herstellung einer Verbindung der Stirnhöhle mit der Nase. Heilung.

Fall von *Kan* (Nederl. Tydschr. v. Geneesk., 1908, zit. nach *Benjamins*): 50jähriger Mann. Seit 6 Monaten Vortreibung der oberen, inneren Wand der Orbita. Äußere Operation. Schon bei den ersten Meißelschlägen wird die sehr große Stirnhöhle eröffnet. Sie ist leer, ihre Schleimhaut normal. Der Ductus naso-frontalis ist sondierbar und für Luft durch-

Digitized by Google

gängig, die bei jeder Exspiration mit Blut gemischt aus dem Ductus hervorbrodelt. Entfernung der vorderen und unteren Wand.

Fall von *Benjamins* (Acta Oto-Laryngologica, 1918, Bd. 1): Mann von 31 Jahren. Seit 7 Monaten sehr heftiger Schnupfen mit zuletzt schleimig-eitriger Absonderung. Seit 2 Monaten rechts Stirnschmerz. Seit 4 Wochen Vortreibung der Stirn über der Nase beiderseits, besonders aber links. In der rechten Nase Deviation mit Spornbildung, auf beiden Seiten Polypen, doch kein Eiter. Elektrisch und auf dem Röntgenbild erscheinen die Stirnhöhlen hell, besonders die linke sehr groß. Rechts nach Entfernung der Deviation und der Polypen Eröffnung der Stirnhöhle von der Nase aus ohne Abfluß von Flüssigkeit. Eine Woche später Eröffnung der linken Stirnhöhle von einem Schnitt durch die Augenbraue aus. Knochen von nasalem Aussehen mit bläulichem Reflex, nur etwa ½ mm dick. Die Schleimhaut wölbt sich nicht vor, ist zart und blaß und auch mikroskopisch normal. Nur die untere Partie der Höhle erweist sich als etwas feucht. Diese Feuchtigkeit ist steril. Die Verbindung der Stirnhöhle mit der Nase ist vollkommen aufgehoben durch einen Schleimpolypen. Die Stirnhöhle ist sehr groß und geht so weit über die Mittellinie nach rechts, daß auch die Vorbauchung der rechten Stirnseite durch die Erweiterung der linken Stirnhöhle gebildet wurde. Entfernung eines größeren Teiles der äußeren Stirnhöhlenwand und Herstellung einer breiten Verbindung mit der Nase. Heilung.

Benjamins beschäftigt sich nun in ausführlicher Weise mit der ebenso interessanten wie rätselhaften Entstehung der inneren Pneumatocele: Nach berechtigter Ablehnung der Möglichkeit der Ausdehnung durch Gase erzeugende Bakterien, eventuell von Anaëroben, bleiben ihm zwei Möglichkeiten: Entweder handelt es sich um eine Ausdehnung der Höhle durch Luft bei forzierter Exspiration, wenn eine Art Ventilverschluß des Ductus naso-frontalis vorliegt, welcher zwar das Eindringen der komprimierten Luft gestattet, nicht aber das Austreten. Oder es handelt sich um eine Ausdehnung durch den Schleim einer früheren Mucocele, der nach Sprengung des Stirnhöhlenverschlusses durch zunehmenden Druck in die Nase abfloß und einfach durch Luft ersetzt wurde.

Benjamins neigt sich, wie schon vor ihm *Röpke* und *Kan*, der ersten Auffassung zu und sucht sie nach allen Richtungen hin zu begründen. Untersuchen wir seine Gründe: Was zunächst den ja unbedingt zu fordernden Ventilverschluß anbelangt, so hat er im Falle von Röpke allein mit Sicherheit vorgelegen, denn hier entwich die Luft pfeifend aus der eröffneten Stirnhöhle, stand also unter Druck. Gefunden wurde aber der Ventilverschluß von *Röpke* nicht. Er muß also im Inneren des Ductus naso-frontalis gelegen haben, das ja unseren Blicken nicht zugänglich ist. In den

Digitized by Google

anderen Fällen aber bestand kein Überdruck. Es ist nun zugegeben, daß trotzdem ein Ventilverschluß vorgelegen haben kann, sei es im Verlauf des Ductus naso-frontalis in den Fällen von *Meyes* und *Kan*, sei es an der Mündung des Ductus in die Stirnhöhle im Fall von *Benjamins*, in welchem an dieser Stelle ein Polyp saß. Weiter ist zuzugeben, daß trotz des Ventilverschlusses deshalb kein Überdruck bei der Operation bestand, weil zufällig längere Zeit nicht forciert exspiriert wurde und daher der Überdruck zur Zeit der Eröffnung durch Resorption verschwunden war. — Aber kann denn ein solcher Überdruck überhaupt die Stirnhöhle erweitern? Von Weichteilen ist das allerdings bekannt, z. B. von Bauchdecken, vom Trommelfell. Nie und nimmer aber kann ich wenigstens mir vorstellen, daß ein Luftdruck in der Stirnhöhle, selbst wenn er einen Druck von 370 mm Wasser, wie ihn *Neumeyer* in der Kieferhöhle bei forzierter Exspiration nachwies, erreichen sollte, die allseitig von Knochen umgebene Höhle ausdehnen kann, und wenn er noch so oft wiederholt würde. *Benjamins* selbst erscheint das allerdings auch unmöglich, und er greift deshalb zu der Hilfshypothese, daß man in diesen Fällen von Ausdehnung durch Druck eine abnorm schwache Resistenz des Knochens annehmen müsse. Diese könnte doch nur als kongenitale Schwäche der Anlage gedacht werden. Die Stirnhöhlenwand ist nun zwar individuell verschieden dick durch verschieden starke Ausbildung der Spongiosa. Die harte Corticalis dürfte aber in jedem Falle auch dem stärksten Überdruck standhalten können. — Auch des Kranken Angabe, daß die Erweiterung der Stirn bis zum Moment der Operation ständig zugenommen habe, läßt nicht unbedingt die Annahme zu, daß es sich von Anfang an um die bei der Operation nachgewiesene Pneumatocele gehandelt habe, denn es kann ein Irrtum des Patienten vorliegen; auch kann der Verschluß sich erst kurze Zeit vor der Operation gelöst haben. Die Tatsache endlich, daß die Patienten einen plötzlichen starken Schleimausfluß aus der Nase nicht beobachtet haben, beweist auch nichts. Denn die Tatsache selbst kann der Erinnerung entschwunden oder nicht beobachtet sein, wenn der Abfluß z. B. im Schlaf erfolgte. Es kann aber auch der Schleim ganz allmählich und unmerklich abgeflossen sein, was übrigens den anatomischen und physikalischen Verhältnissen viel mehr entsprechen würde. Bleibt also nur die Annahme einer ursprünglichen Mucocelenbildung übrig, wie ich sie

Digitized by Google

auch in meinem Falle durch die Perkussion glaube nachgewiesen zu haben.

Nun zu der Benennung dieser Krankheit. *Benjamins* schlägt für sie den Namen Pneumo-Sinus frontalis dilatans vor und will durch die Wahl des aktiven Partizipiums wohl zugleich der erweiternden Kraft des Luftdruckes bei der Entstehung Ausdruck verleihen. Ich kann die Wahl dieser Bezeichnung von meinem Standpunkt aus nicht als glücklich anerkennen. Pneumosinus frontalis dilatatus wäre mir schon sympathischer, wenn die Sache schon einen Namen haben muß.

Noch ein Wort zur Therapie. Die breite Eröffnung der Mucocele resp. der Pneumatocele und die Ausfüllung der Höhle mit Paraffin halte ich, wenn ich die Sachlage zurückblickend mir überdenke, trotz des guten Verlaufes meines Falles doch nicht in allen Fällen für die beste Lösung unserer therapeutischen Aufgabe. Denn zum mindesten werden durch diese Maßnahmen doch recht unnatürliche Verhältnisse geschaffen. Unser Ziel aber muß es sein, die natürlichen Verhältnisse wieder herzustellen. Abgesehen von ganz hochgradigen Fällen, zu denen ich auch den meinigen rechnen möchte, würde ich die Stirnhöhle von der Nase aus möglichst frei zu eröffnen suchen und dann zunächst abwarten, was aus der Vorbauchung der Stirn wird. Ich halte es für wahrscheinlich, daß sie zurückgehen wird, wenn die Vorbauchung nicht schon zu hochgradig ist. Denn der Knochen ist ein Gewebe von höchster Anpassungsfähigkeit an gegebene Druckverhältnisse. Je früher die Mucocele erkannt wird, um so größer ist die Wahrscheinlichkeit dieser Restitution, und je mehr wir uns der Wichtigkeit der Perkussion gerade für beginnende Fälle erinnern, um so mehr werden wir unseren Kranken nützen. Die Perkussion aber wird mit dem Hammer, am besten unter gleichzeitiger Behorchung mit einem neben dem Hammer aufgesetzten Otoskop vorgenommen. So kann man selbst kleinere Stirnhöhlen gut abhorchen.

Digitized by Google

V.

(Aus dem Physiologischen Laboratorium der Universitäts-Ohren- und Nasenklinik in der Charité zu Berlin.)

Über die Obertöne bei den Stimmgabeln der Bezold-Edelmannschen kontinuierlichen Tonreihe.

Von

Dr. W. SCHMIDT-HACKENBERG,
Assistent der Klinik.

Wenn man eine Taste am Klavier niederdrückt, eine einzelne Orgelpfeife anbläst oder eine Stimmgabel anschlägt, so entsteht nach dem üblichen Sprachgebrauch „ein Ton", der mit einer Notenbezeichnung, z. B. c^1, versehen wird. In Wirklichkeit ist dies aber nicht ein einfacher Ton, sondern eine Vielheit von Tönen, also ein Klang. In einem solchen ist nach unserem Beispiel c^1 der tiefste und lauteste Ton, der Grundton. Die übrigen sind seine Obertöne. Letztere können harmonisch oder unharmonisch sein. Die Schwingungszahlen der harmonischen Obertöne bilden ganzzahlige Vielfache von der Schwingungszahl des Grundtons. Der erste Oberton, der doppelt so viel Schwingungen macht wie der Grundton, ist dessen Oktave, der zweite mit der 3 fachen Schwingungszahl seine Duodezime, der dritte die Doppeloktave, der vierte die Terz der Doppeloktave. Die Schwingungszahlen der unharmonischen Obertöne des Grundtones sind keine ganzzahligen Multipla seiner eigenen Schwingungszahl.

Die neuere Akustik hat gezeigt, daß es so gut wie keine Tonquellen gibt, die nur Grundtöne ohne Obertöne hervorbringen, während die älteren Autoren glaubten, daß man wenigstens Stimmgabeltöne in Form von reinen Grundtönen erzeugen könne, wenn man ihre unharmonischen Obertöne beseitige.

Der Forscher, der sich nach seiner eigenen Aussage als erster mit der Untersuchung von Stimmgabeln und ihren Obertönen befaßte, ist *Chladni*[1]). Er stellte experimentell und rechnerisch die den Grundton einer Gabel begleitenden unharmonischen Ober-

[1]) Die Akustik. Leipzig 1802. S. 111 ff.

Digitized by Google

töne fest und fand, auf den Grundton c bezogen, die folgende Tonreihe:

Grundton,	1. Oberton,	2. Oberton,	3. Oberton,	4. Oberton,	5. Oberton
c	gis^2	fis^3	d^4	gis^4	cis^5+

Von harmonischen Obertönen der Stimmgabeln finden wir bei ihm noch nichts erwähnt; was offenbar damit zusammenhängt, daß er nur darauf bedacht war, die Gesetze der Tonbildung bei den Stimmgabeln auf jene der transversal schwingenden Stäbe zurückzuführen, indem er die Stimmgabeln lediglich als gekrümmte Stäbe auffaßte.

Auch *Helmholtz* glaubte noch, daß nur unter besonderen Umständen harmonische Obertöne die Grundtöne von Stimmgabeln begleiteten. Er sagt darüber[2]): „Bei einer Stimmgabel von 64 Schwingungen konnte ich mit geeigneten Resonatoren die Obertöne bis zum fünften hören, wenn sie stark angeschlagen war, wobei sie Schwingungen machte, deren Amplitude fast 1 cm betrug. Bei so großer Breite der Schwingungen eines scharfkantigen Körpers, wie es die Gabelzinken sind, müssen in der umgebenden Luft Wirbelbewegungen entstehen, die erheblich von dem Gesetze der einfachen Schwingungen abweichen. Dagegen schwinden diese Obertöne beim Austönen der Gabel lange vor dem doch auch nur sehr schwach hörbaren tiefen Grundtone derselben, entsprechend der von uns gemachten Voraussetzung, daß sie auf Störungen beruhen, die von der Größe der Amplitude abhängen."

Die Erkenntnis, daß Stimmgabeln durchweg, also nicht bloß bei tiefer Lage und besonders großer Amplitude, harmonische Obertöne erzeugen, verdanken wir namentlich einer Untersuchung von *C. Stumpf*[3]). In der Einleitung zu ihr stellt er die verschiedenen gebräuchlichen Methoden zum Nachweis der harmonischen Obertöne zusammen. Sie werden ermittelt durch das bloße Ohr oder durch das mit einem Resonator bewaffnete Ohr. Ferner dadurch, daß man den Resonator mit der breiten Öffnung an die Klangquelle hält und die schmale Öffnung mit dem Finger abwechselnd schließt und öffnet, oder daß man durch die mitschwingende Luftmasse des Resonators Flammen in Vibrationen versetzt. Es lassen sich auch einer oder mehrere der Partialtöne durch Interferenz auslöschen.

[2]) Die Lehre von den Tonempfindungen. Braunschweig 1896. 5. Ausg. S. 263.

[3]) Über die Ermittelung von Obertönen. *Wiedemanns* Annalen der Physik und Chemie. 1896. Bd. 57. S. 660 ff.

Digitized by Google

Schließlich kann man eine mit dem gesuchten Oberton unison gestimmte Gabel zum Mitschwingen bringen oder den Oberton mit einer gleichzeitig angeschlagenen annähernd unisonen Gabel Schwebungen bilden lassen. *C. Stumpf* hörte bei 3 freischwingenden *Edelmann*-Gabeln von 18,5—50 Schwingungen die Oktave und bei der höchsten, wenn sie auf 50 Schwingungen gestellt war, auch die Duodezime. Indessen war diese nur sehr schwach. Bei Resonanzgabeln von *Appunn jun.* und *Rudolf König* fand er für 100—500 Schwingungen den 2. bis 4., für 600 und 700 Schwingungen den 2. und 3. Partialton. Bei einer *König*schen C-Gabel (64 v. d.) konnte er sogar die Teiltöne bis zum 12. nachweisen, während eine *Marloye*sche Resonanzgabel, c = 128 Schwingungen, alle Teiltöne bis zum 8. teils durch Schwebungen, teils durch Mitschwingen erkennen ließ. Bei einer elektromagnetisch erregten Gabel c^0 hörte er mit bloßem Ohr alle Partialtöne bis zum 6., mit Hilfsgabeln bis zum 9. Bei einer ebensolchen Gabel mit 100 Schwingungen konnte er den 17. Teilton eben noch erkennen, bei einer dritten, $c^1 = 256$, alle bis zum 8. Die schon von *Rudolf König* gemachte Beobachtung, daß die Dicke der Gabelzinken einen Unterschied mache, konnte *C. Stumpf* bestätigen. „Bei einer außerordentlich dicken, frei schwingenden Gabel für den Ton $a^2 = 880$ (die Zinken hatten im Querschnitt 13½ : 20 mm, was für Gabeln von dieser Tonhöhe enorm ist) fand sich sogar von der Oktave so gut wie nichts."

Diesen von *C. Stumpf* angewendeten subjektiven Methoden fügte *Hallock*[4]) eine weitere objektive hinzu. Er machte die Obertöne direkt sichtbar, indem er die Kapsel einer manometrischen Flamme vor der Gabelzinke aufstellte und das Flammenzackenbild photographierte.

Eine weitere wichtige Untersuchung verdanken wir *F. Lindig*[5]). Er bestätigt das Vorhandensein der Oktave im Klang einer Stimmgabel und gibt eine einwandfreie, ins Einzelne der Erscheinung gehende Erklärung hierfür. Seine Beobachtungsergebnisse, auf die es hier allein ankommt, gewann er durch Abhören der Oktave in der nächsten Umgebung der Zinken zweier Stimmgabeln c^1 und c^2 mittels besonderer kleiner Hörröhrchen. Die Oktave entsteht nicht durch die Zinkenschwingungen selbst, sondern in der

[4]) Science. N. S. 1900. Vol. 11. S. 664.

[5]) Über die verstimmte Oktave bei Stimmgabeln und über Asymmetrietöne. Annalen der Physik. (4. F.) 1903. Bd. 11. S. 31ff. (Auszug aus der Kieler Diss. d. Verf. Mai 1902.)

Digitized by Google

sie unmittelbar umgebenden Luft. Es ist daher auch nicht, wie *Bezold*[6]) meinte, ein Beweis gegen die Existenz der Oktave und der harmonischen Obertöne überhaupt, wenn sie in der Kurve, die man von einer schwingenden Zinke aufzeichnen läßt, nicht zum Ausdruck kommen. Desgleichen wird auch aus der *Lindig*schen Arbeit klar, daß die Oktave nicht durch Überziehen von Gummiringen oder Tuchstreifen über die Zinken zum Verschwinden gebracht wird, wie es z. B. *Anton Appunn*[7]) empfohlen hat. Durch dieses Mittel, sowie auch durch einfaches Berühren der Gabelzinken am Knotenpunkt mit den Fingern werden lediglich die unharmonischen Obertöne, diese allerdings sehr schnell und vollständig, zum Schweigen gebracht.

Aus den vorstehenden Literaturangaben geht wohl zur Genüge hervor, daß die Stimmgabeln im allgemeinen außer unharmonischen in größerer oder geringerer Anzahl auch harmonische Obertöne produzieren. Die bisher von den Autoren untersuchten Stimmgabeln waren indessen fast durchweg solche, die nicht mit Laufgewichten beschwert waren. Man könnte daher den Einwand erheben, daß wenigstens Gabeln mit Laufgewichten nicht nur von den unharmonischen, sondern auch von harmonischen Obertönen frei wären; eine Ansicht, die ja auch von *Bezold* a. a. O. nachdrücklich verfochten wurde. Es sollen daher die Stimmgabeln der *Bezold-Edelmann*schen kontinuierlichen Tonreihe im Folgenden einer besonderen Untersuchung in Bezug auf die Oktave, als den wichtigsten Oberton, unterzogen werden.

Für die Ohrenärzte ist die Frage, ob diese Stimmgabeln nur den Grundton allein oder mit harmonischen Obertönen zusammen erzeugen, von besonderem Interesse, da die Obertöne vielfach zu Täuschungen bei den qualitativen Hörprüfungen Veranlassung geben können, so insbesondere bei der Ermittelung von Toninseln oder Tonlücken sowie bei Feststellung der unteren Hörgrenze[8]).

Was die tiefen *Edelmann*schen Gabeln anlangt, so hat, wie wir schon oben anführten, *C. Stumpf* die harmonischen Obertöne bis zur Grundtonhöhe von 50 Schwingungen hinauf vorgefunden. Auch

[6]) Demonstration einer kontinuierlichen Tonreihe usw. Ztschr. f. Psychol. u. Physiol. der Sinnesorgane. 1897. Bd. 13. S. 161.

[7]) Akustische Versuche über Wahrnehmung tiefer Töne usw. Akust. Institut in Hanau. 1889. S. 15.

[8]) Vgl. *Karl L. Schaefer*, Der Gehörssinn; *Nagels* Handb. d. Physiologie. Braunschweig 1905. Bd. 3. S. 477 ff.

Digitized by Google

von *Karl L. Schaefer*[9]) liegen Beobachtungen über die ganz tiefe Region der *Edelmann*schen Gabeln vor. Er stellte diese Versuche im Zusammenhang mit der Durchprüfung von Resonanzröhren an und sagt darüber: „Das Physiologische Laboratorium der Berliner Charité-Ohrenklinik besitzt eine Serie hölzerner gedackter Orgelpfeifen, die bis zum Kontra-E hinabreicht. Diese Pfeifen können auch als Resonatoren dienen, wenn man, statt sie anzublasen, eine *Edelmann*sche Stimmgabel von entsprechender Tonhöhe über die Maulöffnung hält. Die Resonanzfähigkeit erlischt indessen bei G_1. Die Verstärkung, die dieser Ton erfährt, kann man höchstens noch als einen schwachen Hauch bezeichnen. Schon bei A_1 ist die Intensitätszunahme des Grundtones nur noch sehr gering. Viel deutlicher hört man den 3. und namentlich den 5. Teilton heraus. Hält man die diesen beiden Obertönen entsprechenden Gabeln über das Maul der Pfeife, so werden sie denn auch sehr viel mehr verstärkt als der Ton A_1. Überhaupt finde ich es bei den ganz tiefen *Edelmann*schen Gabeln, wenn man ihren Klang verstärken will, wirksamer, sie auf eine Tischplatte zu setzen, als sie vor eine Resonanzröhre zu bringen. Freilich kommt auch die Resonanz des Tisches überwiegend den Obertönen zugute, die man gelegentlich bis zum 5. Teilton hören kann, während die Steigerung der Stärke des Grundtones zweifelhaft bleibt."

Da somit für die untersten Oktaven der kontinuierlichen Tonreihe genügend Nachweise der harmonischen Obertöne bereits erbracht sind, haben wir uns in der vorliegenden Untersuchung auf die Prüfung der kleinen, der eingestrichenen und der zweigestrichenen Oktave beschränkt. Von den verschiedenen Methoden zum Nachweis der harmonischen Obertöne, die oben im Anschluß an *C. Stumpfs* Zusammenstellung aufgezählt wurden, haben wir nur zwei benutzt, nämlich erstens die Erregung einer unison gestimmten Gabel durch den betreffenden Oberton und zweitens das Hörbarmachen der Oktave durch Auslöschen des Grundtons mittels Interferenz. Letzterem Verfahren ist eine besonders überzeugende Beweiskraft eigen; es zeigt, wie stark die Oktave in Wirklichkeit ist, was wegen ihrer Verschmelzung mit dem Grundton dem Hörer nicht zum Bewußtsein zu kommen pflegt, so lange der Grundton vorhanden ist.

Während die Interferenz-Methode an sich einwandfrei ist,

[9]) Ein kontinuierlicher Resonatorenapparat. Diese Beiträge. Bd. 3. S. 135.

Digitized by Google

könnte man gegen das Beweismittel des Mitschwingens einer Kontrollgabel mit der Oktave a priori gewisse Bedenken erheben. Diese sind jedoch von *C. Stumpf* a. a. O. ausführlich und endgültig widerlegt worden, so daß an dieser Stelle keine Veranlassung mehr vorliegt, näher darauf einzugehen. Die Methode des Mitschwingens haben wir auf die Töne a^0, e^1 und c^2 der mit Laufgewichten beschwerten Gabeln angewendet. Diese Auswahl wurde einerseits dadurch bedingt, daß für die Oktaven dieser Töne auf Resonanzkasten stehende Gabeln vorhanden waren, andrerseits durch die Überlegung, daß es ausreichend sein dürfte, aus jeder Oktave eine einzige Gabel zu untersuchen.

Versuch 1. Eine *Edelmann*sche Gabel, deren Laufgewichte genau auf den Teilstrich a^0 eingestellt werden, bringt eine *König*sche a^1-Gabel trotz deren außerordentlicher Empfindlichkeit — die leiseste Erschütterung des Resonanzkastens, Sprechen in der Nähe der Gabel, sogar leichtes Anhauchen haben bereits deutliches Mitklingen zur Folge, so daß man die äußerste Aufmerksamkeit aufwenden muß, um sich vor Täuschungen zu bewahren — nicht zum Mitschwingen. Dieses tritt aber alsbald ein, wenn die Laufgewichte ungefähr 1 mm verschoben werden. Vielfach wiederholte Beobachtungen führen zu dem Ergebnis: Mitschwingen findet stets statt, wenn die Oktave der *Edelmann*schen Gabel genügend unison mit der *König*schen Gabel ist. Bei einer Differenz von nur etwa 4 Schwingungen nach oben oder unten bleibt dagegen bereits jegliches Mitschwingen der *König*schen Gabel aus. Es zeigt sich übrigens bei diesem Versuch, wie auch bei den folgenden, daß das Mitschwingen am stärksten erfolgt, wenn man die erregende Gabel nicht der Resonanzkastenöffnung, sondern den Zinken der andern Gabel nahe bringt.

Versuch 2. Zwei *Edelmann*sche Gabeln mit Laufgewichten werden auf den Teilstrich e^1 eingestellt, wobei sie unison sind. Eine recht empfindliche e^2-Gabel auf Resonanzkasten wird von beiden lebhaft zum Mitschwingen gebracht. Es genügt aber die Erhöhung oder Vertiefung der einen *Edelmann*schen Gabel um 1 Schwingung, um das Mitschwingen der Kastengabel vollkommen aufzuheben.

Versuch 3. Eine *Edelmann*sche c^2-Gabel wird so eingestimmt, daß sie eine auf Resonanzkasten montierte c^3-Gabel optimal zum Mitschwingen bringt. Einer zweiten *Edelmann*schen c^2-Gabel gegenüber, die ca. 4 Schwingungen höher ist, bleibt die Kastengabel absolut stumm.

Digitized by Google

Aus diesen Versuchen erhellt, daß bei den benutzten *Edelmann*-Laufgewichtgabeln die Oktave mit hinreichender Stärke vorhanden ist, um eine ihr unisone oder nahezu unisone Gabel zum Mitschwingen zu bringen. Daß das Mitschwingen schon bei der geringfügigen Verstimmung um wenige Schwingungen aufhört, beruht auf dem bekannten physikalischen Gesetz, daß Stimmgabeln wie überhaupt wenig gedämpfte Schallkörper nur von solchen Tonquellen zum Mitschwingen gebracht werden, die mit ihnen in der Tonhöhe sehr genau übereinstimmen.

Entfernt man die Laufgewichte der *Edelmann*schen Gabeln, durch die die Gabeln selbstverständlich gedämpft werden, so wächst nicht nur die Klangdauer, sondern es treten auch leicht die unharmonischen Obertöne zutage. Daß auch die harmonischen Obertöne, zum mindesten die Oktave, dabei lauter und länger erklingen, ergab sich im Verlauf der weiteren Versuche.

Versuch 4. Die *Edelmann*sche c^2-Gabel ohne Laufgewichte bringt die c^3-Gabel auf dem Resonanzkasten auch zum Mitschwingen, obwohl, wie das Auszählen der Schwebungen mit der Uhr ergibt, ihre Oktave mit der Kastengabel um 6 Schwingungen differiert, wobei die letztere den tieferen Ton hat. Nach Aufkleben von etwas Wachs oben auf beide Zinken der Kastengabel, wodurch diese noch tiefer und also noch mehr gegen die andere Gabel verstimmt wird, hört das Mitschwingen auf. — Bei einer *Edelmann*schen Gabel ohne Laufgewichte ist also die Breite des Mitschwingens merklich vergrößert, was auf eine Verstärkung des ersten Obertons gegenüber den *Edelmann*schen Gabeln mit Laufgewichten deutet.

Versuch 5. Die *Edelmann*sche g^1-Gabel ohne Laufgewichte bringt eine Resonanzgabel g^2 zum Mitschwingen, trotzdem die Auszählung der Oktavenschwebungen eine Differenz von 6,6 Schwingungen ergibt. Die Kastengabel ist in diesem Falle die höhere. Denn wenn man sie mit Wachs beschwert, werden die Schwebungen langsamer und das Mitschwingen kräftiger. Wird die *Edelmann*gabel durch Aufkleben dicker Wachsklumpen so weit vertieft, daß sie mit der Kastengabel rollende, nicht mehr zählbare Oktavenschwebungen bildet, so kommt die Resonanzgabel immer noch zum Mitschwingen, wenn man ihren Zinken die der *Edelmann*gabel möglichst nahe bringt[10]).

[10]) Bei sehr großer Annäherung der einen Gabel an die andere könnte man vielleicht daran denken, daß das Mitschwingen durch Wirbelbewegungen der Luft oder dergleichen mechanische Ursachen hervorgerufen würde. Daß

Digitized by Google

Für unsere Interferenz-Versuche haben wir als Instrumentarium die von *E. Sauberschwarz*[11]) angegebene Modifikation einer der *Quinckes*chen Interferenzröhren benutzt. Der Ton wird dabei dem Ohr durch eine Röhre zugeleitet, die mit einer Anzahl — in unserm Falle 5 — sich im rechten Winkel von ihr abzweigender Seitenröhren versehen ist. Um einen Teilton einer Klangquelle, also etwa den Grundton, wie im vorliegenden Falle, auszulöschen, werden mehrere dieser Seitenzweige, in denen verschiebliche Stempel laufen, so daß die lichte Länge beliebig verändert werden kann, auf die Viertelwellenlänge des betreffenden Tones eingestellt. Auf diese Weise werden die in die Seitenröhren eintretenden Tonwellen so zurückgeworfen, daß sie der Hauptwelle jedesmal in entgegengesetzter Phase wieder begegnen, wodurch eine Störung der Tonbewegung bis fast zur gänzlichen Vernichtung stattfindet. Die Auslöschung ist um so vollständiger, je mehr Seitenäste vorhanden sind[12]).

Versuch 6. Die *Edelmann*sche Laufgewichtgabel e^0 wird nach starkem Anschlag vor das eine Ende der 74 cm langen Hauptröhre unseres Interferenz-Apparates gebracht. Die Seitenäste sind dabei auf die Viertelwellenlänge gleich 0,525 m bei 18° C eingestellt. Der Beobachter hört am andern Ende der Hauptröhre sehr klar die Oktave e^1, die mit einer ungefähr gleichgestimmten *Edelmann*schen Gabel sehr deutliche, langsame Schwebungen gibt. Die gleichen Schwebungen hört man übrigens auch ohne Interferenz-Apparat, wenn die beiden Stimmgabeln, im passenden Stärkeverhältnis angeschlagen, frei vor das bloße Ohr gehalten werden.

Versuch 7. Geprüft wird die *Edelmann*-Gabel c^1. Der Versuch verläuft in derselben Weise wie der vorige. Der Beobachter hört den ziemlich lauten Grundton c^1 direkt durch die Luft, so lange das Ohr dem Ende der Röhre nicht genähert wird. An ihrer Öffnung vernimmt er deutlicher die Oktave c^2. So kann man durch wiederholtes Heranführen und Wiederentfernen des Ohres von der Röhre abwechselnd die Töne c^1 und c^2 zu Gehör bringen.

---

dieser Einwand aber nicht stichhaltig ist, ließ sich leicht dadurch zeigen, daß eine Erregung auf diese Weise nie zustande kommt, wenn die beiden Stimmgabeln in der Tonhöhe genügend verschieden sind.

[11]) Pflügers Arch. f. d. ges. Physiol. 1895. Bd. 61. S. 1 ff.

[12]) Näheres siehe bei *Karl L. Schaefer*, Untersuchungsmethodik d. akust. Funktionen des Ohres; *Tigerstedts* Handb. d. physiolog. Methodik. Leipzig 1914. Bd. 3. S. 297.

Digitized by Google

Im letzteren Falle sind die Schwebungen mit der Hilfsgabel c^2 sehr laut und deutlich.

Versuch 8 betrifft die *Edelmann*-Laufgewichtgabel g^2, die ungefähr die tiefere Oktave einer unbelasteten, nicht auf Resonanzkasten stehenden Gabel von 1600 Schwingungen bildet. Die 5 Interferenzröhren sind auf 11,0 cm gleich einer Viertelwellenlänge von g^2 ausgezogen. Obwohl die vor die eine Öffnung der Hauptröhre gehaltene g^2-Gabel möglichst stark angeschlagen wird, verklingt die an der andern Öffnung an sich gut vernehmliche Oktave g^3 ziemlich rasch. Immerhin sind ihre Schwebungen mit der Hilfsgabel 1600 bequem zu hören und zu zählen. Es sind 2,5 pro Sekunde.

Aus den Versuchen 4 und 5 ergibt sich bereits die Tatsache, daß bei unbelasteter *Edelmann*-Gabel die Oktave kräftiger zum Ausdruck kommt als bei belasteter, sowie die Vermutung, dieser Unterschied beruhe darauf, daß durch die Entfernung der dämpfenden Laufgewichte sich die Klangdauer und die Klangstärke der Gabel überhaupt vergrößere. Mit Hilfe der Interferenzversuche läßt sich diese Auffassung weiter bekräftigen.

Versuch 9. Der vorige Versuch, der die belastete *Edelmann*-gabel g^2 betraf, wird mit einer unbelasteten *Edelmann*gabel g^2 wiederholt. Die Oktave ist lauter und länger hörbar, die Schwebungen mit der Kontrollgabel 1600 sind schnell rollend. Es wird nunmehr mit der Stoppuhr festgestellt, wie lange der Grundton durch die Luft und die Oktave durch die Röhre hörbar sind, während sich das Ohr an dem freien Ende der Röhre befindet. Von zwei Beobachtern hört der eine (*Karl L. Schaefer*) die Oktave 30, den Grundton 120 Sekunden, der andere (*Schmidt-Hackenberg*) die Oktave 40, den Grundton 160 Sekunden lang.

Versuch 10. Vergleichsweise wird die Klangdauer des Grundtons und der Oktave der belasteten *Edelmann*-Gabel g^2 in gleicher Art geprüft. Beide Beobachter hören in diesem Falle genau übereinstimmend die Oktave 5 und den Grundton 20 Sekunden hindurch.

Aus den zwei letzten Versuchen folgt, daß die Klangdauer beider Teiltöne bei der unbelasteten Gabel erheblich länger ist als bei der belasteten. Das Klangdauerverhältnis zwischen Grundton und Oktave ist dabei bemerkenswerterweise in beiden Fällen dasselbe, nämlich 4 : 1.

Digitized by Google

VI.

(Aus dem Oto-Laryngologischen Universitätsinstitute zu Basel.)

Anatomische Untersuchungen über den Saccus und Ductus endolymphaticus beim Menschen.

Von

F. SIEBENMANN
in Basel.

(Hierzu Tafel III—VI.)

Der Saccus endolymphaticus wird in der Hauptsache als rudimentäres Organ und — wohl mit Unrecht — auch als Ausweichstelle für die endolymphatische Flüssigkeit betrachtet; zudem ist die Ansicht geäußert worden, daß er die Bildungs- resp. Ersatzstätte der Endolymphe repräsentiere. Meine Untersuchungen ergeben aber, daß letzteres sehr unwahrscheinlich ist.

Das Ductus- und Saccusepithel ist zwar, von der Fläche betrachtet, polygonal; doch ist es in der Regel nicht einfach niedriges Pflasterepithel mit plattem Kern, wie dies *Schwalbe* und die früheren Beobachter angeben und wie ich es auch ganz ausnahmsweise in einem Präparate von einem 4½ Monate alten Kinde gefunden habe (Fig. 5), sondern es ist, wie es *Böttcher* beschrieben hat, meistens ziemlich höher als das sog. indifferente Labyrinthepithel, und besitzt in der Regel einen kugligen, großen, sich intensiv färbenden Kern. Es sitzt, ohne daß sich eine Basalmembran dazwischen schieben würde, den begrenzenden, unter sich parallel verlaufenden fibrösen Durafasern oder dem lockeren Zellgewebe direkt auf (Fig. 11b u. 12b). Die von *Böttcher* und *Steinbrügge* u. A. beschriebenen papillenförmigen, Kapillargefäße enthaltenden Vorsprünge der Innenwand des Ductus und ihre Angaben, daß unterhalb seines Epithels Gefäße derart verlaufen, daß Verhältnisse entstehen, welche an diejenigen der Stria vascularis der Schnecke erinnern, kann ich nur für ganz seltene Ausnahmefälle bestätigen (Fig. 11b).

Der Inhalt des sogenannten Sackes nimmt in ein Viertel der daraufhin untersuchten 25 Präparatenserien, wenigstens in den tieferen Partien und auch nur stellenweise, Kernfärbung an; die-

Digitized by Google

selbe ist meistens zurückzuführen auf amorphen feinen Kalkstaub, welcher in der Flüssigkeit suspendiert ist (Fig. 10 a u. b); ausnahmsweise liegt Schleim im Saccus (Fig. 11), meistens aber ist das Epithelrohr fast leer und kollabiert. In einem der Präparate, welches von einem 78 jährigen Manne stammt (Fig. 12), finden sich im Saccus, ohne denselben aber stärker zu dilatieren, in dem schleimähnlichen Inhalt relativ größere Kugeln von bräunlich grauer Farbe und radienförmiger, resp. sternförmiger Streifung; sie wurden zwischen gekreuzten Nikols als schwach negativ doppelbrechende Sphärokristalle erkannt (Prof. *Schmidt*, Geologisch-Mineralogisches Universitätsinstitut zu Basel). In der Mehrzahl der Präparate, namentlich beim Kinde, ist der geringe Inhalt ganz klar bis zum Fundus des Saccus hinunter, ebenso stets im intrauterinen Leben. Konkremente finden sich erst beim Erwachsenen, dürfen aber nicht etwa als Homologe der bei Salamandern, Myxine und Fischen teils nur im Embryonalzustand, teils im späteren Leben beobachteten Saccusotolithen resp. als Otoconien aufgefaßt werden: sie sind vielmehr pathologische, senile Produkte resp. Abkömmlinge von degenerierten Epithelien und von den sie begleitenden schleimähnlichen Sekretmassen; denn sie fehlen nach meinen Untersuchungen im Embryonalleben und im Kindesalter (Fig. 1, 2, 3, 4, 5 u. 6). Immerhin ist es interessant zu wissen, daß bei einzelnen Fischen und Amphibien *(Retzius, Wiedersheim)* Otolithen abgebildet und beschrieben werden, welche diesen Kalkkonkrementen ähnlich sind in ihrem strahligen Bau (siehe *Retzius*, Das Gehörorgan der Wirbeltiere, Bd. 1, Taf. XVI, 9, ½ und XXI, 19, XVII, 12).

Die von *Böttcher* beim Kinde und der Katze gefundene, von anderer Seite aber nicht mehr beschriebene reichliche Verzweigung des Saccus- und noch mehr des Ductuslumens kann ich nicht nur bestätigen, sondern auch erweitern, und zwar in dem Sinne, daß das betreffende epitheliale Rohr nicht nur reichliche Faltenbildung und seitliche lange enge Ausstülpungen zeigt, sondern daß es im höheren Alter, namentlich in seinem oberen und mittleren, häufig auch in seinem unteren Abschnitt aus einem ganzen Konvolut von drüsenartigen feinen Kanälchen besteht. Letztere sind aber blind geschlossen und nicht, wie es *Rüdinger* angegeben hat, mit feinen Spaltöffnungen versehen. In einem Teil meiner Präparate finde ich im Gegensatz zu *Böttcher* stellenweise in der Umgebung des äußeren Endstückes des häutigen Ductus und noch mehr in derjenigen des Saccus endolymphaticus auch lockeres

Digitized by Google

areoläres Bindegewebe (*Weber-Liel*), wie es dem perilymphatischen Raume eigen ist (Fig. 4, 5, 7 u. 8). Sein Sitz bildet hauptsächlich die Umgebung der Röhrenkonvolute, sehr selten umgibt es den Saccus von allen Seiten. Mit dem Perilymphraum steht dies lockere Maschengewebe aber nicht im Zusammenhang, da sich an der Apertura interna nur derb fibröse solide Wandungen finden.

Der unterste Abschnitt des sogenannten Saccus zeigt meistens eine etwas einfachere Gestaltung des Lumens. Auf dem mikroskopischen Durchschnitt erscheint er hier in der Mitte der derben Duraschicht, wenigstens beim Neugeborenen und beim Kinde, oft als eine ganz gerade verlaufende, mit Epithel ausgekleidete Spalte, welche an einem oder an beiden Enden noch Falten-, Zotten- oder Recessusbildungen aufweist, letztere inbegriffen auf meinen Horizontalschnitten aber nur 2—4 und nie mehr als 6 mm lang ist. Diese Maße sind bemerkenswert kleiner, als sie bis dahin in den Lehrbüchern angegeben worden sind. Wie ich dies zuerst (Corrosionsanatomie des Labyrinths) für das ganze knöcherne Labyrinth nachgewiesen habe, so bleiben nach den vorliegenden Untersuchungen auch am Saccus durch das ganze extrauterine Leben hindurch die ursprünglichen Dimensionen ziemlich unverändert bestehen. Die vorzugsweise im späteren Alter auftretende Röhrchen- und Faltenbildung geschieht auf Kosten des ursprünglichen Saccuslumens und muß als das Resultat eines Involutionsprozesses aufgefaßt werden. — Aber auch das intrauterine Wachstum des Saccus ist ein relativ langsames, da auf dem Horizontalschnitt des Embryo von 3 Monaten die Länge der Spalte schon 1 mm beträgt.

Der Saccus liegt in einer Bindegewebsspalte der Dura eingebettet, aber ohne daß deren Gewebe, wie schon oben bemerkt, damit überall straff verbunden ist. Ein lockerer Zusammenhang besteht namentlich in der lateralen und medialen, dann aber auch in der unteren Grenzzone des Saccus , wo das Duragewebe nicht ihn einhüllend sich um denselben herumschlägt, sondern vor und hinter ihm, einfach sich locker aneinander legend, in der gleichen Richtung weiter läuft: es fehlt eine Tunica propria. Daher findet man, wenn man nach der alten Vorschrift von *Cotugno* die Dura dort bis zur Hälfte ihrer Dicke kreuzweise einschneidet, und die dadurch gebildeten Zipfel präparando zurückschlägt, in der Regel bloß eine lockere Bindegewebsspalte, welche sich bezüglich ihrer Flächenausdehnung weder bei der

Digitized by Google

Präparation noch bei der Injektion deutlich abgrenzen läßt, und deren Lumen gewöhnlich auch nicht mit demjenigen des wirklichen epithelialen „Saccus" identisch ist. Bei 9 darauf untersuchten, in Formalin konservierten Felsenbeinen vom Erwachsenen fand ich dementsprechend in der Dura trotz Arbeitens unter der Lupe kein größeres wirklich freies Lumen an der betreffenden Stelle; aber auch am frischen Präparat gelingt es in der Saccusgegend durchaus nicht regelmäßig und oft nicht besser und nicht schlechter als an anderen Stellen der hinteren Schädelgrube, 2 Durablätter von einander so zu trennen, wie dies seit bald 150 Jahren traditionell in den Lehrbüchern der Anatomie für die Präparation und Öffnung des Saccus beschrieben und abgebildet wird. Das normale Vorkommen eines dreieckigen oder ovalen, mehr oder weniger scharf umschriebenen Saccus endolymphaticus mit glatter Innenfläche, wie es von *Cotugno* bis auf *Görke* beschrieben ist, kann ich demnach nicht bestätigen.

In praktischer Beziehung wäre dem Vorstehenden noch beizufügen, daß der dem Felsenbein zur mikroskopischen Verarbeitung des Labyrinthes entnommene Knochenwürfel, wie zuerst ich denselben in *Bardelebens* Handbuch der Anatomie (vergl. Mittelohr und Labyrinth) angegeben habe, entsprechend der Längsachse des Felsenbeins lateralwärts etwas länger als gewöhnlich herausgesägt werden muß. Jedenfalls darf durch diesen querverlaufenden Sägeschnitt keiner der beiden in Betracht kommenden Bogengänge am Scheitel angeschnitten werden, wenn man den Sacculus unverletzt zur Untersuchung konservieren will. Ebenso muß der horizontale Sägeschnitt mindestens bis zum oberen Rande des Bulbus jug. oder noch weiter hinunterreichen und ferner darf die Dura nirgends von der knöchernen Unterlage abgehoben werden.

Es wäre interessant, in allen Fällen von Labyrintheiterung auch das Verhalten des Aquaeductes und des Saccus endolymph. zu studieren. Wahrscheinlich werden dabei entzündliche Vorgänge in dem perisacculären Bindegewebe häufiger gefunden werden, als man es anzunehmen scheint, letzteres namentlich, wenn man dabei von der unrichtigen Anschauung ausgeht, daß der Aquaeduct des Erwachsenen ein vereinzelter einfacher enger Epithelschlauch sei, der bei entzündlichen Prozessen durch Anschwellen seiner Wände zu einer Absperrung des Saccus und damit zur Verhinderung der Propagation der Eiterung auf die Dura führe.

Digitized by Google

Zum Schlusse noch eine Bemerkung über das anatcmische Präparat: Das Fehlen einer Basalmembran und die lockere Unterlage bringt es mit sich, daß die Epithelschicht des Sackes auf mikroskopischen Schnitten stellenweise in toto abgehoben und nach der gegenüberliegenden Wand verlagert erscheint. Solche postmortale Erscheinungen und Artefacte sind häufig unrichtig gedeutet und als intra vitam bestehende Septen geschildert worden. — Selbstverständlich ist auch die auf makroskopischer Beobachtung beruhende Beschreibung von „quergespannten Bindegewebsfäden des Saccuslumens", wie sie schon *Cotugno* gebracht hat und wie sie sich auch bei neuern Autoren wieder findet, nicht richtig. Sie beruht auf einer Verwechslung des wirklichen epithelialen Lumens mit der interduralen Bindegewebsspalte, in welche die endolymphatischen epithelialen Taschen und Schläuche eingebettet sind.

Erklärung der Abbildungen auf Tafel III.—VI.

Fig. 1. Horizontalschnitt durch das Labyrinth eines menschlichen Embryo aus dem 3. Monat (2,7 cm Nacken-Steiß-Länge). Ganze Saccuswand gefältelt, Lumen leer. Macula sacculi mit Otolithen. (Vergr. 18 fach.)

Fig. 2. Schnitt von der nämlichen Serie. Saccus mit „Epithelröhrchen" am hinteren Ende. (Vergr. 18 fach.)

Fig. 3. Ebenso; Saccuslumen leer. Macula sacculi mit Otolithen. (Vergr. 18 fach.)

Fig. 4. Saccus vom Neugeborenen, 4 mm lang. Wände gefaltet, auf dem Durchschnitt erscheinen die Falten als Röhrchen. Inhalt schleimig. (Vergr. 18 fach.)

Fig. 5a. Saccus und Ductus endolymphaticus eines Kindes von 4½ Monaten. Lumen leer. (Vergr. 35 fach).

b. Saccus- und Ductusepithel bei starker Vergrößerung; abnorm flach.

Fig. 6. Ebenso, von einem Kinde von 8 Monaten. Der venöse akzessorische Aquäduktkanal als Halbrinne damit verbunden und mit Durasubstanz gefüllt, in deren Mitte das Venenlumen liegt. (Vergr. 30 fach.)

Fig. 7. Aquaeductus vestibuli, von einem 54 jährigen Manne. Horizontalschnitt. Neben einem größeren Hauptlumen eine Unmasse Falten und Röhrchen, sämtlich mit dem charakteristischen Epithel ausgekleidet und leer. Davon durch eine relativ bedeutende Knochenschicht getrennt der venöse Aquaeductus vestibuli accessorius. (Vergr. 40 fach.)

Fig. 8. Ebenso, etwas tieferer Schnitt.

Fig. 9. Aquaeductus und oberer Teil des Saccus von einem anderen 54 jährig. Manne. Vertikalschnitt. Wandgestaltung sehr kompliziert. Stellenweise im unteren Abschnitt Auflagerung einer homogenen, sich mit Hämatoxylin tief blau färbenden Masse auf dem Epithel. (Vergr. 18 fach.)

Fig. 10 a. 68 jähriger Mann, Horizontalschnitt. Saccus endolymphaticus als feines Röhrensystem vom Ductus her sich gegen den Sinus sig.

Digitized by Google

hinunter ziehend. Die einzelnen Röhrchen durch weite Zwischenräume getrennt; ihr Lumen enthält feinen Kalkstaub. (Vergr. 18fach.)

b. Eines dieser Röhrchen bei stärkerer Vergrößerung.

Fig. 11. 70 jähriger Mann, Horizontalschnitt. Saccuslumen mit relativ wenigen Röhrchen und Falten, dagegen mit gefäßhaltigen, zum Teil mesenteriumähnlich mit der Wand verbundenen Vorsprüngen von Leisten-, Knopf- und Pilzform.

a und b. Dieselben bei stärkerer Vergrößerung.

Fig. 12a. 78 jähriger Mann, Horizontalschnitt bei 40facher Vergrößerung. Fundus des Saccus 3 mm lang, ebenfalls in einzelne größere und viele kleinere Röhrchen sich auflösend, die zum Teil Schleim, zum Teil Kristallkugeln mit sternförmiger feiner Strichelung enthalten.

b. Letztere mit ihrer Epithelhülle in einer Bindegewebsspalte liegend; bei stärkerer Vergrößerung.

Digitized by Google

VII.

(Aus der Poliklinik für Ohren-Nasen-Kehlkopfkranke in Göttingen. [Direktor: Prof. *W. Lange.*])

Zur Anzeige und Ausführung der Eingriffe am inneren Ohre.

Von

Prof. W. UFFENORDE
in Göttingen.

Diese Fragen sind besonders in dem letzten Jahrzehnt von den verschiedensten Seiten behandelt worden, ohne daß sich aus den ziemlich reichhaltigen klinischen und pathologisch-anatomischen Beobachtungen eindeutige und bestimmte Gesichtspunkte heraus kristallisiert und allgemein anerkannte Grundregeln entwickelt hätten.

Die wichtigsten Punkte finden bei den Autoren bis in die jüngste Zeit noch ganz verschiedene Beantwortung, ja die Auffassungen stehen sich zum Teil noch schroff einander gegenüber.

Der Zufall hat mir seit dem Erscheinen der Abhandlung über die vom Mittelohr ausgehende Labyrinthentzündung eine verhältnismäßg große Anzahl von solchen zum Teil bemerkenswerten Fällen in die Hände gespielt, die wertvolle Ergänzungen und neue Aufschlüsse gegenüber dem früher von mir Ausgeführten zu bieten vermögen. Ich sehe mich deshalb veranlaßt, auf dieses Kapitel nochmals zurückzukommen.

Zunächst werde ich allgemeine Gesichtspunkte der Anzeige und der Ausführung der Eingriffe berühren und dann unter Zugrundelegung von lehrreichen Fällen in besonderen Abschnitten auf Einzelheiten eingehen.

Ich glaube für den vorliegenden Zweck am besten verständlich zu werden, wenn ich unsere Fälle in folgende Gruppen gliedere:

I. Gewöhnlicher Einbruch der Entzündung ins innere Ohr durch die Fenster und die knöcherne äußere Labyrinthkapsel.

II. Ungewöhnlicher Einbruch der Entzündung ins innere Ohr von versteckt gelegenen, perilabyrinthären Herden aus.

III. Ausgedehnte Sequestrationsprozesse im inneren Ohre.

IV. Breiter Cholesteatomeinbruch in das innere Ohr.

Digitized by Google

Wir berücksichtigen bei dieser Gruppierung gleichzeitig die Hauptformen der Pathogenese. Anzeige wie Ausführung sind ja in hohem Maße von der Entstehungsweise der Labyrinthentzündung abhängig zu machen. Zum Schlusse mögen zusammenhängend die allen diesen Entzündungsformen gemeinsamen Folgezustände im Schädelinneren von den uns beschäftigenden Gesichtspunkten aus besprochen werden.

Die unter Gruppe II genannten Formen sind hier nicht weiter ausgeführt, sie werden mit den dazu gehörigen Fällen in einer besonderen Abhandlung veröffentlicht, auf die ich verweisen muß.

Allgemeines.

In meiner Monographie[1]) habe ich eine absolute Anzeige zum Eingriff am inneren Ohr einer relativen gegenübergestellt. Danach bedurfte es bei Bestehen einer vom inneren Ohr aus fortgeleiteten Entzündung im Hirnschädel in Bezug auf die Behandlung keiner Überlegung. Auch bei Vorliegen einer Tuberkulose, eines Cholesteatomeinbruches oder einer Empyembildung im inneren Ohr ließ der Befund ohne weiteres den Eingriff als notwendig erscheinen. Hier war eine absolute Anzeige zur Labyrinthoperation gegeben.

Als sehr erschwert wurde demgegenüber der therapeutische Standpunkt in Fällen mit gefahrdrohenden Labyrinthsymptomen hingestellt, bei denen das Schädelinnere noch frei ist, und auch die übrigen eben aufgeführten Veränderungen fehlen. Dabei kann das innere Ohr ganz unerregbar oder noch mehr oder weniger Leistungsfähigkeit nachweisbar sein. In diesen Fällen mit relativer Anzeige sollte erst aus dem Verlauf und der klinischen Beobachtung heraus eine Entscheidung zu treffen sein. Sie ergibt sich nicht ohne weiteres aus eindeutigen Befunden, sondern mußte in letzter Linie dem subjektiven Ermessen des Arztes überlassen bleiben. Erfahrung wurde dabei als ein wichtiger Ratgeber angesehen.

Dieser Standpunkt brachte noch eine weitere Folgerung mit sich, nämlich, daß wir in Fällen mit absoluter Anzeige stets einzeitig operieren müßten, d. h. unmittelbar im Anschluß an die Totalaufmeißelung auch die Labyrinthoperation machen.

Bei den Fällen mit relativer Anzeige würden wir dagegen meist zweizeitig vorgehen, d. h. zunächst den Erfolg der Totalaufmeißelung der Mittelohrräume abwarten, um erst bei Fort-

[1]) Zur Klinik der Eiterungen des Ohrlabyrinths. Würzburg 1913.

Digitized by Google

bestehen bedrohlicher Symptome den Eingriff am inneren Ohr anzuschließen.

Diese Formulierung von relativer und absoluter Indikation, die ich zunächst in bedingte und unbedingte umgeändert habe, möchte ich jetzt ganz aufgeben; sie hat sich angesichts der Fortschritte in der Klinik der Labyrinthentzündung überlebt. Wir können jetzt bestimmtere Sätze für die Anzeige aufstellen, die eine engere Umschreibung gestatten, wodurch die doch im wesentlichen der herrschenden Unsicherheit entstammende relative Indikation in Fortfall kommen darf. Wir werden jetzt also nur noch von Anzeige schlechthin sprechen, und zwar würden darunter die bislang als absolute oder unbedingte aufgeführten Formen fallen. Hinzu kommen die Fälle unter Gruppe II (mit perilabyrinthären tiefen Herden) und Gruppe III (ausgedehnte Sequestrationsvorgänge im inneren Ohr). Sie werden in den einzelnen Kapiteln näher behandelt werden.

Hier habe ich betreffs der Anzeige im allgemeinen nichts weiter hinzuzufügen, nur möchte ich in diesem Zusammenhange noch kurz die Untersuchungsweisen für den Vestibularapparat berühren[2]), deren Bewertung ja für die Anzeigestellung sehr wichtig ist. Im wesentlichen können unsere weiteren Erfahrungen die früher mitgeteilten Auffassungen bestätigen.

Daß die galvanische Prüfung als den Nerven mit seinen Endigungen direkt erregend für die Klinik oft unzuverlässig ist, konnte erneut klinisch festgestellt werden.

Auch die Versuchsergebnisse von *Blau*[3]) sind nicht geeignet, diese Annahme zu widerlegen, wie sie besonders durch die tierexperimentellen Untersuchungen von *Marx* und mir gestützt werden konnten. Selbst nach beiderseitiger Labyrinthentfernung (z. B. mein Affe V) konnte noch die gewöhnliche galvanische Erregung vom Vestibularisstamm aus hervorgerufen werden. Das positive Ergebnis ist das beweisendere. Bei Berücksichtigung der seit der Labyrinthzerstörung verflossenen Zeit läßt sich der Widerspruch in den Ergebnissen der einzelnen Untersucher viel-

[2]) Bei Prüfung des Gehörs ist zu beachten, daß die Lärmtrommel von *Bárány* nach längerem Gebrauch durch Nachlassen der Federkraft und daraus folgendes Schwächerwerden des in der Trommel entstehenden Geräusches das hörende Ohr nicht mehr vollständig auszuschließen vermag. Um sich daraus ergebende Täuschungen zu vermeiden, muß der Apparat von Zeit zu Zeit nachgeprüft werden.

[3]) Verhandl. d. Dtsch. Otol. Ges. Stuttgart 1913.

Digitized by Google

leicht zwanglos erklären; und zwar wird man nach vollständiger Ausräumung des Labyrinths, wobei der innere Gehörgang mit betroffen werden wird, nur solange vom Vestibularisstamm aus die gewöhnlichen Reaktionen sehen, als dieser noch nicht ausgedehnter aufsteigender Degeneration anheimgefallen ist, die dem Trauma und den sich im Anschluß daran entwickelnden Vorgängen im inneren Gehörgange folgen wird. Nach einigen Monaten — die Zeit wird von verschiedenen Umständen abhängen — muß man eine Störung der Erregbarkeit erwarten. Auch die Zuleitung des Reizes wird allmählich immer mehr erschwert. Da bei Tieren das Ganglion vestibulare oft nicht so umschrieben angeordnet ist wie beim Menschen, wird man dort von einer aufsteigenden Degeneration nicht ohne weiteres sprechen können.

Die aus tierexperimentellen Untersuchungen und klinischen Erfahrungen gewonnene Erkenntnis, daß das positive Druck- und Saugsymptom wohl im allgemeinen, abgesehen von den Fällen mit Lues, den Schluß zuläßt, daß eine Fistel in der Labyrinthkapsel vorhanden, nicht aber, daß das häutige Labyrinth noch erhalten ist, wurde ebenfalls vielfach erneut bestätigt. Das häutige innere Ohr kann selbst bei ausgesprochener mechanischer Erregbarkeit auf Druck und Ansaugen ausgedehnt verändert sein. Bei frischen Veränderungen an dem vestibulären Nervenendapparat kann z. B. auch nach Zerstörung des häutigen, äußeren Bogenganges und Fortfall einer Endolymphbewegung schon auf Tragusdruck hin das lebhafteste Drucksymptom auftreten. Erst nach vollständigem Zerfall der Nervenendelemente wird ein ausgesprochenes Fistelsymptom, d. h. bei Druck und Saugwirkung, nicht mehr zustande kommen. Das durch unmittelbaren Druck auf die Nervenstümpfe ausgelöste Augenphänomen wird natürlich immer nur in einer Richtung orientiert sein. Besonders bemerkenswert sind in dieser Hinsicht unsere Fälle 5 und 8. Im ersten Falle mit vollkommener Sequestration des Labyrinthinnern wurden bei dem Eingriff am inneren Ohr durch Zupfen an den Vestibularisendigungen eindeutige Augenbewegungen hervorgerufen. Durch derartige mechanische Reizung des Ramus ampull. post. kam es zu lebhaftem Nystagmus nach oben. Beim Einhaken in den inneren Gehörgang äußerte sich bei der in örtlicher Betäubung operierten Kranken neben kontralateralem Nystagmus Schwindelgefühl, Übelkeit und Erbrechen leb Fahaftellneigung zur kranken Seite.

Also nur wenn gleichzeitig die kalorische und die Fistelprobe

Digitized by Google

positiv ausfällt (wie unten im Falle 4), darf man mit dem Erhaltensein des häutigen Labyrinths bei bestehender Fistel rechnen. In diesem Falle pflegt die Druckprobe in beiden Hinsichten sehr ausgesprochen zu sein. Ist die Druck- und die Saugprobe positiv, die kalorische negativ, so kann das Endolabyrinth ausgedehnt verändert sein, die mechanische Erregung entsteht durch Zerrung der Nervenendigung.

Auch hinsichtlich der Zuverlässigkeit der Prüfung mit Wasser unter Körpertemperatur muß ich nach neuerdings gemachter Erfahrung eine Einschränkung machen. Der Satz, daß man bei Erhaltensein der kalorischen Erregbarkeit das innere Ohr niemals anzugreifen braucht, kann keine unbeschränkte Gültigkeit beanspruchen. In einem Falle von schwerster Labyrinthtuberkulose in allen Teilen, besonders auch im inneren Gehörgang, und mit nachfolgendem Kleinhirnabszeß konnte ich bei der Totalaufmeißelung der Mittelohrräume nach meiner Methode einwandfrei eine ausgesprochene Rückwirkung auf Kältereiz nachweisen. Ich unterließ daraufhin die Labyrinthoperation. Die histologische Untersuchung des Felsenbeines deckte die ausgedehnten tuberkulösen Veränderungen im inneren Ohr auf. Im häutigen Vestibulum und in den Bogengängen fand sich, abgesehen von Gerinnung der Endolymphe, kein wesentlicher Befund. Der grobe Aufbau der Cupula und der Macula war überall erhalten. Über den feineren Betund war wegen kadaveröser Veränderung nichts sicheres auszusagen. Nun nimmt allerdings die Tuberkulose pathogenetisch eine ausgesprochene Sonderstellung gegenüber den gewöhnlichen Entzündungen ein; sie breitet sich bekanntlich meist mehr tumorartig aus. Ich ziehe sie deshalb auch im allgemeinen hier nicht in den Rahmen der Betrachtung hinein. In Bezug auf die Bewertung der kalorischen Reaktion ist dieser Nachweis bei derartig hochgradig verändertem Ohr aber trotz der tuberkulösen Ätiologie ganz allgemein sehr wichtig.

Mayer[4]) berichtet ebenfalls über die Möglichkeit eines positiven thermischen Ausfalls bei schweren Veränderungen im inneren Ohre. Von den von *Ruttin* bei erhaltener kalorischer Erregbarkeit nachgewiesenen Befunden im perilymphatischen Raume will ich hier nicht sprechen. Es sind eben bei der Labyrinthentzündung einmal teilweise Schädigungen an der Schnecke sowohl wie am

[4]) Monatsschr. f. Ohrenheilk. 1914. Verh. d. Oto!. Ges. Kiel 1914.

Digitized by Google

Vestibularapparat möglich. Ja, es sind auch bei erhaltenem Hörrest umschriebene Veränderungen in der Schnecke nachgewiesen worden. Andererseits können die Vorgänge im inneren Ohre sehr ungleich sein. Durch die experimentellen Untersuchungen von *Herzog*[5]) und von *Haymann*[6]) ist es wieder bestätigt worden, daß die Ausbreitung des entzündlichen Labyrinthprozesses meist deutlich zeitliche und örtliche Unterschiede aufweist. Während manche Abschnitte im inneren Ohre durch Bindegewebe und Knochen ausgefüllt sind, können andere Teile nur Eiter oder einfache Gerinnungen zeigen.

Immerhin wird es sich in den erwähnten Fällen um Ausnahmen handeln. Im großen und ganzen darf man das Prüfungsergebnis bei der Untersuchung mit Wasser unter oder über Körpertemperatur als ein zuverlässiges und sehr wertvolles ansehen und bei Benutzung von 20° mit höchstens 80—100 ccm auskommen.

Die von mir empfohlene Art der Prüfung am freigelegten Tuber ampullare hat sich weiter bewährt. In allen Fällen mit starker Polypenbildung, Cholesteatomtumor, periostitischen Prozessen in der Tiefe des Gehörgangs, beginnenden Durchbrüchen der hinteren Gehörgangswand bei Cholesteatom u. a. m. müßte sie als unentbehrlich erscheinen.

Angesichts der Wichtigkeit der Untersuchungsarten für die Anzeigestellung möchte ich noch einmal kurz darauf zurückkommen, zumal sie scheinbar zum Teil nicht richtig angewandt wird [*Panse*[7])]. Ich brauche nicht nochmals hervorzuheben, daß sie natürlich keineswegs die gewöhnliche Prüfung, wie sie von *Bárány* angegeben und von *Brünings* ausgebaut worden ist, ersetzen kann, sondern sie soll in den ziemlich häufigen, operativen Fällen, wo die Ergebnisse unsicher sind, oder wo das aus den oben angeführten Gründen unmöglich ist, zur Anwendung kommen[8]). Nachdem durch die Totalaufmeißelung der Mittelohrräume die seitliche Labyrinthkapsel aufgedeckt worden ist, setze ich ganz umschrieben eine dünne, ätherdurchtränkte Wattewieke von etwa 1—2 mm Durchmesser erst vor, dann hinter dem äußeren Bogengangwulst

[5]) Diese Beiträge. 2.

[6]) Arch. f. Ohrenheilk. 95. S. 99.

[7]) Bemerkungen zur Prüfung des Labyrinths. Ztschr. f. Ohrenheilk. 73. S. 161.

[8]) Experimentelle Prüfung der Erregungsvorgänge im Vestibularapparat usw. Münch. Med. Woch. 1912; 22 u. 23. — Diese Beiträge. 5. S. 332.

Digitized by Google

(hinterer Teil des freien Schenkels) auf und werde dann bei leistungsfähigem inneren Ohre je nach dem Ort des Aufsetzens und je nach der angewandten Betäubungsform verschieden gerichtete und verschiedenartige Bewegungen der Augen sehen: Bei Allgemeinbetäubung eine einfache langsame Bewegung der Augäpfel zur entgegengesetzten Seite, wenn die Ätherwieke vor dem Tuber aufgesetzt, zur selben Seite, wenn die Ätherwieke hinter dem Tuber angedrückt wird; bei örtlicher Betäubung einen homolateralen Nystagmus, wenn vorn aufgesetzt, einen kontralateralen, wenn hinten aufgesetzt wird. Diesen Vorgang kann ich dadurch unterstützen, daß ich den Kopf des liegenden Kranken nach vorn oder nach hinten drehe, indem ich so leicht eine Optimumstellung im Sinne *Brünings* erreiche. Bei der Prüfung in allgemeiner Betäubung ist zu beachten, daß diese zurzeit nicht zu tief sein darf. In tiefer Narkose (besonders Chloroform), oder wenn die Betäubung bereits lange Zeit tief war, kann die Reizwirkung trotz gesunden Vestibularapparates ausbleiben. Nicht selten treten dann die Reizerscheinungen auch nicht so deutlich oder verspätet auf, oder die Bewegungen der Augäpfel sind nicht gleichmäßig. Wenn man jedoch vor der beabsichtigten Prüfung das Betäubungsmittel einige Zeit fortläßt, und besonders, wenn man, wie es doch wohl jetzt meistens geschieht, ganz oder vorwiegend mit Äther betäubt, wird man fast immer eindeutige Reizwirkungen auslösen. Hier macht sich noch mehr als bei der Kälteeinwirkung vom Gehörgang aus die verschiedene Latenz geltend. Man muß deshalb nicht selten wiederholt die Ätherwieke aufsetzen. Deutlicher sind die Ergebnisse dieser Untersuchungsart beim Eingriff in örtlicher Betäubung. Man wird so fast immer einwandfreies Ansprechen sehen, wie es bei der Prüfung vom Gehörgang aus oft nicht erreicht werden wird. Noch mehr, man hat dadurch, daß man die Ätherwieke erst vor und dann hinter dem Tuber ampullare aufsetzt, eine wertvolle Kontrolle, und zwar wird zunächst eine ampullipetale, dann durch Aufsetzen hinter dem Wulst einige Zeit darauf nach Ausgleich der ersten Reaktion eine ampullifugale Endolymphbewegung hervorgerufen.

Während also in Bezug auf die Anzeige unser Standpunkt in den wesentlichen Punkten derselbe geblieben ist — er hat nur eine genauere Formulierung erfahren — wurde die Ausführung der Labyrinthoperation nicht unwesentlich erweitert. Auch bei dieser Besprechung will ich nicht technische Einzelheiten berücksichtigen, sondern nur allgemeine Gesichts-

Digitized by Google

punkte der Eingriffsweise erörtern. Die meist aufgeworfene Frage, welcher Eingriff ist in operativen Fällen von Entzündung im inneren Ohre der zweckmäßigste, scheint mir den klinischen Forderungen nicht gerecht werden zu können. Besser wird die Fragestellung lauten: Wie kann ich bei dem Eingriffe am inneren Ohre der Verschiedenheit der Veränderungen Rechnung tragen? In derselben Weise sind wir ja immer mehr bestrebt, auch bei den Maßnahmen gegenüber dem Mittelohre Art und Ausdehnung unseres Eingriffes von den Veränderungen abhängig zu machen.

Ich möchte zwischen vollständiger und teilweiser Aufdeckung des inneren Ohres unterscheiden. So habe ich auch schon in meiner Monographie berichtet, daß ich bald partiell und bald radikal vorgegangen bin, indem ich dabei allerdings entgegen der meist vertretenen Ansicht die *Jansen-Neumann*sche Eingriffsweise nur für eine partielle gehalten habe. Erst durch die von *Ruttin* und *Alexander* empfohlene Kombination mit dem Vorgehen durch das Promontorium könnte sie radikal genannt werden. Ein solches Bestreben ist bereits von *Jansen*[8a]), *Hinsberg*, v. *Uckermann*[9]), *Lange*[10]) u. a. angebahnt, bedarf aber genauerer und weiterer Durchführung. Versuchen wir einmal näher festzustellen, wann und wie wir teilweise operieren sollen.

Am einfachsten wird dieses Vorgehen z. B. in den Fällen von Cholesteatomeinbruch ins innere Ohr sein. Hier genügt nicht selten allein die Ausräumung einer in das Labyrinth entwickelten Ausbuchtung mit ihrem lamellösen Inhalt. Ist der Fall nicht weiter verwickelt, so wird ein weiteres Vorgehen nicht angezeigt sein: ja man wird bei glatten Verhältnissen sogar die Cholesteatommatrix in situ lassen, wie wir es z. B. in dem Falle 8 hinsichtlich des vorderen, in die Schnecke vorgedrungenen Zapfens getan haben. Wenn jedoch, wie das sich meistens in unseren Fällen verhielt, durch die infolge der ungünstigen Verhältnisse entstehende Eiterverhaltung der Entzündungsvorgang auf das Schädelinnere fortgeleitet worden ist, so werden weitere Maßnahmen erforderlich, deren Ausdehnung und Art in technischer Hinsicht durch die neu entstandenen Verwicklungen bestimmt werden. Stets wird für die Wahl der Eingriffsweise in erster

[8a]) *Blau*, Enzyklop. d. Ohrenheilk. S. 204.

[9]) Die durch suppurative Mittelohrentzündung verursachten Labyrinthkrankheiten. Ztschr. f. Ohrenheilk usw. 1912. 66. S. 49.

[10]) Med. Klinik. 1912. 30.

Digitized by Google

Linie der Weg, den die Entzündung genommen hat, entscheidend sein; ihn müssen wir verfolgen.

Bei diesem Bestreben dürfen wir einen vorhandenen Hörrest als wertvollen Fingerzeig auffassen.

Während bei der Anzeige ein solcher unter Umständen ganz außer acht gelassen werden muß, darf er bei der Wahl der Methode fast immer als wichtiger Anhaltspunkt für den Infektionsweg angesehen werden. Man kann im allgemeinen sagen, daß falls bei vorhandenem Gehör die Anzeige zum Eingriff gegeben ist, die Schnecke mit inneren Gehörgang nicht angegriffen zu werden braucht und geschont werden kann. Hier genügt es, wenn wir teilweise operieren und zwar wird meistens die einfache Eröffnung des Vestibulums von hinten her[11]) in Frage kommen; wie es z. B. für die Fälle unter Gruppe II u. a. zutreffen wird. Die breite Eröffnung des Vestibulums von hinten her, die mehr oder weniger vollkommene Entfernung des äußeren Teiles der oberen Felsenpyramidenkante, die Freilegung der Dura mater der hinteren Schädelgrube, einschließlich der Saccusgegend, ist dabei erforderlich.

Bei vollständiger Aufdeckung aller Räume des inneren Ohres erscheint mir das Freilegen der Dura mater cerebelli einschließlich der Saccusgegend, die breite Eröffnung des Vestibulums von hinten und vom Promontorium aus und die breite Eröffnung der Schnecke geboten. Bei Meningitis und bei Verdacht auf Abszeß im inneren Gehörgang muß die Eröffnung des inneren Gehörganges an seinem Fundus angeschlossen werden.

Zum Schlusse noch eine Bemerkung über die teilweise Ausschälung des Facialis aus seinem knöchernen Kanal. Ich habe bislang für die vollständige Aufdeckung der Labyrinthräume zur genügenden Übersicht das Freilegen des Facialis für wünschenswert gehalten. Zweifellos wird sie dadurch wesentlich unterstützt. Angesichts der Schwierigkeit der Freilegung des Gesichtsnerven beim Beginn des Eingriffs möchte ich die Maßnahme aber für besondere, schwere Fälle vorbehalten, z. B. Fälle mit ausgedehnten Sequestrationsprozessen im inneren Ohre, bei schwer übersichtlichen Verhältnissen, bei ausgedehnter Tuberkulose u. a. m. Hier würde ich den Nerv in der von mir be-

[11]) *Blau*, Enzyklop. d. Ohrenheilk. S. 204. *Neumann*, Arch. f. Ohrenheilk. 66. S. 69.

Digitized by Google

schriebenen Weise mit Hilfe des angegebenen Instrumentariums etwa in der Höhe der Eminentia pyramidalis bis in die Nähe des vorderen Facialiskniees ausschälen. Sicher ist der Eingriff nicht so schwierig, wie er im ersten Augenblick erscheinen mag; die dadurch gewonnene Übersicht aber sehr willkommen. Gerade durch die Freilegung des Gesichtsnerven wird seine Verletzung in solchen Fällen nicht selten verhütet werden können.

Unter diesen Gesichtspunkten wollen wir die einzelnen Abschnitte betrachten.

I. Gruppe.

Gewöhnlicher Einbruch der Entzündung ins innere Ohr durch die Fenster und die knöcherne äußere Labyrinthkapsel.

1. Fall. Akute Mittelohreiterung mit induzierter Labyrinthentzündung. Paracentese. Heilung.

2. Fall. Akute Mittelohreiterung mit schwerer induzierter Labyrinthentzündung. Reaktionsloses Labyrinth. Paracentese. Heilung.

3. Fall. Akute Mittelohreiterung mit induzierter Labyrinthentzündung. Typische Antrumoperation. Heilung.

4. Fall. Chronische Mittelohreiterung (Cholesteatom). Unkomplizierte Bogengangsfistel. Totaloperation. Labyrintheiterung. Heilung.

Ich möchte zunächst 3 akute Fälle mit induzierter Labyrinthitis verschiedener Schwere aufführen.

Fall 1. A. E., Landwirtssohn aus Lauenförde, wurde uns am 13. X. 1915 vom Hausarzt zur Behandlung geschickt. Er klagte über Ohrenschmerzen rechts und starken Schwindel. Seit tags zuvor sollte das rechte Ohr etwas auslaufen. Schmerzen bestanden seit 3 Tagen, ebenfalls Schwerhörigkeit und Geräusche, Fieber, Kopfschmerz. In der letzten Nacht hat er wiederholt erbrochen.

Der Befund ergab an den inneren Organen nichts Besonderes. Puls leicht beschleunigt. Temperatur 38,5°. Sensorium frei. Augenhintergrund, Hirnnerven frei. Neurologisch auch im übrigen kein Befund.

Nase und Rachen zeigen leichte katarrhalische Veränderung.

Ohr: Rechts: das äußere Ohr weist abgesehen von einer leichten Druckempfindlichkeit des Proc. mastoideus nichts Wesentliches auf. Der Gehörgang ist frei. Das Trommelfell hochrot, stark konvex.

Es besteht Spontannystagmus im wesentlichen nach links und zwar mäßigen Grades.

Kalorische Prüfung ergibt kein eindeutiges Resultat.

Digitized by Google

Hörbefund: Rechtes Ohr: Flüstersprache bei Schütteln nach *Wagener* links und bei *Bárány* links im Ohr verstanden. *Schwabach* (c) geringe Verlängerung gegenüber links. *Weber* nach rechts lateralisiert. *Rinne* stark negativ. c^4 35 pCt., c^5 10 pCt. der Normaldauer gehört. Die Uhr wird an der Ohrmuschel gehört (: 100 cm). Linkes Ohr nicht verändert. Gehör o. B.

Diagnose: Akute Mittelohrentzündung mit induzierter Labyrinthitis rechts.

Therapie: Paracentese rechts, Prießnitz, Bettruhe, Aspirin, Laxans, Schwitzkur.

16. X. Temperatur langsam gesunken. Fühlt sich wohl, kein Schwindel, keine Übelkeit mehr. Noch Nystagmus nach links beim Blick nach links. Reichliche Absonderung. Perforation vorn oben spitzenförmig vorgewölbt, gerötet.

Nochmals Paracentese. Es kommt pulsierender Eiter. Prießnitz.

18. X. Temperatur normal. Wohlbefinden. Ohrbefund derselbe. Jodbromkali ana 7,5, Aqu. dest. 25,0 täglich 3 mal 25 Tropfen. ½ Spritze Pilokarpin zum Schwitzen. Erbrechen.

26. X. Ohr nach erneuter, vorübergehender Absonderung wieder trocken. Tube eng. Luftdusche. Zur ambulanten Behandlung entlassen.

5. XI. Ohr dauernd trocken. Beschwerdefrei. Kein Spontannystagmus. Die kalorische Reaktion ist prompt.

Hörbefund: Rechtes Ohr: Flüstersprache über 6 m. *Weber* (c) nach rechts. *Schwabach* (c) etwas verlängert. *Rinne* positiv. Uhr wird über 50 cm gehört (: 100). Knochenleitung für Uhr erhalten. c^4 zeigt Verkürzung um 10 pCt., c^5 um 30 pCt. Geheilt entlassen.

Zusammenfassung: Es handelt sich hier also um eine ausgesprochene, leichte, aber induzierte Labyrinthentzündung nach akuter Mittelohreiterung, und zwar um eine Frühform. Die Paracentese muß wiederholt werden. Die Leistungsfähigkeit des inneren Ohres ist nicht ganz aufgehoben, sie stellt sich nach Abklingen der Entzündung zum großen Teil wieder her.

Fall 2. Ein schwerer Fall von induzierter Labyrinthentzündung.

E., Amalie, 36 Jahre alt, Eisenbahnschaffnersfrau aus Northeim kam am 28. II. 1915 in die Poliklinik mit der Klage über Eiterung aus dem rechten Ohr seit 8 Tagen und über starke Schwindelanfälle, Gehörverschlechterung und wiederholtes Erbrechen seit 3 Tagen. Fieber, Kopfschmerzen will sie nicht mehr haben. Das Ohr ist früher immer gesund gewesen.

Befund: Temperatur 36,2—37,2°, Puls o. B. Sensorium frei. Hirnnerven frei. Augenhintergrund frei. Neurologisch keine Störung nachweisbar.

Innere Organe frei.

Nase, Rachen und Kehlkopf ohne Veränderung.

Ohr: Links: o. B. Gehör im wesentlichen normal. Rechts: Äußeres Ohr frei. Trommelfell schollig getrübt. Perforation klein, hinten oben. Etwas fötides Sekret. In allen Blickrichtungen Spontannystagmus nach links.

Digitized by Google

Gehör: Rechts Flüstersprache bei Schütteln und auch bei Einsetzen der *Bárány*schen Lärmtrommel links nicht gehört. Ebenso wird lautes Schreien, c^5, C usw. nicht gehört. Das Ohr ist ganz taub. Kompressionsversuch negativ. Kalorische Prüfung nicht eindeutig (wahrscheinlich negativ).

Diagnose: Akute Mittelohreiterung rechts mit induzierter Labyrinthentzündung (Taubheit) rechts.

1. III. 2. Paracentese rechts. Feuchter Verband. Temperatur 36,2 bis 37,2°; Erbrechen.

2. III. Temperatur 36,7—37,0°. Nystagmus noch immer sehr lebhaft, wechselt aber an Stärke. Bisweilen ist er beim Blick nach der kranken Seite in extremer Stellung nicht mehr deutlich. Subjektives Befinden besser, aber es besteht noch immer Schwindelgefühl.

7. III. Steht etwas auf. Fühlt sich besser. Kein erheblicher Schwindel mehr. Vorstülpen der Paukenhöhlenschleimhaut prolapsartig durch Perforation. Ätzung mit Trichloressigsäure. Täglich Schwitzbad.

27. III. Noch geringe Sekretion. Zitzenförmige Perforation. Ätzung mit Trichloressigsäure.

2. IV. Noch immer geringer Schwindel. Zur ambulanten Behandlung entlassen.

10. IV. Bei Schütteln links Umgangssprache rechts 2 m. Flüstersprache 30 cm. Beim *Weber*schen Versuch Schallempfindung nach links verlegt (gesunde Seite). *Schwabach* (c) 5: 20 Sek. Knochenleitung für Uhr fehlt. Uhr nicht gehört. $c^5 = 10$ pCt., $c^4 = 15$ pCt. Obere Tongrenze 12 000; 15 000. Pat. fühlt sich im allgemeinen wohl, kein Schwindel, kein Sausen. Trommelfellperforation geschlossen, Ohr trocken. Leider liegt ein Resultat über die kalorische Prüfung nicht vor.

Zusammenfassung: Auch in diesem Falle sind wir trotz vollkommener Taubheit (auch für Stimmgabeln) und wahrscheinlich bestehender Unerregbarkeit des vestibulären Labyrinths ohne weiteres Eingreifen ausgekommen. Dabei war eine ziemlich hartnäckige Schwellung der Paukenschleimhaut mit Neigung zu Vorfall durch die Trommelfellperforation zu bekämpfen. Die Reizerscheinungen seitens des inneren Ohres waren hier sehr ausgesprochen. Die Labyrinthentzündung hat sich erst 6 Tage nach der ersten Paracentese geäußert. Die Hörfähigkeit kehrte in ganz bescheidenem Maße wieder. Der Fall beweist neben anderen, daß man nicht zu sehr schematisieren soll. Auch bei total taubem Ohr kann die Labyrinthentzündung spontan abklingen, ja selbst bei ungünstigen Verhältnissen, und das Hörvermögen kann zum Teil wiederkommen.

Fall 3. In dem 3. Falle von induzierter Labyrinthentzündung bei akuter Mittelohreiterung mußte das Antrum aufgedeckt werden. Das Labyrinth brauchte nicht angegriffen zu werden.

H. Heinrich, Stud. rer. nat., 19 Jahre, klagte über Ohrentzündung im Anschluß an Schnupfen. Er ist zurzeit ohne Schmerzen. Bald nach Entstehen der Eiterung schwanden diese. Zunächst hat er reichlich Absonderung bemerkt. Vor 4 Tagen, nachdem die Eiterung viel geringer geworden war, hat er plötzlich öfter erbrechen müssen. Es ist Drehschwindel aufgetreten und zwar lebhaft. Wenn Pat. den Kopf drehte, dann wurde

Digitized by Google

es besonders unangenehm. Klopfendes Sausen links. Anfangs hat er mehrere Tage gefroren und dann wieder geschwitzt. Dieses hat sich in der letzten Zeit gebessert. Er hat früher nie an den Ohren gelitten, aber oft Schnupfen und verlegte Nase gehabt.

Befund: Temperatur 37,7°. Puls leicht beschleunigt. Innere Organe ohne krankhaften Befund. Neurologisch o. B. Insbesondere Hirnnerven frei. Augenhintergrund frei.

Rachen: Gaumenmandeln beiderseits geschwollen. Nasenrachenraum frei.

Nase: Beiderseits lappige Schwellung der unteren Muscheln. Nasenscheidewand breit leistenförmig nach links verbogen. Breiter Kontakt mit der unteren Muschel.

Ohr: Rechts: Ohne Befund. Gehör normal. Links: Äußeres Ohr zeigt keine Schwellung, aber Druckempfindlichkeit am Processus. Im Gehörgang ist eine fast totale Senkung der hinteren oberen Gehörgangswand in dem medialen Teile sichtbar. Trommelfell nicht übersichtlich, auch nicht nach Entfernung der Epidermisschollen.

Gehör: Beim Schütteln und Einsetzen der *Bárány*schen Lärmtrommel rechts wird links nur laute Sprache verstanden. Knochenleitung für Uhr fehlt. Uhr an der Ohrmuschel nicht gehört. *Weber* nach links lateralisiert. *Lucae-Dennert*scher Versuch positiv. c^5 nicht gehört. c^4 5 pCt. Ziemlich lebhafter, an Intensität wechselnder Spontannystagmus nach rechts, kein Fistelsymptom. Kalorische Prüfung ergibt keinen ganz eindeutigen Befund.

Diagnose: Linksseitige akute Mittelohreiterung mit Entzündung des Warzenfortsatzes und induzierter Labyrinthitis. Rhinitis hypertroph. papillomatosa chron. Deviatio sept. nar. sin.

Therapie: Paracentese und typische Aufmeißelung links.

17. III. 1913. Typische Aufmeißelung des Antrums in Lokalanästhesie.

Operationsbefund: Äußere Weichteile mäßig geschwollen. Wenig freier Eiter darunter. Im knöchernen lateralen Gehörgangsteile kleine Fistel nach den Hohlräumen des Processus. In diesem viel freier Eiter. Sinus freigelegt normal. Tuber ampulare glatt, kalorische Erregbarkeit prompt. Paracentese des Trommelfells. Teilweise Naht. Verband.

19. III. Noch Schwindelgefühl und Klopfen im Ohr, kein Kopfschmerz, keine Übelkeit. 1. Verbandwechsel.

24. III. Leichte Hörverbesserung; v = 1—2 m. Kein Schwindel mehr. Steht auf. Schwitzkur. Täglich Katheterismus.

1. IV. 3 m Flüstersprache. Knochenleitung vorhanden. c^4 70 pCt.

5. IV. Septumdeviation submucös operiert. Entfernung der lappigen Schwellungen mit Schere und Schlinge. Gehör: 4—6 m Flüstersprache. Zur ambulanten Behandlung entlassen.

25. IV. Geheilt entlassen. Hört Flüstersprache über 5 m (100, 8, 3) *Weber* beiderseits gleich. c^4 10 pCt., c^5 80 pCt. gehört. Uhr 20:75 cm. Nase frei. Ohne Beschwerden. Retroaurikuläre Narbe nicht eingesunken; reizlos. Trommelfell vernarbt, o. B. Kein Spontannystagmus. Kalorische Reaktion auslösbar. Derselbe Befund wurde im Mai 1919 erhoben.

Digitized by Google

Zusammenfassung: In dem 3. Falle von induzierter Labyrinthentzündung nach akuter Mittelohreiterung mußte das Antrum aufgedeckt werden. Das innere Ohr brauchte nicht angegriffen zu werden. Die Labyrinthbeteiligung ist in diesem Falle erst 3—4 Wochen nach der Mittelohreiterung deutlich geworden. Nach der Schilderung des Kranken, der sich sehr beobachtet hatte, ist der Verlauf unschwer zu rekonstruieren. Es war nach anfänglichem glatten Verlauf zu einer Verlegung der Perforation des Trommelfells gekommen. Die Eiterung hörte fast ganz auf, und es traten Erbrechen, Schwindel und klopfendes Sausen ein. Die Eiterverhaltung wird durch die osteoperiostitischen Prozesse an der hinteren, oberen Gehörgangswand, die bei der Aufnahme bereits sehr ausgesprochen waren, verursacht oder besser weiter verstärkt sein. Die entstandene intratympanale Druckerhöhung unterstützte einen Einbruch der Entzündung durch die Fenster ins innere Ohr. Die Labyrintherkrankung kam nach der einfachen Aufmeißelung, wobei ich den Zugang zum Aditus etwas mehr als gewöhnlich berücksichtigte, zum Stillstand. Ja, sie bildete sich auffallend schnell zum großen Teile wieder unter den gewöhnlichen Maßnahmen zurück, so daß das anfänglich fast ganz taube Ohr (nur laute Sprache direkt ins Ohr wurde verstanden) bald wieder ein leidliches Gehör aufwies.

In dem folgenden Falle handelte es sich um eine akute Labyrinthentzündung bei chronischer Mittelohreiterung von einer Fistel an der Bogengangskuppe aus.

Fall 4. Kurt Sch., Landw.-Inf.-Reg., geb. 23. XII. 1891, wurde am 12. II. 1917 mit folgender Vorgeschichte im Feldlazarett aufgenommen:

Als Kind hatte er Scharlach mit nachfolgender, beiderseitiger Mittelohrentzündung durchgemacht.

Die Eiterung hält noch immer an und äußert sich öfter durch Schmerzen. Nach Scharlach bestand angeblich damals auch Nierenentzündung.

Der Kranke klagt bei Anstrengung über Herzbeschwerden. Er hört zurzeit sehr schwer, hat Sausen und Schmerzen in beiden Ohren. Es tritt öfter Schwindel und Übelkeit auf. Fieber will er nicht gehabt haben. Er ist früher öfter fachärztlich behandelt worden, ohne daß das Ohr trocken geworden wäre.

Befund: Schwächlicher Mann. Innere Organe o. B. Neurologisch keine Veränderung. Augenhintergrund frei. Keine Temperatursteigerung. Puls o. B. Nase und Rachen ohne krankhafte Veränderung.

Ohr: Beiderseits geringe Empfindlichkeit des Warzenfortsatzes auf Druck. Keine Schwellung der äußeren Weichteile. Beiderseits im Gehörgang stinkender Eiter. Beiderseits hinten oben randständige Defekte des Trommelfells und der lateralen Wand des Recessus epitympanicus. Amboß fehlt. Cholesteatombildung.

Die Hörprüfung ergibt: Knochenleitung für Uhr fehlt beiderseits. Uhr vor der Ohrmuschel nicht gehört. Flüstersprache wird beiderseits nicht verstanden. Umgangssprache beiderseits nur direkt ins Ohr. c^5 wird beiderseits nicht gehört.

Es besteht nach beiden Seiten Spontannystagmus. Bei der kalorischen Prüfung beiderseits positive

Digitized by Google

Resultate. Untersuchung auf Fistelsymptom ergibt rechts: schon bei leichtem Druck subjektiv: Übelkeit, Schwindel. Objektiv: sehr lebhafter Nystagmus, großschlägig, rotatorisch, nach rechts. Die Umkehr bei Aspiration ist nicht deutlich.

Diagnose: Beiderseits chronische Mittelohreiterung mit Labyrinthbeteiligung.

20. II. Der Eiter ist beiderseits immer gleich fötid. Täglich, zum Teil heftige, Schwindelanfälle. Besonders auf dem rechten Warzenfortsatz Druckempfindlichkeit.

Totalaufmeißelung rechts in örtlicher Betäubung.

Operationsbefund: Äußere Weichteile o. B. Knochen stark sklerosiert, eburneisiert. Im Antrum Cholesteatommassen und fötider Eiter. Gehörknöchelchen fehlen. Knochenwandungen glatt.

Am Tuber ampullare kleine punktförmige Fistel. Kalorische Prüfung ergibt nach beiden Seiten je nach Aufsetzen der Ätherwieke über der Ampulle und dem freien Schenkel des lateralen Bogenganges und entsprechender Kopfdrehung nach vorn und nach hinten ausgesprochenen lebhaften Nystagmus.

Bei vorsichtigem Touchieren der Fistel lebhafter Nystagmus zur kranken Seite.

Dura mater der mittleren Schädelgrube in geringer Ausdehnung freigelegt, unverändert. Mittlere Schädelgrube steht sehr tief. Die Cholesteatommatrix wird ausgedehnt erhalten. Doppelplastik aus häutigem Gehörgang (medialer großer *Stacke*scher und lateraler kleiner *Körner*scher Lappen). Glasdrain in den Gehörgang eingelegt. Primäre retroaurikuläre Naht. Verband.

25. II. 1917. Die Temperatur stieg in den letzten Tagen auf 38,0°. Pat. fühlt sich heute wohl. Beim Trockentupfen der Wundhöhle tritt starker Schwindel, Übelkeit und Kopfschmerz auf. Links noch fötide Absonderung. Borpulver.

26. II. Hat Schmerzen in den Gliedern, fühlt sich matt, hat Kopfschmerzen. Temperatur 38,4°. Aspirin.

27. II. Bei Schütteln links mit Finger im Gehörgang wird rechts Umgangssprache verstanden.

28. II. Rechts Ohrenschmerzen. Seit gestern Abend angeblich taub. Beim Schütteln links auf lautes Schreien rechts nichts mehr gehört.

Kein Spontannystagmus. Hat Schlaflosigkeit und Schwindelanfälle und zwar typischen Drehschwindel nach links und rechts.

2. III. Lebhafter Nystagmus nach der rechten Seite. Kein Fistelsymptom mehr vorhanden. Neurologisch o. B. Augenhintergrund frei.

4. III. Wesentliche Besserung, kein Fieber.

30. III. Immer noch stark fötides Sekret aus dem linken Ohr. Druckschmerz am Warzenfortsatz.

Digitized by Google

Totaloperation links in örtlicher Betäubung. Äußere Weichteile o. B. Knochen sehr verhärtet (sklerosiert). Im Antrum stark geschwollene Schleimhaut. Es ist etwas erweitert, starker Geruch wahrnehmbar. Knochen zum Teil morsch, besonders am Dach der Pauke. Hier Dura mater freigelegt, o. B. Tuber ampullare glatt. Gehörknöchelchen nicht mehr nachweisbar. Doppelplastik aus dem häutigen Gehörgang. Primäre Naht. Verband.

19. V. Ohr beiderseits trocken, epidermisiert. R. seit 7. IV. Tube abgeschlossen. Ohne Beschwerden. Retroaurikuläre Narben beiderseits reizlos. Noch immer mäßiger Spontannystagmus nach rechts.

Hörvermögen. Links: 10 cm Umgangssprache. Flüstersprache nicht gehört. c^5 10 pCt. *Weber* nach links lateralisiert. *Schwabach* (c) 3 bis 4: 25 Sek. *Rinne* plus 3. Rechts: Komplette Taubheit. Beim Schütteln links auch lautes Rufen rechts nicht gehört. Kalorisch und mechanisch unerregbar. Geheilt entlassen.

Zusammenfassung: Es war hier also bei dem Eingriffe eine kleine Fistel an der äußeren Bogengangskuppe nachweisbar, bei deren Berührung ausgesprochene Reizerscheinungen an den Augen auftraten. Der Druck mit dem Ballon vom Gehörgang aus rief neben den Augenreaktionen auch subjektive Erscheinungen, Schwindelgefühl und Übelkeit hervor. Dieselben Vorgänge wurden beim Austupfen der Wundhöhle kurz nach der Totalaufmeißelung beobachtet. Dabei war die Prüfung mit Kälteeinwirkung bei Spülung vom Gehörgange aus und intra operationem mit Ätherwieke ausgesprochen positiv. Die Veränderung am vestibularem Labyrinth war also auf die Kapsel und den Perilymphraum beschränkt. Das häutige Labyrinth mußte vor der Operation im wesentlichen als frei erscheinen. Es bestand ein Hörrest. Man muß hier Verhältnisse annehmen, wie sie von *Schmiegelow* und *Wagener* histologisch sichergestellt worden sind. Durch die post operationem aufflackernde Entzündung, bei der wahrscheinlich eine grippeartige Allgemeinerkrankung mitwirkte, kam es zu einem Fortschreiten in das innere Ohr, einer akuten, diffusen Labyrinthitis. Lebhafte Reizerscheinungen seitens des Vestibularapparates, wie starker Schwindel, Übelkeit und homolateral gerichteter Nystagmus wurden deutlich. 8 Tage post operationem kam plötzlich Taubheit hinzu. Da auch Kopfschmerzen, Fieber und Schlaflosigkeit bestanden, war mit einer Möglichkeit des Fortschreitens auf das Schädelinnere zu rechnen und die Labyrinthoperation zu erwägen.

Wir nahmen hier an, daß die induzierende Allgemeininfektion bei dem an sich schwächlichen Manne mit für die allgemeinen Symptome verantwortlich zu machen war, und warteten ab, zumal neurologisch keinerlei Befund zu erheben war. Der Entzündungsvorgang im Labyrinth kam bald zur Ruhe; es trat Heilung ein, ohne daß irgend eine Leistungsfähigkeit wiederkehrte.

Das ungewöhnliche Verhalten des Spontannystagmus zur kranken Seite habe ich in ähnlichen Fällen wiederholt erlebt. Man muß dieses wohl durch eine umschriebene Druckwirkung im vestibularen Labyrinth erklären, wie ich auch das atypische Verhalten beim Drucksymptom auf einen ungewöhnlichen Sitz der Fistel zurückgeführt habe. Das Bestehen eines homolateral gerichteten Nystagmus erweckt ja auch Verdacht auf

Digitized by Google

Kleinhirnabszeß. Die sich ergebenden differentialdiagnostischen Schwierigkeiten konnten durch Berücksichtigung der Verlaufsart und der anderen Erscheinungen überwunden werden.

Ehe ich hier auf die uns vornehmlich beschäftigenden Fragen eingehe, seien noch ein paar allgemeine Bemerkungen vorausgeschickt.

Die zuerst von *Friedrich* gemachte Annahme, daß in frischen Fällen von Mittelohreiterung der Übergang der Entzündung aufs innere Ohr in der Regel durch die Fenster stattfindet, ist u. v. a. besonders auch durch die experimentellen Untersuchungen von *Haymann*[12]) weiter gestützt worden. In 29 Fällen von akuter Labyrinthentzündung war die Infektion 27 mal durch die Fenster vorgedrungen.

Auch *Schoetz*[13]) ist nach seinen Untersuchungsergebnissen der Ansicht, daß in frischen Fällen die Infektion gewöhnlich durch die Fenster geschieht.

Ich habe 1910 in Dresden[14]) auf Grund der in der Literatur mitgeteilten und eigener histologischer und klinischer Erfahrungen die Vermutung ausgesprochen, daß nicht nur bei Scharlach, sondern auch bei genuiner Mittelohrentzündung in akuten Fällen die Entzündung in der Regel durch die erhaltenen Fenster vordringt; erst sekundär fallen die Fenstermembranen dem fortschreitenden Entzündungsvorgang zum Opfer. Dieses ist inzwischen vielfach bestätigt worden.

Es ist deshalb auch nicht berechtigt, eine induzierte von einer Perforationslabyrinthtitis scharf zu trennen. Es kann sich nur um verschiedene Entwicklungsstufen handeln.

Die Literatur über die histologisch untersuchten Fälle von der nach Mittelohreiterung auftretenden Labyrinthbeteiligung durch die Fenster findet sich bei *Blohmke*[15]) und *Brock*[16]). Histogenetisch sind diese Fälle von *Zange*[17]) eingehend und zusammenfassend gewürdigt worden.

Die Entzündung kann, nachdem sie durch die Fenster in das innere Ohr eingedrungen ist, bald zum Stillstand kommen. Sie heilt unter mehr oder weniger schweren Veränderungen im

---

[12]) Arch. f. Ohrenheilk. 95. S. 99.

[13]) Histologischer und experimenteller Beitrag zur Pathologie der otogenen Labyrinthitis. Arch. f. Ohrenheilk. 86. S. 214.

[14]) Verhandl. d. Dtsch. Otol. Ges. Dresden 1910.

[15]) Ztschr. f. Ohrenheilk. 64. S. 14.

[16]) Ztschr. f. Ohrenheilk. 67. S. 1.

[17]) Die Entstehung der tympanogenen Labyrinthitis. Wiesbaden 1913.

Digitized by Google

Labyrinthinneren aus, wobei nicht selten der Knochen beteiligt wird; in günstigen Fällen unter teilweiser oder gänzlicher Rückkehr der Leistungsfähigkeit. In den schweren Fällen kann der Prozeß auch, ohne daß es zu einer offenen Einbruchspforte an den passierten Fenstern gekommen wäre, auf das Schädelinnere vordringen und eine tödlich endende Meningitis verursachen.

Diese sogenannte induzierte Infektion des Labyrinths *(Nager, Herzog)* kommt nicht nur bei der frischen Mittelohrentzündung zustande, sie kann infolge Virulenzsteigerung des Erregers oder infolge von Sekundärinfektionen auch in chronischen Fällen, bei den sogenannten akuten Exazerbationen, auftreten, wenn die Bedingungen dafür günstig sind.

Die Unterscheidung von seröser und eitriger Labyrinthitis *(Ruttin, Neumann)*, die natürlich lediglich auf klinische Symptome hin möglich wäre, ist von verschiedenen Seiten weiter beanstandet worden. Wenn man schon gegenüber dem Mittelohr nur bedingungsweise die Trennung von serösem und eitrigem Katarrh als zulässig und begründet bezeichnen kann, da dieselben Erreger in Frage kommen und die Übergänge fließend und unmerklich sind, so trifft das in erhöhtem Maße für die Labyrinthentzündung zu. Am Mittelohr erscheint mir die Trennung immerhin zweckmäßig und durchführbar, da neben Verlauf und Symptomen das otoskopische Bild die Unterscheidung im allgemeinen sichern kann. Bei der Klinik der akuten Labyrinthentzündung fehlt aber jeder greifbare, verläßliche Anhaltspunkt. Man wird diese Unterscheidungsweise am besten fallen lassen und nur von frischer Labyrinthentzündung mit erhaltener oder fehlender Leistungsfähigkeit sprechen.

Den histologischen, von *Marx*[18]) erbrachten Beleg für die Heilbarkeit der schweren Labyrinthtitis hat *Haymann* durch seine tierexperimentellen Untersuchungen erweitern und sichern können; auch das schwer eitrig infizierte innere Ohr zeigt noch eine Neigung zur Spontanheilung.

Wir können deshalb auch hinterher aus dem Gesamtverlaufe nur ganz bedingt Rückschlüsse ziehen, ob es sich um eine seröse oder eitrige Entzündung gehandelt hat. Selbst die Wiederkehr von Leistungsfähigkeit dürfte nicht mit Sicherheit die Möglichkeit

[18]) Über Labyrinthitis bei akuter Mittelohreiterung. Ztschrift. f. Ohrenheilk. 1910. 60. S. 221.

Digitized by Google

ausschließen lassen, daß eine eitrige schwere Entzündung bestanden hat. In unserem Falle 2 mit induzierter Labyrinthentzündung handelt es sich um vollkommene Taubheit. Auch der Vestibularapparat erschien unerregbar; trotzdem heilte die Entzündung von selbst. Nach kurzer Zeit begann sich eine allerdings nur geringe Hörfähigkeit wieder herzustellen.

Durch *v. Stein*[19]) ist ein Fall von induzierter Labyrinthentzündung aus der *Alexander*schen Klinik mitgeteilt worden, wo trotz total aufgehobener Leistungsfähigkeit Selbstheilung eintrat und noch nach Wochen Gehör wiederkam.

Wiederum zeigt der von mir mitgeteilte Fall von erworbener Taubstummheit[20]), bei dem ich das Auftreten einer induzierten Labyrinthitis nach schwerer Mittelohreiterung angenommen habe, daß bei ganz umschriebener, deutlich entzündlicher Veränderung an der Eintrittsstelle im übrigen im inneren Ohre eine hochgradige Atrophie in der Schnecke ohne jede entzündliche Überbleibsel wahrscheinlich durch die infolge der entzündlichen Liquorvermehrung auftretende Drucksteigerung entstanden sein kann. Nur in der basalen Schneckenwindung am runden Fenster sind in dem Falle Überbleibsel von der überstandenen induzierten Labyrinthitis (Bindegewebs-Knochenbildung) sichtbar.

Die klinische Erkennung der frischen Entzündung im inneren Ohr ist im allgemeinen mit wenigen Ausnahmen leicht. Sie verrät sich gewöhnlich durch charakteristische Erscheinungen.

Zange faßt zusammen, S. 78, unter 2.: „Fenstereinbrüche sind bei akuten Otitiden um so sicherer anzunehmen, je frischer die Mittelohrentzündung ist, und je früher die Labyrinthitis einsetzt.“ Gleichwohl wird mit der Möglichkeit zu rechnen sein, daß sie später einmal auftreten kann. Offenbar ist dieses nicht so selten der Fall, wie z. B. auch Fall 2 und 3 zeigt. Schwierigkeiten können sich bei den Spätformen differentialdiagnostisch gegenüber den Fällen ergeben, in denen von perilabyrinthären Eiterherden aus der Einbruch in das innere Ohr geschieht. Darauf werde ich in einer Abhandlung: Zur Klinik der Fälle von Mittelohreiterung mit tiefen perilabyrinthären Herden eingehen) und kann hier darauf verweisen.

Die Fälle mit induzierter Labyrinthentzündung stellen nicht selten an unsere Entscheidung hohe Anforderungen, denen wir

[19]) Arch. f. Ohrenheilk 1914. 93. S. 239.

[20]) Atlas zur Anatomie der Taubstummheit. *Denker*. 7. Lieferung.

Digitized by Google

nur durch sorgfältige klinische Überwachung gerecht werden können.

Man wird allerdings im allgemeinen die Fälle von induzierter Labyrinthitis als harmloser ansehen können, solange noch Funktionsreste vorhanden sind. Ist aber die Leistungsfähigkeit vollkommen erloschen, so werden wir keineswegs sofort mit der Gefahr des Übergreifens der Entzündung auf das Schädelinnere zu rechnen brauchen und etwa die Anzeige zur Labyrinthoperation stellen.

Daß selbst Fieber und Kopfschmerzen neben den Labyrinthsymptomen nicht ohne weiteres den Eingriff am inneren Ohre nötig machen, ist selbstverständlich, da ja die induzierende Mittelohrentzündung und Allgemeinerkrankung dafür verantwortlich zu machen sein können. Ich halte es deshalb für unberechtigt, aus der Höhe der Temperatur bei Beteiligung des inneren Ohres einen besonderen Anhaltspunkt gewinnen zu wollen, wie es noch vielfach geschieht. Wir wissen ja andererseits, daß eitrige Labyrinthentzündungen ohne Fieber verlaufen und wiederum die Meningitis sich noch bei normaler Temperatur entwickeln kann.

Auch die Dauer der Labyrintherscheinungen kann nicht ohne weiteres für die Entscheidung über die Anzeige herangezogen werden. Ebenso ist die Annahme kaum berechtigt, daß die Fälle, bei denen fast gleichzeitig mit entstehender Mittelohreiterung auch die Labyrinthentzündung deutlich wird, die harmloseren, während die Fälle, bei denen die Labyrinthbeteiligung erst im späteren Verlaufe der Erkrankung hinzutreten, die gefährlicheren seien. Gegen diese Auffassung sprechen auch die oben mitgeteilten Fälle 2 und 3.

Wir müssen in jedem einzelnen Falle von dem Ergebnis der allgemeinen Untersuchung mit besonderer Berücksichtigung des Nervensystems und sorgfältiger Temperatur- und Pulskontrolle, zusammen gehalten mit dem lokalen Mittelohr- und Leistungsbefund des kochlearen und vestibularen Labyrinths und schließlich von dem ganzen Verlaufe der Erkrankung unsere Maßnahmen abhängig machen.

Wenn keinerlei meningitische Erscheinungen deutlich werden, darf man sich unabhängig vom Leistungsbefunde am inneren Ohre auf ausgiebige Paracentese des Trommelfells, Anlegen eines feuchten Ohrverbandes, Verordnen von Laxantien und Bettruhe beschränken. In den einschlägigen Arbeiten findet man für diese Fälle oft eine Eröffnung des Antrums empfohlen. Ich halte diesen Eingriff für die unkomplizierten Fälle von in-

Digitized by Google

duzierter Labyrinthitis nicht für erforderlich und kann mir auch nicht viel davon versprechen, worin mir auch die Erfahrung an 5 Fällen recht gibt. Der Übergang der Entzündung geschieht ja durch die Fenster. Doch mag diese Entscheidung dem Einzelnen überlassen bleiben, bis weitere Erfahrung größere Sicherheit bringt. Soweit es der Allgemeinzustand und der örtliche Prozeß zuläßt, soll man bald nach Abklingen der frischen Entzündung auch die Funktion berücksichtigen. In dieser Hinsicht erscheint mir ebenso wie bei den traumatischen Hörstörungen (Explosionsschwerhörigkeit) die Anwendung der Luftdusche und Schwitzbäder, eventuell durch Pilokarpininjektionen unterstützt, wertvoll. Daß man dabei auch die induzierende Allgemein- oder Nasen- und Rachenerkrankung nicht vernachlässigen darf, versteht sich von selbst.

Kommt es neben der Labyrinthbeteiligung noch zu weiteren Ohrkomplikationen, z. B. in Form einer Osteoperiostitis am Warzenfortsatze, wie im Falle 3, so wird man nach den gewöhnlichen Regeln verfahren müssen und das Antrum eröffnen. Es liegt dann allerdings die Überlegung nahe, ob man nicht besser die Aufmeißelung aller Mittelohrräume ausführt. Ich habe mich in dem erwähnten Falle nicht dazu entschließen können, weil durch die einfache Aufmeißelung und gleichzeitige Paracentese des Trommelfells eine genügende Entlastung zu erwarten war. Man wird bei der Operation besonderen Wert auf einen breiten Zugang zum Aditus hin legen und so fast immer zum Ziele kommen. Ich benutze bei diesen Eingriffen ebenso wie bei denjenigen am inneren Ohre nach wie vor den Meißel, ohne Nachteil davon gesehen zu haben.

Erst bei dem ersten Deutlichwerden von meningitischen Erscheinungen ist die Anzeige zum Labyrintheingriff gegeben. Darauf kommen wir unten zurück.

Noch einige Bemerkungen über das therapeutische Verhalten bei der frischen Entzündung im inneren Ohre nach alter Mittelohreiterung, die ja nicht selten auch im Anschluß an eine Totalaufmeißelung von einer Bogengangsfistel oder auch von den Fenstern aus zur Entstehung kommt und im wesentlichen ebenso wie die eben besprochene Form zu behandeln sein wird *(Görke, Haymann, Stein, Linck)*.

Linck[21]) besonders führt aus, daß man auch bei alter Mittelohreiterung dann von frischer Labyrinthentzündung sprechen

[21]) Ztschr. f. Ohrenheilk. 65. S. 234.

Digitized by Google

müsse, wenn bei einer Mischinfektion der Prozeß durch die Fenster oder durch eine schon bestehende Fistel auf das innere Ohr übergeleitet wird. Ich begnüge mich mit dieser Feststellung und möchte im übrigen auf die näheren terminologischen Ausführungen über den Begriff der akuten Exazerbation von *Zange* verweisen. Auch bei der frischen Entzündung des inneren Ohres nach alter Mittelohreiterung scheint mir die Annahme eines ursächlichen Verhältnisses zwischen Entzündungsgrad (serösem oder eitrigem) und Leistungszustand (noch erregbar oder unerregbar) in bestimmter Form nicht angängig, wie sie von *Bondy*[22]) z. B. im besonderen für diese Fälle angenommen worden ist. Noch weniger wird man hier ohne weiteres die Anzeige zur Operation stellen dürfen, wenn die Funktion des inneren Ohres erloschen ist. In unserem Falle 4 z. B., wo im Anschluß an die Totalaufmeißelung die Entzündung durch eine inkomplizierte Fistel (Kälte- und Druckwirkung waren auslösbar) aufs innere Ohr übergegriffen hatte, war unter Temperatursteigerung bis fast 39,0° allmählich Taubheit und Unerregbarkeit des inneren übrigen Ohres eingetreten. Auch hier sind wir wie in einer Reihe ähnlicher Fälle ohne Labyrinthoperation ausgekommen. Sie ist allerdings ernstlich erwogen worden. Ebenso wie in den oben ausgeführten Fällen würde erst das Deutlichwerden meningitischer Erscheinungen die Anzeige zum Eingriffe abgegeben haben.

Es bedarf kaum noch des Hinweises, daß dieselben Überlegungen in Bezug auf Anzeige und Ausführung des Eingriffs ganz allgemein für die vom Mittelohr ausgehende Labyrinthentzündung Geltung haben, soweit sie durch die Fenster infolge von exsudativen oder proliferativen Prozessen oder infolge von proliferativen Vorgängen durch die knöcherne Kapsel entstanden sind.

Sogar die unter traumatischer Einwirkung entstandene Entzündung im inneren Ohre, z. B. nach Steigbügelluxation, u. a. ohne gröbere Veränderungen am Knochen mit Eiterung im Mittelohr, wird man unter denselben Gesichtspunkten behandeln können. In jedem Ausdehnungsgrade kann die Entzündung im inneren Ohre ausheilen, oder aber auch zur Beteiligung des Schädelinhalts führen. Erst das Auftreten von darauf hindeutenden Erscheinungen wird die Anzeige zur Labyrinthoperation abgeben, und zwar wird dann das innere Ohr entsprechend der im all-

[22]) Zur Frage der postoperativen Labyrinthitis. Mon. f. Ohrenheilk. 1910.

Digitized by Google

gemeinen Teile schon aufgestellten Richtschnur je nach dem Funktionszustande vollkommen oder teilweise aufgedeckt werden müssen.

Bei den chronisch verlaufenden Eiterungen im inneren Ohr wird man bei rasch vorübergehenden oder fehlenden Dekompensationserscheinungen versuchen, auf konservativem Wege, d. h. ohne Aufdeckung der Mittelohrräume zum Ziele zu kommen. Dabei müssen wir den otoskopischen Befund besonders in Rechnung ziehen, d. h. wir werden nur soweit erhaltend verfahren, wie danach Aussicht besteht, die Mittelohreiterung auf diesem Wege beherrschen zu können. Bei auslösbarem Drucksymptom würde ich meistens eingreifen, um die seitliche Labyrinthkapsel zu entlasten und den Entzündungsvorgang im Inneren günstig zu beeinflussen.

Das Verhalten bei der durch Beteiligung des Schädelinhalts verwickelten Labyrinthentzündung besprechen wir im letzten Abschnitt.

Die Fälle von ungewöhnlichem Einbruch der Entzündung ins innere Ohr von versteckt gelegenen perilabyrinthären Herden aus, die ich als II. Gruppe zusammengefaßt habe, werden, wie schon erwähnt, in einer besonderen Mitteilung ausführlich besprochen werden.

III. Gruppe.

Fälle von tympanogener Labyrintheiterung mit ausgedehnten Sequestrationsprozessen im inneren Ohre.

5. Fall. Chronische Mittelohr-Labyrintheiterung mit ausgedehnter Sequestration. Facialislähmung. Radikale Labyrinthoperation in Lokalanästhesie. Heilung.

6. Fall. Chronische Mittelohr-Labyrintheiterung mit ausgedehnter Sequestration. Facialislähmung. Radikale Labyrinthoperation. Heilung.

Die beiden einschlägigen Fälle sind folgende.

Fall 5. Liese D., Schneiderin, 39 Jahre, aus Fredelsloh, wurde am 13. XII. 1915 wegen Ohreiterung und Schmerzen rechts aufgenommen. Sie gibt an, seit 4 Jahren ab und zu an Eiterung rechts gelitten zu haben. Sie hat Ausspülungen gemacht, dadurch sei das Ohr immer zeitweise trocken gewesen. Außer Schwerhörigkeit und klingenden Geräuschen zunächst keine Beschwerden.

Vor etwa 4 Monaten nach Erkältung Schmerzen, die nach Auftreten von Eiterung aufhörten. Seitdem andauernd Eiterung, oft Blutung. Es traten auch Schwindelanfälle, Übelkeit und Erbrechen auf. Bald Besserung.

Digitized by Google

Seit 14 Tagen ist der Mund schief, das rechte Auge schmerzt. Klagt über ziehende Schmerzen in die Schulter vom Gesicht aus. Hat dumpfen Schmerz im Kopf, keinen Schwindel, keine Übelkeit.

Befund: Keine Temperatursteigerung. Puls etwas beschleunigt. Sensorium frei. Leidlicher Ernährungszustand. Neurologisch, abgesehen von der Facialislähmung, kein Befund. Augenhintergrund c. B. Innere Organe nicht nachweisbar verändert. Nase und Rachen, Kehlkopf ohne Befund.

Ohr: Links: Trommelfell getrübt glanzlos. Gehör im wesentlichen normal. Rechts: Äußeres Ohr nicht verändert. Der ganze Gehörgang von einem Polypen verlegt, der nach Sondierungsbefund aus dem Mittelohr stammen muß. Eiterung fötid.

Gehör: Die Pat. macht widersprechende Angaben, so daß der Hörbefund nicht zu verwerten ist.

Es besteht nach links in allen Blickrichtungen lebhafter rotatorischer Nystagmus. Wegen des obturierenden Polypen thermische Prüfung nicht möglich. Bei Kompression keine Reaktion auslösbar. Das ganze Gesicht rechts ist gelähmt. Totale Paralyse.

Rombergsche, *Ziehensche* und *v. Steinsche* Proben negativ.

Diagnose: Chronische Mittelohreiterung mit Labyrinthkomplikation.

Totalaufmeißelung und radikale Labyrinthoperation rechts in örtlicher Betäubung.

14. XII. Äußere Weichteile o. B. Knochen stark sklerosiert. Zellen vollkommen verödet. Sinus liegt weit vor, wird freigelegt, o. B. Die Dura der mittleren Schädelgrube wird freigelegt, es entsteht ein kleiner Riß der Dura. Diese ist scheinbar sehr dünn. Die Kuppe des Tuber ampullare fehlt total. Der Defekt ist von dunklen, verfärbten Granulationen ausgefüllt. Man kann ohne weiteres mit der Sonde durch den Defekt weit in das Labyrinthinnere vordringen. Bewegungen der Bulbi sind dabei nicht auslösbar. Neben einem großen Polyp, der in der Paukenhöhle entspringt, ist an der medialen Paukenwand, die total defekt erscheint, dickes, weiches Granulationspolster nachweisbar. Dieses erfüllt auch das ganze Vestibulum und die Schnecke. In diesen Granulationsmassen liegt der Spitzenteil des Schnecken-Modiolus als Rest des ganzen Schneckensequesters. Der Facialis ist, soweit er hinten und oben die Pauke umzieht, vollständig defekt. Beim Meißeln hinten unten zuckt plötzlich das ganze Gesicht. Wenn man dagegen an dem Facialisstumpf auch fest zerrt, macht sich keinerlei Reaktion bemerkbar. Bei erneutem Meißelschlag gegen den Stumpf zu, kommt es wiederholt zu einer kräftigen Zuckung der ganzen rechten Gesichtshälfte. Sowohl der periphere, wie der zentrale Stumpf trägt Granulationen, läuft spitz aus. In dem hinteren Bogengang, ebenso wie in dem oberen Bogengang, sind Granulationen deutlich. Während bei dem Touchieren an verschiedenen Stellen im Labyrinthinnern keine Augenreaktionen auslösbar sind, werden durch Zupfen an den freigelegten Vestibularisendigungen, besonders dem des Nervus ampullaris posterior, lebhafte nystaktische Zuckungen nach oben hervorgerufen. Der Fundus des inneren Gehörganges erscheint erweitert und ist durch

Digitized by Google

derbes Granulationsgewebe abgeschlossen. Beim Einhaken durch dasselbe, um eine etwa dahinter befindliche Eitermenge nicht zu übersehen, zuckt der ganze Körper zusammen und zwar empfindet die Kranke eine lebhafte Fallneigung nach rechts (der kranken Seite). Sofort tritt Übelkeit und Erbrechen ein, außerdem ein lebhafter Nystagmus nach links (kontralateral). Es kommt zu keinerlei Sekretabfluß aus dem inneren Gehörgang. Primäre Naht. Verband.

Die Granulationen zeigen mikroskopisch keinen Anhaltspunkt für das Bestehen einer Tuberkulose.

Die Kranke übersteht ein Erysipel der rechten Gesichtsseite und eine Otitis externa.

29. I. Rechts seit einigen Tagen trocken. Höhle weit, gut übersichtlich. Vollständige Taubheit rechts. Die vollkommene Facialislähmung unverändert. Beim Blick nach links noch feinschlägiger Spontannystagmus. Die Kranke wird entlassen.

Zusammenfassung: Die Kranke kam erst in unsere Behandlung, als nach, abgesehen von der Facialislähmung, symptomlosem Verlauf die demarkierende Entzündung innerhalb der äußeren Labyrinthkapsel sehr vorgeschritten, und es auch an dieser schon zu ausgedehnten Zerstörungen gekommen war. Der äußere Bogengangswulst und das Promontorium fehlten ganz. Der Gesichtsnerv war in seinem wagerechten Teile ausgedehnt geschädigt, zum Teil zerstört. Von der Schnecke fand sich in den Granulationen der Demarkationshöhle ein Teil des Modiolus als Sequester. Der innere Gehörgang war durch ein dickes Granulationspolster abgeschlossen. Der Fall veranschaulicht die Erfahrung, bis zu welchem Grade der Organismus in günstigen Fällen dem Vordringen der Infektion auf das Schädelinnere durch reaktive Adhäsionsbildung einen Riegel vorzuschieben vermag. Als erschwerender Umstand kam hier die hochgradige Retention durch die Polypenbildung mit Verlegung des Gehörganges hinzu.

Besonders hinweisen möchte ich auf die interessanten Rückwirkungen seitens des vollkommen zerstörten häutigen inneren Ohres und an dem peripheren Facialisstumpf. Beim Einhaken mit der Hakensonde in den inneren Gehörgang zuckte der ganze Körper zusammen. Es äußerte sich Fallneigung zur kranken Seite mit Übelkeit und Erbrechen. Gleichzeitig trat lebhafter kontralateral gerichteter Nystagmus in Erscheinung. Zupfte man an dem Stumpfe des N. ampullaris post., wurde Augenzittern nach oben deutlich.

Bei starker mechanischer Reizung des Facialisstumpfes zuckte wiederholt die gleichseitige Gesichtshälfte deutlich und heftig. Die Reizwirkungen waren besonders ausgesprochen und wahrnehmbar, weil ich in Lokalanästhesie operiert habe.

Diese Befunde bestätigen das schon in meiner Monographie darüber ausgeführte. Der Fall kam zur Heilung.

Fall 6. Georg L., 35 Jahre, Techniker, Göttingen, ist als Kind an Masern erkrankt und hat seitdem ein Ohrleiden. Er ist von verschiedener Seite fachärztlich behandelt worden. Wiederholt hat er seit 3 Wochen Übelkeit und in den letzten Tagen auch Erbrechen gehabt. Im Anschlusse

Digitized by Google

an eine Erkältung vor 14 Tagen sind auch zum Teil heftige Ohrschmerzen aufgetreten, so daß er nicht schlafen kann. Vorübergehend hat eine leichte Gesichtslähmung bestanden. Abgesehen von seinem Ohrleiden ist er immer gesund gewesen. Hereditär nicht belastet.

Befund: Keine Temperatursteigerung. Puls ohne Befund. Neurologisch zurzeit kein Befund. Augenhintergrund frei. Innere Organe ohne nachweisbare Veränderung. Nase, Rachen und Kehlkopf nicht verändert.

Ohr: Links: Am Trommelfell reizlose große Narbe. Gehör mäßige Leitungsschwerhörigkeit. Rechts: Äußeres Ohr o. B. Gehörgang frei. Am Trommelfell hinten oben randständiger Defekt. Hinten oben Granulationsbildung am Rande. Eiter fötid in mäßiger Menge.

Gehör: Knochenleitung für Uhr fehlt. *Weber* beiderseits gleich gehört. *Schwabach* verkürzt (d) $\frac{12}{20}$ Sek., c^5 $\frac{2}{15}$ Sek., c^4 $\frac{10}{25}$ Sek. Flüstersprache und Umgangssprache bei Schütteln links ins Ohr gehört. Geringer Spontannystagmus nach links. Kompressionsnystagmus nicht auslösbar. Kalorische Erregbarkeit rechts nicht vorhanden.

Diagnose: Chronische Mittelohreiterung mit Labyrinthbeteiligung.

1915. In Lokalanästhesie Totalaufmeißelung rechts.

4. X. Äußere Weichteile o. B. Knochen o. B., mäßige Sklerose, in den Zellen blutreiche, verdickte Schleimhaut, kein freier Eiter. Zellen ganz von geschwollener Schleimhaut ausgefüllt. Dura mater der mittleren Schädelgrube freigelegt, o. B. Amboß fehlt. Tuber ampullare glatt, ohne Defekt. Aber ringsum eigenartig rinnenförmige rarefizierende Ostitis, es blutet daraus sehr, als ob die Tuberkuppe demarkiert würde gegen die Umgebung. Kalorische Erregung mit Ätherprobe nicht auslösbar. Kein Nystagmus bei Berührung der Gegend. An der medialen Paukenwand kein anderer Befund. Plastik. Verband.

9. X. Hat etwas ziehende Schmerzen hinter dem Sternokleidomastoideus, entlang nach unten.

21. X. Histologisch kein besonderer Befund, rechtes Ohr läuft noch stark.

30. X. Wiederholtes Auftreten von größeren Granulationen an der medialen Paukenwand trotz Entfernung mit Schlinge und Knabberzange. Vorübergehende Facialislähmung.

25. XI. Keinerlei Beschwerden, noch immer etwas Sekret in der Wundhöhle. *Weber* nach links. Knochenleitung für Uhr fehlt. Bei *Bárány* links Umgangssprache rechts gehört. Bei heftigem Schütteln (selbst gemacht) 10 cm rechts Flüstersprache gehört. Rechts c^5 1 Sek., c^4 werden $\frac{3-4}{25}$ Sek. bei Schütteln links gehört. Bei *Bárány* werden c^4 und c^5 nur nach heftigem Anschlag gehört. Die Fistel am Tuber zeigt dicken Granulationspropf. Sekretion im ganzen besser geworden. Man kann mit Sonde am Promontorium und oberhalb des Facialis ohne weiteres in eine rauhwandige Knochenhöhle eindringen. Kein Schwindel, keine Übelkeit, keine Kopfschmerzen. Nystagmus noch in beiden Blickrichtungen, aber wechselnd, zum Teil nur nach links. Im rechten Ohr leichtes Sausen. Pat. zeigt beim *Romberg* Fallneigung nach rechts. Bei *Ziehen* desgleichen nach rechts.

Digitized by Google

Bei Stehen mit einem Bein rechts viel unsicherer als links. Keine Ataxie in den oberen Extremitäten. Keinerlei Vorbeizeigen. Augenhintergrund beiderseits normal.

27. XI. Radikale Labyrinthoperation rechts in Chloroform-Äthernarkose. Nach Zurückschieben der Weichteile möglichst Erweiterung des äußeren Wundtrichters bis zum Sinus. Es zeigt sich, daß hinter dem Facialis ein dickes Granulationspolster liegt. Die Kuppe des Tuber ampullare liegt locker als Sequester eingespießt im dicken Granulationspolster. Mit der Hakensonde kann man sowohl vor wie hinter dem Facialis über 1 cm tief in das Labyrinth eindringen. Typische Freilegung der Dura der hinteren Schädelgrube; diese wie Sinus ganz normal. Zwei große lockere Knochensequester entfernt, die in stark blutenden Granulationen eingebettet sind. Das ganze Labyrinth, einschließlich Schnecke, wird entfernt. Diese erscheint nicht sequestiert. Vorsichtiges Abziehen von Granulationen am Facialis ohne wahrnehmbares Zucken; hinterher Lähmung des bisher ganz intakten Nerven.

Gazedrainage, einige Klammernäste. Verband.

28. XI. 37°. Viel Erbrechen gehabt.

3. XII. Lebhafter Nystagmus nach links, totale Facialislähmung rechts. Histologisch in den entfernten Gewebsteilen keinerlei Anhaltspunkte für Tuberkulose gefunden. Kein Fieber. Allgemeinbefinden gebessert. Galvanisation.

19. XII. Wenig Sekret. Mundast des Facialis gebessert, Stirnast und Auge noch nicht gebessert. Fühlt sich jetzt viel besser als nach der 1. Operation, tut wieder Dienst.

25. I. 1916. Ohr trocken, geheilt entlassen. Rechts vollständig taub. Pat. soll noch zum Galvanisieren kommen.

30. X. 1917. Pat. ist ohne Beschwerden. Die Facialislähmung hat sich in letzter Zeit plötzlich wesentlich gebessert, so daß nur noch eine ganz leichte Störung deutlich ist.

Zusammenfassung: Nach jahrelangem Bestehen einer Masernotitis kommt es trotz fachärztlicher Behandlung zu Erscheinnugen seitens des inneren Ohres. Da noch ein geringer Hörrest besteht, wird bei eindeutigem Spontannystagmus zur gesunden Seite, bei negativer Kälte- und Druckprobe eine umschriebene Labyrinthbeteiligung angenommen. Zunächst wird die Totalaufmeißelung der Mittelohrräume gemacht. Am Tuber ampullare findet sich dabei eine deutliche Demarkationsrinne. Der ausgedehnte Prozeß im inneren Ohre verrät sich erst im weiteren Verlauf. Einige Tage post operationem macht sich vorübergehend eine leichte Gesichtslähmung rechts bemerkbar. Dabei treten ziehende neuralgiforme Schmerzen nach dem Nacken zu auf. Es kommt zu einer sehr hartnäckigen Granulationsbildung an der medialen Paukenwand hinter und an der äußeren Bogengangskuppe. Der vor der Operation nachgewiesene Hörrest ist immer noch vorhanden. Als wieder stärkere Erscheinungen seitens des vestibularen Labyrinths und bei der Sondenuntersuchung Defekte an der knöchernen Labyrinthkapsel deutlich werden, erscheint die Labyrinth-

Digitized by Google

operation angezeigt. Dabei wird festgestellt, daß die Kuppe des äußeren Bogengangswulstes bereits sequestriert ist, die laterale Labyrinthwand auch vorn breite Lücken zeigt, und daß im Labyrinthinneren mehrere große Sequester liegen.

Bei einer so ausgedehnten Sequestration im inneren Ohre konnte trotz des erhaltenen Hörvermögens nur der radikale Eingriff in Frage kommen.

Nach der Operation erweist sich der schon vorher vorübergehend beteiligte Facialis als gelähmt, obwohl er nach vollendeter Freimeißelung noch vollkommen leistungsfähig erschien. Starkes Bluten der intralabyrinthären Granulationen, die von der äußeren Labyrinthkapsel ausgehend die Demarkation und Resorption der sequestrierten inneren Teile besorgen, erschwerten die Übersicht bei dem Eingriff. Der Fall kommt zur Heilung. Die Gesichtslähmung hat in diesem Falle fast 2 Jahre bestanden. Jetzt ist sie in kurzer Zeit fast ganz zurückgegangen. Dieselbe Erfahrung machte ich an einem anderen Falle, wo auswärts die Totalaufmeißelung gemacht worden war und Taubheit und vollständige Facialislähmung postoperativ bestand. Nach 3 Jahren kam die Beweglichkeit der Gesichtsmuskulatur wieder. Diese Beobachtungen lehren neben anderen, daß man mit etwaigen kosmetischen Operationen lange warten soll.

Auch nach *Bezold* kann die Facialisfunktion noch nach Jahren bei Nekrose- und Sequesterbildung wiederkommen (Lehrbuch der Ohrenheilkunde, 1906).

Diese beiden Fälle mit ausgedehnter Labyrinthnekrose gehören hinsichtlich ihrer Entstehung zu der Form, die zuerst von *Lange*[23]) auf Grund von 6 histologischen Befunden näher gewürdigt und geklärt worden sind. Danach dringt die auf gewöhnlichem Wege ins Labyrinth eingebrochene Entzündung nach dem inneren Gehörgang vor. Dort entsteht subarachnoidal in seinem Fundus, wo die an der Dura angeheftete Arachnoidealscheide abgeht, um sich an den Nervenstamm zu legen, seitens der sehr rückwirkungsfähigen weichen Hirnhäute eine demarkierende Entzündung und peripherwärts, begünstigt durch die trichterförmige Gestalt der Lymphräume der Areae, ein Abszeß. Dadurch kommt es zur Durchtrennung aller Weichteile und besonders zur Abdrosselung der Gefäße und Aufhebung jeder Zirkulation im inneren Ohre. Die Folge davon ist, daß, da die in den inneren Gehörgang eintretenden Gefäße Endarterien sind, die nun nicht mehr ernährten Teile, das häutige Labyrinth und der innere Teil der Knochenkapsel, absterben *(Nager, Friedrich)*. Von der von außen ungestört ernährten periostalen, äußeren Kapselhälfte des inneren Ohres her kommt in der eiternden Höhle

[23]) Diese Beiträge. 1. S. 1.

Digitized by Google

die demarkierende Entzündung (granulierende Otitis) gegenden abgestorbenen Knochen zustande. Die abgestorbenen Labyrinthteile sequestrieren. Ganz allmählich werden die in dieser Demarkationshöhle liegenden abgestorbenen Teile aufgesaugt und zwar besonders Bogengänge und Vestibulum, weil sie der Resorption seitens der reaktionsfähigen Knochenkapsel die relativ größte Oberfläche bieten. In dem Falle 6 handelt es sich um einen frischeren, umschriebenen, im Falle 5 dagegen um einen vorgeschrittenen, ausgedehnten Prozeß. Ich konnte diesen Vorgang in einem ziemlich frühen Stadium histologisch untersuchen. Der Fall[24]) wurde von anderer Seite behandelt. Bei der alten Ohreiterung mit Cholesteatom rechts war es zu Gesichtslähmung, Taubheit und Kopfschmerzen gekommen. Seitens des Vestibularapparates war keine wesentliche Erscheinung aufgetreten. Erst nach der Totalaufmeißelung, bei der eine Fistel im lateralen Bogengang konstatiert wurde, machten sich Nystagmus, Erbrechen und cerebrale Beschwerden geltend. Es trat der Tod ein. Die Sektion deckte eine beginnende Meningitis und einen großen Abszeß im linken Kleinhirn und die histologische Untersuchung des Felsenbeines den Abszeß im inneren Gehörgang mit den oben beschriebenen Folgezuständen auf.

In den beiden Fällen 5 und 6 ist es dann von dem eitrig entzündeten inneren Ohre aus zu Ausbrüchen nach dem Mittelohr gekommen, und zwar spielte sich dieser Vorgang in dem Falle 6 unter unserer Behandlung ab. Ich glaube wenigstens, die Art der Abstoßung der Bogengangskuppe angesichts des schweren Prozesses im inneren Ohre nicht anders deuten zu können. Auch der verhältnismäßig geringe Befund in Pauke und Antrum und das nach Abstoßen der Kuppe zu konstatierende Aufschießen von Granulationen aus dem Labyrinth hervor sprechen gegen den sekundären Einbruch. Ich hatte in den beiden Fällen mit der Möglichkeit der Tuberkulose gerechnet. Die histologische Untersuchung konnte sie nicht bestätigen. Die Eigenartigkeit des Folgezustandes durch die Vorgänge im inneren Gehörgange berechtigt wohl bei dieser Verlaufsform zu der Annahme einer besonderen Gruppe, wenn diese Fälle auch ursprünglich wie die unter I entstanden sind.

Auffallend ist in unseren 3 einschlägigen Fällen die Symptomlosigkeit seitens des vestibularen inneren Ohres. Auch in den

[24]) *Michaelsen*, Zur Klinik der otitischen Hirnabszesse. Ztschr. f. Ohrenheilk. 1912. Fall 13.

Digitized by Google

*Lange*schen 6 Fällen verhielt sich der Labyrinthprozeß auffallend latent; nur 2 mal machte er im letzten Stadium Erscheinungen. Diese Latenz ist allerdings nicht als pathognostisch anzusehen, da sie auch bei anderen Pathogeneseformen der Labyrinthentzündung bekanntlich nicht selten beobachtet wird. Zur Unterscheidung derartiger Fälle der Erkrankung im inneren Ohre von den übrigen werden wir oft zunächst jedes Charakteristische vermissen. In den ersten Entwicklungsstufen könnte bei Fehlen von Labyrinthsymptomen die Unerregbarkeit des inneren Ohres den Verdacht auf diese Form lenken, sofern die seitliche Bogengangskuppe erhalten ist. Auch in vorgeschrittenen Fällen werden wir nur nach ausgeführter Totalaufmeißelung entscheiden können, und zwar wird man nicht selten durch die Fisteln hindurch, aus denen hartnäckig Granulationen aufschießen und Eiter sich entleert, mit der Sonde größere Sequester im Ohre nachweisen können.

In unseren Fällen war es immer zur Gesichtslähmung gekommen. Typisch wird auch dieser Befund nicht sein, da einmal der Facialis auch bei den anderen Verwicklungsformen beteiligt sein kann, und andererseits, worauf *Lange* besonders hinweist, der Gesichtsnerv ja durch die im inneren Gehörgang entstehende Gefäßsequestration direkt nicht betroffen wird. Er hat seine besondere Gefäßversorgung aus dem ihn zum inneren Gehörgang begleitenden Ast der A. stylomastoidea und ist so in seiner Ernährung von den inneren Labyrinthgefäßen unabhängig. Er ist besonders erst in den späteren Stadien der Demarkation in Gefahr und wird meist gelähmt. In den Fällen *Langes* ist nie eine Facialislähmung verzeichnet.

Werden wir durch die Befunde zu der Annahme einer Abszeßbildung im inneren Gehörgang mit Folgeerscheinung gezwungen, so ist der Eingriff am inneren Ohre angezeigt. Ich würde in diesen Fällen stets radikal nach meiner Methode vorgehen, den Gesichtsnerven in der beschriebenen Weise freilegen, da er sonst gefährdet erscheinen muß, und den inneren Gehörgang eröffnen. Allerdings wird es sich von selbst verbieten, soweit nicht etwa bestehende Folgezustände im Schädelinneren dazu auffordern, an dem inneren Gehörgang mehr vorzunehmen als die einfache Eröffnung der Funduskuppe.

Bei dem Falle 6 sind noch besondere Verhältnisse anzunehmen. Hier bestand trotz ausgedehnter Sequestration im inneren Ohr

Digitized by Google

Astes der A. auditiva int. nachgewiesen worden. Bekanntlich werden die oberen beiden Schneckenwindungen bis auf das untere ein Hörrest. Von *Hegener*[25]) ist isolierte Thrombose eines einzelnen basale Drittel von der A. cochlearis propria und der untere Teil der basalen Schneckenwindung, die hintere untere Hälfte des Vestibulum und die dazu gehörigen Bogengänge und hinteren Ampullen durch die A. vestibulo-cochlearis versorgt. Der Rest des Vestibularapparates wird von der A. vestibularis versorgt. Die beiden letztgenannten Arterien werden oft nur gemeinsam als A. vestibulo-cochlearis bezeichnet. Diese waren in *Hegeners* Fällen 2 und 6a thrombosiert und die davon versorgten Teile nekrotisch. Auch in einem histologisch untersuchten Falle aus der Sammlung von Prof. *Lange* besteht eine umschriebene Nekrose des gesamten Vestibulums einschließlich der Bogengänge und eine proliferative Entzündung in der Schnecke. Es kann auch ein Labyrinthabschnitt gegen den anderen abgeschlossen werden, vielleicht nur vorübergehend, als Folge der Ausschaltung eines einzelnen Gefäßbezirkes im Fundus des nervösen Gehörganges *(Hegener)*. Denselben Befund möchte ich für unseren Fall 6 vermuten. Hier muß man trotz des Gehörrestes radikal vorgehen, wie wir es auch getan haben.

Ich möchte zum Schlusse besonders betonen, daß diese therapeutischen Ausführungen nur für die Fälle mit der oben beschriebenen Entstehungsweise der Erkrankung zutreffen. Bei allen Prozessen an der Kapsel, mögen die Veränderungen auch ausgedehnter sein, würde ich im übrigen, soweit die Entzündung im inneren Ohr in der gewöhnlichen Weise nach Einbruch von der Pauke aus entstanden ist, größte Zurückhaltung üben. Ich denke dabei besonders an die nicht seltenen eigenartigen Fistelbildungen am Tuber ampullare. Selbst die Fisteln mit unterminierten, schalenförmigen Knochenrändern soll man, mögen sie noch so sehr zur Glättung oder Erweiterung auffordern, unberührt und sich von selbst abstoßen lassen. Die Erfahrung, daß durch die Erweiterung einer derartigen Fistel der Prozeß im Labyrinthinneren aufflackern und nennenswerte Hörreste vernichten, ja der Überleitung der Entzündung auf die Schädelhöhle Vorschub geleistet werden kann, soll uns von derartigen Eingriffen zurückhalten.

Nur das dauernde Hervordringen von Eiter aus der Fistel darf uns in solchen, im übrigen nicht verwickelten Fällen zu weiterem Eingreifen veranlassen.

[25]) Labyrinthitis und Hirnabszeß. Diese Beiträge. 2. S. 357.

Digitized by Google

IV. Gruppe.

Zwei Fälle von Cholesteatomeinbruch in das innere Ohr.

7. Fall. Chronische Mittelohreiterung mit Cholesteatomeinbruch in das Labyrinth. Meningitis. Vollkommene Labyrinthoperation. Heilung.

8. Fall. Chronische Mittelohreiterung mit Cholesteatomeinbruch ins Labyrinth. Totale Schneckenzerstörung. Saccusempyem? Sinusthrombose. Labyrinthoperation, Aufdeckung der Sinusthrombose und des Saccusempyems in Lokalanästhesie. Heilung.

Fall 7. Heinrich K., 37 Jahre, Schuhmacher, Göttingen, litt seit seiner Militärzeit an Ohreneiterung rechts, die zeitweise aufhörte. Er hatte in letzter Zeit sehr viel über Kopfschmerzen und Schwindel geklagt. Ist rechts sehr schwerhörig. Vor etwa 1 Jahr wurde das Gesicht rechts schief, angeblich, weil er sich bei der Arbeit stark erkältet habe. Er suchte gestern die Poliklinik auf. Es wurde chronische Mittelohreiterung festgestellt, und ein Teil der Ohrpolypen entfernt. In der Nacht trat starker Kopfschmerz und lebhafte motorische Unruhe auf. Heute früh Benommenheit und Desorientiertheit, er redet wirres Zeug, so daß er in die Klinik überführt werden mußte. Heute früh Erbrechen, hohes Fieber, starke Kopfschmerzen, Schwindel, Übelkeit. Eine genauere Verständigung mit dem Pat. ist zurzeit unmöglich.

Befund: Temperatur 38,3°. Ernährungszustand mäßig. Puls regelmäßig, cephalisch, 46. Sensorium stark benommen, desorientiert. Starke motorische Unruhe. Er schimpft fortwährend auf die Ärzte, reagiert nur auf wiederholte energische Aufforderung hin und auch nur für einen Augenblick. Innere Organe ohne nachweisbare Veränderung.

Neurologisch: Vollkommene Facialislähmung rechts. Zunge weicht nach rechts ab, Patellarreflexe gesteigert, beiderseits gleich. Leichter Patellar- und Fußklonus. *Kernig* positiv. Etwas Nackensteifigkeit. Pupillen gleich, reagieren. Ebenso Kremaster- und Bauchdeckenreflexe vorhanden. Die übrige Prüfung bei dem Pat. nicht möglich.

Nase und Rachen kein wesentlicher Befund.

Ohr: Links: Ohne Veränderung. Rechts: Äußeres Ohr o. B. Im Gehörgang fötides Sekret, in der Tiefe großer Polypenrest. Weitere Einzelheiten nicht deutlich. Die übrige Prüfung nicht ausführbar.

Diagnose: Chronische Mittelohreiterung rechts, Labyrintheiterung. Vollständige rechtsseitige Facialislähmung. Leptomeningitis acuta.

In Chloroform-Äthernarkose rechts Totalaufmeißelung der Mittelohrräume und radikale Labyrinthoperation.

Operationsbericht: 17. VII. Äußere Weichteile o. B., blutreich. Knochen blutreich, o. B. Processus pneumatisch, im übrigen sehr enge Verhältnisse. Antrum kaum vorhanden, Dura mater der mittleren Schädelgruppe steht sehr tief, wird bei dem Bestreben, möglichst weiten

Digitized by Google

Zugang zu den inneren Teilen zu schaffen, aufgedeckt, o. B. Hinten unten über dem Tuber ampullare ein tiefer Recessus. Man hakt mit Hakensonde tief ein. Auf dem Tuber ampullare keine Fistel. In der Pauke großer Polyp. Trommelfell fehlt ausgedehnt. Hammer und Amboß vorhanden, letzterer defekt.

Typische Freilegung des Facialis, des Sinus und der Dura mater der hinteren Schädelgrube. Dabei wird oberhalb des Facialis (horizontaler Verlauf) eine kirschkerngroße Höhle im oberen Vestibulum aufgedeckt, in der ein Cholesteatomtumor liegt. Der Nervus facialis liegt in seinem horizontalen Teile oben frei, seine knöcherne Umgrenzung ist von Cholesteatom usuriert. Sinus und Dura mater der hinteren Schädelgrube o. B. Aus dem Saccus läuft Liquor ab. Mediale Paukenwand sehr fest, kompakt. Eröffnung des inneren Gehörganges. Zunächst kein, bei weiterem Vorgehen reichlicher Liquorabfluß. Soweit bei gleichzeitiger Blutung zu übersehen ist, Liquor getrübt, unter hohem Druck. Facialis zuckt einige Male beim Meißeln. Beim Sondieren der Vestibularisendungen keinerlei Augenbewegungen. Plastik. Zwei Nähte. Verband.

18. VII. Pat. ist bald nach der Operation klar. Temperatur 36,7 bis 37,2°. Sehr starker Liquorabfluß. 2 mal Verbandwechsel. Pat. ißt etwas. 4 mal 0,5 Utropin.

20. VII. Kein wesentlicher Liquorabfluß mehr. Nach Säuberung der Operationshöhle mit Hakensonde Abfluß wieder in Gang gebracht, sehr reichlich. Pat. hat starken Herpesausschlag an Ober- und Unterlippe. Temperatur 37,7°.

23. VII. Befinden heute besser. Wunde gut übersichtlich. Liquor fließt gut ab. Pat. ist vollkommen klar, hat weder Kopfschmerzen noch Schwindel.

26. VII. Befinden nach vorübergehender Verschlechterung wieder besser, Abendtemperatur 36,9°.

28. VII. Pat. hatte wieder starke Kopfschmerzen bis gegen Nachmittags. Mittags Morphium, wonach Kopfschmerzen aufhörten. Da der Liquorabfluß völlig sistierte, und vorher Temperatur bis 38,5° bestanden hatte, der Appetit schlecht war, wurde mit der Hakensonde der innere Gehörgang wieder sondiert und nach einiger Mühe ein ziemlich lebhafter, aber nur kurz dauernder Liquorabfluß herbeigeführt. Sensorium immer klar.

30. VII. Pat. hatte seit gestern keinerlei Kopfschmerzen, aber unangenehme Rückenschmerzen gehabt. Keine Inkontinenz des Urins und Stuhls. Abends Schüttelfrost, 39,3°. Patellarreflexe lebhaft gesteigert, lebhaft ausgesprochener Fuß- und Patellarklonus. Sensorium völlig klar.

1. VIII. Abends Temperatur 37,5°. Befindet sich wohl. Sensorium klar. Klagt immer noch über Rückenschmerzen in der Kreuzbeingegend. Liquorabfluß hört auf. Reichliche Granulationsbildung in der Wundhöhle.

4. VIII. 37,2°. Keine Kopf- und Rückenschmerzen mehr. Puls gut. Wohlbefinden. Pat. möchte aufstehen. *Kernig* noch vorhanden. Appetit gut.

Digitized by Google

21. VIII. Retroaurikulär fast verheilt. Zur ambulanten Behandlung entlassen. Soll noch weiter elektrisiert werden. Die totale Facialislähmung hat sich trotz Galvanisation mit *Le Duc*schem Strom nicht gebessert.

30. VIII. Ohr trocken. Ohne Beschwerden. Abgesehen von Facialislähmung und Taubheit rechts ohne besonderen Befund.

Zusammenfassung: Es bestehen hier sehr enge Verhältnisse im Recessus epitympanicus und Antrum. Oberhalb des horizontalen Facialisverlaufes ist es zu einem Cholesteatomeinbruch ins innere Ohr gekommen und dann zur Fortleitung der Entzündung auf Labyrinth und Cerebrum. Die meningitischen Symptome: Koma, lebhaft gesteigerte Reflexe, Fuß- und Patellarklonus, Nackensteifigkeit, lebhafte motorische Unruhe, starke Kopfschmerzen, Fieber, Erbrechen u. a. m. sind auch ohne bakteriologischen und cytologischen Befund des Hirnwassers eindeutig. Wegen Gefahr der Aspiration von Infektionsstoff mache ich in solchen Fällen nur auf besondere Anzeige hin die Lumbalpunktion. Sofort nach erreichtem Abfluß des Liquors besserte sich das Allgemeinbefinden. Sehr beachtenswert ist auch im weiteren Verlaufe, wie wiederholt nach Aufhören des Abflusses von Hirnwasser sofort der Zustand sich verschlechterte. Nach wieder erreichtem Liquorabfluß schwanden alsbald die Beschwerden. Der anfangs sehr reichliche Abfluß von getrübtem Hirnwasser verringerte sich allmählich. Es trat, wie wir das öfter gesehen haben, Herpeseruption auf. 14 Tage nach der Operation hörte der Liquorabfluß auf, nachdem nochmals eine bedrohlich erscheinende Temperatursteigerung und cerebrale und spinale Symptome sich geäußert hatten.

Fall 8. Herr N. N., Hillwartshausen, 58 Jahre alt, gibt an, im Oktober 1905 links Ohreiterung gehabt zu haben, dann wieder vor 4 Jahren. Inzwischen ist das Ohr ganz trocken gewesen. Jetzt hat er starke Kopfschmerzen, besonders nach der Schläfe zu und starkes Schwindelgefühl. Seit 8 Tagen besteht Eiterung links. Er ist mit Jodpinselungen hinterm Ohr behandelt worden. Erbrechen ist nicht aufgetreten. In den letzten Tagen ist Pat. sehr elend und matt geworden. Links Tränenträufeln. Seit 1913 haben sich allerlei gichtische Beschwerden und Bronchitis gezeigt.

Befund: Pat. sieht sehr elend, blaß und verfallen aus. Temperatur 37,8—38,6°. Puls etwas beschleunigt, regelmäßig, nicht cephalisch. Sensorium frei. Augenhintergrund o. B. Facialis leichteste Parese, Tränenträufeln, Lidschlag links etwas verzögert. Keine Areflexie der Cornea. Im übrigen neurologisch kein Befund. Insbesondere keine Ataxie der oberen Extremitäten. Zeigeversuch negativ. Zunge belegt; Nase, Rachen und Kehlkopf nicht verändert. Über der Lunge beiderseits vereinzelte, trockene und feuchte Geräusche. Eitriges schleimiges Sputum. Keine Dämpfung über der Lunge. Im übrigen an den inneren Organen kein krankhafter Befund.

Ohr: Rechts frei. Flüstersprache wird über 5 m weit verstanden. Die Uhr vor der Ohrmuschel $^{10}/_{60}$ cm gehört, Knochenleitung für Uhr erhalten. Beim *Weber*schen Versuche Lateralisation, nach rechts. *Schwabach* (c) $^{12}/_{30}$ Sek., (c^5) $^{12}/_{15}$ Sek. Links: Hinter dem Ohre starke Schwellung, fast bis zur Mittellinie nach hinten reichend. Auf Druck empfindlich. Gehörgang von hinten her verengt. In der Tiefe des Gehörganges fötide Massen (Cholesteatom). Hinten oben randständige Granulationen. Einzel-

Digitized by Google

heiten in der Tiefe nicht deutlich. Wenig fötides Sekret. Bei Schütteln rechts (*Wagener*) wird links weder Uhr noch Flüstersprache noch Umgangssprache gehört. Beim Einsetzen der Lärmtommel rechts wird links auch lautes Schreien nicht gehört. Mäßig lebhafter Spontannystagmus nach links.

Diagnose: Chronische Mittelohreiterung mit Cholesteatombildung. Mastoiditis. Labyrinthtaubheit links.

Totale Mittelohraufmeißelung. Labyrinth- und Sinusoperation links in Lokalanästhesie.

Operationsbefund: Die äußeren Weichteile hinter der Ohrmuschel infiltriert, besonders über der Emissariumgegend, nach hinten und nach unten (der Schädelbasis zu) Knochen sehr spröde. Die hintere knöcherne Gehörgangswand ist breit von Cholesteatom durchbrochen. Nach wenigen Meißelschlägen dringt eine große Menge sehr übel fötiden Eiters unter Druck hervor. Es wird ein großer, zum Teil zerfallender Cholesteatomtumor entfernt, der nach Rarefaktion des größten Teiles der hinteren Gehörgangswand, der Diploe und Zellenwände in die lateralen Teile der oberen Felsenbeinpyramidenkante hinein, nach Usurierung des Sulcus und eines großen Teiles der hinteren Schädelkapsel vor und hinter dem Sulcus, nach Rarefaktion der Promontorialwand und der medialen Recessuswand eine beträchtliche Größe erreicht hat. Die Dura mater der hinteren Schädelgrube ist von Granulationen bedeckt, durch den Druck zurückgedrängt. Die laterale Sinuswand nach innen gedrückt, der Sinus thrombosiert. Man kann nach Entfernung der Cholesteatommassen ohne weiteres mit der Hakensonde in den Sinus einhaken. Auch nach umschriebener Schlitzung der Außenwand keine Blutung. Partielle Exzision der lateralen Wand. Der Sinus wird in der Annahme, daß es sich um eine relativ gutartige Thrombose handelt, im übrigen in Ruhe gelassen. Die Schnecke fehlt, an ihrer Stelle findet sich eine epidermisierte tiefe Bucht. Oberhalb und unterhalb des Facialisverlaufes tiefe Recessus, von vereiterten Cholesteatommassen erfüllt. Beim Ausräumen derselben zuckt wiederholt das Gesicht gleichseitig. Typische Aufdeckung des Facialis in seinem horizontalen Verlaufe, Aufdecken des vestibulären Labyrinthes. Extradural an hinterer Felsenbeinpyramidenwand ein Abszeß. Beim Säubern desselben zeigt sich eine Lücke in der Dura, etwa in der Saccusgegend. Es dringt zunächst milchig getrübtes, dann rein eitriges Sekret hervor. Spaltung der Dura. Mit der Keulensonde wird eine etwa haselnußgroße Abszeßhöhle sondiert. In diese wird ein abgebogenes Glasdrain eingeführt. Partielle retrcaurikuläre Naht. Plastik. Verband.

7. V. 36,8—37,8°. Verbandwechsel. Kein Foetor. Wunde auffallend sauber. Keine Ataxie, Zeigeversuch negativ. Allgemeinbefinden leidlich. Appetit. Hat 6 Stunden geschlafen, nach 0,5 Phenacitin. Glasdrain fortgelassen, mit Keulensonde Abszeß sondiert. Kein Eiter nachgekommen. Schwindel. Hirn pulsiert.

12. V. Sausen im linken Ohr. Beim Einführen der Gaze wiederholt Empfindung eines Tons im linken Ohr.

Digitized by Google

15. V. Allgemeinbefinden weiter gut. Steht auf. Keine Kopfschmerzen, nur noch geringer Nystagmus. Hat immer noch Klingen im linken Ohr beim Gazetupfen nach der Schnecke hin. Wunde gut gereinigt. Cerebellum pulsiert gut. Appetit gut. Keine Temperatursteigerung. Kein Vorbeizeigen. Keine Ataxie.

10. VI. Zur ambulanten Behandlung entlassen.

12. VII. Ohr trocken, ohne Beschwerden seitens des Ohres.

8. IX. Aufmeißelungshöhle trocken, epidermisiert. Vorn oben aus der (Schnecken-) Grube Borke entfernt. Noch ab und zu links Sausen. Zeitweise gar kein Sausen. Bei Berührung der Gegend mit der Sondetritt Sausen auf. Hustet noch. Weichteile o. B. Narbe reizlos. Kein Schwindel. Keine Kopfschmerzen oder andere Beschwerden.

2. VII. 1917. Wundhöhle glatt, epidermisiert, spiegelnd. Ohne Beschwerden. Bei Ermüdung bisweilen leichter Krampf im M. orbicularis links. Facialis ganz frei. Keine cerebralen Beschwerden. Vollständige Taubheit links.

1. XII. 1918. Ohne Beschwerden. Ohr o. B.

Zusammenfassung: Ein sehr verwickelter Fall. Das Cholesteatom hatte hier jahrelang bestanden, ohne wesentliche Störungen zu verursachen. Ganz schleichend war es zum breiten Einbruch ins innere Ohr ober- und unterhalb des Facialis, zur vollkommenen Zerstörung der Schnecke (Nekrose und Sequestration?), zur Sinusthrombose und zur Bildung eines tiefen extraduralen Abszesses und eines Abszesses im Kleinhirn gekommen. Wenn auch eine ganz sichere Entscheidung nicht möglich ist, so möchte ich doch letzteren als Saccusempyem ansprechen. Ich will hier gleich hinzufügen, daß zwischen diesem und der Sinusthrombose ein ursächlicher Zusammenhang nicht anzunehmen ist. Dagegen spricht vor allem der Befund an der äußeren Sinuswand. Der Sulcus war breit durchbrochen, die laterale Sinuswand hochgradig verändert, zum Teil nekrotisch. Schließlich wurde die knöcherne hintere Gehörgangswand usuriert. Der ganze schwere Labyrinth-, Sinus- und Kleinhirnprozeß hatte sich symptomlos entwickelt. Erst in der letzten Zeit waren Kopfschmerzen, Schwindel und schlechtes Allgemeinbefinden aufgetreten.

Die Mittelohraufmeißelung war auf den otoskopischen Befund und die Symptome hin ohne weiteres geboten. Die Anzeige zum Eingriff am inneren Ohre ergab sich aus dem dabei aufgedeckten Befunde. Für eine Eröffnung des inneren Gehörganges bestand kein Anlaß. Wir konnten uns hier auf die Aufdeckung des durch das Eindringen des Cholesteatoms entstandenen tiefen Recessus und Freilegung der Dura mater cerebelli an der hinteren Pyramidenwand beschränken. Der Zufall kam uns entgegen, indem nach Aufdecken des Abszesses an der Dura der hinteren Schädelgrube der intradurale Abszeß am Kleinhirn sich selbst verriet.

Physiologisch bemerkenswert ist hier das subjektive Geräusch bei gänzlicher Taubheit nach Exfoliation der Schnecke. Dieses wurde auch durch mechanische Reizung bei der Nachbehandlung wiederholt hervorgerufen. Derartige Erscheinungen habe ich schon in anderen Fällen nach Labyrinthoperation erlebt.

Digitized by Google

E. Urbantschitsch hat vor kurzem einen ähnlichen Fall mitgeteilt, bei dem 2 Monate nach Extraktion eines Schneckensequesters heftige subjektive Geräusche aufgetreten sind. Wir wissen ja auch [*Hegener*[26])], daß nach Acusticusdurchschneidung ein vollkommenes Aufhören der Geräusche nicht erreicht wird. Diese Annahme wird auch durch *Quix*[27]) bestätigt, der noch nach Entfernung eines Acusticustumors über Fortbestehen von Geräuschen in dem betroffenen Ohre berichtet.

Der Einbruch des Cholesteatoms ins innere Ohr kann an den verschiedensten Stellen, z. B. an oberer und medialer Recessuswand, medialer Antrumwand u. a. m., erfolgen. Nicht selten wird er an verschiedenen Stellen gleichzeitig zustande kommen.

Hinter den Cholesteatommassen, die in das Labyrinth eingedrungen sind, wird sehr leicht eine Verhaltung von Eiter hervorgerufen und dadurch die Entzündung auf das Schädelinnere fortgeleitet. Durch diese Bedingungen ist es sowohl in den früher von mir mitgeteilten Fällen dieser Art[28]), wie auch in den beiden hier beschriebenen, zu schweren Folgezuständen gekommen. Besonders war dieses in dem Fall 8 deutlich. Frühere Beobachtungen zeigen, wie ausgedehnt das innere Ohr von den Cholesteatommassen eingenommen werden kann. Ein ganz besonders eigenartiger und ausgesprochener, histologisch untersuchter Fall stammt aus der *Manasse*schen Klinik[29]). Hier hatte das Cholesteatom die mediale Paukenwand usuriert und den Porus acusticus internus erreicht, ohne das häutige Labyrinth zu berühren. Erst als infolge Eiterdurchbruchs die Äste des Hirnnerven eitrig infiltriert waren, traten Labyrintherscheinungen auf.

Meistens wird man den ganzen Vorgang erst bei der Operation aufdecken, da er symptomlos und schleichend zu verlaufen pflegt. Durch eine hinzutretende akute Mischinfektion wird dann schließlich früher oder später die Labyrinthbeteiligung deutlich und nicht selten werden gefährliche Folgezustände heraufbeschworen. In Bezug auf Anzeige und Ausführung des Eingriffes am inneren Ohre in solchen Fällen habe ich bereits das Wesentliche ausgeführt. Bei umschriebenem Einbruch werden wir uns mit Auslöffeln der Cholesteatommassen begnügen und oft die Matrix in situ lassen können. Nach Aufhören der Eiterung im Mittelohr und der Ent-

[26]) Klinik, Pathologie und Therapie der subjektiven Geräusche. Verhandl. d. Dtsch. Otol. Ges. Basel 1909. Referat.

[27]) Verhandl. d. Dtsch. Otol. Ges. 1912. S. 245.

[28]) Zur Klinik der Labyrintheiterung. Würzburg 1913.

[29]) Beiträge zur Entstehung der otogenen Meningitis. Shin-izi-Ziba. Tokio. Arch. f. Ohrenheilk. 87. S. 1.

Digitized by Google

lastung wird auch das expansive epidermoidale Wachstum aufhören. Im übrigen werden wir uns mit unserem Eingriffe nach Art und Ausdehnung des Einbruchs richten, ohne allerdings die Forderung der Gründlichkeit und der genügenden Übersichtlichkeit dabei zu vernachlässigen.

Erscheint durch den Befund am inneren Ohre oder angesichts der Symptome ein energisches Vorgehen angezeigt, so würde ich bei erhaltenem Hörvermögen teilweise vorgehen und die Schnecke schonen. Ist das Labyrinth vollständig leistungsunfähig, so wird sich der Sicherheit halber ein radikaleres Vorgehen empfehlen.

In allen Fällen mit nachfolgender, cerebraler Beteiligung kommt das im letzten Teile noch Auszuführende in Betracht.

Die den 4 Gruppen von Labyrinthentzündung gemeinsamen Folgezustände im Schädelinneren.

In diesem Abschnitte will ich noch eine Auswahl von 8 inzwischen beobachteten derartigen Fällen bringen und auf die einzelnen vom inneren Ohre ausgehenden Erkrankungsformen im Schädelinneren vom Standpunkt der Anzeige und der Ausführung der Eingriffe eingehen. Dabei finden natürlich auch die mit Rücksicht auf ihre besondere Überleitungsart schon in den Gruppen II und IV besprochenen Fälle mit Folgezuständen im Hirnschädel Erwähnung.

Fall 9. Chronische Mittelohreiterung beiderseits. Chronische Labyrintheiterung links mit Meningitis. Radikale Labyrinthoperation. Heilung.

Fall 10. Chronische Mittelohreiterung beiderseits mit Labyrintheiterung rechts und Kleinhirnabszeß beiderseits. Radikale Labyrinthoperation. Eröffnung des Abszesses. Exitus.

Fall 11. Chronische Mittelohreiterung mit Labyrintheiterung und Meningitis. Radikale Labyrinthoperation. Exitus.

Fall 12. Chronische Mittelohreiterung beiderseits mit Labyrintheiterung links, Saccusempyem und Extraduralabszeß. Radikale Labyrinthoperation. Eröffnung des Abszesses. Meningitis. Heilung.

Fall 13. Subakute Mittelohreiterung rechts. Labyrintheiterung. Leptomeningitis. Radikale Labyrinthoperation. Exitus.

Fall 14. Chronische Mittelohreiterung mit Labyrinthentzündung. Facialislähmung. Mittelohroperation. Meningitis. Labyrinthoperation. Heilung.

Digitized by Google

Fall 15. Chronische Mittelohreiterung mit Labyrinthentzündung. Meningitis. Mittelohr-Labyrintheingriff. Heilung.

Fall 16. Chronische Mittelohreiterung mit Labyrinthentzündung. Totalaufmeißelung der Mittelohrräume. Meningitis. Eingriff am inneren Ohr. Heilung.

Fall 9. K. M., 19 Jahre, Dachrieden, wurde am 4. XII. 1915 in der Poliklinik aufgenommen. Er hat seit 11 Jahren beiderseits nach Scharlach-Diphtherie Ohreiterung. Inzwischen sind die Ohren allerdings öfter trocken gewesen. Das Gehör war schlecht. Er ist nicht fachärztlich behandelt worden. Vor 8 Tagen erkrankte er plötzlich mit Kopfschmerzen, besonders auf der linken Seite. Es wurde ihm übel, er war stark schwindlig und mußte wiederholt erbrechen. Er mußte zu Bett liegen, hat gefroren und wieder geschwitzt. Überweisung durch den Facharzt an unsere Klinik.

Befund: Pat. macht einen schwerkranken Eindruck. Puls 80, regelmäßig, o. B. Temperatur 36,3—38,4°. Das Sensorium ist getrübt. Augenhintergrund frei. Hirnnerven frei. Sprache monoton, etwas bulbär. Patellarreflexe beiderseits gesteigert, links mehr als rechts. Fußklonus angedeutet. Im übrigen neurologisch kein wesentlicher Befund. Insbesondere keine Ataxie, kein Vorbeizeigen, keine Adiadochokinesis. Innere Organe ohne krankhaften Befund. Nase, Rachen, Kehlkopf o. B.

Ohr: Äußeres Ohr und Gehörgang beiderseits frei. Rechts: Wenig fötides Sekret. Totaldefekt des Trommelfells. Schleimhaut wenig geschwollen. Links: Stark fötide Eiterung. In der Tiefe des Gehörgangs polypöse Schwellung der Schleimhaut, Einzelheiten nicht deutlich.

Lebhafter rotatorischer Nystagmus in allen Blickrichtungen nach rechts, besonders beim Blicke nach rechts. Beim extremen Blick nach links keine Erscheinung an den Augen. Fistelsymptom nicht auslösbar. Eine Verständigung mittels Sprache ist bei Ausschluß des Gesichts nicht möglich. Auch lautes Schreien wird nicht verstanden. Pat. kann etwas vom Munde ablesen. Rechts geringer Hörrest von c—c^5 erhalten, nicht sicher zu prüfen. Rechts kalorisch erregbar.

Diagnose: Chronische Mittelohreiterung beiderseits. Links: Labyrintheiterung mit Meningitis.

Therapie: Links Totalaufmeißelung und radikale Labyrinthoperation in Äthernarkose.

4. XII. Äußere Weichteile o. B. Knochen stark sklerotisch. Die Zellen des groß angelegten Processus sind total knöchern verödet. Im Antrum und Recessus epitympanicus Cholesteatommassen mit sehr fötidem Eiter. Hammer und Amboß nicht nachweisbar. Epidermis des Gehörgangs in der Tiefe ebenso wie das Trommelfell speckig geschwollen.

Auf dem Tuber ampullare sind unregelmäßige, höckrige, kleine Knochenwülste deutlich, in deren Mitte eine Fistel sichtbar ist, die durch jene verengt erscheint (Knochenneubildung an der Fistel). Kalorische Reaktion nicht auslösbar. Der Facialis wird freigelegt, zuckt wiederholt. Das Labyrinthinnere ist sehr verengt, nur ein kleines Lumen in den vorderen Partien auffindbar und zwar in Vorhof und Schnecke. Besonders ist das hintere und obere Labyrinth fast verödet. Der Knochen ist

Digitized by Google

außerordentlich kompakt und fest. Beim Einhaken in das Vestibulum deutliche Bewegung der Bulbi. In der mittleren und hinteren Schädelgrube an der freigelegten Dura nichts Besonderes. Beim Freilegen der hinteren Schädelgrube, Saccusgegend, dringt plötzlich Liquor vor. Es zeigt sich, daß ein losgesprengtes Knochenstückchen die äußere Saccuswand angerissen hat. Der Fundus des inneren Gehörgangs wird in typischer Weise eröffnet. Es dringt von hier nicht deutlich Liquor nach. Aus dem eröffneten Vestibulum und der Schnecke war keinerlei Liquorabfluß nachweisbar. Die zunächst vollkommen fehlende Pulsation der Dura trat bald nach Abfluß von Liquor deutlich in Erscheinung. Nach vollkommener Ausschälung des Facialis außen, und zwar insgesamt über $^3/_8$ der Zirkumferenz mußte eine schmale Knochenbrücke stehen gelassen werden, die auffälligerweise nicht einbrach, und ohne Schädigung des Nerven nicht entfernt werden konnte.

Teilweise Naht. Jodoformgaze. Tamponade.

Lumbalpunktion ergibt klaren Liquor, unter ziemlich hohem Druck. Trotzdem beträchtliche Liquormengen aus der Wundhöhle am Ohr bereits abgeflossen sind, spritzt nach Einführen der Kanüle der Liquor im Strahl heraus.

Liquorbefund: Keine wesentliche Eiweißvermehrung, nur geringe Trübung bei Ferrocyankali-Essigsäure-Prüfung. Der Liquor ist klar.

Bakteriologischer Befund: Keine Bakterien.

5. XII. Keine Facialislähmung. Nicht gebrochen. Temperatur bis 37,4°. Allgemeinbefinden leidlich. Ziemlich starker Liquorabfluß.

20. XII. Die Wundhöhle ist weit, übersichtlich, gut epidermisierend. Schwindel wird allmählich besser. Pat. steht etwas auf.

5. I. Gestern abend Temperatur 38,9°. Klagt über Schmerzen und Stechen auf der operierten Seite. Hier besteht, besonders hinter der Ohrmuschel, leichte Rötung. Wundhöhle sezerniert wenig. Kein Nystagmus. Keine Angina. Puls beschleunigt. Borsalbenverband.

6. I. Temperatur 38,0°. Rötung der linken Wange. Erysipel. Tiefe der Wundhöhle tamponiert.

Leichte Facialislähmung links.

4. II. Ohr trocken. Gehörbefund wie oben. Auch rechts Ohr trocken. Pat. wird entlassen. Facialislähmung ganz zurückgegangen.

Zusammenfassung: Die Anzeige zur Labyrinthoperation war hier durch die deutlichen meningitischen Erscheinungen, Trübung des Bewußtseins, Steigerung der Patellarreflexe, links mehr wie rechts, mit Fußklonus, bulbärer Sprache, Kopfschmerzen, Erbrechen u. a. bei leistungsunfähigem Labyrinth gegeben. Es handelte sich um eine seröse Meningitis, die im Anschluß an die alte Labyrintheiterung mit teilweiser knöcherner Verödung im inneren Ohr aufgetreten war. Auch am Tuber ampullare zeigten sich um die Fistel Appositionsvorgänge am Knochen, wodurch diese verengt worden war. Die Dura pulsierte nicht, erst nach Abfluß von Hirnwasser aus der verletzten Stelle in der Saccusgegend wurde Pulsation der Dura deutlich. Die zur weiteren diagnostischen Klärung hier vorgenommene Lumbalpunktion ergab einen unter hohem Druck stehenden, aber klaren und sterilen Liquor mit geringer Eiweißvermehrung. Der Eingriff mußte in diesem Falle möglichst die gesamten Labyrinthräume aufdecken und eine Ableitung aus dem Subarachnoidalraume zu erreichen suchen. Wegen Ver-

Digitized by Google

klebungen im inneren Gehörgang kam aber der Abfluß von Hirnwasser nicht zustande. Nachdem 4 Wochen post operationem noch ein Erysipel mit Lähmung (des bislang intakt gebliebenen Facialis) aufgetreten war, kam es unter Rückgang der Gesichtslähmung zur Heilung.

Fall 10. Karl H., 26 Jahre alt, Weber, aus Gerterode, wurde uns nachts in soporösem Zustande in die Klinik eingeliefert. Wir konnten nur ermitteln, daß er schon lange an Mittelohreiterung beiderseits litt. In der letzten Zeit sind starke Kopfschmerzen, seit 8 Tagen Schwindel, Erbrechen, seit gestern Benommenheit aufgetreten.

Befund: Starke Benommenheit. Pat. schreit bisweilen auf. Temperatur 36,2—36,4°. Puls stark cephalisch, 50 pro Minute. Es besteht Opisthostonus. Hirnnerven soweit zu prüfen, frei. *Babinski*reflexe positiv. Patellarreflexe gesteigert, besonders links.

Cremaster- und Bauchdeckenreflexe fehlen.

Kernig beiderseits sehr ausgesprochen. Innere Organe ohne Befund.

In Nase und Rachen ist die Schleimhaut sehr trocken, brüchig.

Ohr: Beiderseits äußeres Ohr frei. Rechts: Fötides Sekret. Trommelfell nicht übersichtlich. Granulationen in der Cutis des Gehörgangs hinten, im lateralen Teile. Links: Eiter im Gehörgang. Trommelfell zeigt große zentrale Perforation. Schleimhaut wenig geschwollen.

Eine Gehörprüfung ebenso wenig möglich wie die der Augen auf Nystagmus.

Diagnose: Chronische Mittelohreiterung beiderseits. Cholesteatom rechts. Kleinhirnabszeß rechts(?).

Therapie: In Äthernarkose rechts Totalaufmeißelung, Kleinhirnabszeßspaltung, radikale Labyrinthoperation.

29. VIII. Operationsbefund: Äußere Weichteile o. B. Knochen sklerotisch, eburneisiert. Breiter Durchbruch durch die hintere Gehörgangswand. Direkt unter der Corticalis über walnußgroßer Cholesteatomtumor, von Eiter umspült, der Processus und Antrum ganz ausgefüllt. Tiefe Recessus reichen in die mediale Antrumwand hinein und nach der hinteren Schädelgrube in die Tiefe. — Sulcus arrodiert. Sinus von Granulationen bedeckt. Vom Amboß ist die Hälfte erhalten. Hammer zeigt Defekte. Tuber ampullare ausgedehnt arrodiert, breite Labyrinthfistel, in ihr Granulationen.

*Fallop*ischer Kanal im vertikalen Verlauf ebenfalls ausgedehnt arrodiert. Facialis liegt frei. Mehrere Zuckungen bei der Berührung. Bei der Touchierung der Fistel am Tuber ampullare keinerlei Augenbewegungen. Aus der Tiefe der hinteren Schädelgrube dringt zwischen Dura und Felsenbeinfläche fötider Eiter hervor. Die Dura der mittleren Schädelgrube ausgedehnt freigelegt, o. B.

Labyrinthoperation: Freilegung des Facialis. Vertikaler Teil mit reichlichen, festhaftenden Granulationen bedeckt. Knochen sehr hart, spröde. Typische Eröffnung des Vestibulums, der Schnecke und des inneren Gehörgangs. Kein Liquorabfluß. Es wird der Versuch, diesen einzuleiten, unterlassen.

Nach Freilegung der Dura der hinteren Schädelgrube bis in die Nähe des Porus accust. internus sieht man in der Dura in der Saccusgegend eine

Digitized by Google

kreisrunde, von Granulationen umwucherte Öffnung, aus der wenig fötider Eiter kommt. Mit der Sonde hakt man tief ein.

Jodtinktur. Punktion des Cerebellums ergibt sehr fötiden, jauchigen Eiter. Schlitzung der Dura in T-Schnitt. Dilatation.

Es dringt eine große Menge sehr fötiden Eiters unter Druck hervor. Die ziemlich geräumige Wundhöhle ist wiederholt von Eiter angefüllt. Tamponade. Verband.

Während der Operation ist die Atmung sehr langsam, diese hatte vorher bisweilen schon etwas ausgesetzt. Nach Entleerung des Abszesses hebt sich neben der Atmung auch der Puls von 50 auf 72.

30. VIII. Abends Lumbalpunktion. Es entleeren sich einige Kubikzentimeter getrübten Liquors, kein starker Druck. Temperatur bis 37,4°. (Hygienisches Institut: Keinerlei Bakterien im Lumbalpunktat).

Patient ist den ganzen Tag stark benommen. Nachmittags wegen starker Unruhe und Schreiens 0,01 Morphium. Atmung 12—14 in der Minute. *Cheyne-Stoke*. Puls langsam, cephalisch, regelmäßig. Keine Facialislähmung.

1. IX. Noch immer dasselbe Coma, bisweilen vorübergehende Jaktationen, 2 mal Morphium. Keinerlei Nahrungsaufnahme. Pat. läßt alles unter sich. Puls 48—50, stark cephalisch. Atmung bis auf 8 in der Minute. *Cheyne-Stoke* ausgesprochener. Starke Nackensteifigkeit. Opisthotonus. Aus der Wunde keinerlei Liquorabfluß. Abszeßwunde hat sich sehr gereinigt, nur wenig Abfluß. Drain fortgelassen. Gazedrainage, keinerlei Prolaps. Wundhöhle sieht frisch und gut aus. Mit kleinem Meißel, Nr. 2, wird der innere Gehörgang eröffnet. Nach einiger Mühe gelingt die Einleitung des Liquorabflusses, der ziemlich reichlich vorquillt.

Temperatur 36,1—36,3°. Kochsalzinfusion.

2. IX. Seit heute Nacht Temperatursteigerung, 39,4°. Puls sehr klein, frequent, 160 in der Minute. Vollkommen komatös. Wenig Liquorabfluß. 6 Uhr nachmittags Exitus.

(Hygienisches Institut: Im Abszeßeiter konnten Staphylococcus albus und Streptokokken nachgewiesen werden.)

3. IX. Autopsie (Pathologisches Institut): Doppelseitiger Kleinhirnabszeß. Meningitis. Gehirn: Dura glatt. Im Sinus longitudinalis etwas dunkles Blut. In den Ventrikeln vermehrte, wäßrige Flüssigkeit. Ependym glatt. 3. und 4. Ventrikel weit, sonst o. B. Bei Sondierung des rechten Warzenfortsatzes gelangt man in einen Abszeß im Kleinhirn. Auf dem Tentorium cerebelli reichlich dünnflüssiger Eiter. Der Abszeß ist nicht in den 4. Ventrikel durchgebrochen.

Pons, Medulla oblongata, Hirnschenkel o. B.

(Leider fehlen in dem Protokoll genauere Angaben über die Ausdehnung des Abszesses.)

Zusammenfassung: Bei dem in bewußtlosem Zustande eingelieferten Manne war eine genaue klinische Beurteilung nicht möglich. Man mußte nach dem Verlaufe und Befunde annehmen, daß von dem rechtsseitigen, erkrankten Mittelohr aus eine Beteiligung des Schädelinneren eingetreten war, und zwar deuteten die vorausgehenden Erscheinungen, Schwindel und Erbrechen, darauf hin, daß diese durch das innere Ohr vermittelt worden war. Der starke Opisthotonus bei Fehlen von Temperatur-

Digitized by Google

steigerung neben positivem *Babinski*, *Kernig*, gesteigerten Reflexen u. a. machten das Bestehen eines Kleinhirnabszesses wahrscheinlich. Bei dem Eingriffe durfte der Befund an der seitlichen Kapsel des inneren Ohres: breite Arrosion des Tuber ampullare und des Facialiskanals mit unerregbarem Vestibularapparat als eindeutige Wegweiser für die Entstehungsweise der Hirnerkrankung angesprochen werden. Hier mußte eine breite, möglichst vollständige Aufdeckung der Labyrinthräume vorgenommen werden. Als nach vorsichtiger Eröffnung des inneren Gehörgangs weder Eiter noch Hirnwasser abfloß, wurde zunächst von weiteren Maßnahmen etwa zur Einleitung desselben abgesehen, da bei Fehlen von Temperatursteigerung eine Entlastung der Meningen nicht dringend angezeigt erschien, und die Wirkung der Operation abgewartet werden konnte. Es wurde ein ausgedehnter tiefer Extraduralabszeß aufgedeckt. Die Veränderungen an der Kleinhirndura in der Saccusgegend — in der Dura bestand eine kreisrunde von Granulationen umwucherte Öffnung, aus der reichlich stinkender Eiter kam, mit der Sonde hakte man tief ein — sprechen für die Wahrscheinlichkeit des Bestehens eines Saccusempyems mit nachfolgendem Kleinhirnabszeß. Der Kleinhirnabszeß zeigte, wie die Sektion aufdeckte, eine eigenartige Form und Größe. Auf dem frontalen Durchschnitte durch beide Kleinhirnhämisphären wies er die Gestalt eines Schmetterlings auf. 2 fast genau gleich große und homologe Abszesse in den beiden Cerebellarhemisphären waren durch das Dach des 4. Ventrikels mit einander verbunden. Eine Reinigung dieser ausgedehnten Eiterung war kaum möglich. Durch diesen Befund ist die eigenartige Doppelseitigkeit der Symptome (*Babinski*) und der linksseitig lebhaftere Patellarreflex erklärt worden.

Die noch eingeleitete Ableitung des Subarachnoidealraumes durch Eröffnung des inneren Gehörgangs konnte den Ausgang nicht aufhalten.

Interessant war die Neigung zur Atemlähmung, die durch Reizung des Atemzentrums von dem Kleinhirnabszeß aus entstand. Nach Eröffnung desselben hob sich sofort die Atemhäufigkeit.

Fall 11. Am 4. I. 1915 wurde der Hausbursche Heinrich B., 18 Jahre alt, aus Reyershausen, in unsere Poliklinik eingeliefert. Er war schon 1910 wegen beiderseitiger Mittelohreiterung von uns behandelt worden. Damals war das Ohr beiderseits kalorisch erregbar gewesen. Ein Fistelsymptom bestand nicht. Seit 10 Tagen war Verschlimmerung eingetreten, Schwindel, Erbrechen, Fieber, Benommenheit mit Nacken- und Kopfschmerzen.

Befund: Temperatur 38,6°, Puls ist cephalisch, Benommenheit. Ausgesprochene Nackenstarre. Pupille rechts weiter als links. An den Hirnnerven im übrigen nichts nachweisbar. *Kernig*sches Phänomen sehr ausgesprochen. Patellarreflexe nicht auslösbar. Kein *Babinski*reflex. Bauchdeckenreflex undeutlich. Augenhintergrund nicht zu prüfen.

Außer katarrhalischen Geräuschen auf der Lunge beiderseits an den inneren Organen kein besonderer Befund.

Nase, Rachen zeigen keine Veränderungen.

Ohr: Äußeres Ohr beiderseits o. B. Beiderseits fötides Sekret im Gehörgang. Rechts: Totaldefekt des Trommelfells. Cholesteatom. Links: Gehörgang in der Tiefe durch Senkung der hinteren oberen Wand verengt.

Digitized by Google

Cholesteatomschollen. Es besteht Spontannystagmus bei Blick nach rechts. Hörprüfung ergibt links 10 cm, rechts 20 cm Umgangssprache.

Therapie: Totalaufmeißelung, radikale Labyrinthoperation.

Operationsbefund: Äußere Weichteile ohne wesentliche Besonderheiten. Knochen sehr stark sklerotisch, eburneisiert. Bei Eröffnung des Antrums dringt unter lebhaftem Druck und Pulsation eine Menge übelriechenden und verfärbten Eiters hervor. Im Antrum zerfallene Cholesteatommassen. Knochen mißfarben. Amboß nicht vorhanden. Hammerrest entfernt. Tuber ampullare zeigt eine kleine ovale Fistel mit dunkel verfärbtem Grunde. Kalorische Erregbarkeit mit der Ätherwieke nicht auslösbar.

Bei leisester Berührung der Fistel gehen die Bulbi nach rechts. Aus der zentralen Sinusgegend dringt Eiter hervor. Freilegung des Sinus. Geringe Blutung aus dem leicht eröffneten Sinus, dessen Wand übel verfärbt. Freilegung des Sinus über dem Emmissarium hinweg. Kein Anhaltspunkt für Sinusthrombose. Beim Abdrängen des Sinus und der Dura von der hinteren Felsenbeinpyramidenwand dringt aus der Tiefe fötider Eiter hervor. Entfernung des hinteren Teils der Felsenbeinpyramide. Typisches Aufdecken des Facialis. Die ganze obere Felsenbeingegend mit der Eminentia subarcuata wird dabei entfernt. Dura der mittleren Schädelgrube o. B. Dura der hinteren Schädelgrube übel gelblich verfärbt; verdickt. Im Vestibulum schmutzig verfärbte, dunkle Granulationsmassen. Beim Abdrängen der Dura der hinteren Schädelgrube bricht plötzlich eine Eitermenge aus dieser hervor. Es zeigt sich, daß ein großer Kleinhirnabszeß, etwa zwischen innerem Gehörgang und Saccus entstanden ist. Längsschlitzung der Dura zur breiten Eröffnung und Drainage des Abszesses. Nach breiter Aufdeckung des Vestibulums und vollkommener Freilegung des horizontalen Facialis wird die mediale Paukenwand entfernt. Schnecke breit eröffnet, innerer Gehörgang eröffnet. Kein deutlicher Liquorabfluß. Doppelplastik des Gehörgangs. Verband.

5. I. Unruhe, nicht klar, Temperatur 39,0°.

6. I. Exitus 6 Uhr morgens.

Bericht aus dem Pathologischen Institut:

Klinische Diagnose: Leptomeningitis purulenta. Chronische Mittelohreiterung mit Cholesteatom rechts. Links Status nach Totalaufmeißelung, Labyrinthoperation und eröffnetem Kleinhirnabscess.

7. I. Antopsie: Eitrige, diffuse Leptomeningitis nach linksseitiger Mittelohreiterung (operative Ausräumung des Mittelohrs). Thrombose im linken Sinus sigmoideus.

Hinter dem linken Ohr eine frische, vollkommen mit Nähten verschlossene Operationswunde. Im Längsblutleiter zähe, blutige und speckige Gerinnsel. Dura über beiden Hemisphären gleichmäßig gespannt. Nach Abziehen der Dura zeigt die Leptomeninx über beiden Hemisphären Eiteransammlung über den Furchen.

Bedeutend stärker und zum Teil mit flüssigem Eiter untermischt ist die Ansammlung an der Basis und auf der dorsalen Seite des Kleinhirns. Die linke Kleinhirnhemisphäre zeigt eine etwa kirschkerngroße, von zerstörtem Hirngewebe umrandete Höhle, die hauptsächlich der grauen Substanz angehört. Die beiden Seitenventrikel sind mit etwas trüber Flüssigkeit

Digitized by Google

gefüllt. Das Ependym ist zart. Gehirnsubstanz ziemlich stark durchfeuchtet, sonst intakt. Der linke Sinus sigmoideus enthält ein derbes, der Wand anhaftendes, das Lumen nicht vollkommen ausfüllendes Gerinnsel. Das Mittelohr ist operativ ausgeräumt. In den Knochenzellen keine Eiteransammlung.

Zusammenfassung: Der Verlauf der Erkrankung und die Symptome: Schwindel, Nackensteifigkeit, Übelkeit, Erbrechen, Kopfschmerzen, Fieber, Benommenheit, teilweise Occulomotoriuslähmung, positiver *Kernig*, Fehlen der Patellarreflexe u. a. bei alter Mittelohreiterung mit fehlender Erregbarkeit auf Wärmereizung sprachen hier ohne weiteres für eine vom inneren Ohr ausgehende Erkrankung des Kleinhirns mit allgemeiner Hirnhautentzündung.

Der bei der Operation erhobene Befund eines tiefen extraduralen Abszesses zwischen Dura und hinterer Felsenbeinpyramidenwand machte angesichts des Bestehens einer Bogengangsfistel und der Reaktionslosigkeit des Vestibularapparates den Eingriff am inneren Ohr erforderlich.

Der große Kleinhirnabszeß, der bis nahe an die Oberfläche reichte, entleerte sich unter Bersten der harten Hirnhaut spontan, als diese zur Besichtigung der tiefen Teile etwas abgedrängt wurde. Ein Abfluß von Hirnwasser aus dem inneren Gehörgang wurde leider nicht erreicht. Es war hier schon zu festen Verklebungen gekommen. Die Hirnhautentzündung war so stark ausgebreitet, daß am zweiten Tage nach dem Eingriff der Tod eintrat.

Die nekroskopisch aufgedeckte Thrombose im Sinus haben wir bei der Operation nicht festgestellt. Der aus der Veränderung der lateralen Wand der Blutleiter geschöpfte Verdacht ließ sich bei dem Eingriffe nicht bestätigen.

Fall 12. K. E., 19 Jahre, Pferdeknecht, aus Bilderlah bei Seesen.

Pat. hat schon als Kind beiderseits Ohreiterung gehabt. Zurzeit soll angeblich keine Eiterung bestehen, doch ist das linke Ohr wiederholt feucht gewesen. Seit 8 Wochen ist er krank, hat links heftige, attackenartige Kopfschmerzen, besonders am Hinterkopf, seit 3 Wochen öfters Schwindel. Mit starkem Erbrechen hat die Krankheit begonnen. Auch hat er vor 3 Wochen Sehstörungen gehabt. Links hört er fast gar nichts. Der Schlaf ist schlecht. Seit einigen Wochen hat er ein schiefes Gesicht.

Befund: Puls etwas cephalisch, 68, Temperatur 37,4°.

An den inneren Organen kein besonderer Befund.

Neurologisch: Das Sensorium ist frei. Augenhintergrund: Beiderseits Stauungspapille, rechts in geringem Grade, links deutlich. Papillengrenzen verwaschen, Papillengewebe geschwollen.

Der linke Facialis ist komplett gelähmt. Die Zunge kommt ein wenig mehr nach links heraus. Im übrigen kein wesentlicher Befund. Insbesondere kein *Kernig*sches, kein *Babinski*sches Symptom. Reflexe sehr lebhaft.

Ohr: Rechts: Äußeres Ohr o. B. Eiter und schmierige Borken im Gehörgang. Trommelfell bis auf den Hammer defekt. Ausgesprochene Leitungsschwerhörigkeit. Links: Am Warzenfortsatz keine wesentliche

Digitized by Google

Schwellung, aber Druckempfindlichkeit. Im Gehörgang fötider Eiter. Gehörgang total verschwollen. Trommelfell nicht sichtbar.

Hörvermögen: Bei Einsetzen der tönenden Lärmtrommel rechts wird links keine Stimmgabel und auch lautes Schreien nicht gehört. Es besteht mäßiger Spontannystagmus, nur beim Blick nach rechts in derselben Richtung. Kalorische Prüfung nicht möglich (totale Gehörgangsverlegung), Fistelprobe negativ.

Diagnose: Chronische Mittelohreiterung beiderseits. Links Labyrintheiterung. Saccusempyem links und Extraduralabszeß.

16. I. 1915. Totalaufmeißelung, radikale Labyrinthoperation. Kleinhirnpunktion in Chloroformäthernarkose.

Operationsbefund: Äußere Weichteile nicht nachweisbar infiltriert. Knochen mäßig sklerosiert. Hintere Gehörgangswand im medialen Teile schon breit durchbrochen. In der Tiefe schmierige übelriechende Cholesteatommassen sichtbar. Mittlerer Schädelgrubenboden tiefstehend. Dura freiliegend, zum Teil am Tegmen tympani, mit Granulation bedeckt. Enge Verhältnisse in Pauke und Antrum. Am Tuber ampullare Sequester und weißlich sich abhebende Platte, die überall etwas gegen die Basis demarkiert erscheint. Nicht erregbar, weder kalorisch noch mechanisch. Aus der hinteren Bogengangsgegend kommt dicker Eiter unter Druck hervor, mit der Sonde kann man sehr tief in die mediale Antrumwand eindringen (innerhalb des Knochens). Es ist nicht mit Sicherheit der Facialis zu eruieren; scheinbar Granulationen am vertikalen Teile. Freilegung des N. facialis, zuckt scharf ein paarmal. Sinus etwas verdickt, rot verfärbt, nicht glänzende Wand. Es zeigt sich nach totaler Ausräumung des Labyrinths vor und hinter dem Facialis, daß ein ausgedehnter Eiterherd an der Kleinhirndura besteht. Dura verdickt, belegt. Labyrinth von Granulationen erfüllt, kein Liquorabfluß; auch nicht nach breiter Eröffnung des inneren Gehörgangs. Hintere Felsenbeinpyramidenwand zum Teil zernagt. Auch die obere Pyramidenkante in ihrem mittleren Teile ist ergriffen, die Dura mater der mittleren Schädelgrube hierneben freiliegend, mit Granulationen bedeckt. Die Saccusgegend wölbt sich deutlich vor. Der kirschkerngroße Raum ist gut abzutasten. Keine Fistel in der Tiefe. Jodtinktur.

Mehrere Punktionen ins Kleinhirn ohne Befund. Lumbalpunktion negativ (trocken 2 mal Jodoformpulver).

17. I. Klagt über heftige Kopfschmerzen, ist sensoriell vollkommen klar. Die Stauungspapille hat zugenommen, ist auch rechts deutlich. Pat. schläft viel. Puls voll, 86 in der Minute. Temperatur bis 37,4°. Der Augenast des Facialis zeigt deutlich Innervationsansätze.

18. I. Verbandwechsel. Reichliche Sekretion aus Wunde. Fühlt sich wohler. Kopfschmerzen haben nachgelassen. Schläft viel. Augenhintergrund (Augenklinik): Links: Grenzen der Papille allseitig unscharf, besonders nach unten und außen. Papille verbreitert, Gewebe trübe. Über dem Zentralkanal feine Exsudatmassen. Venen stark erweitert. Ursprungsstellen nicht sichtbar. Beim Übertritt über den Papillenrand beschreiben sie deutlich Bögen, Prominenz der Papille 2—3 Dioptrien. Keine Blutungen. Rechts: Begrenzung unten außen und oben ebenfalls unscharf,

Digitized by Google

jedoch nicht so ausgesprochen, wie links. Papillengewebe von normaler Farbe. Ursprungsstelle der Gefäße ebenfalls von einem feinen Exsudat im Zentralkanal verdeckt. Venen auch hier erweitert. Prominenz der Papille 1½ Dioptrien.

21. I. Die Stauungspapille ist zurückgegangen. Augenhintergrund (Dr. *Lübs*): Links: Gewebe weniger trübe. Die Begrenzung der Papille erscheint nach der medialen Seite hin schärfer. Prominenz 1½ Dioptrien. Keine Blutungen. Rechts: Prominenz 1½ Dioptrien. Ohne Beschwerden. Facialis nicht vom Nervenstamm aus erregbar.

29. I. Inzwischen Angina überstanden. Rechts: Stauungspapille zurückgegangen. Grenzen wieder ganz scharf. Linke Papille heller. Die temporale Begrenzung wieder scharf, die nasale noch unscharf. Keine Kopfschmerzen. Befinden gut. 37,6°.

2. II. Pat. hat Schmerzen beim Schlucken rechts. Inzision eines peritonsillären Abszesses.

8. II. Wundhöhle fast trocken. Galvanisation des Facialis.

Augenbefund: Stauungspapille nach Befund der Augenklinik ganz zurückgegangen. Keinerlei Schwellung mehr, insbesondere beiderseits keine Streifung mehr, nasale Papillenhälfte noch nicht ganz scharf. Hals frei. Keine Temperatursteigerung.

22. II. Facialisparese wesentlich besser. Vollständige Taubheit links. Geheilt entlassen.

Mai 1919. Hat am Kriege teilgenommen. Bisweilen Absonderung aus dem linken Ohr. Sonst ohne Beschwerden. Vollständige Taubheit links.

Zusammenfassung: Nach der Vorgeschichte, der klinischen Beobachtung und dem Operationsbefunde ist eine einigermaßen sicher erscheinende Beurteilung in pathogenetischer Hinsicht nicht möglich, da die sehr vorgeschrittenen Vorgänge im inneren Ohr nicht mehr genügend übersichtlich sind. Ich füge deshalb den Fall als nicht sicher anzusprechen in dieses Kapitel mit Verwicklungen im Schädelinnern ein. Als das wahrscheinlichste muß es aber gelten, daß die schweren Veränderungen im inneren Ohr und im Kleinhirn von perilabyrinthären Herden aus entstanden sind. Der Verlauf bietet allerdings nichts Charakteristisches, spricht aber auch keineswegs gegen die Annahme. 8 Wochen lang bestehendes Krankheitsgefühl mit anfallsweise auftretenden, zum Teil heftigen Kopfschmerzen, die besonders im Hinterkopf lokalisiert werden. Daneben treten Schwindel und Erbrechen auf. Auch der Felsenbeinbefund spricht für die Annahme. Bei dem Eingriffe wurden ausgesprochene Knochenveränderungen an der medialen Antrumwand und den medial anschließenden Knochenteilen festgestellt. Im Operationsbefund ist hervorgehoben worden, daß aus der hinteren Bogengangsgegend dicker Eiter unter Druck hervorkam, und daß man mit der Sonde sehr tief in die mediale Antrumwand eindringen konnte, und zwar innerhalb des Knochens. Die obere Pyramidenkante erweist sich in ihren mittleren Teilen als stark verändert. Die hintere Felsenbeinpyramidenwand ist wie zernagt. Ich habe damals auf diese besonderen Verhältnisse noch nicht besonders geachtet; vielleicht hätten sich dann weitere Anhaltspunkte ergeben.

Digitized by Google

Die übrigen Veränderungen an der Labyrinthkapsel, besonders am Tuber ampullare, wären unschwer als Ausbruchsvorgänge der Eiterung zu deuten.

Außerdem ist es zum Durchbruch nach der hinteren Schädelgrube gekommen. Es hat sich ein tiefer Extraduralabszeß und ein Saccusempyem gebildet. Der Befund erschien so eindeutig, daß auch in diesem Falle mit größter Wahrscheinlichkeit die Annahme zu Recht besteht. Von dem Saccusabszeß aus ist eine seröse Meningitis entstanden, die auf die Stauungspapille beiderseits die leichte Hypoglossuslähmung auf der kranken Seite und die starke Schläfrigkeit des Kranken hin angenommen werden muß, nachdem das zunächst vermutete Bestehen eines Kleinhirnabszesses sich nicht bestätigen ließ. Auch in diesem Falle war das Saccusempyem schon spontan durchgebrochen.

Angesichts dieser Erscheinungen und Befunde konnte nur ein radikales Vorgehen am inneren Ohre in Frage kommen. Trotzdem der Abfluß von Hirnwasser aus dem inneren Gehörgang nicht erreicht wurde, kam der Kranke zur Heilung. Der ganze schwere Vorgang war durch die hochgradige Verhaltung hinter dem Cholesteatomtumor gefördert worden. Die hintere Gehörgangswand und das Tegmen tympani waren breit durchbrochen. Die wohl unter demselben Einfluß entstandene Gesichtslähmung bildete sich allmählich zurück.

Fall 13. Th. A., 50 Jahre, Lokomotivführer, Göttingen.

Pat. ist seit 8 Wochen wegen Mittelohreiterung rechts fachärztlich behandelt worden. Er ist am 1. V. geheilt entlassen und hat 3 Nächte wieder Dienst gemacht. Am 4. V. traten heftige Kopfschmerzen auf, die er bis zum 6. V. aus Rücksicht auf die Familie unterdrückt hat. Am 6. V. wird er stark schwindlig, fühlt sich sehr elend und sucht die Poliklinik auf. Abends, nachdem er sehr hohes Fieber und wiederholt erbrochen hat und nach einer Seite fällt, will er sich in der Klinik aufnehmen lassen. Im Portal der Klinik bricht er bewußtlos zusammen.

Befund: Gut genährter, großer Mann, Temperatur 39,2°, Puls 120. Totale Benommenheit, Nackensteifigkeit. Patellar-, Pupillar-, Cremaster-, Bauchdeckenreflexe erhalten, sehr lebhaft. Geringer Fußklonus, kein *Kernig*sches, kein *Babinski*-Phänomen. Hirnnerven, soweit zu prüfen, o. B.

An den inneren Organen kein krankhafter Befund.

Ohr: Links: o. B. Rechts: Äußeres Ohr frei. Trommelfell konvex, hinten oben Senkung der Gehörgangswand in der Tiefe. Viel Eiter. Perforation nicht deutlich. Das Prüfungsergebnis aus der Poliklinik: Links kein Befund. Rechts: Uhr am Knochen nicht gehört. *Weber* nach rechts lateralisiert. Uhr vor Ohrmuschel nicht gehört.

Schwabach normal. *Rinne* negativ (—8). Bei Schütteln und *Bárány*scher Lärmtrommel im linken Ohre wird rechts laute Sprache gehört. Kalorische Reaktion rechts erhalten.

Spontannystagmus nach beiden Seiten in entsprechender Blickrichtung.

Diagnose: Subakute Mittelohreiterung rechts. Labyrintheiterung. Leptomeningitis purulenta.

6. V. 1912. Totalaufmeißelung, radikale Labyrinthoperation rechts

Digitized by Google

Operationsbericht: Äußere Weichteile o. B. Knochen sehr blutreich, überall auffallend weich. Der Processus enthält wenig größere Zellen, ist aber andererseits sehr pneumatisch. Schleimhaut überall geschwollen. Wenig freier Eiter. Sinus freigelegt, o. B. Dura der mittleren Schädelgrube freigelegt, pulsiert nicht, stark gespannt, o. B. Überall stark geschwollene Schleimhaut in Pauke und Antrum. Ossicula zeigen geringe Defekte (langer Amboßschenkel, Hammerkopf). Tuber ampullare frei. Trotz mehrfacher Applikation von Äther auf dem Tuber ampullare, auch nachdem lange Zeit die Narkose weggelassen war, keinerlei Reaktion der Bulbi. Dissekation des N. Facialis. Breite Aufdeckung des ganzen Labyrinths, keinerlei Abfluß von Liquor. Auch die Eminentia arcuata wird mit dem oberen Bogengang entfernt. Erst nachdem die Schnecke breit eröffnet und der innere Gehörgang eröffnet, dringt unter starkem Druck eine Menge Liquor hervor, der ausgesprochen trüb ist. Hintere und mittlere Schädelgrube breit eröffnet. Saccus o. B. Dura schnig weiß verändert. Unsere Plastik. Verband. Reichlich Liquorabfluß.

7. V. 1912. Temperatur, die gestern 39,4° betrug, heute morgen 37,4°. Puls 108.

Pat. ist sensoriell klar, hat keine Kopfschmerzen, Nackensteifigkeit geschwunden. Verbandwechsel. Von dem Transport in den Operationssaal weiß er nichts mehr. Es besteht reichlicher Liquorabfluß. Liquor etwas getrübt. Probe zur bakteriologischen Untersuchung fortgeschickt. Abends Temperatur zwischen 37,8 und 37,4°. Nystagmus nach der kontralateralen Seite. Die Augen können geschlossen werden, es besteht eine geringgradige Parese des rechten Unterkieferastes des Facialis.

8. V. Temperatur morgens 38,5°. Pat. klagt über Schmerzen im Nacken und im Kreuz, kann jedoch den Kopf bewegen. Puls 98. Respiration 20. Reichlicher Liquorabfluß. Verbandwechsel. Mittags Temperatur 39,3°. Puls 120. Nachmittags wird Pat. plötzlich sehr unruhig, kann von 2 Männern kaum gehalten werden. Morphium. Abends schläft Pat., ist ganz apathisch, lethargisch. Gibt zwar kurz Antwort, doch schläft er gleich wieder. Seine Frau erkennt er kaum. Abends $^3/_4$12 Uhr Exitus letalis.

Liquoruntersuchung (Hygienisches Institut) ergibt: Es handelt sich im Liquor cerebrospinalis um Streptococcus mucosus. Eine geimpfte Maus ging am 5. Tage mit den gleichen Kokken im Blut zugrunde.

Sektionsprotokoll aus dem Pathologischen Institut in Göttingen:

Klinische Diagnose: Meningitis purulenta. Status nach radikaler Mittelohrlabyrinthoperation. Otitis media chron.

Anatomische Diagnose: Eitrige Leptomeningitis besonders an der Basis. Verwachsung der Dura mit dem Schädeldach. Operative Eröffnung des Mittelohrs, operatives Fehlen des Labyrinths.

Dura am Schädeldach ziemlich fest adhärent, läßt sich nur mit Mühe ablösen. Schädeldach ausgesprochen dolichocephal, Nähte ganz verstrichen, Dura sehr gespannt. Im Sinus longitud. flüssiges Blut in reicher Menge. Bei Wegnahme der Dura sind links die Hirnwindungen abgeplattet, ebenso rechts.

Digitized by Google

Subdural findet man eine recht geringe Menge trüber, eitriger Flüssigkeit, besonders bei Eröffnung der mittleren rechten Schädelgrube. An der hinteren Schädelgrube an der Dura ist eitriger Belag zu sehen. Die ganze Pia und Arachnoidea des Kleinhirns nach vorn bis zum Chiasma sind stark vereitert. In dem Sinus der Basis flüssiges Blut. In der rechten mittleren Schädelgrube Dura intakt. Einige subdurale Venen, etwas thrombosiert. Im rechten Felsenbein findet sich ein großer, annähernd rundlicher Knochendefekt, ca. 1½ cm im Durchmesser. Das Labyrinth fehlt. Die ganze Höhle ist mit Gaze austamponiert. Die Höhle führt direkt nach hinten hinter das Ohr. In der vorderen Hälfte der Höhle findet sich ein zungenförmiger Lappen, der nach vorn unten in die hintere Wand des Gehörgangs übergeht. Trommelfell fehlt. Hirnsubstanz weich. Windungen beiderseits abgepattet. Seitenventrikel nicht erweitert. In den beiden Seitenventrikeln am Boden kleine Blutungen. Im übrigen ergeben Schnitte durch das Gehirn keine wesentlichen Befunde (kleine Blutungen in der Hirnsubstanz). Im Abstrich des Eiters Diplokokken.

Zusammenfassung: Der Kranke wird von dem behandelnden Facharzte nach 7wöchentlicher Behandlung des Mittelohrleidens als geheilt entlassen. Er macht 3 Nächte als Lokomotivführer wieder Dienst. Dann traten Kopfschmerzen auf. 2 Tage später kommen Schwindel und schlechtes Allgemeinbefinden hinzu und er zeigt schon am Abend das Bild einer schweren Hirnhautentzündung. Es ist in diesem Falle nicht erwiesen, wie der Übergang der Entzündung vom Mittelohr auf das Schädelinnere vor sich gegangen ist, ob sie zuerst ins innere Ohr und zwar durch die Fenster — eine andere Einbruchspforte war nicht nachweisbar — und von dort zu den Hirnhäuten fortgeleitet worden ist, oder ob sie direkt zu den Meningen und sekundär ins innere Ohr vorgedrungen ist. Die Vorgeschichte — Fehlen von Erscheinungen seitens des inneren Ohres bis zu den letzten Tagen — einerseits und der schwere und ausgedehnte Prozeß an den Hirnhäuten andererseits könnten für die letzte Annahme sprechen. Die Labyrinthbeteiligung — hochgradige Schwerhörigkeit bei kalorisch erregbarem Labyrinth — könnte allerdings auch als induzierte Entzündung durch die Fenster unabhängig von dem Vordringen zu den Meningen entstanden sein. Wie dem auch sei, der Eingriff am inneren Ohre erschien auf jeden Fall angezeigt, um durch Eröffnung des inneren Gehörgangs noch auf den meningealen Prozeß einzuwirken. Die Rückwirkung bei der Wärmeprüfung war bei dem Eingriffe nicht mehr auszulösen. Beachtenswert erscheint der Einfluß der Operation auf die meningitischen Erscheinungen. Angesichts der Schwere der Erkrankung, wie sie sich bei der Sektion 2 Tage später darbot, glaube ich, diese vorübergehende Besserung lediglich von dem erreichten, starken Abfluß von Hirnwasser abhängig machen zu können. Der Kranke wurde für 24 Stunden wieder ganz klar und konnte mit seiner Frau und Angehörigen sich gut verständigen und Entscheidungen treffen.

Für den schleichenden Verlauf der Erkrankung war eine Mucosusinfektion anzuschuldigen.

Die folgenden drei Fälle sind von Prof. *Lange* behandelt worden.

Fall 14. Gefr. Sch., Fuß-Art.-Bat. X.

Vorgeschichte: Bis zum Jahre 1915 angeblich nicht ohrenkrank. Im Oktober 1915 während eines Typhus Mittelohrentzündung rechts.

Digitized by Google

Seit der Zeit dauernd Ohrenlaufen. Am 6. V. krank gemeldet wegen starker Schmerzen am rechten Ohr.

Befund: 23. V. Ohren: Rechts: Der ganze Gehörgang mit eingedicktem, übelriechendem Sekret gefüllt. Die Tiefe ist eng, das Trommelfell zeigt einen großen randständigen Defekt hinten oben, aus dem leicht blutende Granulationen hervorquellen. Links: Residuen, sonst o. B.

Funktion: Rechts selbst laute Umgangssprache nicht gehört. Augenbewegung frei. Nystagmus beim Blick nach rechts und links. Augenhintergrund: auffällig stark gefüllte Venen, Papillen scharf. N. Facialis: Ausgesprochene Parese, besonders im Mundast. Hypoglossus frei. Kopfbewegungen frei, aber schmerzhaft. Hinterhaupt und Halswirbelsäule druckempfindlich.

Totalaufmeißelung in Äthernarkose: Weichteile und Oberfläche des Knochens o. B. Knochen sklerotisch, der ganze Warzenfortsatz ist von schmierig zerfallenem Cholesteatom eingenommen, das rings von einer festen Knochenkapsel umgeben ist. Die Dura und der Sinus liegen nicht frei, doch wird die Dura im Bereich der mittleren Schädelgrube, da dort der Knochen sehr dünn ist, freigelegt, und die Dura, die nicht pulsiert, punktiert. Es entleert sich kein Eiter. Der laterale, knöcherne Bogengang ist in der Ausdehnung von 0,5 cm arrodiert, so daß das Lumen frei liegt. Es entleert sich kein Eiter daraus. Die Paukenhöhle ist in ihren oberen Teilen mit Cholesteatommassen, in ihren unteren Teilen mit derben Granulationen ausgefüllt.

*Stacke*sche Plastik, Jodoformgaze, Tamponade.

24. V. Der Kranke klagt über Kopfschmerzen und Übelkeit, kein Erbrechen. Er ist leicht somnolent, geringe, aber deutliche Nackensteifheit; Dornfortsätze der Halswirbel druckempfindlich. *Kernig* positiv. Leib etwas eingezogen. Kein *Babinski*. Kein Vorbeizeigen. Keine Adiadochokinesis. Geringer Einstellungsnystagmus nach rechts, ausgesprochener Nystagmus nach links.

Die Lumbalpunktion ergibt trüben Liquor, in dem sich mikroskopisch reichlich Leukozyten, keine Bakterien befinden.

Labyrinthoperation in Äthernarkose. Nach sorgfältiger Blutstillung wird das Vestibulum am lateralen Bogengang und die Schnecke vom Promontorium aus unter Schonung der Knochenhülle des Facialis geöffnet und soweit ausgeräumt, bis die Gegend der Schnecke und die des Vestibulums hinter dem Knochenbogen, in dem der Facialis verläuft, in breiter Verbindung stehen, und der Porus acusticus internus breit frei liegt. Kein Abfluß von Eiter, noch von Liquor bei Eröffnung der Schnecke, des Vestibulums und des Porus internus.

Die Dura der mittleren Schädelgrube pulsiert nicht. Medial vom Sinus wird auch die Dura der hinteren Schädelgrube mit freigelegt, dabei wird die obere Pyramidenkante fortgenommen, so daß der Übergang von der Dura der mittleren auf die der hinteren Schädelgrube frei liegt. Gegend des Saccus endolymphaticus o. B. Die Kleinhirndura pulsiert ebenfalls nicht, eine Punktion in der Richtung auf den Porus internus ergibt keinen Eiter. Jodoformgaze, Tamponade, Klammernaht der Wundwinkel, Verband.

Digitized by Google

28. V. Der Kranke ist dauernd fieberfrei. Puls gut, entsprechend der Temperatur. Keine meningitischen Erscheinungen mehr. Keine cerebralen und cerebellaren Symptome. Keinerlei Beschwerden. Facialislähmung unverändert.

29. VI. Lakunäre Angina, Temperatur bis 40,0°.

3. VII. Angina abgeklungen. Die Wundhöhle ist geräumig, zum größten Teil überhäutet.

17. XI. Als g. v. Heimat für Innendienst zum Ersatzbataillon entlassen.

Entlassungsbefund: Rechts trockene, mit dünner Narbe überhäutete, geräumige Totalaufmeißelungshöhle (nach Labyrinthoperation). Links am Trommelfell Narbe hinten und über dem Processus brevis, vorn großer Kalkfleck.

Hörprüfung: Flüstersprache links 6 m, rechts wird nichts gehört bei Schütteln links.

Schwabach links leicht verkürzt; rechts stark verkürzt.

Rinne links positiv; rechts 0. Untere Tongrenze 20, c^a bei Fingerverschluß links, obere Tongrenze $\frac{14\,000}{17\,000}$ bei Schütteln $\frac{0}{15\,000}$ $\frac{\text{Luft}}{\text{Knochen.}}$

Rechts Facialis total peripher gelähmt. Unvermögen, das rechte Auge zu schließen. Tränen des rechten Auges. Geringer Nystagmus bei Blick nach rechts. *Romberg:* Unsicherer Gang bei geschlossenen Augen. Subjektiv: Taubheit rechts, Gesichtslähmung. Unsicherer Gang im Dunkeln.

Erwerbsbeschränkung: 40 pCt. (Taubheit rechts, Facialislähmung, Tränenträufeln, Gleichgewichtsstörungen).

Zusammenfassung: In diesem Falle ist es bei alter Mittelohreiterung mit Cholesteatom zur Labyrinthbeteiligung mit Facialislähmung gekommen. Am Tage nach der Totalaufmeißelung werden ausgesprochene meningitische Erscheinungen, wie Kopfschmerzen, Übelkeit, Schläfrigkeit, Nackensteifigkeit, *Kernig*, deutlich. Das durch Lumbalpunktion gewonnene Hirnwasser ist getrübt. Der Kranke kam, ohne daß ein Liquorabfluß aus dem inneren Gehörgang erreicht wurde, zur Heilung. Die Facialislähmung blieb bestehen.

Fall 15. Gefr. K., Inf.-Regiment X., hat seit Jahren Ohrenlaufen beiderseits, angeblich ohne besondere Beschwerden. Er wird am 26. XI. 1917 in die Ohrenklinik aufgenommen.

Vor 14 Tagen krank gemeldet im Felde wegen Kopfschmerzen und Schwindel. Mit Lazarettzug nach X., von dort wegen Überfüllung nach Göttingen. Vorgestern auf der Fahrt nach Hannover plötzlich bewußtlos geworden und hingestürzt. Seitdem starke Stirnkopfschmerzen und heftiger Schwindel (es dreht sich alles um ihn). Heute morgen Erbrechen, Appetit fehlt, Stuhl angehalten.

Befund: Ohren: Beiderseits fötider Eiter. Rechter Gehörgang und Trommelfell gerötet und geschwollen, Tiefe nicht übersichtlich. Links anscheinend große, den Hammergriff umgreifende Perforation des Trommelfells. Warzenfortsätze o. B. Flüstersprache rechts am Ohr, links am Ohr. Umgangssprache rechts am Ohr, links 20 cm. Knochenleitung beiderseits verkürzt.

Digitized by Google

Weber nach rechts. Sensorium frei. Kein Nystagmus. Keine Nackensteifigkeit, kein *Kernig*. Augenhintergrund o. B. Kein Vorbeizeigen.

27. XI. Allgemeinbefinden besser. Kein Schwindel mehr. Appetit besser, keine Übelkeit. Kopfschmerzen halten an. Nach Einlauf Stuhl.

Ohren: Beiderseits geringe Sekretion. Warzenfortsätze o. B. Gehör unverändert.

28. XI. Allgemeinbefinden schlechter, stärkere Kopfschmerzen. Kein Schwindel.

Rechts bei Schütteln, links lautes Rufen nicht mehr gehört. Keine meningitischen Symptome.

Lumbalpunktion: Liquordruck erhöht, Liquor leicht trübe, enthält in vermehrter Zahl weiße Blutkörperchen. Bakteriologisch steril.

Operation in Äthernarkose: Totalaufmeißelung des rechten Warzenfortsatzes. Knochen sklerotisch, großes Antrum, Zellen mit geschwollener Schleimhaut ausgekleidet. Kein Eiter, kein Cholesteatom. Dura und Sinus nicht freigelegt. Horizontaler Bogengang o. B. Hammer und Amboß entfernt, intakt. Eröffnung des horizontalen Bogenganges. Da sich keinerlei pathologische Veränderungen finden, wird in der Gegend der Bogengänge nicht weiter gemeißelt.

Eröffnung und Ausräumung der Schnecke: Starker Liquorabfluß, der nach einer Weile spontan zum Stillstand kommt. Kein Eiter.

*Stacke*sche Plastik, Jodoformgazetamponade.

29. XI. Starker Liquorabfluß. Nackensteifigkeit. Sensorium frei. Ausgesprochener horizontaler, rotatorischer Nystagmus beim Blick nach links.

1. XII. Allgemeinbefinden besser. Kein Liquorabfluß mehr. Nackensteifigkeit, die gestern stärker war, hat heute nachgelassen.

4. XII. Nackensteifigkeit vollkommen geschwunden. Pat. ist beschwerdefrei.

10. I. Temperatur unverändert. Klagt öfter über Kopfschmerzen. Druckempfindlichkeit der Narben, keine Steifigkeit. *Kernig.*

Lumbalpunktion: Druck nicht erhöht.

Liquor bakteriologisch steril, Wassermann im Liquor negativ.

20. I. Temperatur normal in den letzten Tagen. Zeitweise erheblicher Schwindel, dabei kein Nystagmus. Operationshöhle fast vollkommen epidermisiert.

24. I. Pat. taumelt beim Gehen wie ein Betrunkener, auf Zureden geht er aber fast ohne Schwanken. Er wird zur Untersuchung in die psychiatrische Klinik geschickt. Prüfung des Vestibularapparates: Bei Spülung rechts kein Nystagmus. Spülung links wegen der Perforation des Trommelfells nicht vorgenommen. Drehstuhlprüfung wegen starken Schwindels nicht ausführbar. Operationshöhle trocken.

9. II. Pat. wird in die Abteilung Rasemühle verlegt, da er wegen seines widerspenstigen und gewalttätigen Verhaltens nicht länger auf der Abteilung bleiben kann.

Zusammenfassung: Bei der alten Ohreiterung verstärkten sich plötzlich die seit 14 Tagen bestehenden Reizerscheinungen seitens des

Digitized by Google

inneren Ohres. Es traten schwere Hirnsymptome hinzu. Das Ohr ist taub, das Hirnwasser getrübt. Durch den teilweisen Eingriff am inneren Ohre vom Promontorium aus wird für einige Tage Abfluß von Hirnwasser eingeleitet. Die meningitischen Beschwerden und Erscheinungen schwinden bald. Über die psychischen Erscheinungen in der Folge kann ich nichts aussagen, sie dürften nicht im direkten Zusammenhange mit der vom Ohr ausgehenden Erkrankung gestanden haben.

Fall 16. Fr. Otto, Dreher, 41 Jahre alt, Hann.-Münden, kommt am 21. III. 1917 in die Klinik mit der Klage, daß das linke Ohr seit Kindheit abwechselnd gelaufen habe. Gehör immer schon schlecht gewesen. Seit 4 Tagen Fieber mit Schüttelfrost, seit 10 Tagen Kopfschmerzen, die seit 4 Tagen sich sehr verstärkt haben. Kopfbewegungen sehr schmerzhaft. Seit 10 Tagen auch Schwindel, Übelkeit, 1 mal erbrochen.

Befund: Temperatur 38,2°. Puls o. B. Sensorium frei. Neurologisch kein Befund. Nur *Kernig* beiderseits angedeutet. Keine Ataxie in der oberen Extremität, keine Adiadochokinese, kein Vorbeizeigen. Zunge belegt, trocken. Nase und Rachen o. B. Innere Organe o. B.

Ohr: Rechts: o. B. Links: Gehörgang von einem großen Polypen ausgefüllt, der von stinkendem Eiter umspült ist. Beim Blick nach rechts spontaner Nystagmus. Beim Schütteln rechts wird links nur lautes Schreien ins Ohr gehört. Bei *Bárány* rechts Taubheit für Sprache links. Rechts Gehör o. B.

Totalaufmeißelung links in Äthernarkose. Äußere Weichteile o. B. Knochen vollkommen sklerotisch. Im erweiterten Antrum finden sich verjauchte Cholesteatommassen, welche das Tuber ampullare in größter Ausdehnung arrodiert haben. Keine Eiterabsonderung aus dem Labyrinth. Der äußere Gehörgang ist ziemlich lateral von hinten und oben durchbrochen. In der Paukenhöhle ein dickes Granulationspolster. Ausräumung der Paukenhöhle, bei der weiteren Abtragung des Knochens nach dem Sinus zu zeigt sich der Knochen ohne krankhafte Veränderungen, wenig Zellen. Es wird daher von einer Freilegung des Sinus und der Dura abgesehen. *Stacke*sche Plastik.

Tamponade, Naht, Verband.

22. III. Das Befinden des Kranken hat sich heute noch verschlechtert. Er klagt über sehr starke Kopfschmerzen, die von hinten her durch den ganzen Kopf bis in die Stirn ziehen. Bewegungen des Kopfes sind äußerst schmerzhaft, besonders das Vorwärts- und Rückwärtsbeugen.

Dabei sind der Hinterhauptsknochen und die Dornfortsätze der Halswirbelsäule nicht druckempfindlich, dagegen besteht ausgesprochene Druckempfindlichkeit der seitlichen Halsmuskulatur. *Kernig* ausgesprochen. Reflexe lebhaft, beiderseits gleich. Kein *Babinski*. Bauchdeckenreflexe vorhanden. Temperatur 37,6°. Puls gespannt, zirka 60 in der Minute. Pat. hat heute noch einmal gebrochen.

Es besteht noch wechselnder, kontralateraler Nystagmus. Die vorgenommene Lumbalpunktion ergibt einen unter erhöhtem Druck stehenden, getrübten Liquor.

Labyrinthoperation in Äthernarkose: Erweiterung der Knochenhöhle, bis Sinus und Dura freiliegen. Sie sind nicht ver-

Digitized by Google

ändert. Alsdann wird das Vestibulum breit eröffnet, in ihm keine Abszeßbildung. Nach weiterer Abtragung des Facialissporns, wobei dessen Kanal nicht eröffnet wird, wird auch durch das Promontorium hindurch die Schnecke breit eröffnet und durch sie hindurch der Fundus des inneren Gehörgangs freigelegt. Man kommt vom Promontorium ab gerechnet etwa 2 cm in die Tiefe. Eine umschriebene Abszeßbildung wird nicht gefunden.

Tamponade, Verband.

24. III. Seit heute mittag wieder starke Kopfschmerzen, Nackensteifigkeit.

Lumbalpunktion: Da dieselbe wegen der engen Zwischenwirbelräume nach mehreren Untersuchungen nicht gelingt, wird zunächst Chloräthernausch, dann eine Äthernarkose eingeleitet. Bei einer plötzlichen Bewegung des Pat. bricht dabei die eingeführte Nadel unter der Haut ab. Um sie zu entfernen, wird eine Längsinzision im Bereich der Punktionsstelle gemacht, das Ligamentum interspinosum längs indiziert und nach einigem Suchen die Nadel hinter dem Spinosum gefunden.

Tamponade mit Jodeformgaze, Verband.

26. III. Befinden gestern und heute besser, Abendtemperatur noch erhöht.

6. IV. Pat. ist fieberfrei geblieben, fühlt sich vollkommen wohl, keine Kopfschmerzen mehr. Die Wundhöhle ist von guten Granulationen ausgekleidet, es besteht mäßige Sekretion. Die Rückenwunde ist nur noch oberflächlich.

11. IV. Die Kopfschmerzen links sind neuralgischen Charakters, der erste Trigeminusast beiderseits, der zweite links sind ausgesprochen empfindlich. Besserung auf Pyramidon.

12. IV. Die Tamponade hinter dem Ohr wird weggelassen.

18. IV. Pat. fühlt sich wohl und steht seit einigen Tagen etwas auf. Es besteht kein Nystagmus, kein Schwindel. Die Wunde hinter dem Ohr verheilt unter Xeroformbehandlung.

8. VI. Die Wundhöhle ist vollkommen überhäutet und weit. Aus der Behandlung entlassen, arbeitet Pat. wieder.

Zusammenfassung: In diesem letzten Falle besteht seit der Kindheit Ohreiterung links. Fieber mit Schüttelfrösten, Kopfschmerzen, Übelkeit mit Erbrechen und Schwindel veranlassen die Aufmeißelung der Mittelohrräume. Das schon vor dem Eingriffe angedeutete *Kernig*sche Symptom ist am Tage nach der Operation sehr ausgesprochen; die Kopfschmerzen verstärken sich. Die Lumbalpunktion fördert ein getrübtes, unter erhöhtem Druck stehendes Hirnwasser zutage. Das innere Ohr ist taub.

Unverzüglich war der Eingriff am inneren Ohr geboten. Ohne daß es zum Abflusse von Hirnwasser kommt, tritt Heilung ein.

Bei der Behandlung der Labyrinthentzündung hat der Grundsatz, daß man beim Deutlichwerden einer Beteiligung des Schädelinneren operieren muß, fast allgemein Geltung gefunden. Eine reiche Sammlung von einschlägigen Fällen vermag ihn bereits zu sichern. Aber trotz der erfreulichen Klärung bleiben bei allen Folgezuständen nach Labyrinthentzündung im Schädelinneren

Digitized by Google

noch viele differentialdiagnostische Schwierigkeiten bestehen. Oft genug läßt sich ja zwischen den Labyrinth- und Hirn-, besonders Kleinhirnsymptomen eine scharfe Grenze überhaupt nicht ziehen.

Um diesen erschwerenden Umständen möglichst zu begegnen, wird man, sobald Erscheinungen auf eine Verwicklung im Hirnschädel hindeuten, sofort das innere Ohr je nach dem Leistungszustand teilweise oder ganz eröffnen und nach Wegleitungen zu den vermuteten Vorgängen suchen.

Wir wollen kurz Anzeige und Ausführung der Eingriffe am inneren Ohre für die einzelnen von hier ausgehenden Erkrankungsformen im Schädelinneren besprechen.

Dabei kommen als umschriebene Entzündungen der tiefe Extraduralabszeß, die Sinusthrombose und der Hirnabszeß, als allgemein verbreitete die Meningitis in Betracht.

Der sich in der hinteren Schädelgrube entwickelnde sogenannte tiefe Extraduralabzeß entsteht meist nach Durchbruch von perilabyrinthären Herden aus. Es kann auch eine Eiterung im inneren Ohre selbst ausbrechen und zu seiner Entstehung Veranlassung geben. Die klinischen Erscheinungen sind bekanntlich sehr wechselnd; bald hohes, unregelmäßiges Fieber mit Schmerzen im Hinterkopf, bald wenig Beschwerden mit geringfügigen Erscheinungen seitens des inneren Ohres. Die Verhältnisse werden sich oft erst bei der Totalaufmeißelung der Mittelohrräume klären lassen. Bisweilen bieten sich dabei eindeutige Befunde, wie Hervordringen von Eiter extradural vor dem Sinus, als willkommene Wegweiser. Besteht Verdacht auf eine derartige Eiteransammlung, so werden wir Teile der medialen Antrumwand entfernen, die hintere Schädelgrube eröffnen und durch Zurückdrängen der Kleinhirndura den dafür in Frage kommenden Spalt lüften. Im positiven Falle wird die Anzeige zum Eingriff am inneren Ohre ohne weiteres gegeben sein; soweit dieser Abzeß, wie das meistens zu sein scheint, vom inneren Ohr aus entstanden ist. Ist noch Gehör vorhanden, so wird man die teilweise Labyrinthoperation wählen, bei vollkommen leistungsunfähigem inneren Ohr gehen wir radikal vor.

Digitized by Google

Die zu einem ziemlich hohen Prozentsatz in verwickelten Fällen von Labyrintheiterung nachgewiese Sinusthrombose ist nur zu ganz geringem Teile vom inneren Ohr aus, und zwar durch den Ductus und Saccus endolymphaticus hervorgerufen [*Kramm*[30]), *Hegener*[31])]. Meistens entsteht sie gleichzeitig neben der Labyrinthentzündung, durch dieselben ungünstigen Umstände vom Warzenfortsatz aus hervorgerufen. Ich habe das in einer ganzen Reihe von Fällen erlebt[32]), so auch in den Fällen 8 und 5. In letzterem Falle erscheint diese Annahme sogar berechtigt, trotzdem ein Saccusempym nachgewiesen wurde.

Die Erkennung und die daraus herzuleitende Anzeige zum Eingriffe wird bei den Fällen von vom inneren Ohre ausgehender Sinusthrombose aus den gleichzeitig bestehenden allgemein pyämischen und labyrinthären Syptomen wahrscheinlich gemacht werden. Erst bei der Totalaufmeißelung der Mittelohrräume werden auch hier die Verhältnisse klar gestellt werden können.

Ein Saccusempyem können wir nach *Kramm* klinisch als wahrscheinlich annehmen, wenn bei Labyrintheiterung ein intraduraler Eitersack an der Stelle des Saccus endolymphaticus nachgewiesen wird und ein extraduraler Abszeß fehlt. Auch er glaubt, daß man klinisch ein einfaches Empyem nicht diagnostizieren kann; aber ein kompliziertes wird man öfter aus der Art der durch dieses verursachten Verwicklungen erkennen können.

Aus einem Saccusempyem wird bei seinem Wachstum fast immer ein interduraler Abszeß entstehen und sehr oft nicht sowohl Sinusthrombose wegen der ungünstigen Vorbedingungen dafür, sondern Einbruch der Infektion in den Sinus mit Schüttelfrösten und Fieber zu erwarten sein. Diese Blutleiterentzündung ist schwer zu erkennen, es bieten sich oft nur klinische, aber nicht pathologisch-anatomische Anhaltspunkte. Er folgert, daß man bei gleichzeitig bestehender Sinusthrombose, Meningitis und Kleinhirnabszeß immer an Saccusempyem denken muß. Bei gleichzeitigem Vorhandensein von Entzündung im inneren Ohre und Pyämie oder von Kleinhirnabszeß und Labyrintheiterung muß ebenfalls ein Empyem des Saccus in Betracht gezogen werden.

Der auf Grund histologischer Befunde gegenüber diesen Verwicklungen von *Kramm* konstruierten Anzeigestellung vermag

[30]) Diese Beiträge. 1. S. 255. Dortselbst auch Literatur.
[31]) Diese Beiträge. 2. S. 357. Fall V.
[32]) Zur Klinik der Labyrintheiterung. Würzburg 1913.

Digitized by Google

ich nicht beizupflichten. Der Autor glaubt, wegen des zu vermutenden Verschlusses des Ductus endolymphaticus und des dadurch entstandenen Getrenntseins des Saccus vom Labyrinth sei ein größerer Eingriff am inneren Ohre zunächst nicht erforderlich. Vor allem müßte die lebensgefährliche Beteilgung des Schädelinneren in Angriff genommen werden; die Labyrintheröffnung käme erst in zweiter Linie in Betracht. Gewöhnlich würde weder für die Behandlung noch für die Diagnose der an erster Stelle ausgeführte Eingriff am inneren Ohr von Nutzen sein. Es sei wegen Verschlusses an dem Ausgang des Ductus oder dem Anfangsteil des Saccus selbst unwahrscheinlich, daß dabei aus dem Empyem Eiter abflösse.

Im Gegensatz dazu möchte ich, sobald die Diagnose Saccusempyem feststeht, den Eingriff unbedingt für angezeigt erachten, wie wir es für alle Fälle von endokraniell komplizierter Labyrinthentzündung fordern. Angesichts der Schwierigkeiten der Erkennung in diesen Fällen ganz allgemein und besonders beim Saccusempyem erscheint es mir als sehr bedenklich, den Befund des Abschlusses zwischen innerem Ohre und Empyem so sehr zu bewerten. Ferner wird man entsprechend den allgemein chirurgischen Forderungen den primären Eiterherd, also hier im Labyrinth, zu entfernen suchen, um nicht die Entzündungsquelle zurückzulassen. Schließlich wird uns der Eingriff am inneren Ohre sowohl bei der Erkennung wie der Behandlung wertvolle Dienste leisten; sind wir doch, wie schon hervorgehoben worden ist, gewohnt, in vielen Fällen auch am inneren Ohre erst bei dem Eingriff Klärung zu erreichen, indem wir den Infektionsweg aufzudecken und eventuell zu verfolgen trachten. Der Befund in dem Falle von *Kramm* (leistungsunfähiges Labyrinth nach Abszeß im inneren Gehörgang) mußte ohne weiteres zum Eingriffe am inneren Ohre auffordern.

Nach meiner Erfahrung wird man vor allem das einfache, aber auch das mit Kleinhirnabszeß kombinierte Empyem oft erst durch oder nach der Labyrinthoperation aufdecken; das erstere nicht selten mehr zufällig.

Ich habe deshalb die Freilegung der Saccusgegend bei dem Eingriffe am inneren Ohre als stets erforderlich hingestellt. Auch in den oben beschriebenen Fällen 8 und 12 wurde es durch den selbsttätigen Abfluß des Eiters nach der Labyrinthöffnung aufgedeckt. Dasselbe erlebte ich in früheren Fällen. Bei dem während

Digitized by Google

der Operation erforderlich werdenden Zurückdrängen der Kleinhirndura wird auch der nahe dem Saccus entstandene Verschluß (nach *Kramm*) platzen können und so das Empyem sich verraten.

Liegt der Abschluß mehr labyrinthwärts, so eröffne ich ja durch das bei der Operation nicht zu umgehende, im allgemeinen unbedenkliche Zerreißen des Ductus nicht selten auch den Saccus und statt des Abflusses von Hirnwasser wie unter gewöhnlichen Verhältnissen wird sich wie im Fall 8 und 12 der Eiter entleeren.

Im übrigen werde ich erst nach der Labyrinthoperation die Verhältnisse genügend übersehen, eventuell punktieren und vor allem zweckmäßig nachbehandeln können.

Die Wahl des Vorgehens wird wie bei den übrigen operativen Labyrinthfällen von dem Leistungszustand abhängig zu machen sein. Fehlt jede Leistungsfähigkeit, dann würde ich radikal vorgehen; ist Hörvermögen erhalten, genügt der teilweise Eingriff.

Der Saccus selbst wird im positiven Falle geschlitzt und drainiert, wobei man das umliegende Kleinhirn und die Hirnhäute zu schonen suchen wird. Bei der Nachbehandlung genügt es, die Abszeßhöhle täglich mit der Keulensonde zu lüften.

Die letzte umschriebene Verwicklung im Schädelinneren ist der Hirnabszeß. Er wird in selteneren Fällen von Labyrinth eiterung im Großhirn (z. B. Fall Aurin und Merten in meiner Monographie, Würzburg 1913), häufiger im Kleinhirn entstehen.

Auch hier werden wir oft von vornherein die Differentialdiagnose nicht stellen können. Man muß deshalb bei Auftreten von Symptomen des Schädelinhaltes operieren, auf Wegleitungen achten und den Entzündungsweg verfolgen. Hier gehe ich noch einen Schritt weiter. Angesichts der Erfahrung, daß der Kleinhirnabszeß verhältnismäßig häufig bei offensiver Labyrinthentzündung entsteht und ganz latent bleibt — in unseren endokraniell verwickelten 10 Fällen 5 mal — ist wohl der Standpunkt berechtigt, bei jedem ausgesprochenen Verdacht das Kleinhirn zu punktieren, um den Abszeß nicht zu übersehen. Von den einfachen Punktionen habe ich noch nie Nachteiliges erlebt.

In Bezug auf die zu wählende Eingriffsweise werden wir uns wieder so verhalten, daß wir in Fällen mit erhaltenem Gehörreste und Fehlen von schwereren meningitischen Erscheinungen nur teilweise das innere Ohr in den hinteren Teilen angreifen und von da aus den Abszeß auf die positive Punktion hin eröffnen. Ist aber das innere Ohr leistungsunfähig, oder bestehen ausgesprochene

Digitized by Google

meningitische, allgemeine Erscheinungen, so werden wir radikal operieren.

Bei der Nachbehandlung des Abszesses hat sich uns ebenso wie bei den traumatischen Hirnabszessen die Keulensonde[33-34]) gut bewährt. Ich unterlasse seitdem im allgemeinen das Einführen von Jodoformgaze ganz, und lege nur, je nach Verhältnissen, ein abgebogenes[35]) oder kurzes trichterförmiges Glasdrain ein. Dieses wird täglich gereinigt und die Abszeßhöhle zur Vermeidung von Verhaltungen und Absackungen durch vorsichtiges Bestreichen der Wandungen mit der Keulensonde gelüftet.

Bei der häufigsten Form der Hirnschädelbeteiligung, der ausgedehnten Meningitis, gilt ganz besonders der Satz: Deuten bei der Erkrankung des inneren Ohres Erscheinungen auf eine Entzündung der Hirnhäute hin, so muß sofort operiert werden. Bestehen Zweifel, so wird man die Lumbalpunktion zu Hilfe nehmen. Eine genauere Differentialdiagnose würde ich vor dem Eingriffe nicht erst abwarten, um etwa zwischen Meningismus, Meningitis secundaria serosa, seröser oder eitriger Meningitis zu unterscheiden. Jedenfalls ist das wohl zurzeit noch nicht genügend möglich. Die Erfahrungen an einem großen Material von Hirnschädelverletzten hat mir wieder bestätigt, daß nur die gleichmäßig ausgeführte Lumbalpunktion, am besten im Liegen, ohne Allgemeinbetäubung mit genauer Druckmessung im Steigrohr unter Abwarten bis zur Ruhigstellung der Flüssigkeitssäule verläßliche Resultate bringt. Bei tropfenweisem Hervorkommen des Hirnwassers kann der Druck sehr hoch und bei Hervorspritzen im wesentlichen normal sein. Ist eine Eiweißvermehrung (*Pandy*sche, *Nonne-Appelt*sche Probe), eine Zellvermehrung (besonders Leukozytengehalt), oder gar eine Trübung oder Bakteriengehalt im Sediment deutlich, so ist jedes Säumen gefährlich. Will ich etwa erst den Einfluß der Lumbalpunktion oder das genaue bakteriologische Ergebnis abwarten, so werde ich oft mit meinem Eingriff zu spät kommen. Auf der anderen Seite darf der Eingriff an dem meist vollkommenen leistungsfähigen inneren Ohre als verhältnismäßig unbedenklich erscheinen.

---

[33]) Zur Behandlung der Hirnschädelschüsse. Deutsche Med. Wochenschrift 1916.

[34]) Arch. f. Ohrenheilk. 100. S. 71.

[35]) Verhandl. d. Deutsch. Otolog. Ges. 1908. Heidelberg. S. 235.

Digitized by Google

In Bezug auf Ausführung der Operation würde ich mich so verhalten:

Bei ganz akuter Form wird man teilweise vorgehen können, indem man nach *Jansens*[36]) Vorschlag für die Schneckeneiterung am Promontorium eingeht, gleichzeitig aber den Fundus des inneren Gehörganges eröffnet. Statt der von den Autoren[37-39]) empfohlenen Fraise ziehe ich dabei den Meißel vor. Diese Fälle dürfen eine Ausnahmestellung gegenüber den übrigen Fällen von Meningitis therapeutisch beanspruchen. Bei den rein exsudativen Entzündungsvorgängen darf man erwarten, daß noch keine Verklebungen und keine Herderkrankungen im Labyrinthinneren entstanden sind. Wir brauchen hier nur die Einleitung des Liquorabflusses aus Labyrinth und Subarachnoidealraum im inneren Gehörgang als unser therapeutisches Ziel zu erreichen suchen, und dieses wird man so im allgemeinen auch erreichen können. In den nicht so seltenen, schwersten, blitzartig verlaufenden Fällen werden wir allerdings auch bei sehr frühzeitigem Eingriff der rasch vordringenden Infektion oft nicht Herr werden.

Auszunehmen sind hier natürlich die von perilabyrinthären Herden aus entstehenden Formen und die seltenen Fälle mit sehr frühzeitigen Einschmelzungsvorgängen an der Kapsel, bei denen ein radikaler Eingriff nicht zu umgehen ist.

Handelt es sich um eine alte Labyrintheiterung mit Gehirnhautentzündung, so wird man am besten stets radikal vorgehen, um jeder Möglichkeit gerecht zu werden. Dabei ist die Schnecke und der innere Gehörgang zu eröffnen und zwar selbst, wenn Gehörreste vorhanden sind, d. h. selbst wenn der Übergang der Entzündung nicht durch Schnecke und inneren Gehörgang stattgefunden hat. Den Gehörrest würde ich zugunsten einer Ableitung aus dem inneren Gehörgang opfern und, was das Wichtigere bedeutet, mich auch nicht scheuen, gesunde Teile zu eröffnen.

Von der für die Behandlung der vom inneren Ohr aus entstehenden Meningitis empfohlenen Längsschlitzung der Kleinhirndura wird man sich im allgemeinen nicht viel versprechen dürfen, da die Ableitung infolge der nachdrängenden Hirnmasse

[36]) *Blau*, Encyklop d. Ohrenheilk. S. 204.

[37]) *Hinsberg*, Ztschr. f. Ohrenheilk. 40.

[38]) *Hinsberg*, Verhandl. d. Dtsch. Otol. Ges. Wien 1906. Referat.

[39]) *Bourguet*, Anat. chirurg. du labyrinth. These de Toulouse. 1905. Annal. des Malad. de l'oreille-Tom. XXXI.

Digitized by Google

unzulänglich sein wird. Auch die paar erfolgreich behandelten derartigen Fälle werden dadurch besonders kaum günstig beeinflußt worden sein. Viel wirksamer, weil gesicherter, ist die Drainage aus dem inneren Gehörgange. Hier handelt es sich um ein starres Rohr, welches nicht durch die geschwellte Hirnsubstanz verstopft werden kann. Doch dürfte es im allgemeinen nicht zweckmäßig sein, die äußere Wand des inneren Gehörganges mit fortzunehmen und hier die harte Hirnhaut zu schlitzen, wie *Neumann* es empfiehlt, ganz abgesehen davon, daß dadurch der Eingriff sehr erschwert wird. Oft, wenn auch durchaus nicht immer, wird das Eröffnen am Fundus genügen. Das energischere Vorgehen möchte ich nur dann als berechtigt betrachten, wenn bei vorliegender Entzündung der Hirnhäute nach Eröffnung des Subarachnoidealraumes am Fundus des inneren Gehörganges kein Abfluß von Hirnwasser zustande kommt. Man könnte dann vielleicht versuchen, diesen so zu erzwingen.

Aber wenn ich auch die Eröffnung des inneren Gehörganges für sehr wichtig halte, so würde ich doch bei nicht erreichtem Liquorabfluß zunächst abwarten. Wie unsere Fälle zum Teil zeigen, schwindet das schwere Krankheitsbild nicht selten auch, ohne daß er zustande kam. Andererseits wurde ebenso wie in einer Reihe von früher mitgeteilten Fällen wiederholt neuerdings wieder der günstige Einfluß deutlich, wie er durch Hirnwasserabfluß nach Eröffnung des inneren Gehörganges zustande kommt, so in den Fällen 7 und 14 und auch 13.

Nachtrag.

Bei einer zufälligen Nachprüfung des Krankenfalles 6 aus Gruppe III konnte ich zu meinem Erstaunen feststellen, daß trotz der Radikaloperation des inneren Ohres ein nennenswerter Hörrest erhalten geblieben bzw. daß er wieder aufgetreten ist, nachdem der Kranke zur Zeit der Entlassung vollständig taub war. Der erhobene Befund ist folgender:

22. XII. 1918; Wände der großen Operationshöhle glatt, glänzend. Der Gesichtsnerv zieht als stark vorspringende Leiste der inneren Wand quer hindurch. Zarte Membranen spannen sich, vor und hinter der Leiste dachförmig gestellt, aus (mediale Wand). Keine Beschwerden.

Beim Schütteln links hört der Mann 19 cm weit Flüstersprache, etwa 50 cm Umgangssprache. Beim festen Einsetzen der

Digitized by Google

*Bárány*schen Lärmtrommel wird rechts leise Umgangssprache am Ohr verstanden.

c- und A-Stimmgabel wird rechts gehört, im ganzen wird der Tonbereich von A bis a^1 rechts sicher gehört. Links: Vorn große trockene Perforation; hinten Narbe. Flüstersprache 50 cm, Umgangssprache 1½ m.

Also trotz so ausgedehnter Sequestration des inneren Ohres und trotz so eingreifenden Vorgehens, wobei sicher die Schnecke, wie auch ohne weiteres aus dem Befunde an der ausgeheilten Operationshöhle hervorgeht, mit eröffnet worden ist, besteht hier ein wesentlicher Hörrest. Dieser Befund ist sehr beachtenswert und muß zu weiteren Nachuntersuchungen anregen. Ich habe dann noch in einem zweiten Falle von Labyrinthoperation nach *Jansen-Neumann* einen größeren Hörrest nachweisen können.

Schlußsätze.

Anzeige zu den Eingriffen am inneren Ohre.

1. Allgemeines.

Das von einer Mittelohreiterung aus entzündete innere Ohr brauchen wir nicht anzugreifen, solange die Entzündung auf das Labyrinth beschränkt bleibt, und eine Aussicht auf ihr selbsttätiges Abklingen besteht. Auch die ausgedehnte und schwere Entzündung des inneren Ohres zeigt noch Neigung zur Selbstheilung.

Diese wird in frischen Fällen oft unter ganz erhaltenden Maßnahmen eintreten (z. B. bei akuter induzierter Labyrinthitis). Auch auf die oft empfohlene Eröffnung des Antrums wird man hier meist verzichten können, soweit nicht andere Verwicklungen (Antrumempyem, Mastoiditis u. a.) den Eingriff bedingen. Bei alter Mittelohreiterung mit frischer Entzündung des inneren Ohres ist zur Entlastung der äußeren Labyrinthwand die Aufmeißelung der Mittelohrräume geboten. Dasselbe gilt gegenüber der Labyrinthentzündung mit ungünstigen Heilungsbedingungen für die Mittelohreiterung und bei auftretendem Fistelsymptom.

Nicht von der Ausbreitung und dem Grade der Entzündung im inneren Ohr ist bei der vom Mittelohr ausgehenden Erkrankung die Anzeige zum Labyrintheingriffe abhängig zu machen, sondern in erster Linie wird dafür ihr Übergang auf die Schädelhöhle bestimmend sein.

Digitized by Google

2. Spezielles.

Der Eingriff am inneren Ohre ist also angezeigt:

Wenn die ersten Anzeichen für den Übergang der Entzündung auf die Schädelhöhle deutlich werden (Meningitis serosa), oder wenn eine Infektion des Gehirns nachweisbar wird (tiefer Extraduralabszeß, Saccusempyem, Sinusthrombose, Meningitis purulenta, Hirnabszeß).

Wenn eine Selbstheilung der Labyrinthentzündung als unwahrscheinlich angesehen werden muß (Cholesteatomeinbruch, Tuberkulose, ausgedehnter Sequestrationsprozeß).

Wenn wir mit der Möglichkeit rechnen müssen, daß bei der Totalaufmeißelung der Mittelohrräume ein latenter Entzündungsvorgang in versteckliegenden perilabyrinthären Zellen oder Knochen unerreicht geblieben ist, der offensiv wird und in das innere Ohr oder in die Schädelhöhle einbricht.

Ausführung der Eingriffe im inneren Ohre.

1. Allgemeines.

Bei der Ausführung der Labyrintheingriffe ist die Art und Ausbreitung der Erkrankung im inneren Ohre zu berücksichtigen, und zwar wird man, falls Hörvermögen erhalten ist, die Schnecke und den inneren Gehörgang schonen und nur teilweise das Labyrinth, und zwar das Vestibulum von hinten her eröffnen und ableiten. Die mediale Paukenwand bleibt dabei erhalten. Dies geschieht nicht nur, um gesunde Teile möglichst unberührt zu lassen, sondern man darf so mit der, wenn auch nur geringen, Möglichkeit rechnen, das noch bestehende Hörvermögen erhalten zu können.

Bei vollständig leistungsunfähigem innerem Ohre (Taubheit und kalorisch unerregbarem Vestibularapparat) wird ein radikales Vorgehen am Platze sein.

Bestehen Folgezustände im Schädelinnern, so suchen wir den Entzündungsweg zu verfolgen, den Eiterherd im Felsenbein möglichst auszuschalten, die entzündeten Hirnteile freizulegen und abzuleiten.

2. Spezielles.

Beim Cholesteatomeinbruch ins innere Ohr wird man sich, soweit nicht andere Störungen vorliegen, auf die Freilegung des Cholesteatoms und seine einfache Entfernung beschränken können.

Digitized by Google

Ist das Vorliegen eines perilabyrinthären Eiterherdes wahrscheinlich gemacht, der zur Labyrinthbeteiligung geführt hat, so wird man, soweit nicht weitere Folgezustände bestehen und der Herd erreichbar ist, den Infektionsweg zu verfolgen und den Entzündungsherd unter Schonung des etwa bestehenden Hörrestes zu entfernen suchen. Gewöhnlich wird die Eröffnung der Bogengänge und des Vorhofes von hinten her genügen.

In Fällen von vollständiger Sequestration und Tuberkulose im inneren Ohr halte ich das radikale Vorgehen und Ausschälen des Gesichtsnerven aus seinem knöchernen Kanal für geboten.

Bei umschriebener, vom Labyrinth ausgehender Entzündung im Schädelinneren (Extraduralabszeß, Saccusempyem, Sinusthrombose und Gehirnabszeß) wird man, falls ein Hörrest erhalten ist, diesen schonen und nur den hinteren Labyrinthteil angreifen. Falls das innere Ohr ganz leistungsunfähig ist, kommt nur die vollständige Aufdeckung in Betracht. Bei im ganzen Schädelinnern verbreiteter Entzündung (Leptomeningitis) werden wir in ganz frischen Fällen von Labyrinthentzündung mit Hirnhautbeteiligung trotz vollständig erloschener Leistungsfähigkeit teilweise vorgehen können, indem wir die Promontorialwand breit abtragen, die Schnecke und den inneren Gehörgang eröffnen. In allen übrigen Fällen ist immer, mag ein Hörrest vorhanden sein oder nicht, die vollständige Aufdeckung des inneren Ohres einschließlich der Eröffnung des inneren Gehörganges zu fordern. Nur vom inneren Gehörgang aus, als einem starrwandigen Rohre, kann man eine wirksame Ableitung des Subarachnoidealraumes erwarten.

Digitized by Google

VIII.

Speichelfisteln nach Aufmeißlung des Warzenfortsatzes.

Von

H. CLAUS
in Berlin.

Speichelfisteln, die einer Operation am Warzenfortsatz ihre Entstehung verdanken, sind sicherlich recht selten.

In der Literatur habe ich nur eine Mitteilung von *Kretschmann*[1]) finden können, der zwei Fälle beobachtet hat. Mündlich erfuhr ich von *Passow* und *Beyer*, daß sie gleichfalls zweimal Speichelfisteln dieses Ursprunges gesehen haben. Ich selbst sah im letzten Jahre die gleiche Zahl. Während der Durchsicht des Manuskriptes wurde mir über 3 weitere, in jüngster Zeit beobachtete Fälle aus der *Passow*schen Klinik berichtet.

Meist wurde die Fistel unmittelbar nach Heilung der Mastoidwunde teils von den Kranken, teils von den bshandelnden Ärzten bemerkt. Nur in dem zweiten von *Kretschmann* beschriebenen Falle entstand sie 4 Jahre nach erfolgter Ausheilung des Warzenfortsatzes infolge eines Schlages auf die Operationsgegend.

In meinen Fällen und dem ersten *Kretschmann*schen boten der Operationsbefund und der Heilungsvorgang nichts Besonderes. In *Kretschmanns* zweitem Falle dagegen bestand eine 14 Tage währende pyämische Infektion, und nach Ausheilung der Warzenfortsatzwunde blieb eine mit Epithel ausgekleidete Antrumfistel zurück.

Meine beiden Patienten, ein 24 jähriger Soldat und ein sechsjähriger Knabe, klagten, nachdem sich die retroaurikuläre Wunde, die in dem zweiten Falle primär bis auf den unteren Wundwinkel genäht worden war, geschlossen hatte, über dauernde, beim Kauen stärker werde de Sekretion. Aus einer haarfeinen Fistel sah man dann im unteren Teil der Schnittnarbe wasserklare Flüssigkeit austreten, die bei beiden Kranken, besonders bei dem zweiten, eine Mazeration der Hautoberfläche unterhalb der Fistel zur Folge hatte und dauernd unterhielt. Es ist klar, daß ein solches Vorkommnis

[1]) Arch. f. Ohrenheilk. Bd. 48. Heft 3—4. S. 257.

Digitized by Google

recht unangenehm ist, wenn es nicht gelingt, die Fistel dauernd zum Verschluß, zur Ausheilung zu bringen.

Kretschmann hatte bei seiner ersten Beobachtung zunächst auch keinen Erfolg. Sowohl Auskratzungen mit dem scharfen Löffel wie Ätzungen mit dem Spitzbrenner versagten oder brachten nur einen vorübergehenden Verschluß. Erst als er mit Argentum, das an eine feine Silbersonde angeschmolzen war, den Fistelgang in möglichster Ausdehnung verätzte, trat dauernde Heilung ein; sie wurde im ersten Fall noch nach 3 Jahren, im zweiten nach sechs Wochen bestätigt.

Nach diesem Verfahren habe auch ich die erste Fistel dauernd veröden können, nicht so die zweite, die nach mehrtägigem Verschluß wieder aufbrach. *Passow* konnte in seinen Fällen Ausheilung nach Ätzungen nicht erzielen, und deshalb exzidierte er die Fisteln und vernähte primär; ob dieses Verfahren Erfolg hatte, muß erst die weitere Beobachtung lehren.

Wenn man von dem zweiten *Kretschmann*schen Fall absieht, so sind die übrigen Speichelfisteln offenbar durch Verletzung der Parotis mit dem Messer entstanden.

Bei meinen beiden Fällen möchte ich die Schuld der Schnittführung beimessen. Ich zog nämlich den Schnitt bis zu dieser Erfahrung nicht wie sonst üblich über die Mitte der Warzenfortsatzspitze, sondern aus kosmetischen Gründen bogenförmig nach vorn, indem ich auch im unteren Teil den gleichen Abstand vom Conchaansatz hielt wie im oberen. Die gleiche Ursache wird auch bei den Fällen aus der *Passow*schen Klinik angenommen. Bei einem Falle, den *Passow* selbst operierte, ging der Schnitt allerdings bestimmt über die Mitte des Warzenfortsatzes.

Trotzdem möchte ich, da ich so seit vielen Jahren operiere, wie *Kretschmann* annehmen, daß auch in meinen Fällen eine abnorme Ausdehnung der Parotis nach hinten oben bestand. Um aber nicht ein zweitesmal diese unerwünschte Komplikation zu erleben, bin ich jetzt zur alten Schnittführung zurückgekehrt und achte auch darauf, daß die Inzision nicht zu weit nach unten kommt. Denn nach *Rauber* ist die Lage der Parotis folgende:

Sie liegt unmittelbar vor dem Ohre, in der Fossa retromandibularis, umgibt hier das Kiefergelenk und dringt bis zum Musc. digastricus, dem Griffelfortsatze, den Griffelmuskeln und den M. pterygoidei in die Tiefe vor. Hinten wird sie vom äußeren Gehörgange, dem Proc. mastoideus und M. sternocleidomastoideus begrenzt, ragt unten über den Unterkieferwinkel kaum hinaus,

Digitized by Google

legt sich oben an den Jochbogen an oder schiebt sich unter ihm her und erstreckt sich mehr oder weniger weit nach vorn über den Unterkiefer und den Masseter. Sie hat eine vertikale Länge von 4—5 cm, oben eine Breite von 3—3,5 cm und eine Dicke von 2—2,5 cm. Akzessorische Lappen scheinen nach *Rauber* und *Brösicke* nur an dem vorderen Rande der Parotis beobachtet zu sein. Dagegen teilt mir *Graupner* mit, daß er während seiner pathologisch-anatomischen Tätigkeit akzessorische Lappen auch auf dem Proc. mastoideus gefunden hätte.

Kretschmann denkt an die Möglichkeit, daß es sich um Lymphfisteln gehandelt haben könnte. Aber diese sind noch seltener als Speichelfisteln, und dann spricht für letztere doch wohl auch die deutlich vermehrte Sekretion beim Kauakt. Ja, ich mußte, um diese zu e zeugen, meine Kranken mehrmals trockenes Brot langsam kauen lassen, da ich bei zufälligem Versiegen des Sekretes sonst nur mit Hilfe des Vergrößerungsglases in der Lage war, die feine Fistel zu finden. In meinem zweiten Falle hat zudem die chemische Untersuchung ergeben, daß es sich um Parotisspeichel handelte. Ausführlicher beschäftigt sich *Kretschmann* damit, wodurch eine Ausdehnung der Parotis bis zur Mitte des Warzenfortsatzes, wie man eine solche bei den von ihm behandelten Fällen annehmen muß, bedingt sein könnte. Er denkt zunächst an Vergrößerung des Drüsenkörpers als Rückbleibsel früherer Entzündungen, sei es nach Parotitis epidemica, sei es als Teilerscheinung leichterer Infektionen, wie er sie als Komplikation von Entzündungen in Mund und Nase gesehen hat.

Kretschmann macht darauf aufmerksam, daß er bei manchen Individuen bei jeder Angina eine leichte entzündliche Mitbeteiligung der Drüse gefunden hat, die sich durch eine zwischen aufsteigendem Kieferast und Warzenfortsatz gelegene fühlbare und auf Druck schmerzende Anschwellung zu erkennen gab. Dazu glaube ich aber bemerken zu müssen, daß sich gerade dort bei Anginen und auch akuten Pharyngitiden entzündete Lymphdrüsen finden, die eine Entzündung der Parotis vortäuschen können. Bei Individuen mit häufiger wiederkehrenden akuten Pharyngitiden oder Anginen kann man die dann auch in den Intervallen vergrößerte Lymphdrüse deutlich als solche erkennen. Auch *Kretschmann* meint, daß diese Lymphdrüsen bei seiner Beobachtung eine Rolle spielen, glaubt aber, das nach häufigen Entzündungen der Mundgebilde ebenfalls eine Hyperplasie des Parotisgewebes entstehen könne.

Digitized by Google

Da nun derartige Zustände häufig sein müßten, die Entstehung von Speichelfisteln nach Mastoidoperation jedoch ohne Zweifel recht selten ist, glaubt *Kretschmann*, daß zu ihrer Entstehung die Verletzung eines *größeren* Ausführungsganges notwendig sei. Ich möchte nicht glauben, daß in der Peripherie der Parotis, um deren Verletzung es sich hier doch handelt, ein größerer Ausführungsgang liegen sollte.

Bei seinem ersten Fall zieht *Kretschmann* auch eine toxische Alteration der Speichelgänge infolge von Pyämie in Betracht.

Die Behandlung besteht in der Verätzung des Fistelganges mit Lapis in Substanz jeden dritten Tag, die in *Kretschmanns* Fällen und in meinem ersten Dauererfolg hatte, und von der ich annehme, daß sie auch meinen zweiten Patienten nunmehr von der zwar ungefährlichen, aber für Arzt und Patienten peinlichen Komplikation heilen wird.

Sollte das nicht gelingen, so müßte man wie *Passow* versuchen, durch Exzision der Fistel zum Ziele zu kommen.

Digitized by Google

IX.

Der Zeigeversuch bei Stirnhirnläsionen.

Von

Sanitätsrat Dr. MAX MANN,
dirigierendem Arzte am Stadtkrankenhaus Dresden-Friedrichstadt.

Bis vor kurzem war es für weite Kreise der Neurologen und Otologen noch zweifelhaft, ob bei gewissen Schädigungen des Großhirns, insbesondere des Stirn- und Scheitellappens, Störungen im Zeigeversuch auftreten. Noch in seinem umfassenden Referat über die Hirnverletzungen in ihrer Bedeutung für die Lokalisation der Hirnfunktionen, das *Kleist*-Rostock auf der Kriegstagung des Deutschen Vereins für Psychiatrie zu Würzburg im April 1918 hielt, sprach er sich folgendermaßen aus: Rumpfataxie, Nystagmus und Vorbeizeigen konnte bei Stirnhirnverletzungen nie einwandfrei beobachtet werden. Wo solche Störungen auftraten, waren Mitverletzungen des Kleinhirns, der Brücke oder des Vestibularis nicht sicher auszuschließen. *Foerster*-Breslau mit seiner großen Erfahrung stimmte *Kleist* zu und bezeichnet Vorbeizeigen bei Stirnhirnläsionen als äußerst selten. Frl. *Reichmann*-Königsberg nahm dagegen Stellung.

Bereits 1917 hatten *Arthur Blohmke* und Frl. *Reichmann* im Arch. f. Ohrenheilk., Bd. 101, S. 89 ff., eine Zusammenstellung der bis dahin bekannten Fälle gegeben, bei welchen in einwandfreier Weise der positive Zeigeversuch lediglich durch Großhirnverletzung hervorgerufen worden war. Sie fügten den vorhandenen zwei eigene Fälle hinzu. Im ersten bestand Vorbeizeigen nach einer Schußverletzung des rechten Schläfenlappens im linken Arm, im zweiten nach Abheilung eines linksseitigen Stirnhirnabszesses Vorbeizeigen im rechten Arm.

Als beweiskräftig sehen sie nur die Fälle mit cerebral bedingter Zeigereaktionsstörung an, die 1. nicht gleichzeitig labyrinthäre oder cerebellare (direkter oder durch Fernwirkung bedingter Art) Erscheinungen aufweisen, und die 2. nicht auf kortikalen Lähmungserscheinungen oder Sensibilitätsstörungen beruhen.

Das cerebrale Vorbeizeigen unterscheidet sich vom cerebellaren durch sein Auftreten auf der zur Auslösungsstelle kontralateralen

Digitized by Google

Seite. Von *Szácz* und *Podmaniczky* („Über die Beziehungen des Stirnhirns zum Zeigeversuch", Neurol. Zbl., 1917, No. 21) wurden ganz überraschend neue Resultate mitgeteilt. *Bárány* hatte die von *Trendelenburg* in die physiologische Forschung eingeführte Methode der Abkühlung umschriebener Stellen des Gehirns für Fälle angewendet, die Knochendefekte über dem Kleinhirn hatten, und es war ihm damit gelungen, die Abhängigkeit des Zeigeversuchs vom Kleinhirn zu beweisen. Die genannten Autoren haben in ihren Fällen das Stirnhirn über dem Knochendefekt abgekühlt und haben damit in 4 von 7 Fällen deutliches Vorbeizeigen in beiden Armen nach der dem Defekt kontralateralen Seite erzeugt.

Nicht minder auffallend ist das zweite Ergebnis bei der Untersuchung ihrer eigenen Fälle, welches mit ihren eigenen Worten folgendermaßen lautet: „Sämtliche 7 Fälle stimmen aber in ihrem Verhalten während der Einwirkung eines vestibulären Reizes darin überein, daß es auf keine Weise gelang, ein Vorbeizeigen in der der Stirnhirnverletzung entsprechenden Richtung zu erzeugen." In der Zusammenfassung ihrer Ergebnisse stellen sie dann noch den Satz an die Spitze: „Die Patienten zeigen spontan richtig (wenn auch diese Regel nicht ohne Ausnahme ist)." Ich halte es für wichtig, ihre Ausnahmen anzuführen:

Fall 4 zeigt mit beiden oberen Extremitäten nach außen vorbei. Örtlicher Befund: Pulsierender, mit Narbe bedeckter Defekt auf der rechten Stirnhirnhälfte und eine Impression auf der symmetrischen linken Stirnhirnhälfte.

Fall 5. Spontanes Vorbeizeigen mit dem linken Arm nach innen. Örtlicher Befund: Pulsierender, mit Narbe bedeckter Defekt auf der rechten Stirnhälfte.

Die angeführte Arbeit wurde für *Blohmke* und *Reichmann* Veranlassung, sich von neuem der Frage der Zeigestörung bei Hirnverletzten zuzuwenden (Kasuistischer Beitrag zur Frage des Vorbeizeigens bei Stirnläsionen; Zbl. f. Ohrenheilk. usw., Bd. 16, No. 2 u. 3). Ihre Ergebnisse decken sich mit denen von *Szácz* und *Podmaniczky* nur teilweise. Um Wiederholungen zu vermeiden, will ich sie erst besprechen nach Anführung meiner eigenen Kasuistik. Meinen ersten Fall habe ich untersucht kurz nach dem Erscheinen der Arbeit von *Szácz* und *Podmaniczky*. In den letzten Wochen habe ich ihn wiederholt nachuntersucht. Die übrigen 5 Fälle stammen von den Herren Kollegen *Schob* und *Mauß*.

Digitized by Google

Ihnen spreche ich hier nochmals für die Überlassung derselben meinen Dank aus.

Fall 1. L., 14 Jahre, Fleischerlehrling. Am 21. V. 1917 wegen linksseitigen Stirnhirnabszesses, der sich an eine Stichverletznug durch das Dach der linken Orbita angeschlossen hatte, auf der chirurgischen Abteilung des Stadtkrankennauses Dresden-Friedrichstadt operiert.

1. Nachuntersuchung am 17. XI. 1917. Über dem linken Auge mit dünner Haut bedeckter, walnußgroßer, pulsierender Prolaps. Keinerlei motorische oder sensible Ausfallserscheinungen. Kochlearis intakt. Kein Spontannystagmus. Kein Vorbeizeigen in der Ruhe.

Kalorische Prüfung ergibt auf beiden Seiten gleichstarken Nystagmus und gleichstarke Körperreaktionen.

Nach Abkühlung des Prolapses mit Chloräthyl deutliches Vorbeizeigen im rechten Arm nach außen.

25. III. 1919 und 16. IV. 1919 ergibt die Untersuchung bezüglich des Zeigeversuchs dasselbe Resultat wie vor 2 Jahren. Neu ist, oder bei der ersten Untersuchung nicht zur Beobachtung gelangt, ein starker horizontaler Linksnystagmus, der das eine Mal über 2 Stunden anhielt.

Fall 2. W., 31 Jahre, 2. IX. 1917 Hufschlag auf der rechten Stirnseite; danach 2 Tage lang bewußtlos. Über der rechten Augenbraue talergroßer pulsierender Defekt.

Keinerlei wesentliche motorische oder sensible Ausfallserscheinungen. Lähmung des rechten Obliquus superior.

Kochlearis intakt. Kein Spontannystagmus; zeigt in der Ruhe mit beiden Armen nach außen. Bei Kaltspülung rechts tritt sehr bald Schwindel auf und starker Linksnystagmus.

Starkes Vorbeizeigen im rechten Arm nach außen, im linken zeigt er geradeaus.

Kaltspülung links: Rechtsnystagmus; zeigt im linken Arm stärker nach außen als in der Ruhe; zeigt im rechten Arm genau so nach außen wie in der Ruhe. (Der rechte Arm ist also dem Einfluß des linken Vestibularis [kontralateral vom Defekt] entzogen.)

Bei Abkühlung des Defektes mit Chloraethyl zeigt er im rechten Arm nach außen wie in der Ruhe, im linken Arm exzessiv nach außen.

Fall 3. R., 21 Jahre. Großer pulsierender Defekt über dem linken Stirnbein, der sich bis auf die linke Scheitelbeingegend erstreckt. Kochlearis intakt. Keinerlei motorische oder sensible Ausfallserscheinungen. Beim Seitwärtsblicken sowohl nach rechts wie nach links einige nystagmische Zuckungen. In der Ruhe wird rechts normal gezeigt, links um zwei Querfinger nach außen. Kalorisch links: Vorbeizeigen links nach außen, rechts geradeaus. (Der rechte Arm ist dem Einfluß des linken homolateralen Vestibularis entzogen.) Kalorisch rechts: Typisches Vorbeizeigen in beiden Armen.

Bei Abkühlung des Stirnbeindefektes nahe der Mittellinie deutliches Vorbeizeigen im rechten Arm nach außen. 8 Tage später

Digitized by Google

wurde 3 cm nach außen und 2 cm nach oben von der erstgenannten Stelle abgekühlt — auch jetzt trat wieder prompt Vorbeizeigen im rechten Arm nach außen auf.

Bei einer später vorgenommenen Abkühlung wesentlich weiter hinten — etwa dem Fuße der zweiten Stirnwindung entsprechend — blieb das Vorbeizeigen im rechten Arm aus.

Fall 4. M., 24 Jahre, Arbeiter. Dezember 1915 verwundet. In der Mitte der rechten Stirnbeinhälfte entsprechend der Haargrenze zehnpfennigstückgroßer pulsierender Defekt. Kochlearis intakt. Keinerlei motorische oder sensible Ausfallserscheinungen. In der Ruhe bei Endstellung nach beiden Seiten ganz leichter horizontalrotatorischer Nystagmus. In der Ruhe wird im linken Arm mäßig stark nach außen gezeigt.

Kaltspülung rechts: starker Linksnystagmus. Vorbeizeigen im rechten Arm stark nach rechts, im linken nur etwas über die Mittellinie nach rechts (weil in der Ruhe nach links gezeigt wurde).

Kaltspülung links: starker Rechtsnystagmus. Vorbeizeigen in beiden Armen nach links — links stärker wie rechts, weil schon spontan nach links gezeigt wurde.

Abkühlung des Defekts: im rechten Arme geradeaus, im linken stärker nach außen als in der Ruhe. Der Nystagmus nach rechts ist jetzt viel stärker als in der Ruhe und dauert in gleicher Weise etwa 1 Stunde lang.

Fall 5. J., Schlosser, 24 Jahre. Am rechten Scheitelbein, direkt oberhalb des Stirnbeins, ein 4 cm langer, 4 cm breiter, gut überhäuteter Knochendefekt; nicht druckempfindlich.

Keinerlei motorische oder sensible Ausfallserscheinungen — insbesondere keine motorische Amusie. Kochlearis intakt. In der Ruhe kein Nystagmus, kein Vorbeizeigen.

Die kalorische Reizung verläuft rechts wie links völlig normal in Bezug auf Nystagmus und Körperreaktion.

Beim Abkühlen des Defektes mit Chloraethyl kein Vorbeizeigen.

Fall 6. N., Glasmacher, 24 Jahre. 26. II. 1917: Granatsplittersteckschuß in der linken Schläfengegend. Mehrfache Operationen; zuletzt am 23. XI. 1918 Deckung des großen Knochendefektes mit einem Faszienfettlappen aus dem Oberschenkel. Epileptische Anfälle bestehen seit September 1917, sie sind auch durch die letzte Operation nicht beeinflußt worden.

Auf der linken Kopfseite, 3 Querfinger oberhalb der linken Augenbraue beginnend, ein kleinhandgroßer Knochendefekt. Er reicht nach hinten bis zur Verbindungslinie beider Ohransätze. Die Kopfhaut über dem Defekt ist zu einer tiefen Delle eingesunken.

Die anfänglich vorhanden gewesenen motorischen Ausfälle sowie die Sprachstörungen sind abgeklungen. Nur nach schweren Anfällen treten Erhöhung des rechten Patellarreflexes, Andeutung von Fußclonus sowie Defekte in der Sprache auf.

Digitized by Google

In der Ruhe kein Vorbeizeigen, kein Nystagmus. Die Kaltwasserspülung erzeugt von beiden Ohren aus nur geringen Nystagmus und mäßige Körperreaktionen. Sie muß früh abgebrochen werden wegen rasch eintretender Übelkeit und Erbrechens.

Von keiner Stelle des Defektes aus läßt sich Vorbeizeigen auslösen.

Zusammenfassung.

Spontanes Vorbeizeigen habe ich demnach in 5 Fällen 3 mal festgestellt, *Szácz* und *Podmaniczky* 2 mal unter 7, *Blohmke* und *Reichmann* 2 mal unter 7. Das ergibt für alle 19 Fälle 7 mal — also etwas mehr als ein Drittel. Von einem zufälligen Zusammentreffen kann da nicht mehr die Rede sein.

Von diesen 7 Fällen wiederum zeigten in beiden Armen vorbei 3:

1. einer von *Blohmke* und *Reichmann* (Defekt Mitte des Stirnbeins, etwas nach links hinüberreichend) in beiden Armen nach rechts;

2. einer von *Szácz* und *Podmaniczky* (Defekt auf dem rechten, Impression auf dem linken Stirnbein) in beiden Armen nach außen;

3. mein eigener Fall 2 (Defekt rechts) beiderseits nach außen.

Es zeigten mit einem Arm nach innen 2 Fälle:

1. ein Fall von *Szácz* und *Podmaniczky* mit dem linken Arm nach innen (Defekt auf der rechten Seite)!

2. ein Fall von *Blohmke* und *Reichmann* mit dem linken Arm nach innen (Defekt auf der rechten Stirnseite).

Es zeigten mit einem Arm nach außen 2 Fälle:

1. mein eigener Fall 3 (Defekt links) mit dem linken Arm nach außen;

2. mein eigener Fall 4 (Defekt rechts) mit dem linken Arm nach außen.

Für das Vorbeizeigen in beiden Armen bleibt uns keine andere Erklärung übrig als die Annahme, daß auch die andere Stirnhälfte durch das Trauma geschädigt worden ist.

Bei *Szácz* und *Podmaniczky* finden wir sogar eine Impression der Stirn auf der anderen Seite erwähnt. Bei *Blohmke* und *Reichmann* liegt der Stirnbeindefekt nahezu in der Mitte.

Daß der Rest der Fälle teils nach innen, teils nach außen zeigt, läßt an die Möglichkeit denken, daß ähnlich, wie es *Bárány* für das Cerebellum postuliert, Auswärts- und Einwärtszentren auch im Stirnhirn vorhanden sind.

Digitized by Google

Noch merkwürdiger ist es, daß in meinem Fall 3 auf der homolateralen Seite vorbeigezeigt wird. *Blohmke* und *Reichmann* führen dazu ein eigenes Beispiel, Fall 4 ihrer ersten Mitteilung, und noch je einen von *Schulz* und *Sittig* an.

Den völligen Wegfall des Zeigens nach der dem Stirndefekt homolateralen Seite bei kalorischer Reizung, wie es *Szácz* und *Podmaniczky* beobachtet haben, konnten weder *Blohmke* und *Reichmann* noch ich beobachten.

Aber wenigstens einen graduellen Unterschied in der Erregbarkeit eines der beiden Labyrinthe fanden *Blohmke* und *Reichmann* 2 mal, ich ebenfalls 2 mal.

1. *Blohmke* und *Reichmann*, Fall 1: Bei Ausspülen mit kaltem Wasser links typische Reaktionen, jedoch erst nach längerer Einwirkung und in viel geringerem Grade als rechts. Da der Defekt rechts sitzt, handelt es sich also um eine geringere Ansprechbarkeit des kontralateralen Labyrinthes.

2. *Blohmke* und *Reichmann*, Fall 4: Bei Ausspülen rechts wenig deutlicher und spät auftretender Linksnystagmus. Im rechten Arm ist das Vorbeizeigen unsicher. Da der Defekt rechts sitzt, ist diesmal das homolaterale Labyrinth weniger ansprechbar und der homolaterale Arm seinem Einfluß entzogen.

In meinen Fällen ist

bei 2 der rechte Arm dem Einfluß des linken Vestibularis entzogen (kontralateraler Vestibularis);

bei 3 der rechte Arm dem Einfluß des linken Vestibularis entzogen (homolateraler Vestibularis).

Hier gibt es also keine feste Regel, wie andere Autoren sich gedacht hatten. Bald ist das homolaterale, bald das kontralaterale Labyrinth in seiner Ansprechbarkeit herabgesetzt.

Das konstanteste Symptom von allen bisher besprochenen ist das Vorbeizeigen bei Abkühlung des nur mit Haut bedeckten Stirnhirns. Aber auch hier gehen die Ergebnisse der verschiedenen Beobachter bis zu einem gewissen Grade auseinander.

Szácz und *Podmaniczky* fanden es in 7 Fällen 4 mal und zwar in beiden Armen nach der dem Defekt kontralateralen Seite; *Blohmke* und *Reichmann* in 7 Fällen 4 mal nur in der zum Herd kontralateralen Seite; ich selbst 4 mal in 6 Fällen nur in der zum Herd kontralateralen Seite.

Für meine 2 Fälle mit negativem Ausfall möchte ich auch eine Erklärung geben. Aus meinem Falle 3, wo es sich

Digitized by Google

um einen sehr großen Defekt handelt, geht einwandfrei hervor, daß nur die Abkühlung wirksam ist, die im Bereich des Stirnbeins stattfindet (vorderer Stirnpol). In Fall 5 liegt der Knochendefekt hinter dem Stirnbein, darum verläuft die Abkühlung mit negativem Ergebnis. In Fall 4 endlich haben wir es offenbar auch mit einem Defekt der Gehirnmasse selbst zu tun. Da werden wohl die Zentren fehlen, die wir bei anderen Fällen mit unserer Abkühlung treffen.

Noch eine kurze Bemerkung über den Nystagmus, den ich 2 mal nach der Abkühlung beobachtet habe. Er ist erstens lange nicht so lebhaft und in Bezug auf Unterschied zwischen langsamer und schneller Komponente so charakteristisch wie der Labyrinthnystagmus; zweitens zeichnet er sich durch auffallend lange Dauer aus — 1 bis 2 Stunden. Prof. *Best*, der Fall 1 mit beobachtete, schließt aus dem Vorhandensein eines auf beiden Seiten verschieden starken Astigmatismus und aus dem Umstand, daß das linke Auge im Verhältnis zur Symmetrieebene des Kopfes 3 mm tiefer steht als rechts, auf eine besondere Disposition zum Nystagmus. In Fall 4 war schon leichter Spontannystagmus vorhanden — also auch hier können wir eine besondere Nystagmusbereitschaft annehmen.

Der Beweis, den *Blohmke* und *Reichmann* am Schluß ihrer Arbeit für die Möglichkeit einer cerebralen Auslösung von Zeigereaktionen — ich möchte dies besonders für das Stirnhirn betonen — erbracht zu haben glauben, dürfte durch meine Ausführungen noch erhärtet sein.

Digitized by Google

X.

(Aus der Berliner Universitäts-Ohren- und Nasenklinik.)

Beiträge zur Neurorezidivfrage nach Salvarsan.

Von

Dr. E. KARRENSTEIN,
Spezialarzt für Ohren-, Nasen- und Halsleiden in Spandau.

Nachdem durch die Untersuchungen von *Aßmann*[1]), *Dreyfuß*[2]), *Zaloziecki* und *Frühwald*[3]) u. A. für sehr viele Fälle von Neurorezidiven vermittels der Liquordiagnostik (vermehrter Zell- und Eiweißgehalt, positiver Wassermann) der Beweis gebracht war, daß es sich um eine mehr oder minder ausgesprochene luische Meningitis handele, mußte es dem Otiater wichtig erscheinen, solche Liquoruntersuchungen in Fällen von Acusticusaffektionen vorzunehmen, und zwar speziell dort, wo diese Affektionen im Verlauf oder nach einer Salvarsanbehandlung einsetzten. Bestand damit doch die Möglichkeit, zur Klärung der Frage beizutragen, inwieweit diese Affektionen des Acusticus als Folge der Lues oder der Salvarsanbehandlung anzusehen seien.

Liquoruntersuchungen dieser Art, die ich an dem einschlägigen Material der Berliner Universitäts-Ohren- und -Nasenklinik begonnen hatte, mußte ich mit Ausbruch des Krieges einstellen. Wenn ich aber gleichwohl noch nachträglich die in der Klinik in den Jahren 1913/14 bzw. 1917 beobachteten Fälle von Hörstörungen bei Luetikern im Anschluß an ihre Behandlung mit Salvarsan oder kombinierter Salvarsankur zusammenstelle, so veranlassen mich hierzu hauptsächlich zwei Gründe.

---

[1]) *Aßmann*, Über Störungen des Nervensystems nach Salvarsanbehandlung unter besonderer Berücksichtigung der Cerebrospinalflüssigkeit. Berl. Klin. Woch. 1912. No. 50 u. 51.

[2]) *Dreyfuß*, Über Entstehung, Verhütung und Behandlung von Neurorezidiven. Münch. Med. Woch. 1912. No. 40, 41, 42.

[3]) *Zaloziecki* und *Frühwald*, Zur Kenntnis der Hirnnervenstörungen im Frühstadium der Syphilis nach Salvarsan. Wien. Klin. Woch. 1911. No. 45.

Digitized by Google

Zunächst waren es 2 Fälle mit Acusticusschädigung bei luischen Militärpersonen nach Salvarsanbehandlung, die mir während eines Urlaubs 1917 in der Klinik bekannt wurden und die beide fast zu völliger Ertaubung und erfolgreichen Rentenansprüchen an den Staat geführt hatten. Im allgemeinen schied bisher die Rentenfrage bei Militärpersonen, die durch Syphilis in ihrer Erwerbsfähigkeit geschädigt waren, in Ermangelung einer Dienstbeschädigung ohne weiteres aus. Diese Frage bekommt aber sofort eine große Bedeutung, wenn sich der Beweis erbringen läßt, daß geschlechtskranke Militärpersonen nicht durch die Krankheit als solche, sondern durch die militärärztlicherseits vorgenommene Behandlung in ihrer Gesundheit und Erwerbsfähigkeit geschädigt wurden. Während des Krieges wurde, veranlaßt durch die hohe Bedeutung, die die Geschlechtskrankheiten sowohl für das Heer als auch in nicht geringerem Grade für die gesamte Volksgesundheit, insbesondere auch für die Frage des Geburtenrückganges, besitzen, vom Sanitätsdepartement des Kriegsministeriums ein Merkblatt eingeführt, das alle geschlechtskranken Militärpersonen, ohne ihnen selbst eingehändigt zu werden, während des Aufenthaltes bei der Truppe oder im Lazarett begleitet, und vermittels dessen sie nach ihrer Entlassung aus dem Heeresdienst den Landesversicherungsanstalten zwecks weiterer Heilfürsorge namhaft gemacht werden können. Je energischer der Kampf gegen die Lues aufgenommen und je häufiger naturgemäß die Salvarsanmedikation angewandt wird, desto bedeutungsvoller wird auch der oben angeschnittene Gesichtspunkt für den Staat oder andere Stellen, die als Rentenzahler in Frage kommen können.

Für die Wichtigkeit dieser Frage sprechen am deutlichsten die Fälle selbst.

Fall 1. K., Lehrer, 31 Jahre. Frische Lues, 2 Monate nach kombinierter Salvarsankur starke Affektion beider N. octavi und des rechten Facialis. Ertaubung, mehrfache Kuren ohne Erfolg.

Anamnese vom 10. V. 1917: Oktober 1914 als Soldat infiziert. November, Dezember mehrfach Schwindelanfälle, besonders auf Märschen, aber keinerlei Hörstörung. Januar, Februar 1915 erste Kur (Neosalvarsan und Hgsal.) wegen Ausschlag, Heiserkeit und Geschwürs am After. Februar Wassermann negativ. Schwindel verschwand. Anfang April 1915 plötzlich Schwerhörigkeit. Lähmung der rechten Gesichtsseite, starker Schwindel; innerhalb 14 Tagen ertaubt Pat. April und Mai zweite Kur (Salvarsan, Kalomel, Schmierkur). Lähmung des Gesichts schreitet fort, Pat. ist bettlägerig, kann nicht allein sitzen oder sich aufrichten (Gliedmaßen aber nicht gelähmt). Im Mai Überweisung an die Ohrenstation, wo er 3mal wöchentlich Pilokarpininjektion und Jod erhielt. Befinden bessert sich, Schwindel

Digitized by Google

läßt nach, Gesichtslähmung geht so weit zurück, daß er die Zigarette im Munde halten kann. Im Juli zeigen sich geringe Hörreste. Pat. kann allein gehen, hat aber noch Schwindelanfälle, besonders beim Bücken und Treppensteigen. Gehör nicht gebessert. Oktober und November dritte Kur (Salvarsan und Kalomel). Wassermann negativ. Kein Erfolg. Entlassungsverfahren, zunächst D. B. nicht anerkannt, dann auf Einspruch K. D. B. zugebilligt (100 pCt. erwerbsunfähig, Kriegszulage, Verstümmelungszulage). Wassermann April 1916 und Mai 1917 negativ.

Befund: Beide Trommelfelle o. B. Völlig ertaubt. Kein Romberg. Kein Spontannystagmus, kein Vorbeizeigen. Kalorisch nach 3 Sek. keinerlei Reaktion. Durch Drehen Vestibularreaktion schwach auslösbar. (Nach 10 mal Drehen nach rechts Nystagmus nach links 18 Sek.; beide Hände zeigen richtig; nach 10 mal Drehen nach links Nystagmus nach rechts 18 Sek. Beide Hände zeigen richtig. Keine Fallneigung.)

Epikrise: In den Schwindelerscheinungen, die 4 Wochen nach der Infektion vor jeder Kur auftreten, muß eine rein luische Vestibularerkrankung gesehen werden, um so mehr, als während der Kur der Schwindel aufhört. Ob die 6 Wochen nach der kombinierten Salvarsan-Hgsal.-Kur einsetzende Erkrankung der N. cochleares und des rechten N. facialis ebenso oder als Neurorezidiv zu deuten ist, vermag ich nicht zu sagen. Daß Pat. gleich bei seiner ersten Kur Salvarsan und Schmierkur erhielt, trotz der vorangegangenen Schwindelanfälle, beruht wohl darauf, daß Pat. nichts von den Anfällen erwähnt hat; auch mir erzählte Pat. von diesen Anfällen erst, als die Anamnese besonders sorgfältig aufgenommen wurde.

Fall 2. M., Heizer. 3 Monate nach kombinierter Kur wegen frischer Lues rapide Abnahme des Gehörs bis zur Ertaubung. Rentenansprüche mit der Begründung, daß die zweite Kur zu spät gemacht sei.

Anamnese: Januar 1916 Infektion. Februar und April 2,45 Salvarsan und 15 Hgsal. injiziert. Bei der Entlassung wurde Pat. angeblich gesagt, in 30—35 Tagen sei eine neue Kur nötig. Als er sich dazu meldete, sei sie nicht gemacht worden, da Wassermann negativ war. Am 11. VII. Ohrensausen, Schwindel, rapide Abnahme des Gehörs. Nun zweite Kur, zu deren Beginn festgestellt wurde (25. VII.), daß Gehör für Sprache und Stimmgabeln völlig aufgehoben war. Rentenansprüche, weil er das Gehör durch nicht rechtzeitige Vornahme der zweiten Kur verloren habe. Ablehnung, aber 50 pCt. Rente bewilligt für 1 Jahr, um Ablesen zu lernen.

Der Einfachheit halber schließe ich hier gleich die übrigen Fälle an.

Fall 3. Klara P., Büffettfräulein, 25 Jahre.

Anamnese vom 10. XI. 1913: Ende Dezember 1912 Infektion. Januar, Februar 3,3 Salvarsan. 26. VI. wegen Angina specifica in die Hautklinik aufgenommen. Sofort nach der ersten Spritze Hgsal. Brechreiz, Schwere im Kopf, Schwindel, Taumeln, Schwerhörigkeit rechts, so daß an Stelle des Hgsal. Kalomelinjektion und Schmierkur verabreicht wurden. Der Zustand, der besonders wegen Tag und Nacht hindurch quälender Kopfschmerzen und Erbrechens unerträglich war, dauert fort, bis nochmals 3 Salvarsan- und 6 Sublimatspritzen gegeben wurden. Schon nach der

Digitized by Google

ersten Salvarsanspritze besserten sich Schwerhörigkeit und Schwindel, so daß Pat. bei ihrer Entlassung am 26. VIII. einen „freien Kopf" hatte und so gut wie früher (vordem nie ohrenkrank) hörte. Anfang Oktober erneut Kopfschmerz, Erbrechen, Schwindel, Schwerhörigkeit rechts. Schwindel und Kopfschmerzen gingen bald vorüber, die Schwerhörigkeit blieb. Zur zeit macht Pat. ihre dritte Salvarsankur (10 Monate nach der Infektion) durch.

Befund: Trommelfelle beiderseits o. B. Flüstersprache rechts erhoben a. c., links 5 m abgewandt. Weber nach links. Rinne rechts —, links +. Tiefe Tongrenze rechts 150, links 18. Hohe Tongrenze rechts 16 552, links 17 536. Knochenleitung rechts $^{12}/_{30}$, links $^{20}/_{30}$.

Kalorische Reaktion rechts nicht auslösbar, links normal.

Epikrise: Also 6 Monate nach der Infektion, 4 Monate nach kombinierter Hg.-Salvarsan-Kur und unmittelbar nach einer Hg-Injektion heftige Erkrankung des rechten N. octavus. Ursächlicher Zusammenhang mit Salvarsan ist sicher auszuschließen, im Gegenteil tritt auf Salvarsan hin eine vollkommene, wenn auch nicht dauernde Heilung des N. octavus ein.

Fall 4. Alexander K., 20 Jahre, Kaufmann.

Anamnese vom 10. X. 1913: Im Juli 1913 wegen Angina specifica, Plaques im Munde, Lymphandenitis universalis und Reste eines Primäraffektes am Präputium auf der dermatologischen Abteilung eines größeren Krankenhauses aufgenommen. Kombinierte Kur, im ganzen 0,9 Hgsal. und 2,1 Neosalvarsan. Früher nie ohrenkrank, immer gut gehört. Am 1. X. plötzlich links ertaubt und beginnende Schwerhörigkeit rechts, Schwindel.

Befund: Trommelfelle o. B. Links taub, rechts Konversationssprache a. c. Kalorisch keine Reaktion auslösbar. Es wird ein Neurorezidiv angenommen und erneute kombinierte Kur begonnen. Am 27. X. Hg. injiziert. 30. X. Salvarsan injiziert. 3. XI. Hg.-Injektion. Am 4. XI. stellt sich K. wieder vor und gibt an, er sei am 27. X., unmittelbar nach einer Hg-Injektion auch rechts ertaubt. Verständigung nur durch Schrift. Die Untersuchung ergibt völlige Ertaubung beiderseits. (Auch Gong wird nicht gehört.) Januar und Februar 1914 Hg- und Salvarsankur. Wassermann negativ. Mai 1914 Wassermann positiv. Lymphozytose. (Mittel 29, 3 L. Maximum 50, Minimum 16. Phase I: Opaleszenz, Phase II: Trübung.) September und Oktober 1914 Hg-Kur. April 1916 Wassermann negativ. 1917 nach wie vor taub und starkes Ohrensausen, arbeitet in kriegswirtschaftlichem Betriebe. Andere Erscheinungen sind nicht aufgetreten.

Epikrise: Also 2 Monate nach kunstgerechter kombinierter Salvarsan-Hg-Kur bei frischer Syphilis setzt doppelseitige akustische Affektion, links mit sofortiger Ertaubung, ein, 4 Wochen später, unmittelbar nach Hg-Injektion, auch Ertaubung rechts. Spätere Kuren ohne Erfolg. Auffallend ist, daß über Schwindel nie geklagt wurde, trotz Erkrankung des Vestibularis. Die Akustikusaffektion ist keine toxische, da zwischen ihrem Beginn und der letzten Salvarsaninjektion mehr als 2 Monate lagen. Auch die plötzliche Ertaubung rechts, unmittelbar nach Hg-Injektion, kann dem Salvarsan nicht auf Rechnung gesetzt werden, da es in dieser Kur noch nicht injiziert war; ob sie durch die vorangegangene Hg-Injektion

Digitized by Google

verursacht wurde, ist schwer zu sagen. Auf eine ungünstige Prognose deutete von vornherein das apoplektiforme Einsetzen der Erkrankung.

Fall 5. Franz K., Artist, 23 Jahre.

Anamnese vom 29. X. 1913: Februar 1913. Infektion. Mai 7 mal Hgsal. August und September 1913: 14 mal Hgsal. und Neosalvarsan. Früher gut gehört, nie ohrenkrank. 26. X. Schwindel, Kopfschmerz, Erbrechen, Ohrensausen, Schwerhörigkeit links.

Befund: Trommelfelle beiderseits eingezogen, sonst o. B. Flüstersprache rechts 5 m abgewandt, links 1 m. Per Knochen ebenso. Weber nicht lateralisiert. Rinne beiderseits positiv. Tiefe Tongrenze beiderseits 16, hohe Tongrenze rechts 16730, links 12540. Knochenleitung beiderseits $^{25}/_{36}$. Geringer Spontannystagmus nach links bei Blick nach rechts. Bei geschlossenen Augen Fallneigung nach links. Beide Arme weichen beim Zeigen von unten nach links ab. Kalorische Reaktion links sehr gesteigert, rechts normal. Nervensystem und Augenbefund sonst o. P.

Epikrise: Wir sehen hier 8 Monate nach der Infektion, 2 Monate nach einer zweiten kombinierten Hgsal.-Kur eine Affektion beider Äste des linken Nervus octavus, während nach der ersten Kur die Erscheinungen fortblieben. Die Zeit des Eintritts der Affektion (8 Wochen nach der Kur) spricht gegen toxische Neuritis und für Neurorezidiv.

Fall 6. Berta D., Köchin, 26 Jahre.

Anamnese vom 27. XI. 1913: Juni 1912 Infektion. April 1913 Partus. September 1913 Hg und Salvarsankur. Am 22. XI. Schwerhörigkeit links. 25. XI. Salvarsaninjektion. 26. XI. schwerhörig und schwindlig. Früher immer gut gehört.

Befund am 27. XI. 1913. Trommelfelle: Residuen beiderseits. Flüstersprache rechts 2 m, links a. c. Per Knochen rechts 4 m, links idem. Weber nach rechts. Rinne beiderseits positiv. Tiefe Tongrenze beiderseits 16. Hohe Tongrenze rechts 15 624, links 13 920. Knochenleitung rechts $^{9}/_{36}$, links $^{8}/_{36}$. Pat. reist nach außerhalb.

Verlauf: Schriftliche Anfrage 1917 ergibt, daß nach der damals verordneten Schwitzkur der Schwindel bald aufhörte, das Gehör wieder gut wurde und bis heute so blieb. Nur Sausen links besteht fort.

Epikrise: In diesem Falle setzt also 7 Wochen nach kombinierter Kur Acusticusaffektion beiderseits ein, die als Neurorezidiv anzusehen ist. Gegen Salvarsanintoxikation spricht bestimmt der Umstand, daß die 3 Tage nach Beginn der Affektion nochmals erfolgte Salvarsaninjektion keine Verschlimmerung machte. Ob durch sie oder durch die nachfolgende Schwitzkur die Heilung erfolgte, ist nicht zu entscheiden.

Fall 7. Ernst K., Bäcker, 19 Jahre.

Anamnese vom 11. XI. 1913: Früher nie ohrenkrank, immer sehr gut gehört. Im Februar 1913 trat Schwerhörigkeit links und Schwindel auf. Pat. machte auf Rat des Gefängnisarztes wegen Heredolues in einer Klinik Salvarsankur durch, 4 Wochen hinterher wurde er auch rechts schwerhörig, während links das Gehör weiter abnahm. Seit 6 Wochen besteht der jetzige Zustand.

Befund: Trommelfelle beiderseits o. B. Rechts Konversationssprache a. c. Links nur lautes Rufen gehört. Weber nach rechts. Rinne

Digitized by Google

beiderseits negativ. Hohe Tongrenze rechts 15 730, links 14 750 (per Knochen). Knochenleitung rechts $^{6}/_{30}$, links $^{5}/_{30}$.

Kalorische Reaktion weder rechts noch links auslösbar.

Verlauf: Nach nochmaliger Sal.-Kur geringe Besserung rechts.

Epikrise: Aus 2 Gründen ist die Acusticusaffektion nicht dem Salvarsan zur Last zu legen. Erstens zeigte sich die Affektion vor Beginn der Kur, und zweitens erfolgte während der zweiten Salvarsankur eine, wenn auch geringe, Besserung.

Fall 8. Georg K., Reisender, 44 Jahre.

Anamnese vom 8. I. 1914: Infektion vor 12 Jahren. Keine Behandlung. Sucht Ohrenpoliklinik auf, weil seit einem halben Jahre das Gehör schlechter wird und seit 4 Monaten Schwindelanfälle auftreten. Im November und Dezember 1913 wegen positiven Wassermanns Salvarsankur. Wöchentlich 1 Injektion. Während der Kur hört der Schwindel auf; Gehör unverändert. Neuerdings wieder Schwindel, der anfallsweise auftritt, täglich 1 mal, ½ Stunde lang, zwischendurch kein Schwindel.

Befund: Trommelfelle beiderseits o. B. Flüstersprache rechts 4 m, links 2 m. Weber nach rechts. Rinne rechts positiv, links negativ. Tiefe Tongrenze rechts C_8, links G_8. Hohe Tongrenze rechts 16 730, links 15 672. Knochenleitung rechts $^{20}/_{30}$, links $^{10}/_{30}$. Kalorische Reaktion: Spülung links ergibt erst nach 3 Minuten Nystagmus bei Blick nach rechts und geringe Übelkeit; kein Schwindel, keine Fallneigung. Spülung rechts ergibt nach 80 Sek. Nystagmus bei Blick nach links; kein Schwindel, keine Fallneigung.

Verlauf: Im Januar 1914 mit Radium (30 mg, 3 Minuten, 5 mal) behandelt; danach besseres Gehör, kein Ohrensausen oder Schwindelmehr. Am 5. II. 1914 Flüstersprache rechts 5 m abgewandt, links ¾ m.

Epikrise: Im vorliegenden Fall ist die Affektion bei der N. octavi eine rein luetische, die 11½ Jahre nach der Infektion b i unbehandeltem Fall einsetzt. Salvarsan bringt geringe Besserung (Nachlassen des Schwindels und Sausens), die zunächst nicht von Dauer ist, aber bestehen bleibt nach Radiumbehandlung. Ob indes das Radium wirklich die Besserung bewirkt hat, erscheint nach den Erfahrungen, die man sonst in der Otiatrie mit Radium gemacht hat, mehr als zweifelhaft. Objektiv war auch eine Besserung des Hörvermögens nicht festzustellen.

Fall 9. Marie S., Buchhalterin, 18 Jahre.

Anamnese vom 10. XI. 1914: Infektion September 1913. September 1913 wegen Angina specifica Salvarsan- und Spritzkur. Vor 14 Tagen plötzlich Schwindel und Schwerhörigkeit links, Schwellung hinterm Ohr; durch spanische Fliege entseht Blase, nach deren Entleerung der Schwindel verschwindet; Schwerhörigkeit besteht fort. Vor einigen Tagen Beginn der zweiten Hg -Kur.

Befund: Trommelfelle beiderseits o. B. Flüstersprache rechts 6 m, links a. c. Weber nach rechts. Rinne rechts positiv, links negativ. Untere Tongrenze rechts 16, links 36. Obere Tongrenze rechts 18 000, links 7300. Knochenleitung links verkürzt. Kein Romberg, kein Vorbeizeigen; kalorische Reaktion links nicht auszulösen, rechts normal. Befund am 6. V. 1914 wie am 10. II. 22. V. 1917 Hörvermögen wie vor 3 Jahren.

Digitized by Google

Epikrise: Auch in diesem Fall handelt es sich um ein reines Neurorezidiv, da die Affektion erst 3½ Monate nach der Salvarsankur eintrat.

Fall 10. N., Plätterin, 31 Jahre.

Anamnese vom 11. II. 1914: Infektion August 1913. Hgsal. 7 mal und Salvarsan 3 mal. Ende Dezember Ohrenschmerzen links, Sausen, Schwerhörigkeit, Schwindel, Kopfschmerz. Früher gut gehört, nie ohrenkrank.

Befund: Trommlfell rechts normal, links mit Narbe. Flüstersprache rechts 8 m, links 0,4 m. Weber nach rechts. Rinne beiderseits positiv. Untere Tongrenze rechts 16, links 55. Obere Tongrenze rechts 16 550, links 13 920. Knochenleitung rechts $^{25}/_{30}$, links $^{15}/_{30}$. Kalorische Reaktion beiderseits normal. Zeigeversuch o. B.

Verlauf: Februar 1914: Kalomel 3 mal, Salvarsan 1 mal, danach angeblich geringe Besserung des Hörens.

Juni 1914: Flüstersprache rechts 6 m, links a. c. Obere Tongrenze rechts 11 940, links 2000.

Epikrise: Wir sehen hier 4 Monate nach der Infektion, 2 Monate nach kombinierter Hg-Salvarsan-Kur, eine langsam zunehmende Affektion des linken N. octavus, die nach der zweiten Kur sich vorübergehend bessert. Auch hier beweist die Besserung, daß es sich um keine Salvarsanschädigung, sondern um ein Neurorezidiv bzw. eine rein luische Affektion des Nerven handelt.

Fall 11. Marie J., Dienstmagd.

Anamnese vom 20. II. 1914: Herbst 1913 Infektion. 3 mal Salvarsan. Seit 3 Wochen Schwerhörigkeit, Ohrensausen, Schwindel und Fallneigung nach links.

Befund: Trommelfelle beiderseits o. B. Flüstersprache rechts 6 m, links 0,2 m. Rinne beiderseits positiv. Knochenleitung rechts normal, links verkürzt. Zeigeversuch richtig. Gang mit geschlossenen Augen ziemlich sicher.

Verlauf: Seit dem 19. II. Salvarsankur. 7. III.: Flüstersprache beiderseits 6 m. Romberg negativ. Zeigeversuch richtig, auch nach Drehen. 18. III.: Auch nach Drehen keine Fallneigung. Kopfstellung ohne Einfluß. Zeigeversuch nach Drehen richtig in allen Ebenen; nach Drehen nach links horizontales Vorbeizeigen nach unten.

Epikrise: Die Heilung durch die zweite Salvarsankur schließt auch in diesem Falle eine Salvarsanschädigung aus.

Fall 12. Frau D., 31 Jahre.

Anamnese vom 26. II. 1914: Oktober 1913 Infektion. Dezember 1913: 8 Hgsal. injiziert und 1 mal Salvarsan. Anfang Januar 1914 Ohrensausen und zunehmende Schwerhörigkeit (früher nie ohrenkrank), Schwindel. Kopfschmerz. Seit 3 Tagen Facialisparese rechts.

Befund: Rechts taub. Links Flüstersprache 0,5 m. Weber nach links. Rinne links positiv. Tiefe Tongrenze links 30. Hohe Tongrenze links 16 736. Knochenleitung $^{17}/_{30}$. Kalorische Reaktion: Rechts nach 1 Minute Nystagmus, nach 3 Minuten Schwindel, Fallneigung nach rechts. Links

Digitized by Google

nach 35 Sekunden Nystagmus, nach 2 Minuten Schwindel, Fallneigung nach links.

Epikrise: 3 Monate nach der Infektion und etwa 3—4 Wochen nach kombinierter Hg-Salvarsan-Kur, die heute als ungenügend gilt, setzt eine Affektion beider N. acustici ein, die im Verlauf von 2 Monaten rechts zur Ertaubung führt. Außer an Neurorezidiv wäre auch an gummöse Meningitis zu denken, worauf neben der sich allmählich steigernden Affektion auch die 8 Wochen später einsetzende Facialisparese hindeuten könnte.

Fall 13. Viktor K., Lokomotivführer.

Anamnese vom 16. IV. 1914: Infektion November 1913. Primäraffekt am Finger. Januar und Februar 1914 Kalomelinjektion 8 mal und Salvarsan 3 mal (letzte 12. II.). Früher gut gehört, jetzt seit 14 Tagen Ohrensausen rechts und zunehmende Schwerhörigkeit, Kopfschmerzen, Schwindel.

Befund: Trommelfelle beiderseits o. B. Flüstersprache rechts erhalten a. c., links 5 m abgewandt. Weber nicht lateralisiert. Rinne rechts negativ, links positiv. Tiefe Grenze rechts 258, links 18. Hohe Tongrenze rechts 2300, links 16 000. Knochenleitung rechts $^{9}/_{30}$, links $^{25}/_{30}$. Kein spontaner Nystagmus. Kalorische Reaktion rechts etwas gesteigert, links normal.

Verlauf: 2. V. Hörvermögen unverändert. Wassermann positiv. Erhebliche Lymphocythose, nur Lymphocyten, wenig Liquorzellen.

Epikrise: Hier setzt 5 Monate nach der Infektion, 7 Wochen nach kombinierter Hg-Salvarsan-Kur eine erhebliche Affektion des N. cochlearis, eine schwächere des Vestibularis ein. Es handelt sich um ein echtes Neurorezidiv.

Fall 14. Kurt B., Schüler, 19 Jahre.

Anamnese vom April 1914: Infektion Juli 1913. November und Dezember 2 mal Salvarsan, 20 mal Hg.-Salicyl. Februar 1914: Ohrensausen rechts, das nach Katheterisieren wieder verschwand, im März erneut auftrat, zugleich innerhalb 5 Tagen Schwerhörigkeit bis zum heute bestehenden Grade. Kein Schwindel, kein Erbrechen. Wassermann am 25. III. negativ.

Befund: Flüstersprache rechts a. c., links 5 m abgewandt. Weber nach links. Rinne rechts negativ, links positiv. Tiefe Tongrenze rechts 78, links 16. Hohe Tongrenze rechts 15 672, links 18 000. Knochenleitung rechts $^{10}/_{30}$, links $^{30}/_{30}$.

Epikrise: Der Beginn der Acusticus-Affektion 3 Monate nach der Kur spricht gegen toxische Neuritis und für Neurorezidiv.

Fall 15. Frau H., 36 Jahre.

Anamnese vom 6. VII. 1914: Seit 6 Jahren schwerhörig rechts. Oktober 1913 Infektion. Dezember 1913: Hgsal., 9 mal. Wassermann positiv. 15. III. 1914: Salvarsaninjektion, 3 Tage darauf Schwerhörigkeit, Schwindel. Ohrensausen beiderseits. Erbrechen. Jetzt seit 3 Wochen kein Sausen mehr, Schwindel geringer, Schwerhörigkeit unverändert.

Befund: Rechts Trommelfell o. B., links mit Rötung hinten oben. Druck auf den Processus mastoideus etwas schmerzhaft. Kein spontaner Nystagmus. Augenbewegungen frei. Bei Romberg Fall nach hinten links. Zeigt richtig. Nervus quintus und facialis o. B.

Digitized by Google

Flüstersprache beiderseits a. c. Per Knochen ebenso. Tiefe Tongrenze rechts D_1, links A_1. Hohe Tongrenze rechts 10 428, links 18 000. Knochenleitung rechts $^{15}/_{30}$, links $^{10}/_{30}$.

Epikrise: In diesem Falle läßt der prompte Einsatz der Acusticusaffektion 3 Tage nach der Salvarsaninjektion eine toxische Neuritis nicht mit Sicherheit ausschließen. Immerhin mußte der Umstand, daß es sich um eine Patientin mit Schwerhörigkeit handelte, bezüglich der Auswahl der Kur zur Vorsicht mahnen.

Fall 16. Franz B., Schutzmann, 46 Jahre.

Anamnese vom 22. II. 1917: August 1916 Infektion. September und Oktober 1917 4 mal 0,5 Salvarsan und Schmierkur. Im Anschluß an die Kur Schwerhörigkeit links.

Befund: Flüstersprache rechts 6 m, links 1 m. Rinne rechts positiv, links negativ. Weber nicht lateralisiert. Tiefe Tongrenze beiderseits G_2. Hohe Tongrenze rechts e^7, links f^6. Knochenleitung rechts $^{15}/_{30}$, links $^{8}/_{30}$.

Verlauf: März bis Mai 4 mal 0,45 Salvarsan. Langsame Gehörverbesserung. 25. V.: Flüstersprache beiderseits 6 m. Hohe Tongrenze beiderseits d^7. Obwohl die kochleare Affektion links ziemlich unmittelbar nach der Salvarsankur einsetzt, beruht sie nicht auf Arsenintoxikation, da weitere Salvarsaninjektionen völlige Heilung brachten.

Epikrise: Auch hier liegt eine rein luische Affektion oder ein Neurorezidiv im Sinne *Ehrlichs* vor.

Fall 17. O., Oberleutnant, 26 Jahre.

Anamnese vom Februar 1917: Oktober 1916 Primäraffekt der Zunge. Spirochätenprobe positiv. Bis 19. XII. 1915 Hgsal.-Injektionen, 8 mal Neosalvarsan. Wassermann 14. XII. 1916 und 26. II. 1917 negativ. Am 26. II. 1917 heftiger Kopfschmerz hinter dem rechten Ohr. 8. III.: Lähmung des rechten Acusticus und Facialis. Kal. jod. 2,5 pro die; 4 mal Kalomel 0,5; 11mal Hgsal. 0,1; 8 mal Neosalvarsan. Am 12. III. wird mit Lärmtrommel im linken Ohr rechts nur „neun und zwei" bei lautem Rufen gehört.

Verlauf: Gegen Ende der Kur schwindet der Kopfschmerz völlig, die Schwerhörigkeit langsam; Facialislähmung lange Zeit stationär, dann Besserung, aber Parese bleibt.

4. V. 1917: Flüstersprache rechts 2—4 m, links 6 m abgewandt. Rinne rechts negativ, links positiv. Knochenleitung rechts $^{15}/_{30}$. Obere Tongrenze rechts 13 140.

Epikrise: Auch hier besteht ein echtes Neurorezidiv, keine Arsenschädigung, denn die zweite Salvarsankur bringt wesentliche Besserung.

Ohne zunächst zu der Frage Stellung zu nehmen, ob in diesen Fällen die Acusticusinfektion infolge oder trotz des Salvarsans erfolgte, möchte ich hier nur feststellen, daß solche schweren Hörschädigungen auch heute noch vorkommen, trotz aller Erörterungen in der Literatur, trotz aller von verschiedenen Beobachtern aufgestellten Indikationen und Kontraindikationen und vor allem trotz aller Verbesserungen der Technik, der Einführung des Neo-

Digitized by Google

salvarsans und der intravenösen Injektion, und trotzdem der von *Gerber* auf dem Internationalen Medizinischen Kongreß in London 1913 geprägte Satz, daß das Salvarsan seine Kinderkrankheiten hinter sich habe, nach 4 weiteren Jahren erst recht gilt.

Daß alle diese Fragen nach der Einführung des Salvarsans als Mittel gegen eine der wichtigsten Volksseuchen, die durch den langen menschenmordenden Weltkrieg für alle Völker noch größere Bedeutung gewonnen hat, zu zahlreichen Veröffentlichungen in der medizinischen Literatur der ganzen Welt führen mußten, liegt auf der Hand. In dem 1912 von *Ehrlich*, *Kraus* und *Wassermann* herausgegebenen Buch „Zwei Jahre Salvarsantherapie" verwerten die deutschen Mitarbeiter mehr als 100 deutsche Arbeiten; das amerikanische Referat stützt sich auf 156, das französische auf 122, das englische und italienische auf je 31, das russische auf 73 Quellen; und *Gerber* erstattete sein oben erwähntes Referat „Über die Behandlung der Hals-, Nasen- und Ohrenkrankheiten mit Salvarsan und anderen Arsenmitteln" unter Benutzung von 413 Veröffentlichungen. Besonders viele Arbeiten beschäftigen sich mit der den Ohrenarzt hauptsächlich interessierenden Frage der Neurorezidive. Seitdem ist die Literatur weiter angewachsen, wenn auch infolge des Krieges erheblich verlangsamt. Aber Klarheit ist, wie die Durchsicht der Literatur zeigt, bis heute noch nicht erzielt, und das ist der zweite Grund, weshalb ich die in unserer Klinik beobachteten Fälle, deren Zahl relativ groß ist, und von denen ein Teil 3 Jahre später nachuntersucht werden konnte, zusammengestellt habe.

Zwei Fragen haben von jeher im Vordergrund des Interesses gestanden, erstens, ob Nervenaffektionen bei Luischen seit Einführung des Salvarsans häufiger als früher beobachtet werden und wie oft, und zweitens, auf welche Weise solche Schädigungen zu hindern oder in ihrer Zahl zu vermindern sind.

Daß sie seit Einführung des Salvarsans häufiger beobachtet wurden, steht außer Zweifel und wird von allen Parteien zugegeben; der Streit beginnt aber bei der Frage, ob sie in der Tat auch häufiger geworden sind, oder ob sie früher bei der reinen Quecksilberbehandlung auch vorhanden waren, aber nicht beachtet wurden.

Die Behauptung, in der Vor-Salvarsanzeit habe man Läsionen des inneren Ohres im Stadium der Syphilis nicht oder fast nicht gekannt, eine Behauptung, die besonders von der Seite stammte, die alle nach Salvarsan auftretenden Ohrschäden der Toxität des

Digitized by Google

Salvarsans zuzuschieben geneigt war, ist mehrfach widerlegt worden. Schon 1911 stellte *Mayer*[4]) 66 Fälle von Acusticusaffektion nach Lues (34 im sekundären Stadium, 32 1— 30 Jahre nach Infektion), die von *Habermann*[5]) bis 1896, und 65 Fälle, die nach dieser Zeit in der Grazer Ohrenklinik beobachtet waren, zusammen. Zu gleicher Zeit erschien ein Aufsatz von *Frey*[6]), in welchem die in der syphilidologischen und otologischen Literatur zerstreuten Angaben über luetische Affektionen des Nerv. acusticus vorwiegend im Frühstadium der Syphilis gesammelt waren.

Weitere 122 Fälle von Neurorezidiven nach Quecksilberbehandlung konnte *Benario* durch eine Umfrage in seiner 1911 erschienenen Monographie „Über Neurorezidive nach Salvarsan und nach Quecksilberbehandlung" zusammenstellen, und 1915 brachte *Alexander* in seiner zusammenfassenden Abhandlung „Die Syphilis des Gehörorgans" eine ganze Reihe von einschlägigen Krankengeschichten eigener Beobachtung. In allen diesen Fällen handelt es sich um Affektionen teils des Cochlearis, teils des Vestibularis, teils des ganzen Octavus.

Die Häufigkeit dieser rein luischen oder nach Hg beobachteten Affektionen des N. octavus in Bezug auf die Gesamtzahl der Fälle von Lues läßt sich ebensowenig verrechnen wie für die Neurorezidive nach Salvarsanbehandlung.

Nach *Benario* sahen 35 Autoren in zusammen 17 355 mit Salvarsan behandelten Fällen 139 (= 0,8 pCt.) Neurorezidive, vorwiegend des Acusticus. Als vor einigen Jahren auch in der Presse Angriffe gegen das Salvarsan erhoben und den Medizinalbehörden Vorwürfe gemacht wurden, daß sie nicht wegen der angeblich zahlreichen durch das Salvarsan veranlaßten Todesfälle die Anwendung des Mittels verboten oder wenigstens Maximaldosen vorgeschrieben hätten, wurde in einer in Frankfurt a. M. abgehaltenen Sitzung mitgeteilt, daß unter insgesamt 11 000 Personen, die bis dahin mit Salvarsan in der dermatologischen Abteilung des Frankfurter Städtischen Krankenhauses behandelt waren, keine einzige an Ertaubung oder Erblindung erkrankt war, daß von 6 vorge-

[4]) *Mayer*, Über Erkrankungen des Acusticus bei erworbener Lues. Wien. Klin. Woch. 1911. No. 11.

[5]) *Habermann*, Die luetischen Erkrankungen des Gehörorgans. Sammlung klin. Vorträge aus d. Gebiet d. Otologie u. Pharyngo-Rhinologie; herausgegeben von *Haug*.

[6]) *Frey*, Über das Vorkommen von Erkrankungen des inneren Ohres in frühen Stadien der Syphilis. Wien. Klin. Woch. 1911. No. 11.

Digitized by Google

kommenen Lähmungen 4 geheilt und 2 auf dem Wege der Heilung waren, und daß von den 3 während dieser Zeit gestorbenen Prostituierten eine an eitriger Pyelitis, eine an Blutung nach Abort, eine an syphilitischer gelber Leberatrophie gestorben war.

Gerber stellte bis 1913 aus dermatologischen und anderen Kliniken 174 Neurorezidive unter etwa 52 000 mit Salvarsan behandelten Fällen (= 0,34 pCt.) und aus Hals-, Nasen-, Ohrenkliniken 24 Rezidive unter 2373 Fällen (= 1,05 pCt.) zusammen, von insgesamt 66 Autoren. Von diesen 66 sahen 32 Autoren überhaupt keine Rezidive, bei den anderen differiert der Prozentsatz sehr, den höchsten sah *Finger* mit 8,8 pCt. (44 unter 500 behandelten Fällen). Absolute Genauigkeit haben diese Zahlen nicht, da einige Autoren die Zahl der behandelten Fälle, andere die der Neurorezidive nicht exakt angaben.

Aus dem Material der Berliner Universitäts-Ohren- und Nasenpoliklinik konnte ich für die Zeit vom 1. X. 1913 bis 1. VIII. 1914 13 Fälle von Acusticusschädigung während oder nach Salvarsanbehandlung zusammenstellen.

Alexander schätzt den Gefahrquotienten, der im Beginn der Salvarsantherapie überschätzt worden sei, nach Berechnung an eigenem Material auf etwa 2 pCt.

Auch die Rolle, die das Salvarsan bei den Neurorezidiven spielt, wird heute noch ganz verschieden beurteilt.

Ehrlich, von dem für die Octavusaffektionen nach Salvarsan die Bezeichnung „Neurorezidiv" stammt, und der zugibt, daß die schweren Fälle in den Frühstadien der Lues an dem mit Hg behandelten Krankenmaterial nur selten Analogiefälle finden, unterscheidet 2 Gruppen: 1. Fälle, die kurze Zeit (bis zu 2 Wochen) nach der Injektion auftreten, 2. Fälle, die später (nach ½ bis 4 Monaten) beobachtet werden. Den ersten Typus erklärt er aus der *Jarisch-Herxheimer*schen Reaktion. Unter Abtötung der Spirochäten tritt, vielleicht durch Mitwirkung von Endotoxinen, eine Schwellung der betreffenden Stelle ein, die in den engen, Knochenkanälen zur Kompression und Funktionsstörung führt. Daß diese Erscheinung am Octavus auch nach Abklingen der *Jarisch-Herxheimer*schen Hautreaktion auftreten kann, erklärt *Ehrlich* mit der geringen Vaskularisation der in den betreffenden Nerven vorhandenen Herde; es könne lange dauern, bis genügend Salvarsan zur Abtötung der Mehrzahl der Spirochäten in den Herd gedrungen sei. Erst in diesem Moment setzt die Schwellung und damit die Funktionsstörung ein.

Digitized by Google

Die Fälle des 2. Typus erklärt *Ehrlich* durch das Auskeimen ganz vereinzelt liegengebliebener Spirochätenreste. Sie seien reine luetische Neurorezidive, bei denen dem Salvarsan die Rolle des auslösenden Moments zukomme. Eine toxische Wirkung für diese Fälle lehnt *Ehrlich* strikt ab. Dasselbe tut *Benario* in seinem oben erwähnten Buch, einmal wegen der „überzeugenden Sprache der Tatsachen und der Statistik" und dann noch aus folgenden Gründen:

1. Wegen des langen Intervalls, das zwischen Salvarsaninjektion und dem Auftritt der nervösen Manifestationen liegt.

2. Wegen der Art des Prozesses selbst, der mehr den Charakter eines Reiz- und Entzündungszustandes hat, im Gegensatz zu dem primär atrophischen Prozeß bei anderen Arsenikalien (z. B. Opticusatrophie bei Atoxyl).

3. Wegen der Tatsache, daß bis jetzt bei keinem einzigen Fall von nicht syphilitischer, aber mit Arsen behandelter Affektion ein Neurorezidiv beobachtet ist.

4. Weil bei schon bestehenden syphilitischen Hirnerkrankungen unter Salvarsan kein Neurorezidiv gesehen wurde.

5. Weil die Neurorezidive durch spezifische Medikation, auch durch Salvarsan, zur Heilung gelangt sind, weil sie nicht auftreten, wo von Anfang an energisch behandelt, oder weil sie nicht mehr aufgetreten sind, wenn energische Behandlung einsetzte.

Dieser Beweisführung wurde von anderen Autoren teils zugestimmt, teils entgegengetreten. *Schreiber*[7]) ist der Ansicht, daß Neurorezidive infolge ungenügender Salvarsandosis entstehen; seine Neurorezidive, die alle ungenügend gespritzt waren, heilten bei weiterer Behandlung aus. *Bayet*[8]) sah unter 350 mit zu kleinen Dosen behandelten Fällen 6 Neurorezidive, unter den genügend behandelten keine. Auch *Fabry*[9]) und *Weintraud*[10]) (800 Fälle) sahen bei ausreichender Dosierung keine Nervenaffektionen mehr. *Scholtz*[11]) sah im ersten Jahre unter eigenen 120 ungenügend mit Salvarsan behandelten Syphilisfällen 6 pCt. Neurorezidive und in den letzten 5 Jahren, seit das Salvarsan kräftiger angewandt wird, überhaupt keine mehr; auch die vorher von anderer Seite mit Salvarsan behandelten Fälle, die mit Neurorezidiven in die Klinik

[7]) 2 Jahre Salvarsantherapie. Sonderabdruck d. Ztschr. f. Chemotherapie. 1912. S. 25.

[8]) Siehe 2 Jahre Salvarsantherapie. S. 54.

[9]) Siehe 2 Jahre Salvarsantherapie. S. 54.

[10]) Siehe 2 Jahre Salvarsantherapie. S. 65.

[11]) *Scholz*, Verein f. wissenschaftl. Heilkunde, Königsberg. Dtsch. Med. Woch. 1917. S. 573.

Digitized by Google

kamen, hatten ungenügende Dosen bekommen. Weniger günstig als *Gerber* sprach sich in London Korreferent *Castex*[12]) (Paris) aus. Unter anderem meint er, daß Salvarsan und Neosalvarsan für die Ohren häufig unwirksam und manchmal geradezu schädlich seien, indem sie das syphilitische Gift an das Nervensystem zu binden scheinen, und daß, wenn man Hg und Salvarsan abwechselnd gebraucht, Hg wirksamer sei, daß da, wo Hg nicht hilft, Salvarsan es auch nicht tue.

Punkt 3 der Ausführungen von *Benario* besteht nicht mehr ganz zu Recht, seitdem *Sicard* bei einem Malariafall, *Milian* bei einem nicht luischen und *Neubauer* bei einem Fall von Leistendrüsenerkrankung Acusticusläsionen sahen (Ref. v. *Gerber*). Noch mehr trifft das für Punkt 5 zu, indem gelegentlich nach erneuten Salvarsandosen nicht nur keine Besserung, sondern Verschlimmerung bis zu völliger Ertaubung erfolgt sein soll.

Was nun die diagnostische Sonderung des echten Octavusneurorezidivs von der toxischen Neuritis des Nerv. octavus infolge von antiluischen Mitteln, besonders des Salvarsans, anbetrifft, so meint *Alexander*, daß sie derzeit noch nicht möglich sei. Die These, daß die im Anschluß an Salvarsaninjektion bei negativem Wassermann auftretenden Octavuserscheinungen als toxisch aufzufassen seien, kann nicht aufrechterhalten werden. Auch bei Fortdauer der Infektion kann die *Wassermann*sche Reaktion für einige Zeit vorübergehend negativ werden. Der negative Wassermann spricht nicht gegen die direkte luische Ätiologie des Neurorezidivs. Am ehesten verwertbar ist noch das Zeitintervall zwischen der letzten antiluischen Behandlung und dem ersten Auftreten der Octavuserscheinungen; je größer dieses Intervall ist, um so eher wird man bei auftretenden Octavuserscheinungen an ein Neurorezidiv denken müssen. Um eine toxische Octavuserkrankung dürfte es sich dagegen in den Fällen handeln, in welchen die Octavuserkrankung kurze Zeit (wenige Tage bis 3 Wochen) nach Einverleibung des antiluischen Mittels in den Körper zum Ausbruch gekommen ist.

Besteht die Ansicht von *Alexander* zu Recht, so handelt es sich bei der großen Zahl unserer Fälle von Octavuserkrankung nach Salvarsanmedikation nur einmal um eine toxische Erkrankung und zwar in Fall 15, wo sie exakt 3 Tage nach der ersten und einzigen Salvarsaninjektion erfolgt, und wo 3 Monate hinterher, allerdings auch ohne Wiederholung der Kur, der Zustand unverändert war;

[12]) *Castex*, Monatsschr. f. Ohrenheilk. 1914. S. 507.

Digitized by Google

die Erkrankung war einseitig (links) und ziemlich leicht. Ein Fall toxischer Erkrankung nach Hg würde dann No. 3 sein, bei dem die Erkrankung, bei allerdings schon nach der ersten Kur eingetretenem Neurorezidiv, sich unmittelbar nach einer erneuten Hg-Injektion bis zur völligen Ertaubung verschlimmert, und Fall No. 5, bei dem ¼ Jahr nach kombinierter Salvarsankur, aber unmittelbar nach Hg-Sal.-Injektion eine schwere Acusticusaffektion einsetzt. Für beide muß dahingestellt bleiben, ob die plötzlich nach der Hg-Sal.-Injektion einsetzende Hörstörung lediglich auf diese Injektion allein zurückzuführen ist oder ob für sie der Boden durch die vorangegangene Salvarsankur bereitet war, eine Frage, deren Beantwortung ebenso wichtig, wie zurzeit noch nicht möglich ist.

Im ganzen sahen wir also 17 Fälle, 13 von Oktober 1913 bis Juli 1914 und 4 von 1917. Aus naheliegenden Gründen möchte ich auf Grund dieser Zahlen zu der Frage, ob die Hörstörungen nach Salvarsan abgenommen haben, nicht Stellung nehmen, denn wenn für 1915 und 1916 keine Notizen vorliegen, so kann daran gewiß mit Schuld sein, daß das große poliklinische Material, das zeitweise durch Behandlung von Soldaten noch größere Anforderungen an die Ärzte der Poliklinik stellte wie in Friedenszeit, infolge der erheblich verringerten Ärztezahl während des Krieges unmöglich so genau beobachtet werden konnte. Doch scheint mir, daß *Alexanders* Ansicht: „Die Änderung der Technik von der intramuskulären bzw. subkutanen zur intravenösen Injektion oder, besser gesagt, zur intravenösen Infusion hat entschieden die Gefahren, die das Salvarsan dem Octavus bot, in hohem Grade vermindert", das Richtige trifft. Auch Geheimrat *Lesser*[13]), durch dessen Klinik ein Teil obiger Fälle ging, glaubte damals, daß Gehörstörungen nach Salvarsan immer seltener geworden seien.

In 6 Fällen waren beide Octavi geschädigt (Fall 1, 2, 3, 6, 7, 15), 4 mal (No. 4, 8, 9, 11) der linke, 3 mal (No. 3, 13, 17) der rechte Octavus, 2 mal (No. 10, 16) der linke Cochlearis allein, 1 mal (No. 12) beide Cochleares, 1 mal (No. 14) der rechte Cochlearis. 2 Fälle zeigten außerdem noch eine Lähmung des rechten Facialis. Einseitig war die Erkrankung 10 mal (= 59 pCt.),7 mal (=41 pCt.) doppelseitig. Diese vorwiegende Einseitigkeit der Erkrankung, die bei den Fällen, die *Benario* durch weitreichende Umfragen sammeln konnte, sogar 70 pCt. beträgt, soll nach ihm auch gegen

[13]) Mündliche Mitteilung.

Digitized by Google

ihre toxische Natur und für die Anschauung sprechen, die *Ehrlich* von Anfang an vertreten hat, daß es sich nämlich bei den Affektionen an den Basalnerven meist um Einzelherde handelt, die sich mit Vorliebe aus anatomischen Gründen an den Nerven lokalisieren, die enge Knochenkanäle zu passieren haben. So erkläre es sich auch, daß am häufigsten der durch besonders enge Knochenkanäle verlaufende Acusticus, nächstdem der Opticus erkrankte. Nach *Benario* ist die Häufigkeitsskala folgende: Acusticus, Opticus, Okulomotorius, Facialis, Abducens, Trigeminus.

Was für unsere Fälle mit frischer Lues die Zeit des Eintritts der Acusticusaffektion anbetrifft, so lag sie 10 mal innerhalb der ersten 2 Monate nach der Salvarsaninjektion.

No. 16.	Hörschädigung	im Anschluß	an	Salv.-Injektion,	etwa	3	Mon.	nach	der	Infektion.
No. 15.	"	3 Tage	nach	"	"	5	"	"	"	"
No. 12.	"	3 Wochen	"	"	"	3	"	"	"	"
No. 11.	"	4—6 "	"	"	"	3	"	"	"	"
No. 1.	"	7 "	"	"	"	5	"	"	"	"
No. 6.	"	7 "	"	"	"	17	"	"	"	"
No. 13.	"	7 "	"	"	"	5	"	"	"	"
No. 4.	"	2 Monate	"	"	"	3	"	"	"	"
No. 5.	"	2 "	"	"	"	8	"	"	"	"
No. 10.	"	2 "	"	"	"	4	"	"	"	"

4 mal war eine längere Zeit vergangen.

No. 17.	Hörschädigung	11 Wochen	nach	Salv.-Injektion;		5	Monate	nach	der	Infektion.
No. 2.	"	3 Monate	"			6	"	"	"	"
No. 9.	"	3½ "	"	"		4½	"	"	"	"
No. 3.	"	4 "	"	"		6	"	"	"	"

In Fall No. 8 lag die Infektion 11¼ Jahre, in No. 7 19 Jahre (hereditär) zurück; beidemal begann die Affektion schon vor der Salvarsanmedikation.

Was den Verlauf der Fälle betrifft, so heilten 3 wieder vollkommen aus (No. 6, 11, 16); 2 mal nach erneuter Salvarsankur, 1 mal nach Schwitzkur. Jedesmal war die Hörstörung ziemlich gering gewesen und hatte allmählich eingesetzt. Überhaupt ist die Prognose der leichten Fälle (geringe Herabsetzung der Hörschärfe, spontaner Nystagmus ohne Schwindel, subjektive Geräusche) günstig; bei ihnen erfolgt meist Restitutio ad integrum.

Besserung (erhebliche) sehen wir 2 mal nach der zweiten kombinierten Salvarsankur (No. 3, 17), (sehr geringe) 4 mal

Digitized by Google

(No. 1, 7, 8, 10). Unverändert bleibt der Zustand 6 mal. Eine Verschlechterung erfolgte 1 mal (No. 4). 1 mal (No. 9) war über den Ausgang nichts festzustellen.

Bezüglich der Prognose gelten im allgemeinen auch für unsere Fälle die von *Alexander* aufgestellten Gesichtspunkte:

1. In leichtgradigen Fällen ist die Prognose günstig und vollständige Restitutio ad integrum nicht selten.

2. In Fällen von bedeutender Octavusaffektion und zwar sowohl in solchen von isolierten Erkrankungen des Cochlearis mit mittelgradiger Herabsetzung der Hörschärfe als auch in Fällen von Cochlearis- und Vestibularisaffektion mit typischen Anfällen von Labyrinthschwindel ist die Prognose minder günstig, vollständige funktionelle Wiederherstellung selten. Relativ häufig beobachtet man bleibende Schädigung der Hörschärfe, mitunter etappenweise weitere Verschlechterung derselben.

3. Die isolierten Vestibularisaffektionen geben klinisch eine günstige Prognose, mag nun die Heilung mit erhaltener oder erloschener Erregbarkeit des Vestibularis erfolgen; jedenfalls verliert der Kranke die Schwindelanfälle, und die restierende geringe Gleichgewichtsverminderung kommt im Alltagsleben nicht zur Geltung.

4. Ungünstig ist die Prognose der apoplektiform einsetzenden schweren Octavusaffektionen mit heftigem Labyrinthschwindel, hochgradiger Schwerhörigkeit oder vollkommener Taubheit. Ein großer Teil dieser Fälle heilt mit vollkommener Ertaubung aus, in anderen Fällen bleibt eine geringe Hörschärfe bestehen.

Man hat nun alsbald, nachdem die Acusticusschädigungen bekannt geworden, von otiatrischer Seite aus Richtlinien für Salvarsanmedikation aufzustellen versucht, die sich auf das vom Einzelnen beobachtete Material stützen und gewiß noch der Korrektur bedürfen.

Kein Zweifel aber besteht, daß seit Anwendung der intravenösen Infusion an Stelle der subkutanen Injektion und seit Einführung der kombinierten und wohl auch wirksameren Salv.-Hg-Behandlung Octavusaffektionen seltener geworden sind. Ferner lehren die Beobachtungen, daß in allen Fällen von frischer Lues mit chronischen, aber nicht luischen Affektionen des inneren Ohres (traumatisch, professionell, nervös, toxisch) zunächst eine Hg-Kur und erst nachher eine Salvarsankur gemacht werden sollte. Insbesondere gehören hierhin auch die auf Oktosklerose oder Arteriosklerose zurückzuführenden Erkrankungen des inneren Ohres.

Digitized by Google

Für Hörstörungen, die auf Heredolues beruhen, läßt sich heute noch keine Richtschnur aufstellen, da man nach Salvarsan sowohl Besserungen wie Verschlechterungen gesehen hat. Ausreichendes Material liegt noch nicht vor.

Erkrankungen des Mittelohres scheinen die Salvarsanmedikation nicht zu kontraindizieren.

Daß aber bei intaktem inneren Ohr von der Salvarsanmedikation für den N. octavus unter keinen Umständen ein Schaden zu befürchten sei, eine Behauptung, die *Alexander*[14]) schon 1910 aufstellte und die er neuerdings als erprobt hinstellt, stimmt nicht. Zweifelsohne treten solche Acusticusaffektionen auch bei vorher völlig ohrgesunden Leuten auch heute noch auf, ohne daß wir bis jetzt entscheiden können, ob diese Affektion infolge oder trotz des Salvarsans erfolgt. Aber solche unglücklichen Zufälle sind selten; konnten wir in der Klinik in relativ kurzer Zeit auch eine relativ große Zahl zusammenstellen, so darf man dabei andererseits nicht vergessen, daß in der gleichen Zeit in Berlin viele Tausend Salvarsankuren zur Bekämpfung einer Volksseuche, die infolge des langen Krieges noch bedeutungsvoller erscheint, vorgenommen sind.

Immerhin sollten vor Beginn einer Salvarsankur dem Ohrenarzt alle die Fälle zur genaueren Untersuchung zugeführt werden, bei denen auch nur der Verdacht eines bereits bestehenden Ohrleidens und damit die Möglichkeit einer der oben erwähnten Kontraindikationen vorliegt.

---

[14]) *Alexander*, Syphilis des Gehörorgans. S. 52.

Digitized by Google

XI.

Zweiundeinhalbes Jahr Ohrenarzt auf dem Balkan.

Von

Prof. Dr. TH. S. FLATAU
in Berlin.

Zu Anfang des Jahres 1916 erhielt ich den Befehl, mich bei der Etappeninspektion in Leskovac zu melden, und nach einiger Zeit wurde ich damit betraut, eine Ohren-, Hals- und Nasenstation in Uesküb einzurichten.

Seit Kriegsbeginn im Westen tätig gewesen, waren mir die Verhältnisse im Südosten gänzlich neu. Es war kurz nach der Besetzung Mazedoniens. Was unsere Truppen in diesen Gebieten zu leisten hatten, welche Schwierigkeiten bei der Eigenart des riesenlangen Etappenweges, bei den Sonderaufgaben der Seuchenbekämpfung in der fremdartigen Umgebung zu überwinden waren, das wird von berufenerer Seite beschrieben und gewürdigt werden müssen. — Den Militär- und Facharzt berührte es scharf genug. Man kann sagen, daß in seiner Tätigkeit alle die Schwierigkeiten sich als schwer zu lösender Niederschlag immer wieder fanden und noch kompliziert waren durch seinen notgedrungenen Verkehr mit der Bevölkerung. Nach einer oberflächlichen Schätzung waren mindestens 15 verschiedene Völkerschaften vorhanden, von denen hier genannt werden mögen: die Mazedonier, Serben, Bulgaren, Türken, Rumänier, die Montenegriner, Griechen, Spaniolen und Albanier, unter denen wieder die mohammedanischen Arnauten von den christlichen Miriditen unterschieden werden mußten. Auch aus Saloniki versprengte Italiener waren nicht selten; aber wie wäre eine Liste der Völkerstämme in einem Balkanstaat vollständig, ohne der Zigeuner zu gedenken. Sind sie auch zumeist seßhafte, auf besondere Bezirke angewiesene Dörfler geworden, so haben sie ihre Eigenart in Sprache, Brauch und Sitte hier mehr noch als in den österreichischen Staaten bewahrt. Unheimlich berührt den Mitteleuropäer, die Ärmeren in wüsten Erdlöchern in furchtbarstem Schmutz hausen zu sehen.

Man kann sich wohl vorstellen, was es da bedeutete, unsere Heere vor Seuchenübertragung zu schützen.

Digitized by Google

Einen Vorgeschmack von der Quartiernot, die uns erwartete, bekam ich schon auf der Fahrt. Die Offizierswohnungen in den Gasthöfen wurden immer einfacher, was nichts schadete, aber auch immer unsauberer und ungezieferreicher, was sehr peinlich war. Unvergeßlich bleiben mir auch die vorsichtig und langsam geleiteten Bahnfahrten auf den eingleisigen, häufig unterwühlten Strecken in scheibenlosen Holzwagen in fürchterlicher Kälte. Uesküb, das meine Dienststelle werden sollte, ist das alte Scopi; der Lage nach herrlich anzuschauen, mit dem hochragenden, meist schneebedeckten Ljubotin im Nordwesten und dem Karaschitza im Südwesten, weit mit zahlreichen Minarets zu beiden Seiten des Vardar sich dehnend und namentlich am Bahnhofe und in der Türkenstadt ein ganz an Konstantinopel erinnerndes farbenfrohes und trachtenreiches Getümmel bietend. Wäre nur nicht die Quartiernot und die Heiznot gewesen — die wenigen leidlich brauchbaren Gebäude waren bald durch die hohen Verwaltungsbehörden, Stäbe und Kommandos besetzt. — Im Innern der Stadt waren die Häuser meist wenig einladend und die Zimmer eisig. So war es noch ein Glück, das unser Kriegslazarett die Türkenschule, den früheren Sultanatspalast, erhielt, wo bisher ein bulgarisches Kriegslazarett gehaust hatte. Was da unsere Soldaten in Ausräumung und Wiederherstellung zu leisten hatten, war enorm; denn von den vorhandenen Anlagen war alles zerstört, und, da kaum noch ein Möbelstück zurückgeblieben war, mußten unsere braven Kriegstischler unter den freiwilligen Krankenpflegern und Soldaten wieder an die Arbeit gehen. In einem kleinen Nachbarhäuschen erhielt ich im ersten Stockwerk ein Zimmer von den Ausmaßen 2¼ zu 4 m. Ein Bett mit Mückenschleier, eine alte Schulbank und ein rohgezimmerter Stuhl mit einem wackligen kleinen Tisch bildete die Ausstattung, und hier habe ich ein volles Jahr gehaust. Was der Kulturmensch entbehren mußte, wurde durch die wunderbar anregende ärztliche Tätigkeit und die enge Arbeitsgemeinschaft mit tüchtigen Kollegen reichlich aufgewogen. Hier muß ich besonders der Herren von der bulgarischen Mission vom Roten Kreuz gedenken, des kürzlich uns unerwartet entrissenen Prof. *Goldammer* und des leitenden Chirurgen vom Lazarett auf der Zitadelle Uesküb, Stabsarztes Dr. *Kaiser*. Wir hatten in der ersten Zeit auch — einem Wunsch unserer vorgesetzten Behörde folgend — die Zivilbevölkerung zu beraten. Und wenn da oft tageweit zu Pferde und auf den starken kleinen Eseln hergepilgert die Dörfler familienweise in ihren bunten Trachten

Digitized by Google

heranströmten, gab es für uns und unsere Schwestern viel zu staunen. Mehr noch, wenn die farbigen Hüllen fielen und nun unter fürchterlichen Unterbedeckungen die alten Schwären und die Riesentumoren erschienen, wenn in Scharen die Blinden, die Tauben und die Stummen uns zugeführt wurden in rührendem gläubigem Vertrauen auf den „Germanski-Doktor"! Da hielt dann auch die Ohren- und Halsstation reiche Ernte in diesem von dem modernen Sonderfach noch fast unberührt gebliebenen Erdenwinkel! Ohreiterungen mit allen denkbaren Komplikationen, multiple Nebenhöhlenerkrankungen, Riesenfibrome in den Luftwegen boten sich dar, alle Arten von Kehlkopfgeschwülsten harrten des Messers, wie in der Zeit vor der Entdeckung des Kehlkopfspiegels. Auffallend groß war die Zahl der meist malignen Kiefertumoren: Karzinome, Sarkome, Osteome, vielfach in Riesendimensionen, so daß der Kopf als ein Anhängsel der Neubildung erschien — meistens waren es leider nicht mehr operable Erkrankungen. — Unter den Kindern, die meiner Station zugeführt wurden, befand sich auch eine ganze Anzahl von Nomaerkrankungen. Sie waren alle so schauerlich verwahrlost und heruntergekommen, daß jeder Hilfsversuch versagte. Ein Fall zeigte die Erkrankung doppelseitig — beide vollkommen nekrotisch gewordenen Oberkiefer wurden aus ihrem verjauchten Bett entfernt. Nur ein etwas älteres und noch leidlich genährtes Kind konnte ebenfalls nach Entfernung des nekrotischen Kiefers erhalten werden. — Erwähnenswert ist auch der Fall eines bulgarischen Soldaten mit Nekrose des ganzen rechten Oberkiefers. Die Erkrankung war nach einer etwas sehr heroischen Reihe von antisyphilitischen Kuren eingetreten und wurde von mir und dem zugezogenen chirurgischen Kollegen auf die Quecksilberintoxikation zurückgeführt. Der Oberkiefer konnte im ganzen herausgehebelt werden, die Heilung erfolgte ohne weitere Störung.

Zu den orientalischen Merkwürdigkeiten gehört folgender Fall: Etwa 40 jährige Frau, von blassem, leicht cyanotischem Aussehen, stark abgemagert, mit Kehlkopfstridor, stimmlos, tonlos, hustend mit blutigschaumigem Auswurf. Die Krankengeschichte kann nicht erhoben werden, da kein türkischer Dolmetscher zur Stelle ist. Bei der Untersuchung mit dem Kehlkopfspiegel erscheint ein blauschwarzes Gebilde, das den größten Teil der Lichtung einnimmt, nur rechts hinten ist ein Teil der Stimmlippe eben sichtbar. Das Gebilde erwies sich als prall, eindrückbar und war nach Kokainanwendung auch als sehr beweglich zu erkennen. Ich gestehe, daß mir der Fall

Digitized by Google

recht sonderbar erschien. Eine dunkle Ahnung von dem Zusammenhang kam mir erst, als mir die Beweglichkeit bei den weiteren Tastversuchen den Charakter einer Eigenbewegung anzunehmen schien, trotzdem war ich wie meine Assistenten und Schwestern doch sehr überrascht, als bei dem ersten Versuch der Entfernung die Kehlkopfzange von der linken Stimmlippe einen lebenden Blutegel entfernte. Das Tier wurde später als Pferdeegel bestimmt und hatte über 14 Tage an dieser Stelle gesessen. Hineingelangt war es mit einem Trunk, wobei die Frau sich verschluckt hatte. — Einige Monate später sah Herr Oberstabsarzt K., der damals Chefarzt des Uesküber Lazaretts war, zwei ähnliche Fälle in einem unserer Feldlazarette in Bulgarien. Diese sind dann auch in der Berliner Klinischen Wochenschrift beschrieben worden.

Für die Kranken des bulgarischen Heers war recht gut gesorgt. Insbesondere bot die erwähnte bulgarische Mission vom deutschen Roten Kreuz musterhafte Einrichtungen. Und hier waren auch die ophthalmologischen und otologischen Fachärzte berufen, den deutschen und bulgarischen Kollegen zu helfen; viele dieser Dienstfahrten und Dienstritte auf das alte befestigte Schloß sind mir unvergeßlich, denn die Zitadelle lag auf einem die Stadt beherrschenden Berge und gab einen wunderbaren Fernblick auf ganz Uesküb, um so reizvoller, wenn man den Weg durch die alte enge Türkenstadt genommen hatte. Auffällig genug, um es hier nicht unerwähnt zu lassen, erschien mir die große Widerstandskraft und Unbekümmertheit vieler bulgarischer Soldaten nach schweren Kopf- und Hirnoperationen. Es war oft gar nicht möglich, sie ruhig und in Bettlage zu erhalten, und ich war ebenso wie meine deutschen Kollegen erstaunt, ja erschreckt, sie nach ein paar Tagen herumgehen zu sehen, wo die Unsrigen sich noch nicht zu regen imstande gewesen wären. Auch ihre Fähigkeit im Ertragen der großen Temperaturschwankungen wie der höchsten Hitzegrade war bewundernswert. In der heißesten Zeit, wo bei uns über Tage der Betrieb ruhen mußte, vollführten die Soldaten der bulgarischen Offiziersschule neben unserm Kriegslazarett ihre Marschübungen in lebhaftestem Zeitmaß und ersetzten dabei noch die Militärmusik durch ihre flottgesungenen Marschlieder mit solcher Verve und Beharrlichkeit, daß sie mir noch heute im Ohre nachklingen.

Ohne vermittelnden Frühling setzte die berüchtigte mazedonische Hitze ein; da gab es für einen älteren Mitteleuropäer mancherlei Schwierigkeiten. Die Wege in der Mittagszeit wurden zu einer fast unüberwindlichen Strapaze. Leichte Kleidung,

Digitized by Google

Nackenschutz und Tropenhelm mußten beschafft, die ganze Dienst-einteilung umgestellt werden. Die ersten Fleckfieberfälle stellten sich auf der Seuchenstation ein und wurden nicht ohne eine gewisse ahnungsvolle Feierlichkeit vorgeführt. Viele unserer Kranken, fast alle Ärzte erkrankten auch an der Pappatacciseuche. Zeigte sich diese auch im allgemeinen als eine kurzdauernde Erkrankung, so litten doch namentlich ältere Herren danach unter längeren Schwächezuständen und sie konnten — entgegen der ursprünglichen Annahme — bald darauf ein zweites Mal oder, wie ich selbst, ein drittes Mal erkranken.

Mit der fortschreitenden Sommerzeit kamen dann in immer größer werdenden Trupps Ruhrkranke von den Fronten und zwar — da viele sich erst spät krank meldeten und in den ersten Wochen die Erscheinungen vernachlässigten oder verheimlichten — in oft schon recht bedrohlichen Zuständen. Typhus, Paratyphus und Malaria nahmen ebenfalls zu. So kam es, daß unter dem Zwange der Notwendigkeit auch wir Fachärzte neben der Haupttätigkeit eine förmliche Seuchenstation zu betreuen hatten. Wem es gelang, sich in diese der mazedonischen Zone angepaßte neue Arbeit zu vertiefen, hatte es vom Standpunkte des Arztes nicht zu bereuen. Denn man sah sich einer Fülle von neuen und vielfach durch gemischte Infektion verwickelten Krankheitsbildern gegenüber, man gewann einen Einblick in die moderne Erkennungslehre und Behandlungsweise und konnte an den in Mazedonien höchst erschwerten Aufgaben der Seuchenabwehr wirksamen Anteil nehmen. In der ersten Zeit war es für die verhältnismäßig wenigen Ärzte recht schwer, allen diesen Pflichten gerecht zu werden, und zwar nicht nur wegen der großen Krankenzahl — so hatte ich auf der Ohrenstation mit etwa 60 Betten und einer starken Ambulanz und auf der Seuchenstation zeitweilig 250—300 Kranke liegen. Schlimmer war, daß ich ebenso wie die meisten damaligen Kollegen der Türkenschule selbst an Ruhr erkrankte. Niemand von uns, der noch Arbeit leisten konnte, hat in jener Zeit der Krankheit nachgegeben — es konnte auch niemand entbehrt werden. Trotz der zunehmenden Schwäche, dauernden schlechten Befindens und eines Gewichtsverlustes von schließlich einigen 40 Pfunden blieb ich, konnte mir aber nicht verhehlen, daß ich einen zweiten Sommer bei immerhin beträchtlich verminderter Widerstandskraft kaum überwinden würde.

Bevor ich aber in meinem Bericht von Mazedonien scheide, muß ich noch eines Ereignisses gedenken, das in seiner tragi-

Digitized by Google

komischen Gewalt mir wie allen Beteiligten unvergeßlich bleibt. An einem schönen warmen Tage hatte die Ohrenstation ihre zahlreichen ambulanten und die bewegungsfähigen klinischen Kranken zu einem Gartenfest geladen. Die Schwestern und Pfleger hatten in dem geräumigen Park des Lazaretts lange Tische vorbereitet, sie mit Blumen und allerlei köstlichen Erfrischungen versehen, die der Leiter gespendet hatte. Mannschaften, Offiziere und Schwestern saßen fröhlich und einträchtig zusammen, als unter unserm Tisch plötzlich eine rieselnde Flüssigkeit erschien und sich langsam, aber sicher vermehrte. Man dachte anfangs an einen Rohrbruch in der Wasserleitung, bei den dortigen Anlagen kein seltenes Ereignis — und blieb ruhig sitzen, nur bemüht, die Füße vor Durchnässung zu sichern. Aber bald dehnte sich das Naß über den ganzen Gartengrund aus — die Teilnehmer mußten in das Haus flüchten. Aber auch hier begann das Wasser schon in das Treppenhaus einzudringen, während der Park sich in einen flachen Teich umwandelte, in dem allmählich die Langbänke herumzuschwimmen anfingen. Schon dehnte sich das Überschwemmungsgebiet über die Straße, die an dem Lazarett vorbeiging und uns von unserm Wohnhäuschen trennte, und immer noch stieg die Flut. Das war die Wirkung des Hochwassers und zwar in einer Gewalt und Stärke, wie sie in Uesküb bisher nur einmal vor 21 Jahren erlebt worden war. Schon lagen Hospital und Wohnhäuser in einem unendlich weiten See, wir sahen uns von aller Welt abgeschieden. Auf schnell gezimmerten Notflößen wurde eine Art Verkehr zwischen dem Krankenhause, den Verwaltungs- und Wohnhäusern von unsern braven Soldaten eingerichtet, und auch unsere kriegsgefangenen Russen haben sich bei diesen neuen Aufgaben des Rudersports wohl bewährt. — In unserm Wohnhause konnte nur noch das erste Stockwerk bewohnt werden, aber mit Sorgen sah man auf die noch immer steigende weite Wasserfläche. Und es war keine leichte Aufgabe, von dem unsicheren Notfloß zu den Treppen zu waten. Der Vardar schäumte und raste. In den Uferstraßen stand das Wasser auch so hoch, daß es den Reitpferden bis zur Mitte des Bauches ging. Hin und wieder verkündete ein dumpfer Krach den Zusammensturz benachbarter kleiner Häuser. Die unwiderstehliche Gewalt des Hochwassers hatte leider auch die tüchtige Holzbrücke über den Vardar fortgerissen. Wie groß aber auch unsere Gefahr und die Unbequemlichkeit des notgedrungenen Seeverkehrs in der Stadt gewesen sein mochten, so war doch die Lage für unsere Heeresverwaltung, namentlich für die Herstellung

Digitized by Google

der zerstörten Verbindungen und Zufuhrstraßen ungleich drohender. Kaltblütigkeit und hervorragender Fleiß haben Hervorragendes geleistet, um die schlimmen Folgen zu verhüten, und allen ist wohl ein Stein vom Herzen gefallen, als nach einigen bösen Tagen die Flut zu sinken begann. Eine gute Woche dauerte es aber, bis der Weg zur Stadt leidlich frei war. Aber bei den großen Wasserlachen waren Fahrten und Ritte noch nicht ganz ohne Gefahr, und auch ich mußte einen Fehltritt meines sonst zuverlässigen Pferdes mit einem bösen Sturz in das unerfreuliche schmutzige Element und schmerzhaften Kontusionen büßen.

Die Akme der Seuchenzugänge wurde mit dem Ausgang des Hochsommers für uns überwunden. Im Winter 1917/18 zeigten sich auch die Erfolge der trotz allergrößter Hindernisse mustergültig streng durchgeführten Entlausungsmaßregeln in der verhältnismäßig geringen Zahl der Fleckfiebererkrankungen. So konnte die Tätigkeit wieder mehr in das eigentlich fachärztliche Fahrwasser einbiegen, zumal da jetzt regelmäßige Zusammenkunft der Kollegen gemeinsamen Austausch der Erfahrungen und Austausch und Vertiefung wissenschaftlicher Ausbeute verhieß.

Ich konnte mich aber der Erkenntnis nicht verschließen, daß mein Befinden durch die mehrfachen Erkrankungen, insbesondere durch die langdauernden ruhrartigen Darmstörungen, beträchtlich gelitten hatte, und so war ich um so mehr zufrieden, daß mit dem Beginn des Jahres 1917 mir eine Versetzung nach Rumänien beschieden wurde, als mir meine Kollegen auch zu einem Klimawechsel geraten hatten.

Der kürzeste Weg: Uesküb—Nisch—Pirot—Sofia und dann durch Bulgarien über Rustschuk—Giurgiu war noch nicht recht gangbar. So wählte ich den Reiseweg der längeren aber direkten Linie Uesküb—Budapest—Bukarest und konnte mich der mächtigen Fortschritte der militärischen Eisenbahnverbindungen und auf dem Teile Nisch—Belgrad auch der ungewohnten Bequemlichkeiten des Balkanzuges erfreuen.

Als ich mich in den ersten Februartagen des Jahres 1917 in Bukarest meldete, bot die Stadt ein recht ungastliches Aussehen. Ich war gerade in die Zeit der stärksten Schneewehen geraten; hügelhoch türmten sich die weißen Wälle, und bei den weiten Entfernungen, dem unfreundlichen Gestöber und den eisigen Winden war es nicht leicht, die nötigen Dienstgänge zu erledigen und sich in dem Getriebe der erst seit kurzem besetzten Stadt zurechtzufinden. Es zeigte sich, daß ich die großangelegte Ohrenstation

Digitized by Google

des 128. Kriegslazaretts zu übernehmen hatte, eines der schönsten Häuser in dem Riesenmilitärhospital Regina Elisabeth im Südwesten der Stadt. Da gab es viel zu schaffen und einzurichten, denn die Rumänen hatten beim Verlassen den Anlagen böse mitgespielt. Aber es erwies sich auch, was verständnisvolles Durchgreifen und Entgegenkommen der oberen Behörden im Verein mit gemeinsamem Wirken der Kameraden unter den ungünstigsten Umständen erreichen konnte, denn in Mengen waren bereits türkische und bulgarische Heeresangehörige und rumänische Kriegsgefangene eingetroffen und wieder bedrohte die Fleckfiebergefahr aufs Höchste unsere Besatzung und streckte manch einen aus unserm Kreise aufs Lager. Da kam mir wohl zustatten, was ich in Mazedonien gesehen und gelernt hatte. Es galt, neben den vertrauten Bildern der Typen der Malaria auch das Rückfallfieber zu erkennen und vor allem möglichst frühzeitig die Fleckfiebererkrankten und Fleckfieberverdächtigen zu fassen und dem Seuchenlazarett zuzuführen. Daß daneben die Maßnahmen der Vorbeugung und des Schutzes aufs Ausgiebigste und Strengste durchgeführt werden mußten, war eine selbstverständliche Forderung — es darf aber nicht vergessen werden, daß das bei den reichlichen türkischen Zugängen nicht leicht war und an den Opfermut und die Arbeitskraft der Kollegen die größten Ansprüche gestellt werden mußten.

Die Ohrenstation in Bukarest umfaßte in 2 Stockwerken 4 große Krankensäle zu etwa 40 Betten und 4 kleinere, in denen etwa 6—8 mehr ruhebedürftige fiebernde Kranke gelagert wurden. Bei enger Belegung konnten 230—240 Kranke untergebracht werden, und diese war im Anfang die Regel. Im unteren Stockwerk befand sich das aseptische Operationszimmer, im oberen das septische, zugleich der Verbandsraum, ein Isolierraum und ein Beobachtungszimmer. In jedem Stockwerk verfügten wir über ein gut eingerichtetes Badezimmer und ein bequemes Koch- und Anrichtezimmer. Wohnzimmer für die Schwestern waren gut und reichlich im Dachgeschoß eingerichtet. Schreibzimmer und ein besonderes Untersuchungs- und Sprechzimmer für den leitenden Arzt, dazu ein Hörprüfungszimmer neben einem Vorrats- und Sterilisierraum für die Verbandmittel waren im Erdgeschoß untergebracht. Für die reichbesuchte Ambulanz mußten allerdings die weiten Korridore als Warteräume mit ausgenutzt werden. Die instrumentelle Einrichtung war — durch meine eignen Instrumente und etliche requirierte Apparate, namentlich Multostate, ergänzt — fast vollkommen zu nennen. Eine erheblich größere Übersicht-

Digitized by Google

lichkeit des Betriebes wurde in der Folge noch dadurch erreicht, daß in dem Hause, wo ich in Quartier lag, das Erdgeschoß ebenfalls zu einem Ambulatorium eingerichtet wurde, wo in den Nachmittagsstunden eine besondere Offiziersprechstunde abgehalten wurde und auch dringliche und verspätet zugehende Fälle aus der Mannschaftsambulanz behandelt werden konnten. Da die Zugänge zu der Mannschaftssprechstunde bald die Hundertzahl überstiegen, wurde dafür ein eigener offener Schreibbetrieb eingerichtet, jeder Zugang wurde gebucht und durch eine Art Sperre eine wirksame Prüfung ermöglicht, um den bekannten Mißbräuchen entgegenzutreten.

Die Seuchenstation, der wir unsere Fleckfieberkranken zusandten, erwies sich dankbar und schickte uns in der ersten Fleckfieberperiode 1917 ein verhältnismäßig reiches Material von operativen eitrigen Ohrenerkrankungen zu — es sind etwa 50 solcher Fälle zur Operation gekommen, und über die ersten 20 konnte schon in jener denkwürdigen Tagung der Sanitätsoffiziere berichtet werden, die im Frühjahr im Hörsaale der Universitätsbibliothek eine große Anzahl unserer Kameraden aus allen Gebieten des besetzten Rumäniens, aus Mazedonien, Serbien und Bulgarien vereinigt sah und der Erörterung der Abwehr und Behandlung der verschiedenen Seuchen gewidmet war.

Zur Verwertung des reichen klinischen Materials an Fleckfiebernacherkrankungen, das an anderer Stelle ausführlich behandelt werden soll, wurde der bei den Aufmeißelungen gewonnene Eiter zur bakteriologischen Untersuchung gebracht und auf die dankenswerte Anregung von Herrn Kollegen Prof. *Voß* auch die Aufmerksamkeit der Bakteriologen auf Proteus 19 gelenkt. Es ist aber auf diesem Wege nichts Spezifisches gefunden worden, obwohl eine große Zahl ganz frischer Fälle zur Operation kamen. Material an Felsenbeinen zur histologischen Untersuchung ergab sich deswegen nicht, weil gerade alle diese frischen Fälle zur Heilung kamen. — Von der Fülle und Reichhaltigkeit der Beobachtungen mag das Programm der ersten Vorführung in der Ohrenstation Kunde geben, die im Mai 1917 vor den Kollegen abgehalten wurde. In der ersten Gruppe wurden eine Anzahl frischer Trommelfellrupturen gezeigt und die Krankheitserscheinungen, namentlich Syncope, Collaps, Hämorrhagien und Blutansammlungen, kochleare und vestibulare Ausfall- und Reizerscheinungen und die Infektionsgefahr, besprochen. Allgemeines Interesse erregte der Fall eines Offiziers-Stellvertreters, der bei einer Sprengung vor Bukarest

Digitized by Google

durch nahe Explosion einer Granate bewußtlos umgefallen war. Nach einiger Zeit zu sich gekommen, bemerkte er, daß er links sein Gehör verloren hatte, tat aber noch 3 Tage Dienst. Dann wurde er im Revier gespült (!) und erkrankte bald darauf aufs neue unter Bewußtlosigkeit. Nach mehreren Tagen eingeliefert und zu sich gekommen, hatte er für die 3 tägige Zeit des Dienstes und alles, was in diesen Tagen geschehen war, die Erinnerung vollkommen verloren, und sie ist auch nie mehr wiedergekehrt. Seine Kameraden wollen nur bemerkt haben, daß er in der Zeit in sich gekehrt und verändert, wie „melancholisch", gewesen sei. Reichliche übelriechende Eiterung, Temperatursteigerung, stark empfindlicher Warzenfortsatz, dauernde heftige Kopfschmerzen, Infiltration der seitlichen Halsgegend und völlige Taubheit führten zur Operation, die bereits umfangreiche Zerstörung des Transmissionsapparates, eine perisinuöse und extradurale Eiterung nebst Senkungsabszeß aufdeckte. Heilung mit völliger Taubheit. Die Behandlung der frischen Rupturen geschah auf der Station im allgemeinen konservativ, bei strenger Bettruhe und sicherem Schutzverband. Nach schon früher bei der II. Armee gewonnenen Erfahrungen wurde bei schweren Reizerscheinungen zunächst probeweise eine Staubinde um den Hals gelegt. Bei allen Verletzten, die dabei Erleichterung fühlten und Verringerung des Kopfdruckes, des Sausens und des Schwindels berichteten, wurde das dann in regelmäßigen Zwischenräumen, von 5 bis schließlich auf 20—30 Minuten steigend, regelmäßig fortgesetzt. Einen Schaden oder eine Vermehrung der Beschwerden habe ich nie davon gesehen, wohl aber mich im Anfang auch durch otoskopische Prüfung während der Stauung überzeugt, daß bei schonender und dauernder Fortsetzung des Verfahrens ein günstiger Einfluß auf die Heilungs- und Benarbungsvorgänge ausgeübt wird, indem eine deutliche Vermehrung der Gefäßfüllung sichtbar wird. — In der zweiten Gruppe wurde über die zur Operation gekommenen Ohrenkranken berichtet. Sie fielen schon durch ihre Menge auf, denn der über 50 Kranke fassende Haupt- und Nebensaal war gänzlich von ihnen belegt und wurde auch in der Folge wesentlich für diese Kranken reserviert und der Obhut einer vorzüglich pflegenden, rührend-pflichttreuen Diakonissen-Schwester Berta anvertraut.

Unter den besonders vorgestellten Kranken mit Komplikationen seien genannt: Jäger Z. mit linksseitigem Kleinhirnabszeß und rechtsseitigem perisinuösem Abszeß mit tiefer Halsphlegmone; ein zweiter Fall von Kleinhirnabszeß mit Encephalitis

Digitized by Google

haemorrhagica, bei dem ein großer Granulationspfropf am Mittelohr als hermetisch nach dem Gehörgang abschließendes Ventil gewirkt hatte[1]); sodann mehrere schwere Schußverletzungen der Felsenbeine, Kieferschußverletzungen mit Beteiligung der Nebenhöhlen; eine Stirnbeinschußfraktur mit Zertrümmerung der Stirnhöhlen; ein Fall von Sinusthrombose und mehrere Fälle von retroaurikulärer Fistel, die durch die *Passow*sche Plastik in wenigen Wochen felddienstfähig geworden waren.

Neben so vielen glücklichen Ergebnissen fehlte es auch nicht an einigen belehrenden Sektionsergebnissen, namentlich bei den türkischen Soldaten, die nicht selten spät und in sehr heruntergekommenem Zustande eingeliefert wurden. Bei ihnen wurde wegen der häufigen Herzschwäche und des dürftigen Allgemeinzustandes in der Regel die Vereinigung einer örtlichen Anästhesie und mit der Äthertröpfchennarkose gemacht. Es verdient die Beobachtung hervorgehoben zu werden, daß beim Annarkotisieren mit Äther der noch elende Puls sich immer nach der Adrenalininjektion erheblich besserte.

Zu dieser dritten Gruppe wurde der Fall eines deutschen Musketiers genauer berichtet:

Er hatte sich am 15. IV. wegen Ohrenschmerzen mit Ohrenlaufen krank gemeldet; nach 5 wöchiger Revierbehandlung kam er am 22. V. zur Station. Links Residuen, Calculi, Narben. Rechts untere Trommelfellhälfte fehlend, das Erhaltene verdickt, gerötet und vorgewölbt, Gehörgang und Warzenfortsatz etwas druckempfindlich. Unter feuchten Verbänden und

[1]) Es handelte sich um einen türkischen Soldaten, aus dessen Operationsbefund kurz nach dem Krankenblatt Folgendes wiedergegeben sei: Entfernung der den Gehörgang verschließenden Granulationsmassen. Beginn der Operation nach *Stacke*, wobei Eiter in auffallender Menge aus dem Kuppelraum stürzt. Eröffnung des Antrums und Resektion des Proc. mastoideus, dessen Knochenfläche z. T erweicht ist; an der Spitze und in weitem Umkreise nach hinten und oben zahlreiche Granulationen, eiterhaltige Säume von Zellen. Unter dem erweichten Knochen wird etwa in der Ausdehnung einer Aprikose weiches dunkelblauschwarzes Gewebe freigelegt, das sich als hämorrhagisch veränderte, stark verbreitete Hirnwindung erweist; dieselbe Veränderung zeigt die nächst höhere über ihr gelegene Windung, nur ist die Färbung etwas weniger dunkel und nach oben gegen das bereits normal erscheinende Gewebe scharf abgesetzt. Zwischen beiden Windungen, die vorsichtig gelüftet werden, stürzten etwa 1½ Eßlöffel rahmigen Eiters unter starker Pulsation hervor. Das Tegmen des Antrums und die Decke des Kuppelraums sind frei. Am Tage nach der Operation: Puls 78. Pat. ist völlig klar. Gibt durch den Dolmetscher an, daß er sich ganz leicht im Kopf fühle und fordert zu essen.

Pat. ist 2½ Monate später geheilt in seine Heimat entlassen worden.

Digitized by Google

Bettruhe bis zum 19. VI. völlige Schmerzlosigkeit, Trockenheit und Wohlbefinden. Am 25. VI. mäßige Otitis externa (artefiziell?). Am 27. VI. wieder Eiterung, Temperatur. Warzenfortsatz druckempfindlich, teigige Schwellung.

Sofortige Operation 27. VI.: Sinus prominent, nach Abhebung schmaler Knochentafel Eiter, reichlich erweichte Knochenmassen und Granulationen hinten oben und hinter der hinteren Gehörgangswand. Der Sinus ist in etwa ½ cm Ausdehnung von diesen Massen bedeckt, auch ein Stück der Dura liegt nach oberflächlicher Auslöffelung dieser Massen frei zutage, zeigt sich aber glatt, ohne Abweichung und kaum gespannt. — Nach völligem Wohlbefinden vom Operationstage (27. VI.) bis 16. VII. plötzliche Erkrankung mit 39,9° bei 106 weichen Pulsen; Benommenheit, Augen geschlossen, Zunge belegt, im Rachen, an der Wunde nichts Besonderes. Pat. antwortet nicht auf Anruf. Lumbalpunktat ohne Druckvermehrung, geringe Menge, vermehrte Leukozyten, keine Eiterkörperchen. Nach Beratung mit zugezogenen chirurgischen und internen Kollegen wird Meningitis angenommen und von einem Eingriff abgesehen.

18. VII.: 72 weiche Pulse, 36,5°. Pat. jetzt klar. Gutes Befinden bis 23. VII. Pat. klagt über große Übelkeit und hat einen großen Ascaris lumbricoides ausgebrochen. Puls ist schwach.

26. VII.: Völlige Klarheit. Puls noch schwach. Wunde in guter Form.

28. VII.: Plötzlich eintretende schnell zunehmende Schwäche. Exitus.

Aus dem Sektionsbefund: Die Wunde sieht reizlos aus, eine besondere Sekretion besteht nicht. Duraaußenfläche zeigt keine besonderen Veränderungen. Seitenventrikel, besonders Hinterhörner, beträchtlich erweitert, mit reichlicher Menge seröser, leicht getrübter Flüssigkeit. Ependym spiegelnd glatt; am Boden des ebenfalls erweiterten 3. Ventrikels feinste Blutungen. Beim Einschneiden des Kleinhirns entleert sich eine dunkelgelbgrüne eitrige Masse aus einer walnußgroßen Höhle, die ungefähr in der Mitte und im oberen Teile des Kleinhirns gelegen ist.

Aus der Leichendiagnose: Rechtsseitige Mittelohr- und Warzenfortsatzoperation im Abheilungsstadium. Mittelohr frei von Entzündungserscheinungen. Hydrocephalus internus mit Erweiterung sämtlicher Hirnhöhlen. Multiple Substanzblutungen in den Hirnhöhlenwandungen. Großer Abszeß des Kleinhirns.

Ein weiteres Präparat betraf einen Oberkieferschußbruch bei einem türkischen Sergeanten. Der Mann war 3 Tage nach seiner Einlieferung von der chirurgischen auf die Ohrenstation verlegt worden und befand sich bereits in extremis.

Aus dem Aufnahmebefund: Von der Nase fehlt die Hautbedeckung, der Knorpel und vom Knochen ist nur ein Teil der rechten Nasenbeinhälfte erhalten. Rechte Kieferhöhle freiliegend, stark eitrig belegt und verunreinigt, die obere und seitliche Wand gesplittert, in der Höhle lose Knochensplitter, Alveolarfortsatz gebrochen und abwärts gesunken, umgebende Weichteile und rechter Mundwinkel geschwollen und druckempfindlich. Hirnerscheinungen sollen auf der chirurgischen Station nicht beobachtet worden sein. Pat. zeigt bei der Aufnahme äußerst schwachen Puls und ist

Digitized by Google

am Abend bereits benommen. Urin reichlich eiweiß- und zuckerhaltig. Zeitweise pulslos. Exitus am Morgen des 3. Tages.

Aus dem Sektionsbefund: Basisfraktur in der rechten mittleren Schädelgrube und in der Lamina cribrosa als Fernwirkung mit extra- und intraduralen Hämatomen, Basispiablutung. Einschuß an der rechten Gesichtsseite mit Zertrümmerung des rechten Oberkieferfortsatzes und Eröffnung der Kieferhöhle. Der Splitter steckt, nach Durchquerung des Nasenrachens rechts am Atlas vorbeipassiert, unter der Nackenhaut. Hämorrhagische Nephritis, sehr große Milz. Todesursache: Sepsis.

Danach wurde noch in dieser Gruppe der Fall eines türkischen Gefreiten demonstriert, der bereits mit den Zeichen allgemeiner Sepsis bei doppelseitiger Mittelohreiterung und rechtsseitiger Mastoiditis eingeliefert war. Weder bei der Radikaloperation, noch bei einer Nachoperation gelang es, auf den Ursprung einer offenbar vorliegenden konsekutiven tiefen Phlegmone zu kommen. Die Sektion zeigte, daß die Eitermassen bis zur Einmündungsstelle der linken Jugularis in die Vena anonyma gedrungen und schließlich in einen Nebenast der linken Vena jugularis eingebrochen waren. Metastatische Lungenabszesse im rechten Unterlappen. Milztumor, Piaödem. Keine Meningitis, Septicopyämie.

Zum Schluß dieser Reihe wurde noch ein Präparat gezeigt, dessen Spender, ein deutscher Soldat, glücklich geheilt wurde. Es war ein zum Teil bereits zerfallenes Karzinom der Ohrmuschel von der Größe einer starken Walnuß. Die Exstirpation geschah nach histologischer Bestätigung der Diagnose rücksichtslos über 1 cm im Gesunden.

Die Halsabteilung steuerte ein halbes Dutzend frischer Schreckaphasien nach Granatexplosionen und Verschüttungen bei und gab Veranlassung, die Aussichten der Wiederherstellung, den Wert der verschiedenen Behandlungsformen und die Verschiedenartigkeit der in ihren Symptomen und der Wirkung auf die Stimme und Sprache scheinbar so gleichmäßigen Erkrankung kurz zu erörtern. Etwas ausführlicher und außerhalb dieser Reihe wurde die Krankengeschichte eines türkischen Unteroffiziers berichtet, der mit der Diagnose Kehlkopftuberkulose zu uns geschickt war. Äußerste Abmagerung, Schwäche, Husten mit reichlichem Auswurf, Schluckschmerzen ließen diese Annahme zunächst als erklärlich erscheinen. Laryngoskopisch sah man eine mächtige solide Kehldeckelschwellung; nach Kokainisierung und Lüftung wurde ein kleiner Teil der Stimmbänder sichtbar; ihre Kontur und Beweglichkeit schien noch auffallend erhalten, auch die Schleimhaut über den Gießbeckenknorpeln und an der Vorderfläche der hinteren

Digitized by Google

Kommissur erschien merkwürdig wenig verändert. Auskultatorisch erschienen auch die Lungenspitzen frei, dagegen die Zeichen einer chronischen diffusen Bronchitis vorherrschend. Im Auswurf keine Tuberkelbazillen. Sogleich entnommene Blutprobe lieferte das Ergebnis: Wassermann ++++. Probatorisch gegebene Jodkaligaben ergaben bereits deutliche Abnahme des Schluckschmerzes, eine energische Neosalvarsan-Hg-Kur brachte dem Halbverhungerten die Erlösung und baldige Heilung.

Mit der Länge der Zeit, mit der zunehmenden Klarheit und Stetigkeit in allen Verwaltungszweigen ereignete es sich wie von selbst, daß die unter uns arbeitenden rumänischen Kollegen, unter denen auch ich frühere Schüler und alte Bekannte wiederfand, ihre deutschen Kollegen in besonderen Fällen bei rumänischen Kriegsgefangenen und gelegentlich auch bei ihren Zivilpatienten zuzogen. Aber auch die deutschen Oberbehörden wiesen uns Kranke zu, die bei ihnen, um Hilfe deutscher Fachärzte zu erlangen, vorstellig geworden waren. Aus dieser Reihe möchte ich einen sonderbaren Fall von Trachealtumor erwähnen:

Es handelte sich um eine Dame von etwa 50 Jahren, die seit Jahren an Anfällen von Atemnot litt, in den freien Intervallen sich aber ganz wohl fühlte. In letzter Zeit häuften sich die Anfälle so sehr, daß die Kranke lebensüberdrüssig wurde. Ihr Arzt, ein guter Laryngologe, hatte ihr geraten, zur Operation von außen nach Wien zu reisen. Der Tumor war tracheoskopisch in großer Tiefe sichtbar, in der unteren Trachealhälfte näher der Bifurcation. Er schien das Lumen so vollständig auszufüllen, daß es zunächst rätselhaft schien, wie Patientin, wenn auch mit dauerndem, doch keineswegs übermäßig hörbarem Stridor atmen konnte. Veränderte sich aber durch Husten oder bei irgend einem Reiz die Lage des offenbar leicht beweglichen Tumors, so trat ein völliger Erstickungsanfall mit drohender Synkope auf. Der Tumor erschien im übrigen glatt und graurot. Bei den Anfällen blieb die linke Thoraxhälfte mehr zurück als die rechte. Ich schlug der Dame vor, zunächst die endotracheale Entfernung versuchen zu lassen. Der Versuch, nach gehöriger Lokalanästhesie das Bronchoskop einzuführen, schlug fehl, weil bei der Einführung über die obere Grenze des Tumors sofort Erstickungsanfälle eintraten. Offenbar war die Größe des Gebildes im Verhältnis zum Trachealumen bereits so ungeheuer, daß die geringe Lumenverminderung durch das Trachealrohr in Verbindung mit leichten Lageveränderungen schon zum völligen Abschluß führte. Vielleicht wurde auch die unwillkürliche vorsichtige Atemmechanik, die bei solchen Kranken durch die jahrelange Gewöhnung und das langsame Wachstum begünstigt wird, durch die ausgiebige Anästhesie herabgesetzt. Überdies gehörte die korpulente und untersetzte, kurzhalsige Dame zu den weniger gut bronchoskopierbaren Patienten. Glücklicherweise gelang es, mit einer langen schneidenden Zange, die ich in meinem eigenen Vorrat mitführte, einen Teil des Tumors, ein freilich nur haselnußgroßes Stück, zu entfernen. Hierbei erwies sich das Gebilde als

Digitized by Google

ziemlich rissig und es bestätigte sich, was vorherige Sondierung schon wahrscheinlich gemacht hatte, daß eine Stielung, aber doch eine ziemlich breite Anheftungsfläche vorhanden war, die vom Lumen aus nach hinten lag, während das Gebilde sich allseitig ausdehnte und auch zylindrisch nach unten bis nahe zur Bifuration erstreckte; als obere Grenze war etwa der 6. Trachealring anzusehen. Da Patient n sich sehr angegriffen fühlte, und die Atmung subjektiv und tatsächlich erleichtert schien, wurde die Fortsetzung der Behandlung um eine Woche verschoben. In der nächsten Sitzung konnte das Bronchoskop, ohne daß Erstickungsfälle eintraten, bis zu dem oberen Ende des Tumors herangebracht und dieser gut eingestellt werden. Die Entfernung wurde in mehreren Einzelteilen, aber schließlich vollständig ausgeführt. Bei der Zusammensetzung des Tumors erschien dessen Größe wirklich überraschend, man konnte sich kaum vorstellen, wie das Gebilde in der Trachea Platz gehabt hatte, denn es hatte mindestens die Größe eines Kiebitzeies, und war im ganzen von ziemlich derber Konsistenz, nur die Randpartien waren etwas brüchig, wie sich bei den Exstirpationsversuchen ergeben hatte. Wir nahmen ein Fibrom an. Die histologische Diagnose bestätigte die makroskopische. Und der erfreuliche weitere Verlauf entsprach diesem Befunde, da ja die Trachealfibrome keine Neigung zu erneuter Bildung zeigen und darum viel günstiger sind als die Papillome.

Eine besondere Aufgabe wurde der Ohrenstation gestellt, als die Heeresverwaltung in weiser Vorsorge für die Ausbildung der jungen Mediziner bei der Truppe planmäßig Vorlesungen und klinische Übungen einrichtete. Das Material an klinischen und ambulanten Fällen war einzig. Der zu erwartende Zustrom an Studenten und jüngeren Kollegen, die mit frischem Lehreifer in der stattlichen Zahl von 120 sich einfanden, ließ aber die Vorbereitung von Lehrmitteln und Untersuchungsgerät in größerem Umfange wünschenswert erscheinen. Das Sanitätsdepot erwies sich sehr gefällig, ebenso das prächtige und mit Recht berühmte biologisch-zoologische Museum von Dr. *Antipa*. Dieser auch in Deutschland wohlbekannte Forscher, der als früherer Assistent *Häckels* vorzüglich deutsch sprach, stellte seine Präparatensammlung zur Verfügung. Schläfenbeine in beliebiger Anzahl steuerte Prof. *Minowitsch* bei, der, ein früherer Schüler *Virchows*, sein Institut für gerichtliche Medizin mit berechtigtem Stolze zeigen konnte. Eine hervorragende Unterstützung gewährte uns ein glücklicher Zufall, daß ein Kranker der Station, ein tüchtiger Maler und Zeichner, etwa 80 der *Passow*schen Trommelfellbilder, die ich ausgewählt hatte, in starker Vergrößerung darstellte, womit die einzelnen Kapitel der Otopathologie eine um so willkommenere Erläuterung fanden, als ja die zu Gebote stehende Zeit äußerste Kürze der Darstellung erheischte. Die wichtigsten Untersuchungsmethoden wurden fleißig geübt, die dem Facharzt vorbehaltenen

Digitized by Google

	Nase und Nebenhöhlen	*Rachen, Nasenrachen*	*Kehlkopf und Luftröhre*	*Gehörorgan und Vestibularapparat*
Abtastung u. Sondierung	Sondierung, Schwellung, Tumoren, Knochen, Fremdkörper, Pathol. Sekrete, cfr. Absaugung	Digitaluntersuchung N.-R. Sondierung (Mandelsteine), Narben	Möglichkeit der der direkten Betastung	Tuben u. Sulcus nasopharyngeus, Tubenbougie, *Rosenmüller*sche Grube. Ohren-Hakensonde. Gehörgangexostosen. Fremdkörper (!)
Spiegeluntersuchung	Farbe, Höhlenform (mit Schädel-, Zahn-, Gaumenbildung)	Hintere Rhinoskopie, Pharyngoskopie, Hypopharyngoskopie	Laryngo- u. Tracheoskopie, Vergrößerungsspiegel	Otoskopie (Autootoskopie), Elektrootoskopie, *Delstanche* und *Siegle*
Lichtdurchlässigkeitsprüfung	Nebenhöhlen Kiefer-Stirnhöhlen		*Czermak-Flatau*	
Absaugung v. Sekret u. Probepunktion (Probespülung)	Stirnhöhle u. Kieferhöhle, Mittelmuschel, Siebbeinzellen, (Geschl. Empyem)	Expression u. Absaugung versenkter Mandeln, Probeexzision, Ausstriche, Ulcus-Sekrete, (Primäraffekte)		
Röntgenbild	Nebenhöhlenempyem, Fremdkörper, Geschosse			Fremdkörper, Mastoiderkrankungen, Geschosse, Basisbrüche
Autoskopie u. Endoskopie	Endoskopie der eröffneten Kieferhöhle	Endoskopie des Nasenrachens, Tubo-, Autoskopie: *Yankauer*	Autoskopie: *Kirstein*, Endoskopie: *Hay-Flatau* Autoendoskopie: Bronchoskopie. Direkteu. Schwebe-Laryngoskopie. Ösophagoskopie (*Killian-Brünings*)	

Digitized by Google

	Nase und Nebenhöhlen	*Rachen, Nasenrachen*	*Kehlkopf und Luftröhre*	*Gehörorgan und Vestibularapparat*
Depletionsmethode	Kokain, Novokain, Adrenalin, cfr. Reflexprüfung, Reiz- u. Reizausfallprobe			Kokainstimmprobe
Funktionsprüfung	Geruchsinn, Nasenatmung, Vordere Nasen-Resonanz (Rhinolalien), Geschmack. Pathol. Sekrete	Schluckakt, Velumfunktion, Nasenrachen, Resonanz, Rhinolalien, Geschmack. Pathol. Sekrete im Nasenrachen	Phonische Ausgleichsmethoden zur Erkennung funkt. Stimmstörungen, Auskultation des phonierenden Kehlkopfes	Gehörprüfung, Vestibularuntersuchung, Auskultation der katheterisierten Tuben und Bougierung
	Stimmklang, Sprachanomalien Resonanzabweichungen, Klangaufnahmen, Atemkurven			
Stroboskopie			*Oertel-Musehold:* Endostroboskopie nach *Flatau*	

fast vollzählig vorgeführt. Eine Übersicht wurde durch ein Diagramm[1]) vermittelt, das vervielfältigt und jedem Teilnehmer zugestellt wurde. Eine öffentliche Vorlesung vor einem größeren Kreise bot Gelegenheit, auch aus der Lehre von der Stimmforschung die Untersuchungsmethoden und die dem Kriegsarzte wichtigsten Formen der Gehörstörung und des Gehörverlustes zu behandeln.

Unsere Hoffnung, die Ohrenstation in Bukarest gleichsam als einen weit vorgeschobenen Posten der Berliner Universitäts-Ohrenklinik deren Leiter im Betriebe zu zeigen, hat sich leider nicht verwirklicht; dagegen wurde sie zu unserer Freude zu Ende des Jahres 1917 durch Exzellenz *von Schjerning* einer sehr genauen Besichtigung unterzogen, und die freundliche Anerkennung unserer Einrichtungen und des Betriebes, die ihr folgte, gehört zu den angenehmen und lieben Erinnerungen dieser arbeitsfrohen und arbeitsreichen Zeit.

[1]) Wie vorstehend.

Digitized by Google

Noch ein Wort von der rumänischen Hauptstadt und ihren Bewohnern. Bald nach dem Eintritt der Schneeschmelze zeigte sich, daß die Gewohnheit des Volkes, den Hausunrat und alle möglichen Abfälle unbesorgt und unbedacht auf irgendwelchen freien Plätzen zu üblen Bergen zu stapeln, die deutsche Stadtverwaltung vor keine leichten Aufgaben stellte. Wie denn überhaupt die Einführung einer geregelten Straßenreinigung in den ärmeren Vierteln der Bevölkerung als etwas ganz Neues und Ungewohntes erschien. — Die räumliche Ausdehnung der Stadt, die im Frieden noch keine halbe Million Einwohner zählt, ist verhältnismäßig groß, ihre Fläche soll derjenigen von Berlin gleichkommen. Das System des Ein- oder Zweifamilienhauses mit kleinem Garten herrscht vor und ist ein gutes Schutzmittel gegen die Ausbreitung von Seuchen, schon weil es die Isolierung der Herde begünstigt, vielfach allerdings schon im Innern ersetzt durch Mietskasernen und anspruchsvolle Mietspaläste, während in den ärmeren Gegenden die Teurung der Mietspreise zu höchst gefährlicher Anhäufung von Familien in kleinen, meist sehr schmutzigen Proletarierwohnungen geführt hat. Die Geschichte und die neuere Entwicklung der Stadt unter der Regierung König Karls spiegelt sich in dem mächtigen Hervortreten moderner, zum Teil sehr reicher und geschmackvoller Bauten, breiter Ringstraßen und vieler Paläste, in denen die Vertreter der alten Bojaren- und Fürstengeschlechter hausen, und ebenso in den Prachthäusern der obersten rumänischen Regierungsbehörden. Daneben fällt die Unansehnlichkeit der alten Bezirke und namentlich auch des Nordbahnhofes mit der alten Zufahrtsstraße Calea Grivitza um so mehr ins Auge. Auch die alte Hauptverkehrsstraße, die vielgenannte Calea Victorei, in der sich der Königspalast, die Universitätsbibliothek und die bedeutendsten Gasthöfe, Wirtshäuser und Geschäftshäuser befinden, verdankt ihren Ruf mehr ihrem lebhaftem Nachmittagskorso als ihrer Architektur. Der Korso entbehrte freilich eines großen Reizes: der im Frieden mit Recht berühmten prachtvollen Kutschwagen und Pferde, von denen nur wenige und nicht die besten Exemplare zurückgeblieben waren. Auch von der eigenartigen russischen Kutscherzunft der Lipowauer waren nur einige seltene Erscheinungen in ihren weiten faltigen Sammetgewändern mit rotem Gurt zu sehen. Unter den Volkstypen sah man keineswegs ein so buntes Gemisch von Stämmen und Trachten wie in Mazedonien. Die große Mehrheit bilden die durchaus abendländisch gekleideten Rumänen; unter ihnen fällt namentlich die Frauenwelt durch die zur Schau getragene über-

Digitized by Google

mäßig betonte französisch-hypermoderne Kleidung auf. Auch der Mittelstand ist davon stark beeinflußt. Bei diesen Schichten ist es mit der Kleidung wie mit der angenommenen französischen Sprache. Sie ist nur angenommen, ohne große Rücksicht auf Richtigkeit und das solide reinliche grammatische Untergewand. Und die Oberschicht, bei der von der Kindheit an und durch lange Überlieferung durch Menschenalter französische Sprache, Kultur und Sitte wirklich eingezogen ist, ist doch recht dünn; hier trifft man dann ähnlich wie im Rußland der zweiten Hälfte des 19. Jahrhunderts noch Rumänen und Rumäninnen, die Französisch wie ihre Muttersprache beherrschen, während sie Schwierigkeiten haben, sich im Rumänischen auszudrücken. Die fremden Völkerschaften in Bukarest sind meist kleine Volkssplitter geblieben — die romanischen Schwesternationen sind weniger stark vertreten als die Reichsdeutschen mit ihrer stattlichen Kolonie und ihren soliden Schulen. Sehr zahlreich sind die Österreicher und die Ungarn; die bulgarischen Nachbarn sind nicht sehr beliebt, werden aber viel als Gärtner und Gemüsezüchter beschäftigt. Wirklich noch malerisch und manchmal seltsam genug in ihrem Gegensatz zu den übereleganten Modeerscheinungen der Korsostraße wirken eigentlich nur noch die Zigeunerfiguren: die bettelnden Kinder, notdürftig in Lumpen oder groteske Kleiderruinen gehüllt, die barfüßig einherschreitenden Weiber, im Gange ohne Scheu ihre Kinder stillend, uralte Männer, das Entzücken jedes modellsuchenden Malers, an den belebtesten Ecken hockend und um Gaben heischend. Nur an Sonn- und Feiertagen erscheinen in großer Zahl die rumänischen Bauern in ihrem unvermeidlichen, manchmal sogar reich gestickten Schafpelz mit der Mütze aus Lammfell und die Bäuerinnen in ihrer ebenfalls reich gestickten malerischen Landestracht. Es darf nicht unerwähnt bleiben, daß die Bauern mit der deutschen Verwaltung, die auch ihre Rechte wahrzunehmen wußte und sie vor Übervorteilung schützte, wohl zufrieden waren. Bei vielen war es, wie mir rumänische Großgrundbesitzer mitteilten, Sitte geworden, zu beten, daß die Deutschen dableiben möchten. Der Kultur- und Bildungsstandpunkt des rumänischen Bauern ist noch recht tief — das Schulwesen auf dem Lande läßt noch viel zu wünschen übrig, und die Ausgaben für Volksbildung sind verhältnismäßig noch weit unter den Aufwendungen geblieben, die der bulgarische Staat für diese Zwecke in den letzten Dezennien gemacht hat. Was ich von dem rumänischen Mittelstande und den Akademikern gesehen habe, läßt

Digitized by Google

sich hinsichtlich des Volkscharakters etwa dahin zusammenfassen: ein im Ganzen von hohem Nationalgefühl getragenes, ihr Land von ganzem Herzen liebendes Völkchen, genußfreudig und mit sehr entwickeltem Sinn für Humor, Satire und Spott, sehr gastfreundlich, aber nicht ganz mit unserem bisherigen norddeutschen Maße an Zuverlässigkeit zu werten. Wie das Wetter in blitzschnellen Sprüngen umsetzt, so ist auch bei den Menschen eine Neigung zu Stimmungsumschlägen und zur Äußerung der Stimmungen in etwas übertriebener Form nur zu deutlich. In der gebildeten Oberschicht, bei den Vertretern der hohen Politik und der regierenden Parteien, bei den alten Adelsgeschlechtern und den wenigen „Intellektuellen", die in diese Schichten hineinragen, ist man über diese Eigenart des Volkscharakters durchaus nicht im Unklaren. Um so höher schätzt man die germanische Planmäßigkeit, Lehrhaftigkeit und Gründlichkeit, wenngleich vieles dem Rumänen wesensfremd, pedantisch und ledern erscheinen mußte. Und in gewissen Berufen, wie in der Medizin, der Pharmazie, namentlich aber in der aufblühenden industriellen Technik, begann der deutsche Einfluß immer höher zu steigen und die deutschen Vertreter dieser Berufe wurden auch entschieden bevorzugt. Mit der skizzierten Veranlagung des Volkes harmoniert auch die hohe musikalische Begabung und die weite Verbreitung ernster Musikpflege. — Auf diesem neutralen Boden wurden denn auch viele persönliche, recht kollegiale Beziehungen geknüpft, die bei vielen die Periode des Krieges überdauern werden.

Es mag dahingestellt sein, da Krieg und langdauernde Besetzung die Lebensbedingungen aller Volksschichten gewaltig erschütterte, ob die rumänische Hauptstadt ihren Ruf als vorgeschrittenste und eleganteste Stadt des Südostens verdient hat und wieder erwerben wird. Soviel ist aber sicher, daß ihre Lage in der ziemlich reizlosen und baumarmen walachischen Tiefebene an dem unbedeutenden Dimbovitzaflüßchen ihr einen anderen weniger erfreulichen Ruf sichert — nämlich den — die staubigste Stadt der Welt zu sein. Die Folge davon war, daß unsere Offiziere und Mannschaften vom Frühjahr bis zum Spätherbst viel an Erkrankungen der oberen Luftwege litten, namentlich die vom Norden und Westen zukommenden. Außerordentlich häufig waren schwere Rhinitiden mit folgenden Otitiden, Streptokokkenanginen, Peritonsillitiden und nicht selten auch gehäufte Fälle von *Vincenti*scher Angina.

Während der Verhandlungen zum Bukarester Frieden hatten die Abgesandten fast aller vertretenen Nationen zu leiden, und so

Digitized by Google

trafen sich im Vorzimmer der Ohrenstation ebenso hervorragende wie interessante Gruppen, die auf diesem neutralen Boden auch manch lebhaften Gedankenaustausch pflogen. Von den Vertretern des rumänischen Ministeriums im besetzten Gebiete möchte ich neben dem angesehenen Minister des Auswärtigen *Constantin Arion* noch den schon oben erwähnten Dr. *Antipa*, den Vertreter des Landwirtschaftsministeriums, nennen. Eine fesselnde Erscheinung war Frau *Arion*, in deren Hause auch fast alle hohen deutschen Offiziere und Verwaltungsbeamten sich mit den Spitzen der rumänischen Gesellschaft und dem Ministerpräsidenten *Marghiloman* zusammenfanden.

Einen tiefen Eindruck machte mir der frühere Ministerpräsident *Peter Carp*, der ehrwürdige Patriarch, dessen körperliche und geistige Frische seine 82 Jahre vergessen ließen. Es war ein Genuß, ihn über die rumänischen Geschicke sprechen zu hören; er trug seine Anschauungen mit vielem Temperament und mit einer gewissen burschikosen Klarheit vor, die den alten Korpsstudenten wohl kleidete. — Seine düsteren Prophezeiungen sind leider sämtlich eingetroffen.

Digitized by Google

XII.

Ein histologisch untersuchter Fall von Neuritis acustica syphilitica.

Von

GUSTAV BRÜHL
in Berlin.

Histologische Untersuchungen über tertiäre Labyrinthsyphilis sind bisher so selten angestellt worden, daß auch die Mitteilung einzelner Beobachtungen gerechtfertigt erscheint.

In dem zu beschreibenden Falle handelte es sich um eine 53jährige Insassin der Irrenanstalt Dalldorf, bei welcher die klinische Diagnose auf Arteriosklerose und Lues (?) gestellt war. Die Kranke war seit ca. 8 Jahren taub, vorher bereits etwas schwerhörig; als Ursache wurde Erkältung angegeben; Behandlung hat lange Zeit ohne Erfolg stattgefunden; außer zeitweisem Ohrensausen („meist ist alles still") bestanden keine Beschwerden. Die am 21. IV. 1909 vorgenommene Ohruntersuchung ergab eine Trübung beider Trommelfelle, völlige Taubheit für Töne und Sprache beiderseits. Vestibularprüfung wurde nicht ausgeführt. Am 9. VI. 1909 erlitt Patienten einen Schlaganfall, an dessen Folgen sie am nächsten Tage starb. Die Sektion (30 Stunden nach dem Tode ausgeführt) ergab: Bronchopneumonie, Aneurysma der Art. basilaris, Hirnblutung.

Makroskopisch wiesen die Gehörorgane keine Veränderungen auf, besonders auch nicht in den inneren Gehörgängen oder an dem Duraüberzug der Schläfenbeine.

Die histologische Untersuchung hatte folgende Ergebnisse:

Rechtes Gehörorgan.

Das Mittelohr, besonders die Vorhofsfenster, sind frei von krankhaften Veränderungen.

In der Duraauskleidung des inneren Gehörganges, in beiden Hörnervenästen, den Knochenkanälen der Schneckenspindel und der Lamina spiralis ossea, ferner an einigen Stellen des Ligamentum spirale liegen ausgedehnte Blutungen, mitunter in der Nachbarschaft prall gefüllter, dünnwandiger Gefäße; an vielen Stellen

Digitized by Google

wird das Gewebe diffus durchtränkt, so daß dasselbe völlig verdeckt wird; so sind beim Eintritt des Schneckennerven in die Spindel die Nervenfasern gar nicht zu erkennen, ebenso wenig an manchen Stellen die Ganglienzellen im *Rosenthal*schen Kanal, da der gesamte Raum von roten Blutkörperchenmassen ausgefüllt wird. Wo die Blutung das Spiralganglion freigelassen hat, zeigen sich die Ganglienzellen fast vollkommen durch ein feinfädiges Bindegewebsnetz mit zahlreichen kleinen Rundzellen ersetzt.

An den Stellen, an welchen die Basilarmembran nicht abgerissen ist (artefiziell), zeigen die *Corti*schen Organe so schwere postmortale Veränderungen, daß eine Begutachtung derselben nicht möglich ist.

Dagegen finden sich in beiden Hörnervenästen, zentralwärts von den durchbluteten Partien, reichlicher im Schneckenast, Haufen und Züge von kleinen Rundzellen, welche zwischen den stellenweise verdünnten und gelichteten Nervenfasern, ohne besonders hervortretende Anordnung gelegen sind. Der Nervenstamm bekommt infolge dieser kleinzelligen Infiltrationen ein eigentümliches scheckiges Aussehen.

Die Hirnhäute weisen im Gebiete der Schläfenbeine, insbesondere im inneren Gehörgang, keine Besonderheiten auf.

Während der Knochen des Felsenbeines regelrecht gebaut ist, und auch die Labyrinthhohlräume keinen krankhaften Inhalt zeigen, läßt sich nur in einem Bogengang eine ausgedehnte Bindegewebs- und Knochenneubildung nachweisen. Die Grenze des knöchernen Bogenganges ist scharf erhalten und durch eine starke blaue Färbung (Hämatoxylin-Eosin) von der roten Umgebung abgehoben. Vom Endost der Innenwand erhebt sich an manchen Stellen ein grobmaschiges, bindegewebiges Netzwerk mit einem Einschluß von spindel- und sternförmigen Zellen, an anderen Partien ein kompakter, lamellär gebauter Knochen mit großen Knochenkörperchen und zahlreichen, zum Teil sehr großen Räumen, die mit feinfädigem Bindegewebe ausgefüllt sind. Das Lumen des knöchernen Bogenganges ist durch diese Neubildung größtenteils verschlossen; zentral liegt eine kleine, mit niederen Zellen ausgekleidete leere Öffnung.

Linkes Gehörorgan.

Das Mittelohr und insbesondere auch die Paukenfenster sind völlig normal, sonst finden sich fast die gleichen krankhaften Veränderungen wie im rechten Gehörorgan; nur daß die

Digitized by Google

Blutungen größere Teile des Spiralganglions freigelassen haben; an diesen zeigt sich ein fast völliger Ausfall der Ganglienzellen; an ihrer Stelle ist der Raum von einem feinfädigen Netzwerk ausgefüllt, das reichlich kleine Rundzellen enthält. Die *Corti*schen Organe sind infolge von postmortalen Veränderungen nicht zu begutachten.

Während jede krankhafte Veränderung in den Labyrinthhohlräumen (auch im Gebiet der Bogengänge) fehlt, zeigen sich in dem Hörnervenstamm die gleichen kleinzelligen Infiltrationsherde, welche den ganzen Querschnitt des Nerven durchsetzen wie im rechten Ohr; auch links zeigt der Hörnerv Faserlichtung und Faserausfall und Ersatz des Nervengewebes durch zellreiches Bindegewebe.

Neben den Zeichen der frischen Blutung, die als Begleiterscheinung des Aneurysma art. basil. und der tödlichen Hirnblutung zu betrachten ist, finden wir also in beiden Gehörorganen bei normalem Mittelohr eine ausgesprochene Atrophie des Spiralganglions der Schnecke, eine interstitielle Neuritis des Hörnerven und auf der rechten Seite eine Periostitis (Endostitis) chronica interna ossificans; letztere würde schon, wenn nicht die chronisch entzündlichen Vorgänge im Nerven auf eine spezifische Ursache hinwiesen, auf die Syphilis als Ursache der Taubheit hinleiten. Beim Freisein der benachbarten Teile von entzündlichen Prozessen (besonders der Meningen) muß die Erkrankung der Gehörorgane als primäre bei tertiärer Syphilis aufgefaßt werden.

Einen fast identischen Fall von Neuritis acustica syphilitica hat *Manasse* (Z. f. Ohrenheilk. Bd. 39) beschrieben, nur war der von ihm beobachtete Kranke nicht ganz taub. Im histologischen Bilde fehlte bei der neben der Neuritis bestehenden Periostitis chronica in der Schnecke und in dem Vestibularapparat die Ossifikation, welche ja gerade „eine häufige Begleiterscheinung der luetischen Periotitis" darstellt. Auch nach *Politzer* (Lehrbuch, 1893) kommt es nach chronischer Entzündung der Labyrinthauskleidung bei Lues zu periostalen Knochenwucherungen in der Labyrinthhöhle.

Herr Professor *Bielschowsky*, dem ich die Präparate zur Begutachtung der Nervenveränderungen vorlegte, bestätigte die anatomische Diagnose Neuritis syphilitica.

Digitized by Google

XIII.

(Aus der Hals-Nasen-Ohrenklinik der Allgemeinen Städtischen Krankenanstalten in Düsseldorf.)

Beiträge zur Thrombose des Sinus cavernosus.

Von

Prof. Dr. B. OERTEL
in Düsseldorf.

Am Abend des 11. VI. 1918 erschien zu Fuß in der Hals-Nasen-Ohrenklinik der 30jährige Arbeiter Karl B. und klagte über hohes Fieber und starke Kopfschmerzen, besonders rechts, aufgetreten im Anschluß an einen vor 5 Tagen geheilten Furunkel auf der linken Seite des Nasenrückens. Seit gestern sei die Umgebung des rechten Auges geschwollen, er fühle sich sehr elend und habe mehrmals Schüttelfrost gehabt. B. war vor zwei Jahren im Felde, war 2 mal an Typhus erkrankt und litt vor 1 Jahr an einem nervösen Herzleiden.

Die Untersuchung ergab:

Die Ohren bieten keinen krankhaften Befund, beide Trommelfelle sind eingezogen, das linke ist auch matt. Die Nase zeigt eine Scheidewandleiste rechts am Boden; im rechten unteren Nasengang und auf der unteren Muschel ist Schleimeiter sichtbar; die linke Nase ist frei. Rachen: Die Schleimhaut des Isthmus und der Hinterwand ist hochrot, die Gaumenmandeln sind geschrumpft, die Schleimhautoberfläche ist trocken.

Äußerlich sieht man links auf dem Nasenrücken eine Schwellung und Rötung der Haut, die sich gegen den rechten innern Augenwinkel fortsetzt und auf Druck schmerzt. Die Augenlider sind rechts geschwollen und blutunterlaufen, das Auge springt mehr vor als das linke und ist druckempfindlich, die Bindehaut ödematös und injiziert, die Pupille klein. Die Einwärtsbewegung des rechten Auges ist gehemmt, die andern Augenbewegungen sind frei. Das rechte Auge sieht alles verschleiert. Der rechte Stirnhöhlenboden und die vordere Kieferhöhlenwand sind auf Druck etwas schmerzhaft. Bei Durchleuchtung ist die rechte Stirnhöhle unsicher, die Kieferhöhle verdunkelt, die linken Nebenhöhlen sind hell; auf dem Röntgenbild ist die rechte Kieferhöhle verschleiert. Am folgenden Tage ist der Befund im wesentlichen unverändert, nur der Exophthalmus stärker und die Rachenschleimhaut so hochrot, daß sie erysipelverdächtig erscheint. Außerdem ist deutliche Benommenheit und *Kernig* vorhanden. Der Fall wird noch am Abend des 11. VI. als retrobulbäre (Cavernosus-)Thrombose zur Augenklinik verlegt. Dort wird dem erhobenen Befund Folgendes hinzugefügt.

Die Bulbusbeweglichkeit des rechten Auges nach links unten ist eingeschränkt, der Fundus normal, Sehschärfe $^6/_{35}$. Linkes Auge o. B., Sehschärfe $^6/_{12}$.

Digitized by Google

12. VI.: Chemosis ist stärker geworden, Bulbusbeweglichkeit rechts nach allen Seiten eingeschränkt. Hinterkopfschmerz rechts, Schmerzhaftigkeit der rechten Halsseite. Im Ätherrausch wird die rechte Orbita ohne Resultat punktiert. Pat. wird der chirurgischen Klinik übergeben, wo er am 13. VI. 1918 stirbt, nachdem er vollkommen benommen und auch die Umgebung des linken Auges gerötet und geschwollen war.

Sektionsbefund: Subdurale Eiterung in der Umgebung des Sinus cavernosus, eitrige Meningitis. Eitrige Thrombose des Sinus cavernosus und der beiden Sinus petrosi inferiores, rechts auch des Bulbus und des oberen Teiles der Vena jugularis interna. Schleimig-seröser Katarrh der rechten Kieferhöhle und Ödem der Schleimhaut von dem Aussehen wie in den ersten Tagen nach offener Schußverletzung, ferner gleiches Ödem der Siebbeinschleimhaut. Rechts phlegmonöse Eiterung im retropharyngealen Gewebe und in der Flügelgaumengrube mit kleinen Abszessen. Einzelne abszedierte Pfröpfe in den Mandeln.

In der Haut des Nasenrückens frische Pigmentierung. Blutungen in der Conjunctiva bulbi rechts. Eine Sektion des Orbitalgewebes von der vorderen Schädelgrube aus führt zu keinem Ergebnis; die Vena ophthalmica ist nicht thrombosiert.

Multiple Abszesse in den Lungen; septische Milzschwellung; in den Nieren miliare Abszesse.

Um zu einer Entscheidung über den Infektionsweg zu gelangen, lohnt es sich vielleicht, zunächst die Anatomie des in Frage kommenden Gebietes klarzulegen.

Krankheitsverlauf und Sektion haben als eitrig erkrankte Partien nachweisen lassen: den Furunkel auf dem Nasenrücken links, den Sinus cavernosus und einen Teil seiner intrakraniellen Anschlußvenen und meningealen Nachbarschaft, die rechte Flügelgaumengrube, den weichen Gaumen und die hintere Rachenwand. Im orbitalen und paranasalen Gebiet bestanden nur Stauungserscheinungen. Da die Sektion den Weg der Infektion von dem primären Gesichtsfurunkel zum Sinus cavernosus und den anderen eitrig erkrankten Stellen nicht aufgedeckt hat (was überhaupt nur eine Serie von Mikrotomschnitten durch die ganze erkrankte Region hätte leisten können), kann nur aus anatomischen Möglichkeiten heraus eine Wahrscheinlichkeit für den einen oder anderen Weg erschlossen werden.

Die Topographie der erkrankten Teile zeigt uns als festen Rahmen die beiden Orbitae und das daran hängende Nasen- und Nebenhöhlenskelett, bilateral nach dem Zentralstück der Schädelbasis, dem Keilbeinkörper, zusammenstrebend und die eingeschlossenen und einhüllenden Weichteile zur Achsenregion der mittleren Schädelgrube, also zum Cavernosusgebiet, hinleitend.

Digitized by Google

Die Lücken in dem knöchernen Rahmen sind von Weichteilen durchzogene Pforten zwischen intra- und extrakraniellem Raum. Die Weichteilzüge und mit ihnen die Infektionsbahnen führen entweder ganz und ausschließlich durch die Orbitae hindurch oder umgehen die Augenhöhlen ganz oder teilweise. Von außen nach innen führende Systeme bilden vor allem die Venen, die letzten Endes in den Sinus cavernosus münden, in zweiter Linie die Arterien und Nerven mit ihren Lymphspalten und den mit ihnen kommunizierenden Bindegewebsräumen.

Als Ganzes bildet jede Orbita einen mit der Spitze in die mittlere Schädelgrube zielenden Trichter, dessen Seitenwand durch die in der Trichterspitze zusammenfließenden Fissuren seitlich doppelt aufgerissen ist. Außer der oberen Orbitalfissur, die zwischen der Unterfläche des kleinen und der kranioorbitalen Umbiegungskante des großen Keilbeinflügels klafft, führt das höher und medianer gelegene Foramen opticum zwischen den beiden Füßen der Ala parva unmittelbar in die mittlere Schädelgrube und zwar in die vor dem Türkensattel und höher als dieser gelegene, dem Präsphenoid angehörende Fossa chiasmatis; die Fissur geht, besonders mit dem hinteren inneren Ende, neben dem Keilbeinkörper ins parasellare Sinus-cavernosus-Gebiet. Als Winkelscheitel der oberen und unteren Fissur bewirkt dieses hintere innere Ende zugleich die Verbindung zwischen Flügelgaumengrube und parasellarem Raum, also indirekt auch eine Verbindung zwischen diesem und der Fossa infratemporalis, der Region zwischen Unterfläche des großen Keilbeinflügels, Außenplatte des Processus pterygoideus und Tuber maxillae.

Die Orbitalwände bieten in ihren Nähten und Lücken weitere Beziehungen zu den Nachbargebieten, vor allem zu den nasalen und paranasalen Räumen. Das Orbitaldach besteht, abgesehen von dem sphenoidalen Anteil der Trichter- oder Pyramidenspitze aus der unter dem Stirnhirn bzw. dem Recessus orbitalis der Stirnhöhle gelegenen Horizontalplatte des Stirnbeins. Dicht über oder in der Mediannaht liegen die beiden Foramina ethmoidalia, typische Knochenlücken zwischen der Orbita einerseits und dem Siebbein oder dem Hirnraum über der Lamina cribrosa andererseits. Die Nasalwand, die diese Naht mit bildet, besteht aus der die Siebbeinwabe deckenden Papierplatte, die hinten ans Praesphenoid und den Processus orbitalis des Gaumenbeins stößt, und aus dem ebenfalls sehr dünnen Tränenbein, dessen vorderer Teil an den Processus frontalis des Oberkiefers grenzt und mit ihm

Digitized by Google

die Tränengrube bildet, die sich durch einen kurzen Gang nach unten in den unteren Nasengang öffnet. Direkt medial vom Tränenbein liegt in der Nase der Vorhof des mittleren Nasengangs und oft das vordere Ende der zum Siebbein gehörigen mittleren Muschel. Papierplatte und Tränenbein bilden mit dem maxillaren Anteil des Orbitalbodens eine meistens durch Siebbeinzellen unterminierte Naht. Im übrigen ist diese maxillare, hinten ans Gaumenbein stoßende, seitlich durch die Facies orbitalis des Jochbeins ergänzte Bodenplatte das Dach der Kieferhöhle, das etwa in der Naht zwischen beiden Knochen durch den aus der Flügelgaumengrube zur Fossa canina führenden Canalis infraorbitalis horizontal durchsetzt ist. Das Jochbein bildet auch die seitliche Orbitalwand bis an den vorderen Pol der unteren Fissur, wo es an den großen Keilbeinflügel stößt. Die seitliche Dachnaht, in der diese beiden Knochen ans Stirnbein grenzen, geht bloß im hintersten Teil durch bis in die vordere Schädelgrube, sonst nur bis in die Fossa temporalis. Die beiden Nervenlöcher im Jochbein haben gar keine Beziehungen zum Schädelinneren.

Das einwärts von der Orbita liegende Nasengebiet, in der Hauptsache Siebbein, hat zwar durch die Lamina cribrosa reichlich Verbindungen mit der vorderen Schädelgrube, im übrigen aber und vor allem gegenüber dem Zentrum der mittleren Schädelgrube eine lückenfreie Knochendecke gegen das Intracranium hin. Die längeren Blut-, Lymphgefäß- und Nervenbahnen führen nach hinten unmittelbar in die Weichteile des prävertebralen Rachenraumes oder strahlen gegen das Foramen sphenopalatinum hin zusammen, also in die Flügelgaumengrube mit ihren zahlreichen Weichteilverbindungen zur Fossa infratemporalis. Von hier führen mehrere Wege in die mittlere Schädelgrube: seitlich vertikal durchs Planum infratemporale des großen Keilbeinflügels das Foramen spinosum und ovale, abseits vom parasellaren Raum; medianer, unmittelbar aus der Flügelgaumengrube, als Sagittalkanal das Foramen rotundum und der Canalis pterygoideus (ins Foramen lacerum). Abwärts in den Gaumen führt der Canalis pterygopalatinus zwischen Hinterkante des Processus pterygoideus und vertikaler Gaumenbeinpartie bzw. Hinterkante der Maxilla.

Sind also schon rein räumlich in diesem System von Nähten und Knochenlücken viele Möglichkeiten für das Fortschreiten aus dem Gesicht ins Cranium und besonders in den parasellaren Raum angedeutet, so wird die Fortleitung der Infektion besonders durch die Weichteilzüge begünstigt, welche zu den Knochenlücken

Digitized by Google

führen oder sie durchsetzen. Es handelt sich um Muskeln, Sehnen und Fascien, Nerven, Arterien und Venen, die allesamt in ihren Gewebsspalten, Bindegewebsräumen zwischen dem Parenchym, Lymphe führen.

Peri- und Endost können als Trennschichten betrachtet werden, ebenso wie die gut entwickelten Fascien der Orbita. Die Infektion wird orbital am leichtesten ihren Weg finden durch die Lücken im Septum orbitale am inneren Augenwinkel zwischen den Fascienzipfeln der Augenmuskeln hindurch, an dem durch *Tenon*sche Kapsel und Sklera gut geschützten Bulbus vorbei, in den Nerven, Muskeln und Gefäße führenden retrobulbären Raum. Die Muskeln selbst dürften durch ihre Fascienscheiden ziemlich geschützt sein, während das retrobulbäre Fettlager mit seinem lockeren Bindegewebe und seinem Venennetz dem bakteriellen Einbruch offen liegt. Der Weiterverbreitung stehen dann außer der venösen Blutbahn Arterien- und Nervenscheiden zur Verfügung. Der axial in die Orbitalpyramide eingefügte Muskeltrichter der 4 Recti hat sein inneres Ende im Annulus tendineus communis Zinnii rund ums Foramen opticum; die Ursprungssehne des Rectus lateralis wird hier von der oberen Fissur aus durch die Nervi Oculomotorius, Abducens und Naso-ciliaris durchbohrt, während der Trochlearis und die meisten Äste des Ophthalmicus über den Muskeltrichter (einschließlich Levator palpebrae superioris und Obliquus superior) hinwegziehen. Der Arterienstamm der Ophthalmica zieht unter dem Sehnerven durchs Foramen opticum und die zentrale Lücke des Annulus tendineus ins Orbitalfett. Während der Nervus opt. zwar eine Infektion zwischen Orbita und Meningen zu leiten vermag, aber für eine per-orbitale Infektion des Sinus cavernosus kaum eine Rolle spielt, da er ja über den in der Duraduplikatur gelegenen Sinus frei hinwegzieht, könnte die Arterie in ihrer Wandscheide sehr wohl Bakterien in den Sinus cavernosus geleiten; denn sie entspringt aus der Carotis interna, die beim Aufstieg aus ihrem Felsenbeinkanal und dem Foramen lacerum das Maschenwerk des Sinus durchsetzt und von seinem Blut direkt umspült wird. Entsprechend sind ihre sämtlichen Orbitaläste als mögliche Leitbahnen für die Infektion des Sinus cavernosus von außen her zu betrachten. Da diese Äste, wie die Arteria lacrimalis, die Augenmuskel-, Bulbus- und Lidäste, in der Orbita selbst endigen, während mehrere, wie die Arteria supraorbitalis, frontalis und dorsalis nasi, in die Gesichtshaut, die Ethmoidalis posterior und anterior in die Nasenschleimhaut gehen, so kann die Infektion aus

Digitized by Google

diesen Gebieten an den Arterien entlang ins Cavernosusgebiet schleichen. Besonders wichtig ist die Dorsalis nasi wegen ihrer Endausbreitung auf Glabella und Nasenrücken und wegen ihrer Anastomose mit der Angularis, dem Ende der Maxillaris externa.

Die Nervenbahnen, mit Ausnahme des Opticus, gehen sämtlich durch die obere Fissur direkt in den Sinus cavernosus. Von sekundärer Bedeutung für das Verständnis des Infektionsweges: Gesichtshaut — mittlere Schädelgrube sind die kürzeren intraorbital endigenden Stämme, also die 3 Augenmuskelnerven, ferner die ciliaren Wurzeln des Nasociliaris und des Lacrimalis vom ersten Trigeminusast, dessen Hauptzüge aber durch die Orbita nach außen führen, nämlich: der in die 3 Stirnhautäste (Nervus supratrochlearis, frontalis und supraorbitalis) sich aufspaltende Ramus frontalis und die Hauptmasse des Nasociliaris, die in 3 isolierten Strängen die Orbita verläßt; der hinterste geht als Nervus ethmoidalis post. mit der gleichnamigen Arterie durchs Foramen ethmoidale post. zur Schleimhaut der hinteren Siebbeinzellen, der Keilbeinhöhle und des hinteren oberen Septumabschnittes; der mittlere geht als Nervus ethmoidalis ant. mit der gleichnamigen Arterie durchs Foramen ethmoidale ant., berührt extradural am vorderen Pol der Lamina cribrosa das Lumen der vorderen Schädelgrube, in welche die Arteria meningea ant. von der Ethmoidalis sich abzweigt, und senkt sich dann in die Nasenhöhle, in deren vorderem Drittel er die Schleimhaut der Seitenwand und das Septum vor dem Muschelgebiet versorgt. Ein Teil des seitlichen Astes kommt an der Apertura piriformis als Ramus nasalis externus in der Außenhaut zum Vorschein; was dann vom Nasociliaris noch übrig ist, verläßt die Orbita als Nervus infratrochlearis und versorgt die Haut auf dem knöchernen Nasenrücken. Es ergeben sich ungezwungen Parallelpaare von Arterien und Nerven mit gleichen Bahnen und Endgebieten: Nervus opticus-, Arteria-ophthalmica-Stamm, die intraorbitalen Endäste beider Gruppen, Nervus und Arteria supraorbitalis und frontalis, Nervus supra- und infratrochlearis, Arteria dorsalis nasi, Nervus- und Arteria ethmoidalis posterior und anterior. Für das Haften einer Infektion und ihre Weiterleitung von außen ist das wichtig, weil bei großer Nachbarschaft die Stämme in der Orbita nur durch Bindegewebe, aber nicht mehr durch Fettlappen getrennt sind. An das Nebeneinanderherlaufen der Fila olfactoria und der Ethmoidalarterienäste zu beiden Seiten des oberen Nasengangs sei noch erinnert.

Dieselbe Parallelität zeigt auch das infraorbitale Nerven-

Digitized by Google

Arterienpaar, dessen Enden bis ins seitliche Nasenwand-Hautgebiet reichen, während die Äste vor der Auffaserung im Dach der Kieferhöhle den Canalis infraorbitalis ausfüllen, von wo sie Zweige zur Kieferhohlenschleimhaut abgeben und in der Flügelgaumengrube Anschluß an ihre Hauptstämme finden: die Arterie an das Endstück der Maxillaris interna, die hier ihre letzten Endäste abgibt, der Nerv am Ganglion sphenopalatinum vorbei an den Stamm des 2. Trigeminusastes, des Nervus maxillaris, der durchs Foramen rotundum und direkt durch den Sinus cavernosus zum Ganglion Gasseri zieht; seine Endäste paaren ihren Verlauf mit dem der Arterienzweige der Maxillaris interna; mit der Arteria sphenopalatina verläuft durchs Foramen sphenopalatinum der gemeinsame Stamm der Nervi nasales post., die den Art. nasal. post. in den hinteren zwei Dritteln der seitlichen Nasenwand entsprechen, und des Nervus nasopalatinus, entsprechend der Art. nasal. post. septi.

Die Nervi und Arteriae alveolares posteriores superiores laufen in der Knochenschicht des Tuber maxillae, die Nervi palatini mit der Arteria palatina descendens durch den Canalis pterygo-palatinus zum Gaumen, wo sie in den Foramina palatina majora und minora des Processus pyramidalis ossis palatini zum Vorschein kommen; die inkonstante Arteria Vidiana geht mit dem Nervus Vidianus durch den Canalis pterygoideus zum Carotisaustritt im Foramen lacerum.

Wichtiger aber als alle diese Arterien und Nerven sind für die Frage der Entstehung einer Cavernosusthrombose die Venen. Der Sinus cavernosus selbst ist ein endothelisiertes, bluterfülltes, unregelmäßiges Maschenwerk rechts und links vom Türkensattel, ebenso wie die anderen meningealen Sinus von einer Duraduplikatur umhüllt. Er umschließt die neben dem Türkensattel aus dem Foramen lacerum aufsteigende Arteria carotis interna und wird (wenn man einen Frontalschnitt von oben nach unten ausdeutet) durchsetzt von den Nerven Oculomotorius, Trochlearis, Ophthalmicus, Abducens und Maxillaris. Median stößt jede Seite an die Hypophyse, deren Stiel von einem venösen Kommunikationsring umschlungen wird. Eine weitere Kommunikation beider Seiten überquert den Clivus hinter der Sattellehne. Der Sinus cavernosus steht als meningealer Zentralsinus mit allen meningealen Hauptvenenstämmen in unmittelbarer, oder doch, bei dem allgemeinen Ineinandermünden der einzelnen Sinus, in mittelbarer Verbindung. Ein Zweig der Clivusanastomose verbindet ihn mit dem Sinus circularis des großen Hinterhauptsloches; die Sinus petrosi in-

Digitized by Google

feriores stellen, auf jeder Seite über der Synchondrosis petro-occipitalis in einem eigenen Sulcus verlaufend, die Verbindung mit dem Bulbus jugularis, die auf dem Felsenbeinkamm verlaufenden Superiores die mit dem oberen Knie des Sinus sigmoideus her; die Sinus alae parvae, auf der Hinterkante der kleinen Keilbeinflügel, führen dem Sinus cavernosus das Venenblut aus der Fossa Sylvii zu, und die Vena ophthalmica superior bringt ihm auf jeder Seite das Orbitalblut und stellt die Anastomose mit dem Gesichtsvenennetz her. Sie mündet von der oberen Orbitalfissur her in den Circulus venosus des Hypophysenstiels und anastomosiert vorn mit der Vena angularis aus dem der Art. maxillaris ext. parallel laufenden Stamm der Vena facialis ant., die auch das Blut aus dem Nasenrücken sammelt. Die Vena angularis anastomosiert außerdem mit einer ungleichmäßig entwickelten Vena orbitalis inferior, die im hinteren Orbitalpol, über der Flügelgaumengrube, in die superior mündet, aber auch durch die Flügelgaumengrube eine Anastomose in den auf der Flügelfortsatz-Muskulatur gelegenen Plexus venosus pterygoideus schickt. Dieser fließt in die der Arteria maxillaris interna entsprechende Vena facialis postica ab, anastomosiert aber auch um das Jochbein herum mit der Vena facialis anterior und zwischen den Muskelspalten mit dem pharyngealen Plexus.

Eine Gesichtsinfektion kann also den Sinus cavernosus nicht nur p e r o r b i t a l erreichen, sondern auch die Orbita nasal oder extrajugal umgeben, um von der Flügelgaumengrube aus direkt oder durch den Fissurenscheitel im hinteren Orbitalpol ins parasellare Gebiet einzudringen, was sowohl auf der die größeren Nerven- und Gefäßstämme begleitenden Lymphbahn als auch unmittelbar auf dem Venenblutwege möglich ist. Dabei kann die Infektion unterwegs an jeder Haftstelle in andere Lymphwege oder in die Blutbahn einbrechen und jeder Herd zum selbständigen Infektionszentrum werden. Das wichtigste Explosionszentrum ist aber wegen seiner allseitigen Verbindungen die Flügelgaumengrube.

In unserm Falle ist die Fortleitung der Infektion auf dem nächsten Venenwege — Vena angularis-ophthalmica superior — auszuscheiden, da die Sektion eine Thrombose der Vena ophthalmica ausschließt. Eine gewisse Wahrscheinlichkeit könnte die Verbindung: Vena angularis-Vena ophthalmica inferior für sich haben, da letztere Vene einen Ast durch die Fissura orbitalis superior in die Vena ophthalmica superior oder direkt in den Sinus cavernosus schickt. Nimmt man an, daß die Infektion die Orbita überhaupt

Digitized by Google

nicht passiert hat, so käme als venöser Leitungsweg die Vena facialis anterior in Betracht, die der Arteria maxillaris externa parallel läuft, die Vena angularis, Vena frontalis, supraorbitalis, nasofrontalis, nasales externae usw. sammelt und durch den Ramus profundus mit dem Plexus pterygoideus anastomosiert. Vom Plexus pterygoideus ist durch das Rete foraminis ovalis bequeme Verbindung zum Sinus cavernosus geschaffen und damit der Infektionsweg gegeben. Anastomosen mit dem Plexus pharyngeus vermitteln die Weiterleitung auch auf dieses Venennetz. Die phlegmonöse Eiterung im retropharyngealen Gewebe wäre damit erklärt. Alle diese Venenwege scheiden aber bei genauer Betrachtung des Falles aus. Die Orbitalis superior ist bereits abgetan, sie war nicht thrombosiert; die Orbitalis inferior wurde bei der Orbitalsektion nicht gefunden, war also schwerlich verstopft oder vereitert. Gegen eine direkte Überleitung im Venenrohr der Facialis anterior und via anastomosis über den Plexus pterygoideus zum Sinus cavernosus spricht die Tatsache, daß im Sauggebiet der Vena facialis anterior eine Stauung fehlte, daß überhaupt bei Lebzeiten des Kranken, abgesehen von der rechten Orbita, kein Zeichen einer Gesichtsphlegmone vorlag. Ob es schon außerhalb des Schädels zu einem Einbruch in die Gefäßbahn kam, ergibt sich vielleicht aus der Betrachtung der andern möglichen Infektionsbahnen.

Hier kämen die Arterien und Venen in Frage. Die Arteria ophthalmica mit ihren Ästen ist als möglicher Weg ebenso wenig wie der Nervus supraorbitalis und frontalis oder der Nervus supra- und infratrochlearis auszuschließen. Denken wir aber an den klinischen Verlauf des Falles, so müssen wir hervorheben, daß 1. erst nach Heilung des Furunkels Schüttelfrost auftrat, also wohl die Infektion nicht von vornherein den Venenweg beschritten hatte; 2. es erst 4 Tage nach Heilung des Furunkels zu orbitalen Stauungserscheinungen kam, die Ausdruck der rechtsseitigen Cavernosus-Thrombose waren und bei gleichzeitiger Behinderung des Blutabflusses durch die facialen und tiefen Anastomosen noch schwerer hätten sein müssen; 3. am Tage der ersten klinischen Untersuchung, dem 5. nach Heilung des Furunkels, bereits das Innere der rechten Nasenhöhle und die Rachenschleimhaut schwere Entzündungserscheinungen zeigte, deren Entstehung man kaum nach der orbitalen Stauung ansetzen darf. Zieht man die rapide Verschlimmerung der orbitalen Zeichen und des Meningismus in Betracht, so muß man annehmen, daß die langsamer fortschreitenden

Digitized by Google

Nasen- und Rachenschleimhautveränderungen schon vor den orbitalen, also auch vor der Thrombose des Sinus cavernosus entstanden sind. Diese Überlegung gibt meines Erachtens den Schlüssel zum Verständnis des ganzen Falles: das Explosionszentrum der Infektion liegt nicht im Sinus cavernosus, sondern in der rechten Flügelgaumengrube; von hier aus sind die Keime auf dem Lymphwege nach allen Seiten auseinandergestoben und erreichten u. a. den Sinus cavernosus vielleicht auf venösem, sicher aber auch auf dem lymphatischen Wege. Jedenfalls hatten die nasalen und pharyngealen Entzündungen für ihre Ausbildung den Vorsprung der Überleitungszeit von der Flügelgaumengrube zum Sinus vor den orbitalen und meningealen Veränderungen voraus, die nasalen vielleicht auch noch die Zeit der Überleitung vom Nasenrücken zur Flügelgaumengrube, denn deren Weg führte durch oder um das erkrankte Nasengebiet, und zwar, wie wir vermuten, auf der Bahn des Nervus und der Art. infraorbitalis. Beide erstrecken sich mit ihren Endigungen bis in das seitliche Hautgebiet der Nase und ziehen durch den Canalis infraorbitalis, wobei Zweige zur Kieferhöhle abgegeben werden. Die Erkrankung der rechten Kieferhöhle (Verschleierung im Röntgenbilde, Schleimhautödem und schleimig-eitriger Katarrh bei der Autopsie) wäre damit erklärt. Ebenso ungezwungen wäre bei dieser Annahme die Infektion der Flügelgaumengrube erklärt, da Nerv und Arterie diese Grube passieren.

War einmal von hier aus der Einbruch in den Sinus vollzogen, so stand der Ausbreitung des Prozesses in dem venösen Hohlraumgitter der harten Hirnhaut an der Schädelbasis nichts mehr im Wege. Der blitzartig entflammten Sepsis folgten Thrombose und Vereiterung Schlag auf Schlag, rasche Verlegung der orbitalen Abflußwege ins Cranium und Übertritt der Bakterien in den Meningealraum. Der Eintritt des Orbitalsymptoms, das den Kranken zum Arzt führte, war das Fanal des Todes und wurde nur noch 3 Tage überlebt. Die Ausbreitung der Phlegmone im Sinusgebiet ergab sich aus der Richtung des stärksten thorakalen Saugzugs, d. h. sie erreichte zuerst den rechten Bulbus jugularis. Einem Übergreifen auf den linken und auf die durch den orbitalen Gewebsdruck entleerten Augenhöhlenvenen kam der Tod zuvor.

Der Freundlichkeit des Herrn Direktors der chirurgischen Klinik (Geh.-Rat Prof. Dr. *Witzel*) verdanke ich einen weiteren Fall von Cavernosusthrombose, der gleichfalls von einer Infektion der Gesichtshaut ausging.

Digitized by Google

Der 22jährige Goldschmied Gustav Sch. wurde am 27. III. 1919 in die Klinik aufgenommen. Er wurde am 16. III. beim Rasieren an der rechten Schläfe verletzt. 8 Tage später bekam er plötzlich einen Schüttelfrost, im Anschluß daran hohes Fieber; die kleine Wunde war nur wenig entzündet.

Befund: Pat. ist bei der Aufnahme soporös, reagiert noch auf Anrufe. Die rechte Schläfengegend ist bläulich-rot verfärbt, teigig, elastisch geschwollen. Die Schwellung und Verfärbung zieht über das rechte Auge hinweg, dessen Lider ödematös verschwollen sind. Der Bulbus selbst ist vorgetrieben, die Konjunktivalschleimhaut ödematös. Das linke Auge ist ebenfalls vorgetrieben, ohne entzündliche Veränderungen. Die Sehkraft ist beiderseits stark herabgesetzt. Spiegelbefund: Starke Füllung und Schlängelung der Venen der Retina, keine Stauungspapille. An der rechten Schläfe dicht vor dem Ohr, an der Haargrenze, unregelmäßiger, eitrig belegter, etwa erbsengroßer Defekt der Haut. Herz, Lunge, Abdomen o. B. Behandlung: Eröffnung der rechten Orbita in Narkose; es findet sich weder Eiter noch Ödem. Spaltung der Schwellung vor dem Ohr; hier ist eitrige Tröpfcheninfiltration vorhanden. Tamponade, Analeptica.

28. III.: Pat. ist sehr unruhig, verläßt wiederholt das Bett; Temperatur hoch, Puls jagend, weich. Abends Sensorium stärker benommen.

29. III.: Exitus unter zunehmender Herzschwäche.

Sektionsbefund: Die weichen Kopfbedeckungen sind ödematös geschwollen, der rechte Musculus temporalis ist trüb, von kleinen Blutungen und miliaren, bis linsengroßen Eiterherden durchsetzt. Daneben finden sich zahlreiche, bis hanfkorngroße Eiterherde, die von Blutungen umgeben sind; außerdem sind graugelbliche stricknadeldicke Eiterstränge vorhanden. Der vordere Ast der Vena temporalis superficialis ist von eitrig thrombotischen Massen verstopft. Die weichen Hirnhäute zeigen an der Basis in der Umgebung des Chiasma sowie der rechten Fossa Sylvii eine geringe Durchsetzung mit dünnflüssigem Eiter. Der Sinus cavernosus ist mit dünnflüssigem Eiter angefüllt, ebenso die rechte Vena ophthalmica superior; in der Umgebung dieser Vene ist das Orbitalgewebe von kleinen Blutungen durchsetzt. Im übrigen Schädelinneres o. B. Multiple embolische Abszesse und Infarkte in den Lungen, eitrige Pleuritis, septische Milzschwellung, trübe Schwellung der Nieren, der Leber und des Myokards.

In diesem Falle saß der primäre Infekt an der rechten Schläfe. Bis zum Auftreten des ersten Schüttelfrostes vergingen 8 Tage. Aus dem dann einsetzenden stürmischen Verlauf kann man auch hier wieder eine lymphatische und eine venöse Phase des Prozesses unterscheiden. Aber im Gegensatz zum ersten Falle haben sich die schwersten eitrigen Veränderungen um den Primärinfekt herum entwickelt und waren 3 Tage nach dem ersten Schüttelfrost bei der klinischen Aufnahme an teigiger Schwellung und blauroter Verfärbung deutlich zu erkennen. Die damals auch schon rechts mehr als links vorhandene orbitale Stauung imponierte bei der Operation als Fernwirkung, während die breite Spaltung des In-

Digitized by Google

filtrates vor dem Ohr eitrige Tröpfcheninfiltration aufdeckte. Da die Sektion neben dieser Temporaleiterung eitrige Thrombophlebitis der Vena temporalis, orbitalis und des Sinus cavernosus ergab, so besteht die Frage: Hat hier die Vena orbitalis (superior?) den Überleitungsweg zwischen Primärinfekt und Sinus cavernosus abgegeben oder ist sie rückläufig infiziert worden und mit dem Sinus zusammen von einer gemeinsamen Einbruchstelle aus erkrankt? Der Operationsbefund, verglichen mit dem Ergebnis der Sektion, gestattet die Entscheidung.

3 Tage nach dem ersten Schüttelfrost, schon zur Zeit schwerster Sepsis und deutlicher orbitaler Stauung beiderseits, also sicher nach Eintritt der Cavernosusthrombose, fand sich innerhalb der rechten Orbita weder Eiter noch Ödem. Es wäre sehr gewagt, trotzdem im vorderen Orbitalabschnitt die Einbruchsbahn der Eiterung zu suchen, um so mehr, als das Gebiet der Vena facialis anterior gesund erschien, die faciale Stauung dagegen über dem Auge, also im Gebiete der thrombosierten Vena temporalis superficialis lag. Bei der eitrigen Infiltration des Musculus temporalis und seiner Durchsetzung mit stricknadeldicken Eitersträngen ergibt sich zwanglos die fast Sicherheit bedeutende Wahrscheinlichkeit einer phlebitischen Aggression des Plexus venosus pterygoideus von den Venae temporales profundae aus und ein Weitergreifen über die Flügelgaumengrube durch die untere Orbitalfissur auf den hinteren Orbitalpol, eine venöse Fortleitung in den hintersten Teil der Vena ophthalmica superior und von da gleichzeitig in den Sinus cavernosus und in den vorderen Teil der Vena ophthalmica. Leider darf man nur von Wahrscheinlichkeit sprechen, weil die Sektion diesen Zusammenhängen nicht nachgegangen ist. Eine Infektion des Cavernosus auf anderm Wege, etwa durch das Foramen ovale oder rotundum, ist nicht so plausibel, weil die Eiterung im intrakraniell-basalen Venengitter im Vergleich mit dem Gesamtverlauf des Falles nicht weit genug vorgeschritten war.

Über Thrombosen des Sinus cavernosus als rhinogene Komplikationen haben in neuerer Zeit *Sagebiel* (akute Siebbeineiterung, Thrombose des Sinus cavernosus, Defekt in der Lamina cribrosa, Exitus [Zbl. f. Ohrenheilk., 1909, 58, 129 ff]) und *Meurers* (über 4 im Anschl ß an eitrige Nebenhöhlenerkrankungen entstandene Komplikationen mit tödlichem Ausgang [Zbl. f. Ohrenheilk., 1910, 60, 335 ff]) berichtet.

Im ersteren Falle handelte es sich bei einem 49 jährigen Manne um alte linksseitige Kieferhöhlen- und Siebbeineiterung mit Po-

Digitized by Google

lypen, zu der, im Leben unerklärt, eine akute Verjauchung des rechten Siebbeins hinzukam. Infolge Deviatio septi nach rechts war der Eiterabfluß stark behindert. Da seit 2 Tagen das Allgemeinbefinden gestört war, seit 1 Tag schwerer Kopfschmerz, Protrusio des in der Bewegung eingeschränkten Bulbus, Ödem der Bindehaut, der Lider und der Haut an Stirn- und Nasenwurzel rechterseits neben 39 Grad Fieber und Schüttelfrost aufgetreten war, wurde akute rechte Stirnhöhleneiterung mit drohendem oder vollendetem Orbitaldurchbruch, vielleicht auch endokranieller Thrombose angenommen, bei der Operation aber nur die Siebbeinverjauchung mit einem Durchbruch der Lamina cribrosa gefunden. Tags darauf wurde die rechte Orbita vergeblich punktiert. 2 Tage nach der Operation starb der Kranke, nachdem Unbesinnlichkeit, Delirien und Protrusio bulbi sinistri mit Chemosis neu hinzugekommen waren. Die Schädelsektion zeigte einen entzündlichen Herd in der basalen Rindensubstanz des rechten Frontallappens über einer größeren Duraperforation und einem schwarzrandigen Loch der rechten Lamina cribrosa neben der Crista galli. Unmittelbar unterhalb der Lamina cribrosa war das Nasenseptum durchgeeitert. Man geriet „in einen förmlichen Eitersee in der linken Nase" hinein; damit war die Entstehung der rechtsseitigen Siebbeineiterung erklärt. Aber für die ebenfalls erst bei der Sektion entdeckte Thrombose des Sinus cavernosus, rechts verjaucht, links noch fest, wurde ein sicherer Infektionsweg nicht gefunden; die Vena ophthalmica war nicht thrombosiert. *Sagebiel* nimmt nun an, „daß ein Gefäß — eine basale Vene — durch den kontinuierlich sich fortsetzenden Prozeß infiziert und daß damit die Cavernosus-Thrombose unausbleiblich wurde." Dieser Erklärungsversuch ist geeignet, gewisse Zweifel an seiner Richtigkeit zu erwecken. Ebenso wie die venöse Bahn als Fortleitung dienen kann, sind auch die Arterien und Nerven mit ihren Lymphscheiden durchaus imstande, die Progression eines infektiösen Prozesses zu vermitteln. Nach meiner Ansicht ist Nervus und Arteria ethmoidalis anterior als Infektionsbahn wahrscheinlich, zumal eine akute rechtsseitige Siebbeineiterung mit stark gehemmtem Eiterabfluß beim Patienten vorlag. Nerv und Arterie gehen durch das Foramen ethmoidale anterius auf die obere Fläche der Lamina cribrosa, durchbohren diese und lösen sich in Zweige auf, die die seitliche Nasenwand und die Septumschleimhaut versorgen. Diese Verästelungen stellen meines Erachtens die Leitbahn dar, der die Infektion von dem Septumdurchbruch und dem akut entzündeten rechten Siebbein

Digitized by Google

aus gefolgt ist. Auch die Lymphscheiden der Filae olfactoriae kommen in Betracht wegen der Ausdehnung des Knochendefektes der Lamina cribrosa und der Duraperforation. Von diesem pachymeningitischen Eiterherd aus wurde die Hirnrinde angegriffen und konnte die Infektion auf dem Gewebsstrang des Nervus und der Arteria ethmoidalis anterior zu deren Hauptstämmen weiterkriechen und mit dem ersten Trigeminusast durch die obere Orbitalfissur und der Arteria ophthalmica durch das Foramen opticum den Sinus cavernosus erreichen. Ein Symptom, dem der Autor nicht weiter nachging, weist ebenfalls auf diese Bahn der Weiterleitung, nämlich „daß 3 oder 4 Tage vorher (vor der ersten Konsultation) ein Schmerz tief im rechten Auge gefühlt wurde, der sich nicht wieder ganz verloren hat."

In dem von *Meurers* geschilderten Falle lag ein chronisches Empyem der rechten Kieferhöhle mit Alveolarfistel vor, bei der nach zunehmendem Eiterfluß plötzlich Schüttelfröste, hohes Fieber und schwere Allgemeinerscheinungen aufgetreten waren. Bei der Aufmeißelung der Kieferhöhle wurden ostitische Herde nicht gefunden; allerdings wurde auch die wenig hypertrophische Schleimhaut nicht entfernt. In der stark geschwollenen rechten Parotis wurden durch Inzision viele kleine Eiterherde freigelegt, später auch in der linken Parotis. Uvula und Gaumenbögen zeigten starkes Ödem. Seitens der Augen wurden keine Erscheinungen beobachtet. Bei der Autopsie fand sich Vereiterung beider Sinus cavernosi, eitriger Thrombus in der linken Carotis interna, Lymphangitis purulenta längs der linken Arteria fossae Sylvii, eitrige Infiltration der Uvula, Rötung und Schwellung der Mund- und Rachenschleimhaut. Eine Wegleitung zu dem Sinus cavernosus wurde nicht aufgedeckt. *Meurers* nimmt an, daß die Fortleitung der Infektion durch die Venae perforantes der Kieferhöhlenwandung erfolgte; die Thrombose griff auf den Plexus pterygoideus und durch retrograde Infektion entlang einer mit dem zweiten Trigeminusast durch das Foramen rotundum verlaufenden Vene auf den Sinus cavernosus über.

Auch in diesem Falle kann man bezüglich der Wegleitung anderer Meinung sein. Wenn die Eiterung längs dem zweiten Trigeminusaste in den Sinus cavernosus gedrungen ist, so liegt es doch viel näher, an Arteria und Nervus infraorbitalis zu denken, um so mehr, als keine Zeichen von Venenthrombose bei der Kieferhöhlenoperation gefunden wurden; *Meurers* verneint ausdrücklich das Vorhandensein von ostitischen Herden und spricht von wenig

Digitized by Google

hypertrophischer Schleimhaut. Arterie und Nerv ziehen durch den gleichnamigen Kanal über und eventuell bei Dehiszenzen durch die Kieferhöhle und geben Äste zur Kieferhöhlenschleimhaut ab; sie gehen dann weiter durch die Flügelgaumengrube, so daß die Infektion des Plexus pterygoideus und damit die der Parotis- und Rachenregion erklärt wäre.

Besonders wertvoll ist ein Fall von Furunkel der Wange, über den *Hofer* (Ein Fall von intrakranieller Phlegmone, Meningitis und allgemeiner Septiko-Pyämie nach Furunkel der Wange [Mon. f. Ohrenheilk., 1916, 50, S. 527 ff.]) berichtet.

Bei der Sektion wurde der Infektionsweg gefunden.

Bei der Aufnahme des Falles in die Klinik *Chiari* wurde festgestellt: Schwellung der rechten Wange und der Gegend der Fossa canina bis an den unteren Augenhöhlenrand, daselbst eine 3 cm lange, klaffende, dem Margo infraorbitalis parallel verlaufende Inzisionswunde, Schwellung der Haut der rechten Schläfe, ödematöse Lidschwellung, Lider aneinandergepreßt, Exophthalmus mit starker Chemosis besonders oben und lateral. Die Beweglichkeit des Bulbus ist herabgemindert, der Visus normal, Sensorium getrübt, Temperatur 39,2°, Puls entsprechend beschleunigt, aber rhythmisch und äqual, Herz und Lungen ohne nachweisbare Veränderungen. Die Zähne des rechten Oberkiefers sind alle gesund, es besteht keine Empfindlichkeit irgend eines Zahnes und keine Druckschmerzhaftigkeit im Alveolarfortsatze. Nasenbefund normal. Eröffnung der rechten Kieferhöhle ergab auch hinsichtlich der oberen Wand derselben völlig negativen Befund, ebenso wurde auch bei der Freilegung der Augenhöhle mittelst Bogenschnittes am Margo supraorbitalis und bei der Besichtigung der lateralen Wand bis zur Fissura orbitalis superior, ferner am lateralen Anteil des Oberkiefers und Jochbeins kein Erkrankungsprozeß in den Weichteilen und am Knochen gefunden. Bei der Sektion wurden tiefe Orbitalphlegmone rechts, eitrige Basalmeningitis um das Chiasma nervi optici, akutes Hirnödem sowie Hydrocephalus internus acutus festgestellt."

Bis zur Ausbildung einer Cavernosus-Thrombose kam es in diesem Falle nicht, da schon vorher der Exitus erfolgte. Der Infektionsweg wurde aber mit voller Sicherheit aufgeklärt: Der Prozeß war von der rechten oberen Wangengegend, wo sich ein bei der Aufnahme und Operation übersehener erbsengroßer nahezu verheilter abgekapselter Abszeß mit Durchsetzung der tiefen Weichteile der Fossa canina befand, längs des Nervus infraorbitalis zum Ganglion Gasseri gegangen. Die tiefe Orbitalphlegmone dürfte von der infizierten Flügelgaumengrube aus durch die untere Fissur entstanden und durch das Foramen opticum ins Cranium gedrungen sein. Ein Fortschreiten der Infektion von beiden Wegen aus auf den Sinus cavernosus wäre wohl nur eine Frage kürzester Zeit gewesen. *Hofer* weist auf das von *Wacker* aus der *Sieben-*

Digitized by Google

*mann*schen Klinik (Schweiz. Korr.-Bl. f. Ärzte, 1916, No. 14) veröffentlichte Analogon hin, wo ein Furunkel im behaarten Anteil des Vestibulum nasi zu septischer Thrombose des Sinus cavernosus, Basalmeningitis und Allgemeinsepsis führte und die Vena facialis anterior und ihre Äste neben den perineuralen Lymphbahnen die Weiterleitung vermittelten.

In den beiden letztgenannten Fällen lag, wie in dem unsrigen, ein primärer Weichteilherd vor.

Thrombosen des Sinus cavernosus können, wie die beiden letztgenannten Fälle zeigen, als Folge entzündlicher Prozesse im Gesicht oder eitrig erkrankter Nasennebenhöhlen entstehen, sie können aber auch durch akute und chronische Mittelohreiterung induziert werden.

Die isolierte Thrombose des Sinus cavernosus ist sehr selten. Der primäre Entzündungsherd liegt dann entweder in der Pyramidenspitze, oder die Infektion geht von einem thrombosierten Gefäß des Tegmen tympani aus, in anderen Fällen ist sie durch Weiterleitung des Prozesses aus der eiternden Paukenhöhle über den Plexus ven. carot. auf den Sinus cavernosus übergegangen.

Häufiger tritt zunächst eine Thrombose des Sinus transversus auf, die auf den Sinus petrosi fortschreitet und auf diesem Wege den Sinus cavernosus erreicht. *Janssen* hat in seiner Arbeit „Über Hirnsinusthrombosen nach Mittelohreiterungen" (Arch. f. Ohrenheilkunde, Bd. 35, S. 55 u. Bd. 26, S. 1) sich eingehend mit diesem Thema beschäftigt.

Die Symptome der ausgebildeten Cavernosus-Thrombose sind, wie auch aus unseren Fällen hervorgeht, ungemein charakteristisch. Infolge der Stauung im Gebiet der Vena ophthalmica kommt es zu Ödem der Augenlider und der Konjunktiva, das sich, wenn die Vena facialis anterior beteiligt ist, auf die ganze Gesichtshälfte ausdehnen kann. In anderen Fällen ist abnorme Füllung der Vena frontalis und Ödem in ihrem Bereich beobachtet worden. Retrobulbäres Ödem führt zu Protrusio bulbi. Durch Druck oder durch Übergreifen der Entzündung auf die Venen in der Umgebung des Sinus cavernosus oder nach *Janssen* als Folge einer Arachnoiditis treten Lähmungserscheinungen auf, die bei Beteiligung des Oculomotorius, Abducens oder Trochlearis zu Strabismus oder anderer abnormer Bulbusstellung führen. Neuralgie des ersten Trigeminusästes veranlaßt, wie im Falle *Sagebiel*, den umschriebenen Schmerz in Stirn und Auge, worauf bereits *Wreden* hinwies, ist aber kein die isolierte Cavernosus-Thrombose beweisendes Symptom, da er

Digitized by Google

auch bei der Transversus-Thrombose beobachtet worden ist. Als weiteres Zeichen ist häufiges Nasenbluten erwähnt worden. Stauungserscheinungen im Augenhintergrund, Stauungspapille oder Neuritis nervi optici ist nur in einem Teil der in der Literatur berichteten Cavernosusfälle nachgewiesen worden. In unserem Falle B. war der Augenhintergrund normal, bei Sch. wurde starke Füllung und Schlängelung der Retinavenen, aber keine Stauungspapille festgestellt. Auch bei den Fällen von *Sagebiel* und *Meurers* ist über Augenhintergrunds-Veränderungen nichts berichtet. Die Symptome der Cavernosus-Thrombose, einzeln oder gehäuft, bleiben in den meisten Fällen nicht auf die eine Seite beschränkt, da die Thrombose durch den Sinus intercavernosus ant. und post. leicht auf den anderen Sinus cavernosus übergreifen kann.

Als wichtiges Allgemeinsymptom wird die Pyämie mit embolischen Metastasen das Bild beherrschen. Schüttelfröste, remittierendes Fieber, Milzschwellung, Lungenmetastasen wurden auch in anderen Fällen beobachtet.

Sind alle diese Erscheinungen ausgeprägt, so wird die Diagnose Cavernosus-Thrombose leicht zu stellen sein. Wie der Fall *Meurers* aber beweist, können die charakteristischen Zeichen völlig fehlen und doch verjauchte Thrombose beider Cavernosi vorhanden sein. Bei einseitiger Cavernosus-Thrombose, besonders im Beginn, kommt differentialdiagnostisch der Orbitalabszeß in Betracht, der zu chirurgischem Eingreifen auffordert. Bei B. ist von augenärztlicher Seite anscheinend an diese Möglichkeit gedacht und deshalb die Orbitalpunktion vorgenommen worden, bei Sch. wurde gleichfalls mit negativem Erfolge die Orbita eröffnet. Ebenso punktierte *Sagebiel* die Orbita bei seinem Fall ohne Resultat. Noch energischer ging *Hofer* in dem von ihm mitgeteilten Falle vor, indem er die obere und laterale Wand der Orbita freilegte.

In allen Fällen hat dann der weitere Verlauf mit seinen pyämischen Erscheinungen Klärung gebracht, aber auch gleichzeitig die Ohnmacht aktiver Therapie erwiesen. Die ungünstige Lage des Sinus cavernosus, der zu beiden Seiten der Sella turcica sich erstreckt, die gefährliche Nähe der Carotis interna, die in den meisten Fällen doppelseitige Erkrankung, haben von einem chirurgischen Eingriff abgeschreckt, um so mehr, als der pyämische Zustand des Kranken und die oft schon ausgesprochene Erkrankung der Meningen eine so eingreifende Operation als aussichtslose Quälerei erscheinen lassen.

Digitized by Google

Andererseits hat gerade die Erfahrung, daß bei infektiöser Thrombose des Sinus cavernosus der Kranke verloren ist, den Wunsch gezeitigt, den Sinus frei zu legen und womöglich auszuschalten. Bei einer otitischen, vom Sinus sigmoideus durch den Sinus petrosus inferior fortgeleiteten Cavernosus-Thrombose ist es *Bircher* (Zbl. f. Chir., 1893, S. 484) gelungen, von hinten her nach Entfernung der Schläfenbeinpyramide an den Cavernosus heranzukommen und die thrombosierten Teile zu entfernen, wobei er einseitige Taubheit und Facialislähmung in den Kauf nehmen mußte. *Levinger* hat in seiner Arbeit: „Zur Operation von Hypophysentumoren und zur Freilegung des Sinus cavernosus" die einschlägige Literatur über die verschiedenen Vorschläge zur Freilegung des Sinus cavernosus zusammengestellt. Er hat ferner nach dem *Schlosser*schen Vorschlage, nach Ausräumung der Orbita, Resektion der medialen sowie eines Teiles der unteren Orbitalwand an die Eröffnung der Keilbeinhöhle heranzugehen, ein eigenes Verfahren für ausgedehnte Freilegung der Hypophyse an der Leiche ausgearbeitet, das er als geeignet für die gefahrlose Eröffnung des Sinus cavernosus ansieht.

Levinger geht in der Weise vor, daß er zunächst endonasal medial die Hypophyse nach Entfernung der Vorderwand und des Daches der Keilbeinhöhle freilegt, ohne die Kapsel der Drüse zu eröffnen. Dann räumt er die Orbita aus, reseziert die Lamina papyracea und eventuell hinderliche Siebbeinteile und nimmt dann mit geraden Meißeln und Keilbeinstanze, von der Trepanationsöffnung der Sella turcica ausgehend und gegen den Opticusstumpf zu arbeitend, den ganzen Sellaboden und die seitliche Wand der Keilbeinhöhle weg. Dadurch sei es möglich, die Hypophyse sowie den Sinus cavernosus, soweit er medial die Carotis umschließt, als auch lateral von ihr in großer Ausdehnung freizulegen. Auch die andere Seite des Sinus cavernosus lasse sich durch Entfernung der Knochenhülle freilegen.

Diese Operation ist bisher nur an der Leiche geübt worden, und ich fürchte, daß am Lebenden Verletzung der Carotis und rasche Verblutung oder Meningitis die Folge sein dürfte. Es handelt sich doch immer um infektiöse Thrombose des Sinus cavernosus, die auch nach Eröffnung desselben nicht am Fortschreiten auf die Basilarsinus gehindert werden kann. Eine wirksame Therapie wird dann möglich sein, wenn es gelingt, rechtzeitig den primären Herd möglichst radikal auszuräumen, um weitere Infektions-

Digitized by Google

nachschübe zu verhindern. Ist es erst zur Cavernosus-Thrombose gekommen, dann wird nach den bisherigen Erfahrungen jeder chirurgische Eingriff nutzlos sein; letaler Ausgang, in der Regel nach kurzem Verlauf, ist nicht abzuwenden.

In der Pathologie des Sinus cavernosus ist somit die Diagnostik und Symptomatik ausgiebig erfaßt; die Behandlung bietet infolge der ungünstigen anatomischen Lage des Sinus keine Heilungsaussichten. Unklar ist in den meisten Fällen der Weg vom primären Herd zum Sinus; der Wunsch ist deshalb wohl begründet, daß es einmal gelingen möge, einen solchen Fall durch eine lückenlose Serienschnittfolge des gesamten facial-orbital-kraniellen Krankheitsfeldes mikroskopisch zu analysieren und in Plattenmodell-Rekonstruktion zur Anschauung zu bringen.

Digitized by Google

XIV.

(Aus dem Physiologischen Laboratorium der Universitäts-Ohren- und Nasenklinik in der Charité zu Berlin.)

Zur Frage der physiologischen Ermüdbarkeit des Hörnerven.

Von

Dr. HARRY ALBRECHT.

Es ist eine allgemein bekannte Tatsache, daß längere Zeit einwirkende, nicht übermäßig starke Sinneseindrücke nach einiger Zeit unmerklich werden; namentlich findet dies im Gebiete des Gehörssinnes statt. So wird, um nur zwei Beispiele zu bringen, das dauernde Ticken der Zimmeruhr von den Bewohnern nicht mehr gehört; so überhört der Müller das gleichmäßige Klappern seiner Mühle und vermag sogar während desselben einzuschlafen, erwacht aber wieder mit dem plötzlichen Aufhören des Klapperns. Hier handelt es sich also um Personen, die nicht übermäßig laute Geräusche nicht mehr wahrnehmen, jedoch ihr objektives Aufhören wahrzunehmen vermögen. Versuche zur Aufklärung der hier in Frage kommenden physiologischen Verhältnisse hat *Dunlap*[1]) mit Personen unternommen, deren Aufmerksamkeit er dadurch prüfte, daß sie Beginn und Aufhören eines mittels Telefons übertragenen schwachen Tones einer elektrischen Stimmgabel angeben mußten. Vermochten diese Personen auch regelmäßig mit großer Bestimmtheit und Genauigkeit den objektiven Eintritt des Aufhörens des Stimmgabeltons zu markieren, so waren sie sich doch keineswegs sicher weder darüber, ob sie ihn bis dahin ununterbrochen in Wirklichkeit oder nur in ihrer Einbildung gehört hatten, noch überhaupt über den Beginn des Erklingens der Stimmgabel. *Dunlap* hat aus seinen Versuchen folgendes Gesetz abgeleitet, dessen Übersetzung lautet: „Ein Ton, der permanent oder zeitweilig (infolge von Aufmerksamkeitsschwankung) unhörbar ist, wird wieder momentan bewußt im Augenblick, wo er

[1]) *K. Dunlap*: Some Peculiarities of Fluctuating and of Inaudible Sounds. Psycholog. Review. 1904. Vol. 11. P. 308—318.

Digitized by Google

objektiv verschwindet, wegen des plötzlichen Übergangs von schwacher Reizung des Sinnesorgans zu völliger Ungereiztheit."

Diese und ähnliche Erscheinungen wurden früher allgemein und werden auch noch heute vielfach als „Ermüdung des Hörnerven" gedeutet. Dieser Auffassung stehen aber höchst gewichtige Bedenken entgegen; zunächst einmal die Versuche von *H. P. Bowditsch* [2]): „Über den Nachweis der Unermüdlichkeit der Säugetiernerven". Verfasser reizte an Hunden und Katzen, nachdem die Sehne des M. tibialis ant. mit einer graphischen Vorrichtung verbunden, der N. ischiadicus durchschnitten und hierauf das Versuchstier mit Curare vergiftet worden, den peripheren Nervenstumpf mit einem Induktionsstrom von vorher bestimmter, zur Tetanisierung des Tibialis hinreichender Stärke. Die Reizung begann gleichzeitig mit dem Eintritt der Vergiftung und ward ununterbrochen fortgesetzt. Nach mehreren (bis zu 5) Stunden ließ die Giftwirkung nach, was sich durch spontane Zuckungen in der Körpermuskulatur ankündigte. Zur selben Zeit begann auch wieder die Induktionswirkung auf den Tibialis; jedoch nicht in Form eines normalen Tetanus. Vielmehr zeigten sich zunächst immer vereinzelte Zuckungen, aus denen erst allmählich ein unregelmäßiger Tetanus wurde. Diese eigentümliche Form der Reaktion des Muskels konnte auf einer gewissen Ermüdung des Nerven beruhen. Sie trat indessen auch ebensogut ein, wenn mit der Nervenreizung erst bei eintretender Entgiftung begonnen wurde, ist daher nur als Curarewirkung aufzufassen. Mithin kommt *Bowditsch* zu dem auch für die Sinnesphysiologie beachtenswerten Schlusse: „. . . wenn auch die Bewegung zu ihrem Fortschreiten durch den Nerven eines Kraftaufwandes bedurfte, welcher aus der Nervenmasse selbst bestritten werden mußte, so würde dieser doch von einer unmeßbar geringen Größe sein."

Hat *Bowditsch* also für motorische Nerven ihre Unermüdlichkeit nachgewiesen, so wären für die Unermüdlichkeit der sensiblen z. B. die Tag und Nacht andauernden Zahnschmerzen, ferner die subjektiven Geräusche bei Sklerotikern und anderen Schwerhörigen anzuführen. Manche normale Menschen haben ferner dauernd ein mehr oder weniger musikalisches Klingen im Ohr, das sie stets wahrnehmen, sobald sie es beachten. Da derartiges Ohrenklingen jederzeit bei Aufmerksamkeit hörbar ist, muß es

[2]) Archiv für Anatomie und Physiologie; Abteilung für Physiologie. 1890. S. 504—508.

Digitized by Google

also dauernd sein. Daß es nur bei besonders darauf gerichteter Aufmerksamkeit auftritt, gibt ferner einen Fingerzeig für die Erklärung solcher Erscheinungen; es wird sich dabei weniger um eine Ermüdung des N. acusticus handeln als vielmehr um eine Ablenkung der Aufmerksamkeit oder eine zentrale Ermüdung.

Es wird aber auch anderseits in der Literatur über Ermüdungserscheinungen bei angespanntester Aufmerksamkeit gegenüber andauernden Schalleindrücken berichtet, sodaß jedenfalls die ganze Frage noch einer weiteren Untersuchung bedarf. Hierzu soll im Folgenden ein Beitrag geliefert werden. Ich möchte über eigene Versuche berichten, zunächst jedoch eine Literaturübersicht geben, wobei ich mich bis in die ersten Jahre dieses Jahrhunderts an *K. L. Schaefer's* Artikel „Der Gehörssinn" in *Nagels* Handbuch der Physiologie[3]) anlehne.

Zu den ersten vorliegenden Beobachtungen über die Ermüdung des Hörnerven wurde *J. J. Müller* [4]) durch die vermeintliche Analogie zwischen Farben- und Tonempfindungen geführt, die ihn zu einer den Nachbildversuchen entsprechenden Beobachtungsreihe veranlaßten. Er berichtet Folgendes: „Durch vorangehende Ermüdung derjenigen Sehnervenfasern, welche außer der Grundfaser noch in geringem Maße von einer Ätherschwingung erregt werden, kann die durch die letztere hervorgerufene Farbe noch eine größere Sättigung gewinnen, als selbst die Farben im Spektrum besitzen. Dementsprechend muß durch eine vorangehende Ermüdung derjenigen Fasern des Hörnerven, welche die harmonischen Obertöne liefern, die durch die einfache Schwingung hervorgerufene Tonempfindung noch eine leerere Klangfarbe annehmen, als diese Töne sonst haben. Der Versuch kann bei den beiden Hörnerven ganz ebenso angestelllt werden wie auf zwei Stellen der Netzhaut, vorausgesetzt, daß die beiden Gehörorgane gleiche Empfindungen liefern. Es werden durch längere Einwirkung objektiver Schwingungen die Fasern der harmonischen Obertöne in dem einen Ohr ermüdet und hierauf der Grundton jener Schwingungen abwechselnd auf dem ermüdeten und nicht ermüdeten Ohre verglichen. Während die zuerst verwendeten Obertöne ganz vorteilhaft harmonisch zusammengesetzte Klänge sein können, darf der Grundton harmonische Oberschwingungen nicht ent-

[3]) Braunschweig 1905. Bd. 3. S. 509 ff.

[4]) *J. J. Müller*: „Über die Tonempfindungen", in „Berichte über die Verhandlungen der Königlich Sächsischen Gesellschaft der Wissenschaften zu Leipzig". 1871. Bd. 23. S. 117.

Digitized by Google

halten. Die Stimmgabeln besitzen bekanntlich hohe und unharmonische Obertöne. Hat man daher eine Reihe von Gabeln mit den Schwingungen n, 2 n, 3 n, welche zugleich die Gabeln selber bezeichnen sollen, so braucht man nur die Gabeln 2 n oder 3 n zuerst anhaltend vor das eine Ohr und hierauf die Gabeln successive vor dieses und das nicht ermüdete Ohr zu halten. Diese einfache Versuchsweise eignet sich namentlich für tiefgestimmte Gabeln. Es stand mir ein System zeitmessender Stimmgabeln mit den Schwingungszahlen 60, 120, 180 zu Gebote; mit diesen stellte ich die ersten Beobachtungen in der angedeuteten Weise an. Der Grundton war in dem ermüdeten Ohr deutlich weicher, leerer und etwas schwächer als in dem nicht ermüdeten." Die Perzeptionsfähigkeit soll also in dem ermüdeten Ohre geringer geworden sein. Der Autor hat hierüber jedoch keine systematischen Untersuchungen angestellt, die ihn berechtigen konnten, wie er es getan hat, dieselbe auf periphere Ermüdung zurückzuführen, sondern hat seine Auffassung mehr aus Deduktionen erschlossen, zu denen die unberechtigte Parallele zwischen Auge und Ohr verführte. Richtiger dürfte die tatsächlich vorhandene Perzeptionsverminderung als Äußerung der Ermüdung in psychologischer Hinsicht zu werten sein.

Aus denselben Gründen ist auch die von *Mach* für seinen folgenden, mehrfach [5]) [6]) zitierten, Versuch angenommene Erklärung durch periphere Ermüdung abzulehnen: „Klemmt man eine Taste des Harmoniums fest und beobachtet den konstanten Ton durch etwa eine halbe Stunde, so kann man zwar keine allmähliche Abschwächung des Klanges vernehmen, aber ein Oberton nach dem andern tritt jetzt in voller Deutlichkeit hervor, was sich doch nur aus einer Erschöpfung für jene Partialtöne gut erklären läßt, welchen die Aufmerksamkeit früher zugewendet war." Hieran schließt *Mach* seinen weiteren Versuch an: „Führt man im Zimmer mit dem Hammer einen Schlag auf den Tisch aus, so ist der Schall sehr kurz und man meint, bald nach dem Aufschlagen absolute Stille zu vernehmen. Wir können aber das Experiment modifizieren. Ein Gehülfe schlägt mit dem Hammer auf den Tisch, während wir mit den Fingern beide Gehörgänge zudrücken. Öffnen wir die Gehörgänge 0,5 bis 1,0 Sekunde nach dem Aufschlagen, so hören wir den Schlag neu entstehen. Wir können nach dem Aufschlagen einigemale die Gehörgänge rasch öffnen und

[5]) *Mach*: Grundlinien der Lehre von den Bewegungsempfindungen 1875. S. 58.

[6]) *Mach*, Einleitung in die *Helmholtz*sche Musiktheorie. 1867. S 29.

Digitized by Google

schließen und hören bei jedem Öffnen einen neuen Schlag, der natürlich desto schwächer ausfällt, je später das Öffnen nach dem Aufschlagen erfolgt. Dies erklärt sich aus dem im Zimmer fortbestehenden allmählich abnehmenden Schallvorgang, der nur von dem nicht ermüdeten Organe bemerkt wird, oder wenn das Organ kurze Gelegenheit hatte, sich zu erholen." Der *Mach*schen physiologischen Erklärung kann entgegengehalten werden, daß die dem ersten stärksten Eindruck folgenden intermittierenden Schallreize, die an Intensität abnehmen, vom Ohre auch ohne den intermittierenden Verschluß solange gehört werden, als sie überschwellige Stärke besitzen, und nur im Bewußtsein mit dem ersten stärksten Eindruck verschmelzen.

K. L. Schaefer [7]) knüpft hieran folgende kritische Bemerkung: „Ebenso erscheint es mir wenig wahrscheinlich, daß das Gehörorgan durch so kurze und schwache Erregungen, wie verklingende Stimmgabeln sie hervorrufen, zu ermüden sein sollte. In dieser Beziehung ist in der otiatrischen Literatur wiederholt darauf aufmerksam gemacht worden, daß, wenn eine auf den Warzenfortsatz aufgesetzte Stimmgabel für das betreffende Ohr verklungen ist, der Ton nach Abnehmen und Wiederaufsetzen der Gabel auf dieselbe Stelle von der Versuchsperson aufs neue und so noch eventuell mehrmals deutlich gehört wird. *Corradi* [8]), der sich besonders mit diesem Gegenstande beschäftigt und die eigentümliche Erscheinung nicht nur bei Ohrenkranken, sondern auch bei Gesunden nicht selten gefunden hat, sucht dieselbe damit zu begründen, daß der Hörnerv sich eben von Zeit zu Zeit ausruhen müsse, und daß die Ursache ohne Zweifel in den anatomischen und physiologischen Verhältnissen liege. Bei einigen an mir und von mir an zwei geschulten Beobachtern angestellten Versuchen ergab sich, daß die Gabel meistens schon nach dem ersten Erlöschen definitiv unhörbar war; nur zuweilen wurde beim zweiten Aufsetzen wieder eine schwache Spur des Tones vernommen. Eine bestimmte Regel ließ sich nicht finden. Doch habe ich den Eindruck gewonnen, als käme das Wiederauftauchen der Empfindung nur dann vor, wenn beim erstenmal das Urteil „verklungen" aus irgendwelchen Gründen, wie Abschweifen der Aufmerksamkeit, Störung durch andern Schall, Lockerung des Gabelsticles oder dergleichen vorschnell abgegeben

[7]) a. a. O. S. 510.

[8]) *Corr di*, Archiv für Ohrenheilkunde. 1890. Bd. 30. S. 175.

Digitized by Google

ist. Die tieferen Gabeln — höhere verklingen für das in Rede stehende Experiment zu schnell — schwingen relativ lange, und die Abnahme der Amplitude geht um so langsamer vor sich, je mehr die Vibration sich ihrem Ende nähert. So kommt es, daß der Übergang von der für ein normales Ohr eben noch übermerklichen Amplitude zu der eben schon untermerklichen eine gewisse Weile dauert. Wenn nun schon im Anfange dieser Zeitspanne der Ton für erloschen erklärt wird und das Wiederaufsetzen des Gabelstieles vor dem Ablauf derselben erfolgt, so ist es, zumal bei maximaler Anstrengung der Aufmerksamkeit begreiflich, daß die Empfindung wieder auftritt. Man braucht darum nicht gleich an Ermüdung und Erholung des Nerven zu denken. Ob und inwieweit diese beiden Faktoren etwa bei pathologischen Zuständen in Betracht kommen, muß hier dahin gestellt bleiben."

Auch *H. W. Dove* [9]) spricht über die Ermüdung des kontinuierlich gereizten Ohres, und zwar bringt auch er dabei wieder die Verhältnisse des Auges in Analogie zum Ohr. Analogieschlüsse von einem Sinnesorgan auf das andere waren früher sehr beliebt; je weiter aber inzwischen die Physiologie der Sinnesorgane fortschritt, desto deutlicher hat sich gezeigt, daß die Sinnesorgane in den Einzelheiten ihrer Funktionen durchaus von einander abweichen, sodaß man sich vielfach eher hüten muß, von einem auf das andere Sinnesorgan zu schließen. *Dove* knüpft seine Versuche an die optische Beobachtung an, daß das Auge für einen lange gebotenen Farbeneindruck durch Ermüdung unempfindlich und dadurch die subjektive komplementäre Färbung einer nachher betrachteten weißen Fläche bewirkt wird. Er verfuhr in der Weise, daß er von zwei unison tönenden Stimmgabeln die eine vor das rechte, die andere vor das linke Ohr hielt und nun eine derselben um ihre Achse drehte. Aus seinen Versuchsergebnissen folgert *Dove*, daß, wenn ein Ohr längere Zeit einen Ton von bestimmter Höhe gehört hat, es für das Vernehmen desselben unempfindlicher geworden ist als das andere, welches diesen Ton nicht gehört hat, sodaß, wenn dann vor beiden Ohren derselbe Ton gleichzeitig erregt wird, er nur von dem Ohr wahrgenommen wird, welches ihn vorher nicht gehört hat. *K. L. Schaefer* hat aber *Dove* bereits widerlegt mit der Bemerkung, die richtige Auslegung des *Dove*schen Versuches sei die, dass die gedrehte Gabel zufällig die lautere

[9]) *Poggendorffs* Annalen der Physik. 1857. Bd. 101. S. 492. — 1859. Bd. 107. S. 652.

Digitized by Google

war und ein diotisch gehörter Ton stets auf die Seite des stärker erregten Ohres verlegt wird.

Rayleigh [10]) spricht auf Grund seiner Beobachtungen die Behauptung aus, daß Töne, die der oberen Hörgrenze nahekommen, geeignet sind, das Ohr bald zu ermüden. Eine auch nur ganz flüchtige Erholung ermögliche aber dem „ermüdeten" Ohr, den bereits verschwundenen sehr hohen Ton wieder zu hören. Seine Widerlegung findet dieser Autor schon in *Nagels* Handbuch; auch andere Autoren — *W. Köhler* [11]) ausgenommen — können seine Behauptung nicht bestätigen. *K. L. Schaefer* [12]) sagt hierüber: „Die, freilich nicht unerträglich lauten, sehr hohen Töne der Galtonpfeife bleiben für mich während der ganzen Beobachtungsdauer deutlich. Allerdings bemerke ich dabei unregelmäßige Intensitätsschwankungen und auch einen gelegentlichen Wechsel der Lokalisation, insofern der Ton manchmal rechts, manchmal links erscheint, oder auch durch den Kopf zieht. Ich glaube aber hierfür Druckschwankungen des anblasenden Luftstromes in erster Linie verantwortlich machen zu sollen. Selbst wenn dieselben nur gering sind, können sie schon gewisse qualitative und quantitative Veränderungen der Galtontöne hervorrufen, von denen die ersteren mit einem Lagewechsel der im Beobachtungsraume sich bildenden Knoten und Bäuche verknüpft sind, was eben das Urteil über Richtung und Entfernung der Schallquelle beeinflußt."

E. W. Scripture und *Howard F. Smith* [13]) gelangten gelegentlich ihrer Studien über den höchsten hörbaren Ton zu Versuchen hinsichtlich der Ermüdung des Ohres durch ihn. Sie fanden die schon in der Literatur bekannte Tatsache bestätigt, wonach in der Bestimmung der oberen Hörgrenze beträchtliche Unterschiede bestehen. Hierüber angestellte vergleichende Untersuchungen vermochten sie nicht davon zu überzeugen, daß Ermüdung des Hörnerven die Regelmäßigkeit des abgegebenen Urteils beeinflußt.

Silvanus P. Thompson [14]) fand, daß das Ohr nach längerem Anhören eines möglichst laut angegebenen Tones anfing zu er-

[10]) Nature. Vol. 56. P. 285.

[11]) Akustische Untersuchungen. III und IV. (Vorläufige Mitteilung.) Zeitschrift für Psychologie. 1912. Bd. 64. S. 92.

[12]) a. a. O. S. 511.

[13]) Studies from the Yale Psycholog. Laboratory. 1894. Vol. 2. P. 112.

[14]) Philosophical Magazine and Journal of Science. 1881. Vol. XII. Fifth series. P. 354.

Digitized by Google

müden und den Ton weniger stark hörte. Er machte ferner die Beobachtung, daß ein ermüdetes Ohr sich über die Richtung, aus der ein Ton von gleicher Höhe kommt, täuscht. Der Beobachter wird nach ihm in solchem Falle regelmäßig glauben, daß die Schallquelle zu weit nach der Seite des unermüdeten Ohres gelegen ist. Diese scheinbare Verlagerung der Schallrichtung war um so größer, je stärker die Ermüdung war. Ermüdete man aber beispielsweise ein Ohr für die c^2-Gabel, so wurde für eine a^2-Gabel keine Richtungstäuschung beobachtet, was zusammen mit gleichartigen Beobachtungen anderer Autoren dafür sprechen dürfte, daß, wenn wirklich eine Ermüdung für einen bestimmten Ton besteht, diese Ermüdung auf den betreffenden Ton beschränkt bleibt und sich nicht mehr auf Töne selbst von benachbarter Höhe erstreckt.

Die chronologisch nun folgenden Untersuchungen von *Victor Urbantschitsch* [15]) sind von großer Bedeutung, obschon auch sie noch keine Messungen, keine zahlenmäßigen Prüfungen bringen. *Urbantschitsch* bediente sich bei seinen Untersuchungen über die Ermüdung des Ohres zweier Gummischläuche, von denen der eine in das rechte, der andere in das linke Ohr der Versuchsperson gesteckt wurde und deren beide freie Enden dicht nebeneinander gehalten wurden, um eine rasche vergleichsweise Prüfung der Hörfunktion beider Ohren zu ermöglichen. Als Schallquelle benutzte er die abklingende Stimmgabel, die in rascher Abwechselung vor den Enden der beiden Hörschläuche hin und hergeführt wurde. Der erste eigentliche Hauptversuch bestand nun darin, daß der Autor nunmehr den Ton der stark angeschlagenen Stimmgabel dem einen Ohr zuführte und nach 10 bis 15 Sekunden Hördauer rasch abdämpfte, „daß der Ton eben noch hörbar erschien". Dieser Ton wurde nach eingetretener Ermüdungspause auf dem ermüdeten Ohre noch durch einige Sekunden wieder gehört, um dann definitiv abzuklingen. Dabei ist die Zeitdauer der Wiedervernehmbarkeit dieselbe wie für das nicht ermüdete Ohr; ein Beweis, daß dieser Ton sich tatsächlich an der Grenze der Hörbarkeit bewegte.

Weitere Versuche, in denen das Verhalten des für einen Ton ermüdeten Ohres gegen einen anderen sehr schwachen Stimmgabelton aufgeklärt werden sollte, führten zu dem Ergebnis, daß die

[15]) Archiv für die gesamte Physiologie des Menschen und der Tiere. 1881. Bd. 24. S. 576.

Digitized by Google

Ermüdung des Ohres nur auf jene Töne oder auf jene Tongruppe beschränkt blieb, denen das Ohr ausgesetzt war, daß anderseits das Ohr in der Wahrnehmbarkeit anderer Töne keine nachweisbare Beeinträchtigung zeigte.

Zum Zwecke der Feststellung der Ermüdungsdauer arbeitete der Autor mit Tönen, deren Intensität nahe der Grenze der Hörbarkeit sich befand. Es ergab sich, daß der verschwunden gewesene Stimmgabelton meistens nach 2 bis 5 Sekunden wieder auftrat, daß danach aber das betreffende Ohr wieder vollständig erholt war, denn es vermochte genau so feine Töne wie vor der stattgefundenen Ermüdung zu hören. Ferner zeigte sich bei vergleichsweise beiden Ohren dargebotenem abklingendem Ton, daß die am ermüdeten Ohre rasch merklicher werdende Gehörsabnahme „nicht im Verhältnis zu dem langsamen Ausschwingen einer großen Stimmgabel steht, sondern bedeutend schneller erfolgt, während der später wiederkehrende Ton trotz des Abklingens der Stimmgabel anfänglich leise, dann deutlicher hervortritt." *Urbantschitsch* deutet diese Erscheinung als eine weitere Abnahme der Perzeptionsfähigkeit des ermüdeten Ohres auch nach der Abdämpfung des die Ermüdung veranlassenden starken Schalleinflusses und als ein sehr schnelles Ansteigen der Hörfähigkeit bis zur Norm.

Die Ermüdung des Ohres ergab sich ferner dem Autor beim binauralen Hören durch eine eigentümliche Veränderung der Schallokalisation zu erkennen. Er beobachtete an einer Versuchsperson mit genau medianer Lokalisation bei Zuleitung eines sehr starken Stimmgabeltones in ein Ohr, während der Hörschlauch zu dem anderen Ohre fest verschlossen wurde, daß nach plötzlichem Abschwächen dieses Tones und gleichzeitigem Öffnen des Verschlusses des anderen Ohres der Ton der Stimmgabel auf das nicht ermüdete Ohr übersprang, in demselben einige Sekunden verweilte und dann langsam gegen die Mitte des Kopfes vorrückte, um wie bei diotischer Zuleitung median lokalisiert zu werden. *Urbantschitsch* deutet diese Erscheinung als durch die Ermüdung des einen Ohres bedingt, derzufolge die Perzeptionsfähigkeit des unermüdeten Ohres so überwiegt, daß der Ton nur noch von ihm gehört wird. Mit eintretender Erholung des ermüdeten Ohres veränderte sich die Lokalisation des Tones in der Weise, daß er immer näher in die Mitte des Kopfes rückte, bis er die normale Medianstellung einnahm.

Digitized by Google

Jakobson [16]) hat gelegentlich der Untersuchung von klinischen Patienten häufig beobachtet, daß unter der Einwirkung sehr starker Töne, beispielsweise einer kräftig angeschlagenen fis^4-Gabel, eine wenigstens vorübergehende starke pathologische Herabsetzung der Hörschärfe eintritt. Als Erklärung führt *Jakobson* den Verlust der Empfindlichkeit des Ohres unter dem Einfluß sehr starker Töne an, ohne die Frage beantworten zu können, auf welche Weise diese Beeinträchtigung der Hörschärfe zustandekommt.

Aus dem Jahre 1903 wird eine Abhandlung von *W. Wassiljew* [17]) verzeichnet: „Die Ermüdbarkeit des Gehörorgans". Die Beschaffung dieser Arbeit war infolge der durch den Krieg bewirkten Verhältnisse nicht möglich. Aus dem von *A. de Forestier* erstatteten Referat darüber ist Folgendes als das tatsächlich Wesentlichste zu entnehmen: Untersucht wurden 200 gesunde Gehörorgane mit 5 verschiedenen Stimmgabeln von C bis c^5. Hierbei stellte sich heraus, daß sowohl bei Luftleitung wie bei Knochenleitung die Ermüdbarkeit des Hörnerven durch hohe Töne bei weitem stärker ist als durch tiefe Töne; die Hörzellen ermüden um so schneller, je größer die Zahl der sie erregenden Schwingungen ist. Bei Reizung durch den Knochen trat eine Ermüdung des Hörnerven rascher ein als bei Reizung durch die Luft.

Nach *Passow* [18]) findet man einen Ausfall der höchsten Töne bei Prüfung mit der Galtonpfeife bei eifrigen Jägern und zwar in der Regel nur auf dem linken Ohre, das mehr der Schalleinwirkung ausgesetzt ist als das rechte. Von sich selbst berichet *Passow* in diesem Zusammenhange Folgendes:

„Als ich vor einigen Jahren mit *Bezold* zusammen für die Einführung der Hörübungen in Taubstummenanstalten tätig war, fiel mir auf, daß ich die Galtonpfeife nicht so gut hörte wie *Bezold*. Auf meinen Wunsch untersuchte er mich; es ergab sich, daß rechts normales Gehör vorhanden war. Links hörte ich dagegen bei kaum nachweisbarer Herabsetzung der Hörweite für Flüstersprache die Galtonpfeife erst, wenn sie auf 1,5 stand. Mein linkes Ohr ist nie krank gewesen, und ich hatte bis dahin auch noch keinen Hördefekt bemerkt. Da *Bezold* meinte, daß mein linkes Ohr durch die Ausübung der Jagd gelitten habe, so stellte

[16]) Archiv für Ohrenheilkunde. 1883. Bd. 19. S. 45.

[17]) Wojenno medizinski shurnal. St. Petersburg, März 1903. Referat im Archiv für Ohrenheilkunde. 1904. Bd. 62. S. 173.

[18]) „Die Verletzungen des Gehörorganes." Wiesbaden 1905. S. 157.

Digitized by Google

ich daraufhin genaue Beobachtungen an. Ich habe nur noch selten Gelegenheit zu jagen. Die Hörschärfe für hohe Töne hat nicht weiter abgenommen, wenn ich aber einige Tage auf der Hühnerjagd gewesen bin oder an einer Treibjagd teilgenommen habe, so gibt die Prüfung mit der Galtonpfeife vorübergehend stets ein ungünstigeres Resultat als gewöhnlich."

Rhese[19]) fiel anläßlich der Untersuchung Kopfverletzter mit Stimmgabeln eine leichte Ermüdbarkeit des Hörnerven auf, die ihn dazu führte, an einer größeren Reihe von gesunden Personen das Verhalten des Hörnerven zu beobachten. Einleitend weist er auf die alte Vorschrift hin, bei Stimmgabeluntersuchungen die Gabeln langsam und gleichmäßig vor dem Ohre hin und her zu bewegen, eine Vorschrift, welche auf der nun einmal vorhandenen Vorstellung beruhe, daß man mit der Ermüdbarkeit des Hörnerven als mit einer normalen Erscheinung zu rechnen habe; über die normale Ermüdbarkeit des Hörnerven wäre ja im übrigen nur verhältnismäßig wenig mitgeteilt. Bei der Auswahl geeigneter Versuchspersonen achtete *Rhese* darauf, daß die jungen Leute — es handelte sich um Soldaten — bei völliger sonstiger Gesundheit ein normales Trommelfellbild boten, stets ohrengesund waren und Flüstersprache auf etwa 25 m hörten; Anforderungen, denen nur etwa 10 pCt. der Untersuchten genügten. Mit 20 derartigen Personen stellte der Autor nun seine Versuche an, deren Resultat folgendes war: „Bei den Gabeln C und c ist das Ermüdungsphänomen in Luft- und Knochenleitung etwas sehr häufiges, nahezu regelmäßiges, bei Prüfung mit c^1 kam es bei 10 der Untersuchten, mit c^2 bei 15, mit c^3 bei 2, mit c^5 bei 5 und mit c^1 [20]) bei 1 der Untersuchten zur Beobachtung. Was die Häufigkeit des intermittierenden Wiedergehörtwerdens anlangt, so erfolgte dasselbe bei C 3—6 mal, bei c 1—3 mal, bei c^1 1 mal, bei c^2 1—2 mal, bei c^3, c^4, c^5 1 mal, in Knochenleitung bei C 1—3 mal, c und c^1 1 mal. Das erstmalige Verklingen des Tones trat gewöhnlich bei C, c und c^2 innerhalb des letzten Viertels, selten des letzten Drittels der Schwingungszeit ein, bei

[19]) *Rhese*: „Über die Beteiligung des inneren Ohres nach Kopferschütterungen mit vorzüglicher Berücksichtigung derjenigen Fälle, bei denen die Hörfähigkeit für die Sprache garnicht oder nur in einem praktisch nicht in Betracht kommenden Grade gelitten hat." Zentralblatt für Ohrenheilkunde. Bd. 52. S. 320—356.

[20]) Die zweimalige Erwähnung der Stimmgabel c^1 scheint auf einem Druckfehler zu beruhen.

Digitized by Google

den Gabeln c^1, c^3, c^4, c^5 einige Sekunden vor dem endgültigen Verklingen." *Rhese* weist dann auf folgende hierbei gemachte Beobachtung hin: „Leute mit geringerer Intelligenz, solche, die der Untersuchung kein Interesse entgegenbringen, die vorher körperlich stark angestrengt wurden, endlich Neurastheniker zeigten die stärkeren Formen dieser in der Breite des Normalen liegenden Ermüdbarkeit des Hörnerven, es ist also der jeweilige Zustand des Gehirns der maßgebende Faktor."

Die *Rhese*schen Resultate sind später noch von anderer Seite bestätigt worden, z. B. von *Boenninghaus* [21]), der die bei vielen Unfallverletzten auffallende Schwierigkeit der Hörprüfung auf die krankhafte Ermüdbarkeit des Gehörs als Teilerscheinung der Erschöpfbarkeit des gesamten Nervensystems, also auf eine durch zerebrale Ermüdung bedingte Neurasthenie, zurückgeführt hat. Ich gehe jedoch auf die Frage der pathologischen Ermüdbarkeit an dieser Stelle nicht näher ein, weil es uns hauptsächlich um die Klarlegung der physiologischen Verhältnisse zu tun ist.

Im ersten Bande dieser Beiträge [22]) hat *Hegener* eine Untersuchung „Über die Tonbildung bei der *Edelmann*schen Galtonpfeife und deren Verwendung zur Bestimmung der physiologischen und pathologischen oberen Hörgrenze" veröffentlicht. Er beschreibt darin unter anderem eine neue Methode zur Eichung der Galtonpfeife mittels einer Modifikation der *Seebeck*schen Röhre. In dieser Röhre, die vor das Maul der Galtonpfeife gebracht wird und als Resonanzröhre wirkt, bilden sich stehende Wellen, deren Maxima man entweder durch Abhorchen oder auf optischem Wege mittels einer Reagensflamme nachweisen kann. *Hegener* sagt darüber: „Die Methode des Abhorchens der Bewegungsmaxima, die für Töne von großer Reinheit und nicht zu kleinen Wellen zweifellos ausgezeichnet ist und die von *Koenig* [23]) ausgesprochene Empfehlung verdient, entsprach nicht überall meinen Anforderungen. Einmal störte schon bei mittleren Drucken das starke Blasegeräusch der Pfeife: dann ermüdete bei den hohen und starken Tönen das Ohr nach längeren Untersuchungen, die

[21]) „Über die krankhafte Ermüdbarkeit des Gehörs bei der sogenannten traumatischen Neurose." Vortrag IX der „Verhandlungen der Deutschen Otologischen Gesellschaft auf der 21. Versammlung in Hannover. 1912.

[22]) S. 321.

[23]) Über die Beobachtung von Luftschwingungen in Orgelpfeifen. Annalen der Physik und Chemie. 1881. Bd. 13.

Digitized by Google

angespanntes Horchen erfordern, sehr stark bis zu vollkommener Taubheit für sehr hohe Töne, die bis 36 Stunden dauerte. Langandauerndes hohes Ohrensausen war regelmäßig die Folge längerer Beobachtungen."

Edward Sewall [24]) weist in einem „Beitrag zur Lehre von der Ermüdung des Gehörorgans" darauf hin, daß bereits von *Urbantschitsch*, *Thompson* und *Huyzmann* durch eingehende systematische Untersuchungen eine sehr merkbare „Ermüdung" des Gehörorgans durch anhaltende Reizung gefunden sei. Ferner sei die Tatsache bestätigt, daß eine solche „Ermüdung" immer nur für den Ton auftritt, durch den sie selbst hervorgerufen wurde, hingegen für nur wenig höhere oder tiefere Töne nicht nachweisbar ist. *Sewall* hat dieselbe Versuchsanordnung wie *Huyzmann* benutzt in der Absicht, nachdem *Huyzmann* starke Ermüdungserscheinungen tatsächlich gefunden habe, nunmehr quantitative Messungen über diese Ermüdungserscheinungen anzustellen, wobei sich dann allerdings als Endresultat ergeben hat, daß auf diese Weise eine Ermüdung überhaupt nicht nachzuweisen war. Damit will *Sewall* aber anderseits auch nicht gesagt haben, daß eine Ermüdung bei längerer Reizung garnicht stattfindet.

Nach Beschreibung von Vorversuchen, die dem Zwecke möglichster Ausschaltung von Fehlerquellen dienen sollen, schildert der Autor die Einrichtung seiner Versuche. Von einer in einem entfernten Zimmer aufgestellten elektromagnetischen Sirene wurden die elektrischen Schwingungen durch einen längeren Draht nach dem Beobachtungsraum geleitet. Hier war für jedes Ohr ein Telephon aufgestellt, dem eine primäre Schlittenrolle mit sekundärer Spule vorgeschaltet war, sodaß eine Abstufung der Stärkeverhältnisse der Sirenentöne durch Veränderung des Rollenabstandes bewirkt werden konnte. Es wurde zunächst das eine Ohr ausschließlich vom Ton beeinflußt bis zur wahrscheinlichen Ermüdung, dann erst wurde auch am anderen Ohr das Telephon eingeschaltet. Es ergab sich aber, daß dabei jedesmal der Ton auf das zweite Ohr verlegt wurde, selbst dann noch, wenn seine Stärke vor diesem Ohre wesentlich verringert war; erst ganz erhebliche Abschwächungen vermochten eine Kompensation herbeizuführen. Dabei zog die Lokalisation der Schallquelle nicht allmählich, sondern sprunghaft medianwärts. Diese Ver-

[24]) Zeitschrift für Psychologie und Physiologie der Sinnesorgane; Abteilung für Sinnesphysiologie. 1908. Bd. 42. S. 115—123.

Digitized by Google

suchsergebnisse lassen *Sewall* die frühere Auffassung nicht mehr haltbar erscheinen, wonach die Dauerreizung des ersten Ohres Ermüdung desselben herbeiführen soll.

Dieses veranlaßte den Autor zur Anwendung einer neuen Methode: nach der Ermüdung wird die Leitung zum ermüdeten Ohr unterbrochen, und ½ Sekunde später werden beide Telephone den Ohren dargeboten. Auch auf diese Weise ließ sich trotz vieler Versuche in verschiedener Form nichts von Ermüdung wahrnehmen. Anhaltspunkte für eine Ermüdung sind also, kurz gesagt, überhaupt nicht gefunden worden. Der Autor sagt darüber am Schluß seiner Arbeit[25]): „Erstlich ist es überraschend, daß ich zu einer sicheren Beobachtung der Ermüdungserscheinungen nach dem von früheren Autoren mit Erfolg benutzten Verfahren überhaupt nicht gelangen konnte. Daß diese lediglich durch die Fehlerquelle, die mich anfangs irreführte, getäuscht worden sein sollten, ist nach der Beschreibung ihrer Verfahrungsweisen kaum anzunehmen. Ob bei ihnen die Ermüdung eine beträchtlichere gewesen ist, oder ob es ihnen gelungen ist, eine größere Genauigkeit der binauralen Vergleichung zu erzielen, muß ich dahingestellt sein lassen. Die Folgerung, daß eine Ermüdung des Gehörorgans bei längerer Reizung garnicht stattfinde, wird aus meinen Versuchen selbst für mich nicht gezogen werden dürfen und zwar deswegen (ich komme hiermit auf den zweiten Punkt), weil die Vergleichung der Schallstärke in beiden Ohren einen überraschend geringen Grad von Sicherheit zeigt. Kann, wie ich fand, ein Übergewicht des einen Ohres erst dann sicher bemerkt werden, wenn die elektrischen Schwingungen hier etwa die doppelte Stärke wie auf der anderen Seite haben, so ist klar, daß mäßige Grade der Abstufung sich bei dieser Beobachtungsweise der Wahrnehmung entziehen werden. Die Mangelhaftigkeit dieses Vergleiches ist aber an sich eine beachtenswerte Tatsache."

Im Jahre 1910 machte *F. A. Schulze* in der Gesellschaft zur Beförderung der gesamten Naturwissenschaften zu Marburg[26]) die folgende Mitteilung über „Ermüdung des Ohres". Gelegentlich anderer Untersuchungen habe er einen beiderseits festgeklemmten, gespannten Draht durch Anreiben mit einem Kolophoniumläppchen in kräftige Longitudinalschwingungen versetzt, während gleichzeitig in der Nähe eine schwach angeschlagene Stimmgabel

[25]) a. a. O. S. 122 f.

[26]) Sitzungsbericht Nr. 5 vom 4. August 1910.

Digitized by Google

tönte. Ließ er nun während des Tönens der Stimmgabel den schrillen Longitudinalton durch Anhalten des reibenden Lappens plötzlich aufhören, und horchte er dann auf den Stimmgabelton, so war dieser selbst bei gespanntester Aufmerksamkeit eine kurze Zeit lang, etwa $^1/_{10}$ Sekunde, völlig unhörbar. Er stieg aber in der Intensität sehr schnell an und wurde dann in normaler Weise weiter gehört. Die Zeit, welche zwischen dem plötzlichen Aufhören des Longitudinaltons und dem Wiederempfinden des Stimmgabeltons verstrich, war um so länger, je schwächer letzterer an und für sich bereits war. Diese Erscheinung kann, nach dem Autor, nur als Ermüdung des Ohres aufgefaßt werden.

Schulze veranlaßte dann eine genauere Untersuchung dieses Phänomens durch Herrn *Emil Schäfer*, welcher daraufhin seine Inaugural-Dissertation [27]): „Über Ermüdung des Ohres" verfaßte. Dieser Autor wiederholte zunächst den *Schulze*schen Versuch, den er als „Grundversuch" bezeichnet, in noch präziserer Form, wobei zur Zeitmessung ein Pendel diente. Er sagt darüber [28]): „Unmittelbar nach dem Anschlag der Gabel brachte ich auf dem Monochord einen Longitudinalton hervor, dessen Intensität so stark war, daß man die Stimmgabel nicht mehr hören konnte. In dem Moment, wo das Pendel einen bestimmten Punkt der Einteilung, z. B. die Mittellage, passierte, wurde der Monochordton durch plötzliches Anhalten des Wolläppchens unterbrochen. In der nun folgenden Erscheinung ließ sich ein Dreifaches unterscheiden. Unmittelbar nach dem Verschwinden des Monochordtones hörte ich für einen kurzen Moment die Stimmgabel überhaupt nicht. Je nachdem sie schon längere oder kürzere Zeit im Abklingen begriffen war, also leiser oder noch laut klang, wurden größere oder kleinere solcher Pausen beobachtet. Die gesetzmäßige Abhängigkeit derselben von der Intensität des abnehmenden Klanges machte sich durch den Umstand kenntlich, daß in gleichen Zeiten, immer von dem Anschlag der Stimmgabel an gerechnet, auch gleich lange Pausen auftraten. Die Länge dieser Pausen variierte zwischen 0,01 und 0,15 Sekunden.

Nach diesem allerdings ziemlich kurzen Zeitraume vermeintlicher Stille setzte die Empfindung des Stimmgabeltones wieder ein und zwar zuerst ganz leise, um darauf sehr schnell zu einem Maximum anzuschwellen. Diese Tatsache ist um so bemerkens-

[27]) Marburg 1911 (Philosophische Fakultät).
[28]) a. a. O. S. 41 f.

Digitized by Google

werter, als sich bei diesem Vorgange die objektive Intensität der Schallreize, nämlich die Amplituden der schwingenden Gabelzinken, und die subjektive Empfindungsstärke gleichsam in entgegengesetzter Richtung verändern. Man hatte den Eindruck, als ob sich das durch den Longitudinalton etwas betäubte Ohr schnell wieder bis zur normalen Hörschärfe und sogar noch darüber hinaus erholte.

Auf dieses Maximum endlich folgte eine sehr schnelle Abnahme in der Stärke der Empfindung, welche sich nicht durch die gleichzeitige Verminderung der Schwingungsweite der Stimmgabelzinken erklären ließ, weil erstere sehr viel schneller vor sich ging. Die Empfindung war, um einen Vergleich zu gebrauchen, über die objektiven Intensitätsverhältnisse mit dem Erreichen des vorhin erwähnten Maximums hinausgeeilt und schien nun bestrebt zu sein, nachdem sie ihrer Übereilung gewahr wurde, den tatsächlich vorhandenen Verhältnissen sich so schnell wie möglich wieder anzupassen."

Aus den an diese Beschreibung sich anknüpfenden kritischen Betrachtungen folgert *Emil Schäfer*, daß es sich hierbei nicht sowohl um eine physiologische Ermüdung des Hörnerven als solchen handle als vielmehr um einen psychologischen Vorgang. Diese Pause zwischen dem Aufhören des Monochordtones und dem Wiederbeginn des Gabelklanges erkläre sich durch gewisse psychophysische Hemmungsvorgänge in der Hirnrinde, die mit der Umstellung der Aufmerksamkeit vom Monochordton auf den Gabelton in Zusammenhang ständen. „Der neue Eindruck wird nicht sofort in voller Klarheit und Deutlichkeit aufgefaßt, sondern hat erst die vorhandenen Hemmungen zu überwinden." Die Zunahme der Klarheit sei dann auch die Ursache des subjektiven Intensitätsanstiegs des Gabeltones unmittelbar nach der Pause bei objektiv zunehmendem Sinken der Amplitude. Somit führten die Untersuchungen der Erscheinungen des Grundversuchs zu dem Resultat, daß sich in ihnen keine eigentliche Ermüdung des Hörnerven, wie sie durch anatomische und physiologische Verhältnisse begründet wird, nachweisen ließ. *Emil Schäfer* nennt dies Ergebnis ein „einigermaßen überraschendes", und, da er mit einer Anwendung der *Urbantschitsch*schen Methodik nicht zu dem Ziele gelangte, eine Verringerung in der Leistungsfähigkeit des Ohres nach Reizen von mittlerer Intensität festzustellen, so versuchte er das Problem auf einem gewissermaßen indirekten Weg in Angriff zu nehmen.

Digitized by Google

„Die Frage, die ich mir stellte", sagt er darüber [29]), „war folgende: ist es wohl möglich, durch irgendwelche Hilfsmittel den Hörnerv während der Zeit sich ausruhen zu lassen, in der ihm eine Stimmgabel Schallreize zusendet? Eine derartige Einwirkung müßte sich dann in einer Verlängerung der Klangdauer zu erkennen geben.

Ist die Frage erst einmal richtig formuliert, so bietet die Lösung des Problems in den meisten Fällen keine großen Schwierigkeiten mehr. Es ist mir denn auch gelungen, ein geeignetes Hilfsmittel ausfindig zu machen, welches die gewünschte Wirkung hervorbrachte.

Ich ließ mich dabei von folgenden theoretischen Erwägungen leiten. Wenn man dem Ohre gleichzeitig mit dem Ton einer Stimmgabel einen anderen, sei es höheren oder tieferen, doch nicht zu weit abliegenden Ton zuführt, so wäre es sehr wohl denkbar, daß sich die beiden durch Mitschwingen hervorgerufenen Erregungen an der Basilarmembran gegenseitig beeinflussen. Man hätte sich diesen Einfluß etwa so zu denken, daß durch Schwingungen einer Stelle der Membrana basilaris die benachbarten Teile in ihren Eigenfrequenzen mehr oder weniger stark verändert werden. Die Folge davon wäre, daß in dem Falle, wo zu einer schon vorhandenen Schallerregung eine zweite tritt, sich die erregte Stelle der Membran etwas gegen die ursprüngliche verschiebt. Wird der Nebenton unterbrochen, so müßten sich dann die vorerst vorhandenen Verhältnisse wieder einstellen. Daß wir in der Regel solche Verschiebungen nicht an einer veränderten Tonhöhe bemerken, kann daran liegen, daß sie sehr gering sind. Auf diese Weise kann immerhin die Fortleitung einer Erregung anderen Nervenfibrillen übertragen werden und zwar denen, welche den neu erregten Stellen zugeordnet sind. Wird z. B. durch Unterbrechung des Begleittones die Erregung einer abklingenden Stimmgabel wieder auf die normale Stelle der Membran zurückgeleitet, so würden die bisher garnicht oder nur sehr schwach miterregten Nervenenden, die also noch nicht ermüdet sind, viel schwächere Reize zu perzipieren imstande sein als bei vorhergehender ununterbrochener Beanspruchung. Dies müßte sich in einer Verlängerung der Hörbarkeitsdauer der Stimmgabel zu erkennen geben."

Die daraufhin angestellten Versuche bestätigten in der Tat

[29]) a. a. O. S. 70 f.

Digitized by Google

die im letzten Satz ausgesprochene Voraussetzung, wobei die Hörbarkeitsdauer der Gabel sich als abhängig von der Stärke wie von der Höhe des Begleittones erwies. Zur Erklärung der Erscheinung greift *Emil Schäfer* auf die Theorie der gekoppelten Schwingungssysteme zurück, welche *Alfred Kalähne* in seinem vortrefflichen Werkchen: „Grundzüge der mathematisch-physikalischen Akustik“[30]) dargelegt hat. Die Koppelung bewirke ein Auseinanderrücken der Schwingungszahlen derart, daß die kleinere des einen freien Systems verkleinert, die größere des anderen freien Systems vergrößert werde. „Die Folge davon ist, daß bei einer fortdauernd von außen einwirkenden eingeprägten Kraft, wie sie z. B. durch die Schwingungen der Stimmgabelzinken erzeugt wird, je nach den Umständen verschiedene Teile der Lamina basilaris und somit auch verschiedene Nervenfibrillen in Erregung versetzt werden können. So kann nach Aufhören eines gleichzeitigen Nebentones die Fortleitung des Stimmgabeltones auf eine andere Nervenfaser, die bisher ganz oder teilweise unbeteiligt war, übergehen, die nun eine größere Leistungsfähigkeit besitzen muß, als wenn sie schon eine Zeit lang gereizt worden wäre. Sie hat sich gleichsam ausgeruht und vermag dann selbst sehr schwache Impulse zu vernehmen, die ihr im ermüdeten Zustande entgangen wären, die Stimmgabel wird so einige Sekunden länger gehört. Wie schon eben bemerkt, muß man noch die Annahme hinzunehmen, daß die durch diese Verschiebung der erregten Membranstelle bedingte Änderung in der Tonhöhe so gering ist, daß wir sie nicht wahrnehmen können.“

Zweifellos ist die im Vorstehenden wiedergegebene Versuchsmethodik sehr sinnreich gleich wie die Erklärung ihres Ergebnisses. Trotzdem dürften doch einige Zweifel an der Richtigkeit der letzteren nicht von der Hand zu weisen sein. Zum mindesten muß es bedenklich erscheinen, daß durch die Koppelung eine Verschiebung der mit dem Stimmgabelton mitschwingenden Region in der Basilarmembran bewirkt werden soll, die so groß ist, daß die eigentlich in Betracht kommenden Basilarfasern nicht mehr genug erregt werden, um der Ermüdung zu unterliegen, und die dennoch trotz unserer bekanntlich sehr großen Empfindlichkeit für Tonhöhenänderungen akustisch nicht zum Ausdruck kommt. Jedenfalls kann man in dieser Auseinander-

[30]) Teil I. 1910.

Digitized by Google

setzung *Emil Schäfers* keinen unbedingt zwingenden Beweis dafür erblicken, daß durch die Einwirkung eines einige Zeit anhaltenden schwachen oder mittelkräftigen Tones — die Stimmgabeln wurden absichtlich immer nur mäßig stark angeschlagen — das Ohr ermüdet wird.

Wolfgang Köhler[31]) sagt in seinen bereits zitierten „Akustischen Untersuchungen": „... Man lasse den Ton 8400 (reines s), der bei den üblichen Galtonpfeifen *Edelmann*scher Konstruktion (nur bei diesen?) ein ausgesprochenes Intensitätsmaximum gegenüber seiner ganzen Umgebung darstellt, länger tönen, so wird man finden, daß das stechende Ss, welches man zuerst hörte, schon nach kurzer Zeit immer mehr zurücktritt, während zugleich die Intensität so sehr abnimmt, daß an Stelle des Intensitätsmaximums schließlich ein relatives Minimum tritt. Die Wirkung scheint mir nicht auf den Ton beschränkt, der sie hervorbringt, sondern ausgedehnt auf die Töne beiderseits; auch diese dürften nach längerer Einwirkung von 8400 ein wenig an Intensität eingebüßt haben. Beim i (4200) finde ich eine ähnliche Wirkung (verbunden mit anderen qualitativen Veränderungen). . . . . Achtet man nicht auf das Zurücktreten der s- resp. i-Qualität — und das haben die früheren Beobachter nicht getan — so kann einem die Erscheinung leicht deshalb entgehen, weil das Begleitphänomen größerer akustischer Intensitäten, ein volles, drückendes, beanspruchtes Gefühl im Ohr, ruhig bestehen bleibt. — Da die Erscheinung relativ schnell zurückzugehen pflegt — es kommt jedoch bisweilen zu unangenehmen Ausnahmen von dieser Regel — so dürfte sie nicht auf dem Verbrauch gewisser Stoffe (wie die „Ermüdung" der Farbensinne), sondern etwa auf einer vorübergehenden Leitungshemmung beruhen, die nach Fortfall des Reizes bald wieder zurückgeht. Vielleicht ist in diesem Falle das Wort „Ermüdung" nicht ganz angemessen."

Bönninghaus[32]) hat, wie bereits oben kurz erwähnt, „Über die krankhafte Ermüdbarkeit des Gehörs bei der sogenannten traumatischen Neurose" gesprochen. In diesem Zusammenhang ist auch besonders wichtig die sich anschließende Diskussionsbemerkung von *Brünings*. *Brünings* hält die Prüfung der Ermüdbarkeit des Gehörnerven nicht nur für die neurasthenischen Störungen aussichtsreich, sondern überhaupt für nervöse Schwer-

[31]) Siehe oben Note 11.
[32]) Siehe oben Note 19.

Digitized by Google

hörigkeit. Um die Ermüdbarkeit festzustellen, sucht *Brünings* zuerst das Minimum perceptibile für einen bestimmten Ton und läßt dann denselben Ton eine gewisse Anzahl mal stärker eine bestimmte Zeit (10 Sekunden) einwirken; wenn der starke Ton aufgehört hat, läßt man den ersten Ton fortwährend weiterklingen. Wenn die Versuchsperson ihn wiederhört, muß sie es sofort sagen. Nun mißt man diese Erholungszeit, welche sehr verschieden ist.

Die Literaturübersicht bricht hiermit ab, weil infolge des Krieges entweder nichts mehr zu der Frage der Ermüdung des Hörnerven publiziert ist oder die betreffenden Veröffentlichungen mir nicht zugänglich gewesen sind.

Überblicken wir das Vorstehende im ganzen, so ergibt sich, daß die Frage nach der Ermüdbarkeit des Hörnerven noch immer ungefähr auf dem gleichen Standpunkt steht, den *K. L. Schaefer* in seinem Artikel „Der Gehörssinn" in *Nagels* Handbuch der Physiologie[33]) gekennzeichnet hat. Um einen Fortschritt zu erzielen, sind vor allem quantitative Beobachtungen erwünscht. Die nun im Folgenden zu beschreibenden Versuche sollen einen Beitrag hierzu liefern. Sie sind absichtlich zumeist mit lauten Tönen angestellt, weil hierbei in Anbetracht der an sich zweifellos geringen Ermüdbarkeit und raschen Wiedererholung des Nerven noch am ehesten auf eindeutige Resultate zu rechnen ist. Die Versuche wurden in Gemeinschaft mit Herrn Professor Dr. *K. L. Schaefer* in der Weise ausgeführt, daß jedesmal der eine von uns Versuchsleiter, der andere Versuchsperson war.

Versuch 1. (Beobachter *Albrecht;* linkes Ohr.) Eine *Edelmann*sche Laufgewichtgabel a^1, die unison mit einer *König*schen a^1-Gabel auf Resonanzkasten ist, wird auf ihre Hördauer geprüft. Ihre Abklingezeit beträgt, vom Moment des Anschlagens an gerechnet, in zwei Proben genau 80,5 Sekunden. Nun wird das linke Ohr des Beobachters zum Zwecke der Ermüdung 5 Minuten lang vor den Kasten der laut tönenden, immer wieder frisch angeschlagenen *König*schen Gabel gehalten. Nach Ablauf der 5 Minuten wird die Laufgewichtgabel an das Ohr herangebracht. Ihre Gesamtabklingezeit ist wieder fast genau 80 Sekunden, also keine Ermüdung nachweisbar.

Der Versuch war wenig befriedigend; insbesondere erscheint der fortwährende Intensitätswechsel der zur Ermüdung bestimmten Kastengabel, welcher durch das Abklingen und Wiederanschlagen

[33]) Braunschweig 1905. Bd. 3. S. 509ff.

Digitized by Google

bedingt ist, unzweckmäßig. Um statt dessen eine Tonquelle von gleichbleibender und genügend großer Tonstärke zu haben, gingen wir zur Benutzung von Pfeifen, die mit konstantem Winddruck angeblasen wurden, über.

Versuch 2. (Versuchsperson *Albrecht;* linkes Ohr.) Eine mittels Gummiklöppels kräftig angeschlagene c^2-Gabel ohne Laufgewichte, welche hängend in der Weise vor das Ohr des Beobachters gehalten wird, daß sie immer in gleicher Stellung und Entfernung vor demselben ihre Lage behält, hat in drei mit genügenden Pausen aufeinanderfolgenden Versuchen eine Abklingezeit von 35, 35 und 34 Sekunden. Eine mit ihr unisone Stempelpfeife wird eine volle Minute lang mit gleichmäßigem Druck angeblasen, während ihr Ton mittels eines Gummischlauches, der eine Öffnung in der Seitenwand des Pfeifenrohres mit dem Ohre des Beobachters verbindet, diesem zugeleitet wird. Unmittelbar darauf wird die gleich hohe Gabel nur 31 Sekunden gehört.

Versuch 3. (Versuchsperson *Albrecht;* linkes Ohr.) Zum Versuche wird eine c^4-Gabel benutzt und eine bei 10 cm Wasser-Druck genau den gleichen Ton gebende Zinnpfeife. Die Gabel, mit hartem keilförmigem Holzhammer kräftig angeschlagen, gibt in drei aufeinander folgenden Versuchen die Hördauerwerte 17, 16 und 14 Sekunden, im Durchschnitt also rund 16 Sekunden. Nach dieser Feststellung wird die Zinnpfeife mit ihrem Maul dicht vor das linke Ohr der Versuchsperson gehalten und fortwährend genau auf die Konstanz ihrer Tonhöhe geachtet. Die Dauer der Ermüdung beträgt eine volle Minute. Unmittelbar hinterher wird die Stimmgabel nur 10 Sekunden gehört und zwar übereinstimmend bei mehreren rasch aufeinanderfolgenden Prüfungen. 5 Minuten nach Schluß der Ermüdung ist aber die Hördauer bereits wieder auf 15 Sekunden gestiegen.

Versuch 4. (Versuchsperson *Albrecht;* linkes Ohr.) Zu diesem Versuche wurde wieder eine c^4-Gabel benutzt, aber ein anderes Exemplar als vorher. Die Prüfung der normalen Hördauer ergab in einem ersten Versuche 80 Sekunden, in einem folgenden 74 Sekunden; der Durchschnitt wäre also 77 Sekunden. Eine mit ihr ganz genau unisone Zinnpfeife wurde wiederum mit dem Maul vor das linke Ohr des Beobachters gebracht, das dem Ton diesmal aber zwei volle Minuten ausgesetzt blieb. Die unmittelbar hinterher angeschlagene Stimmgabel war nur 55 Sekunden hörbar. Nach etwa 10 Minuten war die Hördauer schon wieder auf 70 Sekunden gestiegen.

Digitized by Google

Versuch 5. (Versuchsperson *Albrecht;* linkes Ohr.) Der vorige Versuch wird mit dem Unterschied wiederholt, daß die Ermüdung drei volle Minuten währt. Unmittelbar hinterher beträgt die Hördauer 65 Sekunden, 4 Minuten später 70 Sekunden. Es ist auffällig, daß trotz der längeren Ermüdung die Hördauer der Stimmgabel länger ist als im vorigen Versuche. Dafür fiel an diesem Tage der Versuchsperson ein erhebliches Nachklingen im Ohr auf, das noch etwa 30 Stunden anhielt.

Versuch 6. (Versuchsperson *Albrecht;* linkes Ohr.) Es wird die gleiche Stimmgabel wie in den beiden vorigen Versuchen benutzt. Der Anschlag erfolgt wieder mit einem harten Hammer. In drei verschiedenen Beobachtungen ergeben sich als normale Hördauer 75, 77, 82, durchschnittlich also 78 Sekunden. Nach wiederum 3 Minuten langer Ermüdung wird die Gabel 25 Sekunden hindurch deutlich gehört; dann folgt das Urteil: „Nimmt rapide ab". Die Hörprüfung wurde aber erst nach 130 Sekunden abgebrochen, weil angeblich noch immer etwas gehört wurde. Diese Erscheinung steht wahrscheinlich im Zusammenhang mit dem auch bei diesem Versuche beobachteten Nachklingen, obwohl es weniger intensiv war als im Versuche 5. 10 Minuten nach Schluß der Ermüdung ergibt ein neuer Hörprüfungsversuch mit der Gabel als Hördauer ungefähr 75 Sekunden. Mit Rücksicht auf die Schwierigkeit, das subjektive Nachklingen des Tones von der objektiven Hörwahrnehmung zu unterscheiden, wird beschlossen, bei den weiteren Versuchen die Hörprüfung mit intermittierendem Gabelton vorzunehmen und so also gleichsam Vexierversuche einzuführen.

Versuch 7. (Versuchsperson *Albrecht;* linkes Ohr.) Als Instrumentarium dient wieder die c^4-Pfeife und die c^4-Gabel, deren Hörweite vor dem Versuche 83 Sekunden beträgt. Das Ohr wird 2 Minuten lang dem Pfeifenton ausgesetzt und unmittelbar danach die Gabel intermittierend vor das Ohr gehalten. Die Hördauer beträgt dabei 40 Sekunden, etwas später bei einer Wiederholung des Hörprüfungsversuchs 70 Sekunden. 5 Minuten nach Aufhören des Pfeifentons wird als Hördauer der Betrag von 75—80 Sekunden gefunden.

Versuch 8. (Versuchsperson *Albrecht;* linkes Ohr.) Auch dieser Versuch betrifft die c^4-Pfeife und die c^4-Gabel, deren normale Hördauer unmittelbar vor dem Versuche sich auf 70—80 Sekunden beläuft. Diesmal wird das Ohr 5 Minuten lang vor

Digitized by Google

das Maul der Pfeife gehalten. Hierauf wird die Gabel maximal angeschlagen, sofort an das Ohr gebracht und intermittierend geprüft. Nach 55 Sekunden Hördauer wird nichts mehr gehört, selbst bei größter Annäherung nicht. Die erste Nachprüfung 4 Minuten später ergibt bereits wieder 80 Sekunden.

Versuch 9. (Versuchsperson Professor *Schaefer;* linkes Ohr.) Die bisher benutzte c^4-Gabel wird von dieser Versuchsperson bei 3 Proben je 98 Sekunden, 85 Sekunden und 87 Sekunden gehört. Die Dauer der Einwirkung des Pfeifentons beträgt 5 Minuten. Als hierauf sofort eine neue Hörprüfung mit der Gabel vorgenommen wird, erfolgen bis zur 30. Sekunde noch sichere Angaben; von der 43. Sekunde an wird die Versuchsperson unsicher; nach der 60. Sekunde wurde nichts mehr gehört. Hierbei wurde die Stimmgabel von der 30. Sekunde ab dem Beobachter intermittierend dargeboten. 3 Minuten nach Schluß der Ermüdung trat das definitive Erlöschen des Gabelklanges erst bei 72 Sekunden ein. Auf dem rechten Ohre war zur selben Zeit die Hördauer 85 Sekunden. 13 Minuten nach Schluß der Ermüdung hörte das linke Ohr die Gabel 75 Sekunden lang, das rechte Ohr mit Sicherheit 85 Sekunden; hinterher wurden die Angaben unsicher. Es schien noch mehr als 25 Sekunden länger dem Beobachter der Ton minimal hörbar. Doch ließ sich nichtmit Sicherheit sagen, ob es sich hierbei nicht um eine Täuschung handelte. Es bestand nämlich während dieser ganzen Zeit ein mehr oder weniger deutliches Nachklingen derart, daß Professor *Schaefer* den Ton noch eine halbe Stunde hinterher nachpfeifen konnte. Außerdem waren noch andere subjektive Erscheinungen vorhanden, namentlich ein Gefühl von erheblicher Völle des Ohres, als sei der Gehörgang mechanisch mit Watte oder sonst einer Art von Pfropfen verschlossen. Dieses „Pfropfengefühl" verlor sich erst vollständig am nächsten Morgen. Das Ohrenklingen blieb auch noch am andern Morgen bestehen, zuletzt nur noch in Form allgemeinen Zischens und Sausens, in dem eine besondere Tonhöhe nicht mehr erkennbar war.

Versuch 10. (Versuchsperson Professor *Schaefer;* linkes Ohr.) Dieser Versuch stellt eine Wiederholung des soeben beschriebenen dar. Als normale Hördauer der c^4-Gabel wird in 3 Versuchen gefunden: 85 Sekunden beim linken Ohr; 92 Sekunden beim rechten Ohr und 85 Sekunden beim rechten Ohr. Die Einwirkung der Pfeife auf das Ohr dauert 5 Minuten. Alsdann war

Digitized by Google

links nach 25 Sekunden bei aller Aufmerksamkeit nichts mehr vom Gabelton zu hören, während rechts noch bis zu 70 Sekunden deutlich gehört wurde und erst nach insgesamt 97 Sekunden das Urteil fiel „weg". 7 Minuten nach Schluß der Ermüdung betrug die Hördauer auf dem linken Ohre 65 Sekunden, auf dem rechten 80 Sekunden. Nach weiteren 8 Minuten ergab die Gabelprüfung Folgendes: nach 70 Sekunden wurde links nichts mehr gehört; rechts erlosch der Ton definitiv bei 92 Sekunden. — Nach dem Versuche tritt wieder links hohes Zischen und Sausen, aber ohne charakteristische Tonhöhe auf und außerdem das schon beschriebene dicke „Pfropfengefühl".

Versuch 11. (Versuchsperson *Albrecht;* linkes Ohr.) In diesem wie in den folgenden Versuchen wurde c^5 als Tonhöhe für Gabel und Pfeife gewählt und selbstverständlich immer für genaues Unisono der beiden Instrumente Sorge getragen durch passende Abstufung des Anblasedrucks der betreffenden Pfeife.

Vor dem Versuche wird die Hördauer der mit hartem Holzhammer angeschlagenen massiven vernickelten c^5-Gabel, die vor das linke Ohr der Versuchsperson gehalten wird, festgestellt. Es ergaben sich die Zeiten: 23 Sekunden, 24 Sekunden, 23 Sekunden, 24 Sekunden. Die Dauer des Anblasens betrug wiederum 5 Minuten. Unmittelbar nach dem Aufhören des Pfeifentones, während dessen die Konstanz der Tonhöhe immer mit der Stimmgabel von dem Versuchsleiter kontrolliert wurde, war die Hördauer 10 Sekunden, dann wurde die Hörbarkeit fraglich, und bei 15 Sekunden war sicher nichts mehr zu hören. 2 Minuten nach Beendigung des Pfeifentons war die Hördauer 18 Sekunden, nach 2 weiteren Minuten erfolgte bei 22 Sekunden die Angabe „fraglich", bei 24 Sekunden das Urteil „aus".

Bei diesem Versuch ergab sich als besonders bemerkenswert, daß beide Ohren sowohl der Versuchsperson wie auch des Versuchsleiters infolge des überall im ganzen Versuchszimmer sehr laut hörbaren Pfeifentones in ihrer Perzeptionsfähigkeit geschädigt erschienen; beiden Personen kam bei den Hörprüfungen das Anschlagen der Gabel auffallend leise vor; außerdem hatten beide subjektives Nachklingen, wenn dieses auch weniger voluminös war als bei den Versuchen mit der c^4-Gabel. Eine halbe Stunde nach dem Versuche wurde noch beobachtet, daß eigenes Sprechen und besonders ein Lokomotivenpfiff erheblich verstärktes Nachklingen auslöste, das kurz aufblitzend und von klingendklirrender

Digitized by Google

Klangfarbe war, also wohl als ein Zeichen von übermäßig gesteigerter Reizbarkeit anzusehen ist.

Versuch 12. (Versuchsperson *Albrecht;* linkes Ohr.) Es handelt sich bei diesem Versuche wieder um die c^5-Gabel. Ihre vorläufige Hördauer beträgt 24 Sekunden. Die mit ihr durchaus unison gehaltene Zinnpfeife wird wie das vorige Mal 5 Minuten lang unmittelbar vor dem Ohr angeblasen. Die alsdann sogleich erfolgende Hörprüfung ergibt ein Resultat, das vollkommen mit dem des vorigen Versuchs übereinstimmt. 3 Minuten nach Schluß der Ermüdung beträgt die Hördauer für die Gabel 22 Sekunden, d. h. die Wirkung der Ermüdung ist so gut wie verschwunden.

Im scharfen Gegensatz zu dem sonst so gleichartig verlaufenen Versuch 11 konnte nach etwa 10—15 Minuten kein Nachklingen mehr beobachtet werden, und zwar traf das sowohl für den Beobachter wie für den Versuchsleiter zu. Auch mit Absicht erzeugte Geräusche von der Art, wie sie beim Versuch 11 ein verstärktes Nachklingen bewirkt hatten, blieben in diesem Falle ergebnislos.

Versuch 13. (Versuchsperson Professor *Schaefer;* linkes Ohr.) Das Instrumentarium ist dasselbe wie bei den letzten Versuchen. Die Klangdauer der Gabel vor der Ermüdung wird gleich 22 Sekunden gefunden. Die Länge der Einwirkung des Pfeifentons auf das Ohr beträgt 5 Minuten. Während dieser Zeit bemerkt der Beobachter, daß der Ton, der zunächst links gehört wurde, allmählich nach dem rechten Ohr hinüberzieht, und daß gleichzeitig links das schon mehrfach erwähnte „Pfropfengefühl" sich zu entwickeln beginnt. Die unmittelbar nach dem Aufhören des Pfeifentons vor das Ohr gebrachte Stimmgabel wird nur 14 Sekunden lang wahrgenommen. Es besteht hohes Ohrenklingen und ein sehr ausgesprochenes „Pfropfengefühl". Zwei Minuten nach Schluß der Ermüdung wird die Gabel noch schwach in der 13. Sekunde gehört, sicher nichts mehr in der 19. Drei Minuten später hört die Perzeption auf bei 20 Sekunden. Nach weiteren 4 Minuten ergibt sich als Grenzwert der Hördauer wiederum 20 Sekunden. Das „Pfropfengefühl" besteht in ziemlich empfindlicher Weise weiter; Nachklingen tritt dagegen in den nächsten 10—12 Stunden nur anfallsweise noch auf.

Versuch 14. (Versuchsperson Professor *Schaefer;* linkes Ohr.) Die c^5-Gabel wird vor dem Versuch 22,5 Sekunden gehört. Nach 2 Minuten langem Pfeifen tritt das „Pfropfengefühl" im linken Ohr auf, und wird der Ton als solcher nur rechts gehört.

Digitized by Google

Die Einwirkung des Pfeifentons dauert im ganzen wiederum 5 Minuten. Die sofort darauf folgende Hörprüfung ergibt als Klangdauer der Gabel 13 Sekunden. Das „Pfropfengefühl" ist dabei sehr stark, und wird außerdem von hohem Singen und Klingen begleitet. Nach 1½ Minuten ist die Hördauer auf 16 Sekunden gestiegen; weitere 2 Minuten später beträgt sie 17,5 Sekunden. 5 Minuten nach Schluß der Ermüdung ergibt sich als Klangdauer der Betrag von 19,5 Sekunden. Nach weiteren 3 Minuten und ebenso nach weiteren 4 und weiteren 6 Minuten erlischt jedesmal die Perzeption der Gabel bei 18 Sekunden. Die Versuchsperson hat während der ganzen Zeit kolossales Nachklingen.

Da in diesem Versuch ungefähr 20 Minuten nach der Ermüdung die Hördauer der Gabel noch merklich hinter dem normalen Werte zurückblieb, wurde 24 Stunden später noch einmal eine Hörprüfung vorgenommen. Sie ergab in 3 Proben 23 Sekunden, 23 Sekunden, 22 Sekunden. Im Laufe eines Tages waren also jedenfalls die normalen Verhältnisse wiederhergestellt.

Es möge nunmehr der Bericht über ein paar Versuche an Ohrenkranken folgen, die wir deswegen nicht in größerer Zahl angestellt haben, weil sich bald herausstellte, daß zu solchen Beobachtungen, wenn sie brauchbare Resultate erbringen sollen, einigermaßen psychophysisch geschulte und auch sonst durchaus zuverlässige und gutwillige Versuchspersonen nötig sind, wie man sie unter den klinischen Patienten ja leider nur ausnahmsweise findet.

Versuch 15. (Versuchsperson *R. H.;* Otosklerose beiderseits.) Geprüft wird das linke Ohr und zwar mit dem Tonpaare c^4. Die Hördauer der c^4-Gabel beträgt vor dem Versuch in verschiedenen Proben 30 Sekunden, 31 Sekunden, 26 Sekunden. Die Pfeife wird 5 Minuten lang unmittelbar vor dem Ohr unter fortwährender Kontrolle der Tonhöhe angeblasen. Die unmittelbar hinterher angeschlagene Stimmgabel wird 8 Sekunden lang gehört;

2	Minuten	später	13	Sekunden
3	„	„	13	„
5	„	„	15	„
10	„	„	19	„
12	„	„	19	„
15	„	„	23	„
20	„	„	23	„

Digitized by Google

Subjektiv trat nach 3 Minuten im linken Ohr ein dumpfes Gefühl auf; die Versuchsperson faßte sich mit dem Finger ins Ohr. Im rechten Ohre bestand leichtes Sausen. Nach Abschluß aller dieser Einzelversuche bemerkte die Versuchsperson, sie habe dauernd Ohrensausen rechts, das sonst nicht vorhanden sei, links aber nicht. Der dumpfe Druck rechts verlor sich nach einer weiteren Mitteilung einige Stunden später. Auf der Straßenbahn hatte *R. H.* das Gefühl, als ob er gegen Geräusche empfindlicher geworden sei, so: „als wenn vorher negativ und nachher positiv geladen."

Versuch 16. Mit derselben Versuchsperson wird in genau gleicher Weise die Beobachtung wiederholt. Es ergeben sich als Hördauer der Gabel vor dem Versuche bei 3 Proben 28 Sekunden, 27 Sekunden, 28 Sekunden. Unmittelbar nach dem Aufhören des Pfeifentons wird die Stimmgabel 13 Sekunden lang perzipiert,

2	Minuten	später	13	Sekunden
3	„	„	15	„
5	„	„	17	„
10	„	„	24	„
12	„	„	25	„
15	„	„	27	„
20	„	„	29	„

In diesem Fall ist also am Schlusse der ganzen Beobachtung die normale Hördauer wieder erreicht, was bei dem vorhergehenden Versuche nicht der Fall war.

Versuch 17. Das gleiche Ohr der gleichen Versuchsperson wird dieses Mal mit der c^5-Gabel und der c^5-Pfeife geprüft. Die Dauer des Pfeifentons beträgt wiederum 5 Minuten. Die vorher 10 Sekunden lang gehörte Stimmgabel wird unmittelbar nachher nur 7 Sekunden gehört. Bezüglich der subjektiven Nebenerscheinungen wird sofort angegeben, daß „Nachklingen" oder besser „Rauschen" bestände und zwar jetzt viel stärker, während bei den früheren Versuchen mit dem Tone c^4 nur ein dumpfes taubes Gefühl eingetreten wäre. Nach 14 Minuten war die Hördauer wieder zur Norm angestiegen unter Abnahme des Rauschens.

Versuch 18. (Versuchsperson *A. W.*; junger Soldat, der rechts labyrinthlos ist, und von dem links infolge chronischer, in Exacerbation befindlicher Otitis media Flüstersprache nur 2 Meter gehört wird.) Zum Versuche dienen die c^4-*Edelmann*-Gabel und

Digitized by Google

die c^4-Zinnpfeife. Die Hördauer der ersteren beträgt vor dem Anpfeifen 54 Sekunden. Die Pfeife tönt 5 Minuten lang vor dem linken Ohre. Die unmittelbar hinterher angeschlagene Stimmgabel wird 42 Sekunden gehört, 3 Minuten später 43 Sekunden, nach 7 Minuten 43 Sekunden, 10 Minuten nachher 43 Sekunden. Die Versuchsperson erweist sich bei diesen Prüfungen als recht wenig geschickt. Subjektiv wird über ein gewisses dumpfes Klopfen im Ohre geklagt.

Die vorstehenden Versuche in ihrer Gesamtheit dürften genügen, um ein Bild davon zu geben, wie sich das normale Ohr unter solchen Bedingungen verhält, welche eine bei den Physiologen und namentlich bei den Otologen ziemlich allgemein verbreitete Auffassung als „ermüdende" zu betrachten pflegt. Aus den Ergebnissen lassen sich die beiden folgenden Hauptsätze formulieren;

Durch anhaltende Reizung des Ohres mittels eines genügend lauten reinen Tones (nebst harmonischen Obertönen) der zweigestrichenen bis fünfgestrichenen Oktave wird eine unzweifelhafte, aber im allgemeinen rasch vorübergehende Herabsetzung der Hörschärfe hervorgerufen.

Als Nebenerscheinungen können verschiedene akustische Nachwirkungen der Reizung auftreten: anhaltendes Nachklingen des betreffenden Tones, singende und sausende subjektive Geräusche, eigentümliche Gefühle von Völle des Ohres und Verstopfung des Gehörgangs sowie eine gewisse Ueberempfindlichkeit des Ohres gegen äußere Reize.

Die Anregung zur vorliegenden Untersuchung verdanke ich Herrn Professor Dr. *K. L. Schaefer*. Hierfür, für die liebenswürdige Unterstützung bei Abfassung dieser Abhandlung sowie für das lebhafte Interesse, das er ihr widmete, spreche ich Herrn Professor Dr. *K. L. Schaefer* auch an dieser Stelle meinen gehorsamsten Dank aus.

Digitized by Google

XV.

Hysterischer Nystagmus als Folgeerscheinung hysterischer Anfälle.

Von

O. VOSS
in Frankfurt a. M.

Bezüglich der Frage, ob Nystagmus nicht nur auf organischer, sondern auch auf funktioneller Grundlage zustandekommen könne, hat sich in der letzten Zeit eine Wandlung der bis dahin gültigen Anschauungen vollzogen. In seiner aus dem Jahre 1905 stammenden Monographie über Verletzungen des Gehörorgans betonte *Passow*, daß er Nystagmus bei Hysterischen nicht beobachtet und in der Literatur Angaben darüber nicht gefunden habe. Auch *Charcot* und *Parinaud* verhielten sich einem hysterischen Nystagmus gegenüber skeptisch. *Siemerling* erwähnte den Nystagmus bei Hysterie vorwiegend als kongenitale Erscheinung wie andere kongenitale Augenaffektionen (*Wißmann*). Nach *Rhese* bestand die Annahme, daß spontaner Nystagmus allein durch Hysterie nicht entstehen kann, zur Zeit der Abfassung seines Buches über Kriegsverletzungen und Kriegserkrankungen des Ohres aus dem Jahre 1918 noch zu Recht. Die schon länger bekannte Tatsache freilich, daß einzelne Individuen Nystagmus willkürlich hervorzurufen imstande sind, daß seine Hervorbringung also erlernbar ist, mußte die Vermutung nahelegen, daß auch auf hysterischer Basis eine Auslösung desselben zustandekommen könne. Nach *Raehlmann* handelt es sich in Fällen willkürlicher Produktion von Nystagmus um Personen, die in der Jugend längere Zeit an undulierendem Nystagmus gelitten haben, der sich allmählich verlor, während die Fähigkeit, ihn willkürlich hervorzurufen, zurückblieb. *Bárány* hat es nach seiner eigenen Angabe im Laufe seiner Untersuchungen über Nystagmus erlernt, durch sehr starke Innervation sämtlicher Augenmuskeln rotatorischen rhythmischen Nystagmus bei sich hervorzubringen, ohne daß er je an Nystagmus gelitten hat. Der letztere Fall beweist, daß es zur willkürlichen Hervorrufung von

Digitized by Google

Nystagmus keineswegs, wie das *Igersheimer* und in Übereinstimmung mit ihm *Kehrer* annehmen, des Bindegliedes einer latenten Anomalie von Seiten des Auges, wie Amblyopie, Retinitis pigmentosa, des albinotischen Defekts der Macula lutea, partieller Farbenblindheit usw., bedarf[1]).

In den letzten Jahren nun hat man sich erneut und zwar von augen- und von nervenärztlicher Seite aus mit der Frage des hysterischen Nystagmus befaßt. Aus der Arbeit von *Wißmann*, bei der es sich um eine Zusammenfassung und kritische Bewertung der bis dahin vorliegenden Einzelfälle, hauptsächlich aus augenärztlichen Kreisen handelt, glaube ich, in Übereinstimmung mit *Kehrer*, entnehmen zu sollen, daß er einen Nystagmus als hysterisch nur dann anzuerkennen geneigt ist, wenn er als Folge- oder Begleiterscheinung einwandfrei hysterischer Spasmen bzw. Kontrakturen der inneren Augenmuskeln, speziell der Lider auftritt. Auf Grund einer Anzahl interessanter Beobachtungen an Feldzugsteilnehmern kommt *Kehrer* zu dem Schluß, daß neben dieser von *Wißmann* angeführten Form funktioneller, d. h. zentral bedingter Nystagmus ausgleichbaren Charakters vorkommt als Teilerscheinung einer allgemeinen oder spezifischen Neigung zu Zittererscheinungen, welche sich dann auch auf die Blickmuskeln, voran die assoziierten Seitwärtswender der Augen erstreckt, wenn an irgend welchen Teilen des Sehapparates, vor allem den übrigen Augenmuskeln eine latente oder deutliche Invalidität schon besteht.

Ich bin nun in der Lage, an der Hand nachfolgender Beobachtung zu zeigen, daß Nystagmus hysterischer Genese auch als Folgeerscheinung eigenartiger hysterischer Anfälle mit tonischen Krämpfen der Extremitätenmuskulatur ohne gleichzeitige Neigung zu Zittererscheinungen auftreten kann. Der Fall, der auch nach verschiedenen anderen Richtungen hin Interesse verdient, war folgender:

---

[1]) Anmerkung des Herausgebers: Auch ich bin imstande, jederzeit willkürlich einen schnellschlägigen horizontalen Nystagmus beider Augen hervorzurufen, ohne jemals irgendwie augenleidend oder hysterisch gewesen zu sein. Wann und wie ich diese Fähigkeit erworben habe, ist mir nicht mehr erinnerlich. Sie ist aber durch Übung sehr vervollkommnet. Denn weil dadurch vertikale Linien zu einem relativ breiten Bande ausgezogen erscheinen, benutze ich sie häufig mit Erfolg, um rasche vertikale Bewegungen, etwa Zuckungen akustisch erregter Flammen, in ähnlicher Weise zu analysieren, wie es sonst mittelst des rotierenden Spiegels geschieht. *Karl L. Schaefer.*

Digitized by Google

Frau M. K., 26 Jahre, gab, als ich sie am 24. IX. 1918 gelegentlich einer Konsultation auf der inneren Klinik[1]) zum ersten Male sah, an, daß ihr Vater Trinker gewesen und an Tuberkulose in einer Irrenanstalt gestorben sei. Eine Schwester von ihr soll an Krampfanfällen leiden, nach denen sie bisweilen auf 1—2 Tage Gehör und Sprache verloren habe (Hysterie?). Ihr Mann sei wegen eines Nervenleidens d. u. Sie selbst habe vor ½ Jahr wegen heftiger Kopfschmerzen ärztliche Hilfe nachgesucht. Am 17. VI. 1918 habe sie gelegentlich eines Besuches ihrer Schwiegereltern in L. ohne bekannte Veranlassung einen Anfall von Bewußtlosigkeit mit Erbrechen erlitten, während dessen sie hingestürzt sei und sich eine Verletzung der rechten Gesichtsseite sowie eine rechtsseitige Rippenquetschung zugezogen habe. Sie sei damals auf Veranlassung des betreffenden Gutsherrn von einem Berliner Nervenarzt untersucht und daraufhin nach Frankfurt zurücktransportiert worden.

Jetzt klagt sie noch über rechtsseitige Kopfschmerzen. Erbrechen sei nicht mehr vorhanden. Beim Gehen habe sie die Neigung, nach rechts zu fallen, und habe sich dabei einmal eine rechtsseitige Rippenquetschung zugezogen.

Status präsens: Blasse, grazile Frau, die mit erhöhtem Oberkörper im Bett liegt. Die angrenzenden Wandpartien sind mit einem Polster bedeckt. Sie erklärt, daß ihr Mann zu Hause die ganze Wand habe polstern lassen, da sie sich sonst öfter mit dem Kopf an die Wand geworfen habe.

Der Puls ist mittelweich und macht 76 Schläge in der Minute. Die Temperatur war nie erhöht und beträgt heute 36,8°. Der Augenhintergrund soll normal sein (Prof. *Gebb*). Die motorische Kraft von Armen und Beinen ist beiderseits gleich und nur unwesentlich herabgesetzt. Keine Zeichen von An-, Hyp- oder Hyperästhesie bzw. Analgesie. Es besteht horizontal-rotatorischer Nystagmus nach rechts und horizontaler Nystagmus nach links. Leichte linksseitige Facialisparese. Keine cerebellare Ataxie, keine Adiadochokinese, kein Vorbeizeigen, doch lassen sich diese Reaktionen mit Rücksicht auf den Allgemeinzustand und die große Ängstlichkeit der Pat. nur unvollkommen prüfen. Flüstersprache wird auf dem rechten Ohr wenigstens auf 4 m verstanden, läßt sich auf dem linken Ohr wegen der Lage der Pat. nicht deutlich prüfen, beträgt aber mindestens 2 m.

Bei den leichtesten Berührungen der rechten Kopfseite oder bei leichten Erschütterungen des Bettes nun treten eigentümliche Anfälle auf, wobei die Pat. den Kopf extrem nach links dreht, während die Bulbi nach rechts oben wandern. Der linke Arm gerät dabei jedesmal in tonische Beuge-, der rechte in tonische Streckkontraktur, während beide Beine vollkommen gleichmäßig tonisch gestreckt werden mit starker Plantarflexion beider Füße.

Während des Anfalles, der jedesmal einige Sekunden dauert, ist Pat. vollkommen bewußtlos. Im Anschluß daran zeigt sich öfter ein klonischer Krampfzustand des rechten Facialisgebietes. Unmittelbar nach dem Anfall ist jedesmal ein deutlicher vertikaler Nystagmus zu beobachten. Meist

[1]) Herrn Prof. *Schwenkenbecher* danke ich bei dieser Gelegenheit verbindlichst für die freundliche Überlassung des Falles zur Veröffentlichung.

Digitized by Google

dreht sie sofort danach den Kopf nach rechts hinten um mit der Frage: „Ist da jemand?" und erklärt, daß sie jedesmal den Eindruck habe, als ob ihr jemand auf den Kopf geschlagen habe. Nach dem Anfall setzt sie meist ohne Besinnen das vorher geführte Gespräch fort, als ob gar nichts passiert sei. So fragt sie beispielsweise während der Hörprüfung sofort nach dem Sistieren des Anfalles: „Was haben Sie eben gesagt?"

Mit Hilfe einer von Herrn Dr. *Trenkel*, der dem Fall besonderes Interesse entgegenbrachte, durchgeführten Suggestivtherapie gelang es, die Anfälle vollständig zum Verschwinden zu bringen. Dem genannten Arzte erzählte die Pat. nunmehr, daß die Entstehung der Krampfanfälle darauf zurückzuführen sei, daß ihr Mann, der selbst wegen einer Hysterie d. u. sei, sie in die Seite getreten habe. Sie sei infolgedessen hingestürzt und habe sich dadurch die oben genannte Verletzung der rechten Gesichtsseite und die rechtsseitige Rippenquetschung zugezogen. Unmittelbar im Anschluß an diesen Insult seien die Anfälle aufgetreten. Angeblich habe sie ihrem Mann versprechen müssen, von dieser Art der Entstehung nichts zu erzählen.

Am 2. X. 1918 wurde sie behufs Nachuntersuchung auf die Ohrenklinik verbracht. Sie war anfänglich sehr ängstlich, zitterte am ganzen Körper, fragte, ob jemand hinter ihr stehe, und war nicht eher beruhigt, als bis ihr Stuhl mit der Rückenlehne gegen die Wand geschoben wurde. Während der mit ihr vorgenommenen Hörprüfung und der Untersuchung auf Nystagmus bekam sie wieder einen Anfall, der dem früheren ähnelte. Es kam dabei zu Kopfdrehungen nach links und Wandern der Bulbi nach rechts oben, doch blieben die tonischen Spasmen in den Extremitäten aus. Bereits vor den Anfällen bestand horizontal-rotatorischer Nystagmus nach rechts, der beim Hintenüberbeugen des Kopfes an Stärke zunahm und horizontaler Nystagmus nach links. Auf Gleichgewichtsstörungen konnte nicht untersucht werden, da Pat. bei den betreffenden Untersuchungen in sich zusammensank. Es bestand keine cerebellare Ataxie, keine Adiadochokinese, kein vertikales und horizontales Vorbeizeigen, wohl aber zeigte sie mit der rechten Hand in der Frontalebene „von sich weg". Gewichtsunterschiede wurden bei simultaner rechtsseitiger und linksseitiger Darreichung gleich großer Kugeln von verschiedener Schwere mit geschlossenen Augen, aber auch bei sukzessiver Darreichung mit einer Hand richtig angegeben. Normaler Rückstoß bei *Sherrington*schen Widerstandsbewegungen. Keine Beeinträchtigung in der Beurteilung der Lage der Glieder. Flüstersprache wurde beiderseits auf mindestens 5 m Entfernung verstanden. Weber war nicht lateralisiert, Rinne beiderseits +, aber etwas verkürzt, Schwabach verkürzt ($^7/_{17}$ Sek.).

Beim Spülen des linken Ohres mit 27° warmem Wasser bei einer Abduktion von 40° trat nach 500 ccm horizontales Augenzittern nach rechts auf, das den Spontannystagmus nach rechts verstärkte. Vorbei eigen mit der linken Hand nach außen. Subjektiv keinerlei Klagen dabei, auch nicht, als die Spülungen bis nahe an 1000 ccm fortgesetzt wurden.

Rechts traten bei den Spülungen das erste Mal nach etwa 100 ccm, das zweite Mal nach 50 ccm Anfälle ganz in der oben beschriebenen Art auf, indem der Kopf spontan nach links gedreht wurde, während die Augen starr nach rechts oben blickten. Die Pat. sank dabei etwas in sich zusammen

Digitized by Google

und wurde für einige Sekunden bewußtlos. Tonische Spasmen an den Extremitäten traten nicht auf, auch vertikaler Nystagmus war danach nicht zu beobachten. Nach dem Anfall frug sie beide Male: „Was habt Ihr mit mir gemacht?" ließ sich aber schnell beruhigen.

Die Pat. mußte am selben Tage wegen Platzmangels in die Irrenanstalt verlegt werden.

Von dort erhielten wir unter dem 12. 10. 18 folgenden Bescheid:

„Die von Ihnen in der Medizinischen Klinik untersuchte Frau K., geb. Sch., ist eine alte Pat. von uns. Schon der Vater ist wegen alkoholischer Geistesstörung in unserer Behandlung gewesen. Die K. ist zuerst im Alter von 16 Jahren wegen Hysterie in unsere Behandlung gelangt. Auch jetzt wieder hat es sich um schwere hysterische Störungen gehandelt. Unter Wachsuggestion sind alle Beschwerden, Schmerzen, Anfälle, Schwindel, Sprach- und Gangbehinderung, rasch beseitigt, auch der Nystagmus ist verschwunden. Leider hat der Mann, der selbst hysterisch und wenig einsichtig zu sein scheint, die Frau zu rasch wieder abgeholt."

Die Frau, die sich wegen Grippe im Krankenhaus befand, erschien am 14. XI. 1918 nochmals zur Nachuntersuchung. Sie war in ihrem psychischen Verhalten vollkommen verändert, ging frei, flott und ohne jede Unterstützung, zeigte keine Spur von Ängstlichkeit mehr und erklärte, daß sie sich vollkommen wohl fühle. Bei gerader und aufrechter Kopfhaltung bestand kein, beim Rückwärtsneigen des Kopfes horizontal-rotatorischer Nystagmus nach rechts. Bei Augenfußschluß und wechselnder Kopfhaltung kein Schwanken. Keine cerebellare Ataxie, keine Adiadochokinese, kein vertikales, horizontales oder frontales Vorbeizeigen. Sie saß ohne jede Scheu und Ängstlichkeit auf dem frei im Zimmer stehenden Stuhle. Die Hörfähigkeit für Flüstersprache betrug beiderseits 6 m. Bei sämtlichen mit ihr angestellten Untersuchungen, insbesondere auch bei der Spülung der rechten Seite, zeigte sich keine Andeutung der seinerzeit beobachteten Anfälle mehr.

Bei der kalorischen Prüfung (Wasser von 27°, 50° Abduktion) trat links nach 350 ccm, rechts nach 300 ccm Nystagmus horizontalis in der jedesmal entgegengesetzten Richtung auf. Vorbeizeigen und Fallneigung erfolgte danach jedesmal nach der Spülseite. Beiderseits bestand dabei ein leichtes subjektives Schwindelgefühl ohne Scheinbewegung der Gegenstände. Bei der Rechtsspülung klagte sie von Beginn an über Sausen im Ohr, im weiteren Verlauf über direkte Kopfschmerzen. Nach 10 Eigendrehungen nach rechts und links betrug der Nachnystagmus 25 bzw. 23 Sek., Vorbeizeigen mit beiden Händen erfolgte in der Drehrichtung, Fallneigung nach der entgegengesetzten Richtung.

Epikrise: Als wir die Kranke zum ersten Mal sahen, wußten wir anamnestisch nur, daß sie vor ½ Jahr angeblich ohne bekannte Veranlassung an Kopfschmerzen erkrankt sei und am 17. VI. 1918 einen Anfall von Bewußtlosigkeit mit Erbrechen erlitten habe, während dessen sie sich eine rechtsseitige Rippenquetschung und eine rechtsseitige Gesichtsverletzung zugezogen habe. Infolge des vorhandenen Nystagmus und dessen vertikaler Richtung

Digitized by Google

nach den Anfällen dachten wir vorübergehend an einen in der Nähe des Ventrikels sitzenden Tumor, im Hinblick auf die Anamnese vielleicht einen Solitärtuberkel. Neurologischerseits war der Verdacht auf subkortikale Epilepsie geäußert worden. Die merkwürdige Art der Auslösung der Anfälle aber durch leiseste Berührung der rechten Kopfseite bzw. der Bettstelle legte den Gedanken an eine hysterische Komponente nahe. Bestärkt wurden wir in dieser Annahme durch die Beobachtung des Charakters der Anfälle selbst, besonders durch die Eigenartigkeit der dabei jedesmal in typischer Weise auftretenden tonischen Krämpfe in beiden Armen. Bekanntlich hat *Magnus* an dezerebellierten Tieren nachgewiesen, daß bei einer Änderung der Lage des Kopfes zum Körper und zwar durch Drehen oder Neigen des Kopfes die Extremität auf der Seite, nach der der Kiefer gerichtet ist („Kieferseite"), in tonische Streck-, die auf der Seite des Scheitelbeines („Scheitelseite") in tonische Beugestellung gerät. Genau das Gleiche konnte *Magnus* mit der Sicherheit eines Experimentes an 2 Neugeborenen nachweisen, von denen der eine ein Hydrocephalus war, während beim anderen Blutungen in beide Linsenkerne stattgefunden hatten. Bei beiden löste die jedesmalige Drehung des Kopfes auf der Kieferseite eine tonische Streck-, auf der Scheitelseite eine tonische Beugestellung aus. Betreffs Entstehung und Deutung dieser Reaktionen, die sich nur unter pathologischen Verhältnissen nachweisen lassen und durch die veränderte Stellung des Kopfes zum Rumpf zustandekommen, mithin als Halsreflexe aufgefaßt werden müssen, muß ich auf das Original verweisen. Der dem eben geschilderten genau entgegengesetzte Ausfall der Reaktionen in unserem Falle: Übergang des linken (Kieferarmes) bei jedem Anfall in Beuge-, des rechten (Scheitelarmes) in Streckkontraktur nun war es, der mich an der organischen Grundlage der beobachteten Anfälle zweifeln ließ.

Eine weitere Stütze erhielt unsere Annahme vom hysterischen Charakter der beobachteten Anfälle durch den prompten Effekt der daraufhin eingeleiteten Suggestivtherapie, die sie restlos zum Verschwinden brachte. Jeden Rest von Zweifel aber mußte die Mitteilung der Irrenanstalt zum Schweigen bringen, wonach es sich bei der Kranken um eine schon lange als solche bekannte Hysterika handelte, deren Krankheitserscheinungen auch diesmal auf die gleiche Basis zurückgeführt und durch Wachsuggestion zum Verschwinden gebracht wurden.

Digitized by Google

Die Veranlassung zum Wiederausbruch des Leidens hatte zweifellos die Mißhandlung seitens des Ehegatten gegeben, über die sie uns erst Mitteilung machte, nachdem die Suggestivbehandlung ihre Wirkung an ihr getan hatte.

Durch diese Mißhandlung war es offensichtlich zu einer Mitbeteiligung der rechten Schädelhälfte gekommen. Darauf deuten die anfänglich vorhanden gewesene Verletzung der rechten Gesichtshälfte, die geklagten rechtsseitigen Kopfschmerzen und die Gangabweichung nach rechts hin. Auch das Auftreten der hysterischen Anfälle nur durch Berührung der rechten Kopfseite bzw. Spülung des rechten Ohres lassen an der erwähnten Lokalisation des ursächlichen Traumas kaum einen Zweifel. Ist doch die eigentümliche „Ortswahl" der hysterischen Symptome, d. h. ihre Beziehungen zu dem Orte der anfänglichen Einwirkung des Traumas nur zu wohl bekannt. Das Sausen und die Kopfschmerzen nach Rechtsspülung gelegentlich der letzten Untersuchung können vielleicht als Überbleibsel des hysterischen Anfalles angesehen werden. Doch kommen derartig außergewöhnliche Reaktionen auf der verletzten Seite auch bei Schädeltraumen ohne jede psychogene Komponente zur Beobachtung. Sie könnten mithin auch hier eine organische Grundlage gehabt haben und die Folge der rechtsseitigen Läsion sein.

Aber noch ein weiteres Symptom kann nur im Sinne des erlittenen rechtsseitigen Schädelinsults gedeutet werden: der nach rechts gerichtete horizontal-rotatorische Spontannystagmus. Bei der organischen Intaktheit des peripheren Cochlear- und Vestibularapparates, wie sie sich gelegentlich der letzten Untersuchung einwandsfrei ergab, kann die vorzugsweise oder ausschließliche Richtung des Augenzitterns nach rechts nur durch einen rechtsseitigen zentralen Sitz der Läsion ihre Erklärung finden. Für dessen traumatische Genese spricht ferner sein allmähliches Abklingen und sein Wiederauftreten nach bestimmten Kopfbewegungen (Rückwärtsbeugen) noch längere Zeit nach dem Unfall. Dieses Verhalten deckt sich vollkommen mit dem, wie wir es nach Schädeltraumen auch sonst zu sehen gewohnt sind.

Ganz anders aber ist meines Erachtens der im Verfolge der Anfälle auftretende vertikale Nystagmus zu bewerten. Bei diesem handelt es sich zweifellos um ein rein hysterisches Symptom. Dafür spricht einerseits seine ausschließliche Abhängigkeit von den als typisch hysterisch gekennzeichneten Anfällen und sein vollkommenes Sistieren von dem Augenblick an, in dem auch die

Digitized by Google

Allgemeinspasmen zum Verschwinden kamen. Die während des Anfalles zu beobachtende Zwangsstellung der Bulbi mit extremster Drehung nach rechts oben steht meines Erachtens in vollkommener Parallele zu den tonischen Kontrakturen der Extremitäten, während die nachträglich auftretenden Augenzuckungen ein gewisses Analogon in den Facialisspasmen finden, die den Anfällen öfters zu folgen pflegten.

Ähnlich wie in den *Kehrer*schen Fällen war vermutlich auch hier der Entstehung des hysterischen Nystagmus durch die vorhandene Invalidität im Bereich der Augenmuskelbahnen, wie sie sich in Form des horizontal-rotatorischen Augenzitterns dokumentierte, infolge des voraufgegangenen Unfalles der Boden geebnet.

Literatur-Verzeichnis.

1. *Raehlmann*, Über den Nystagmus und seine Ätiologie. Arch. f. Ophthalm. 1878. XXIV. Abt. 9. S. 237.
2. *Passow*, Verletzungen des Ohres. Wiesbaden 1905. J. F. Bergmann.
3. *Bárány*, Untersuchungen über den vom Vestibularapparat des Ohres reflektorisch ausgelösten rhythmischen Nystagmus und seine Begleiterscheinungen. Mon. f. Ohrenheilk. 1906. XII. Jahrg. S. 193—297.
4. *Magnus, R.* und *de Kleijn, A.*, Die Abhängigkeit des Tonus der Extremitätenmuskeln von der Kopfstellung. Pflügers Arch. f. d. ges. Physiol. 1912. Bd. 145.
5. *Wißmann*, Die Beurteilung von Augensymptomen bei Hysterie. Sammlg. zwangl. Abhandl. a. d. Geb. d. Augenheilk. 1916. Bd. 10. H. 1/2.
6. *Kehrer, F.*, Psychogene Störungen des Auges und des Gehörs. Arch. f. Psych. 1917. 58. Bd. S. 401 ff.
7. *Rhese*, Die Kriegsverletzungen und Kriegserkrankungen von Ohr, Nase und Hals. Wiesbaden 1918. J. F. Bergmann.
8. *Kümmel*, Entstehung, Erkennung, Behandlung und Beurteilung seelisch verursachter Hörstörungen bei Soldaten. Diese Beiträge. 1918. Bd. XI. S. 1.

Digitized by Google

XVI.

(Aus der Physikalischen Abteilung des Physiologischen Instituts der Universität Berlin.)

Über die obere Hörgrenze.

Von

MARTIN GILDEMEISTER.

Von diesem für den Praktiker nicht weniger als den Theoretiker wichtigen Thema ist in dieser Zeitschrift schon häufig die Rede gewesen [1]). Das beweist, daß dies Gebiet noch in der Entwicklung begriffen ist, daß noch nicht alle Probleme ihre Lösung gefunden haben.

Wenn man die ausgezeichneten Literaturzusammenstellungen von *F. Auerbach* [2]), *K. L. Schaefer* [3]) und *F. A. Schulze* [1]), sowie die unten erwähnten Arbeiten durchsieht, so findet man, daß, abgesehen von der Pathologie, folgende Fragen das Interesse der Forscher gefesselt haben:

1. Wie hoch liegt die obere Hörgrenze bei einem gewissen Individuum und gegebener Tonintensität? Zeigt sie, zu verschiedenen, nicht sehr weit von einander liegenden Zeiten untersucht, Schwankungen? Im bejahenden Falle: welche Umstände wirken auf sie ein (Ermüdung, Übung und dergleichen)?
2. In welcher Beziehung steht sie zur Tonintensität?
3. Ändert sie sich mit dem Alter?
4. Stimmen die gefundenen Werte bei Personen desselben Alters überein?
5. Ergeben sich, bei gleicher Amplitude, andere Werte bei Luft- als bei Knochenleitung?

---

[1]) *F. A. Schulze.* Bd. I. S. 134. — *J. Hegener.* Bd. I. S. 321. — *M. Th. Edelmann.* Bd. III. S. 261. — *H. J. L. Struycken.* Bd. III. S. 406. — *J. Hegener.* Bd. III. S. 413. — *K. L. Schaefer.* Bd. IV. S. 376. — *H. J. L. Struycken.* Bd. V. S. 1. — *H. J. Wolff.* Bd. V. S. 130. — *W. Kalähne.* Bd. V. S. 157. — *H. J. L. Struycken.* Bd. VI. S. 289.

[2]) *F. Auerbach.* Winkelmanns Hdb. d. Phys. 2. Aufl. Bd. 2. S. 199 ff.

[3]) *K. L. Schaefer.* Nagels Hdb. d. Physiologie. Bd. 3. S. 479 ff.

Digitized by Google

Den Standpunkt der einzelnen Autoren möchte ich kurz in Form eines Zitates [4]) skizzieren, indem ich in Bezug auf Einzelheiten auf die eben genannten Zusammenstellungen hinweise.

„Die Angaben über die Hörgrenze von Männern mittleren Alters und bei mittlerer Tonintensität — genauere Angaben über diese fehlen oft — schwanken etwa von 15000—50000 Schwingungen in der Sekunde. In der letzten Zeit macht sich mehr und mehr die Ansicht geltend, daß die Werte von mehr als 20000 auf Fehler der Untersuchungsmethode zurückzuführen sind, so daß die wahre Grenze unter den angegebenen Bedingungen bei 15000 bis 20000 zu suchen wäre. Jedoch gibt es noch aus neuester Zeit anders lautende Angaben. — Schwankungen bei derselben Versuchsperson sind oft beobachtet worden, jedoch ist unsicher, ob die Prüftöne jedesmal konstant geblieben sind. Vereinzelt wird angegeben, daß die Grenze bei Ermüdung hinuntergehe.

Was die Intensität anbetrifft, so sind die neueren Untersucher im allgemeinen darüber einig, daß ihre Steigerung die Grenze in die Höhe rückt. Zahlenmäßige Untersuchungen über diese Beziehungen liegen, wenn man von den nicht gut verwertbaren Messungen der Hörweite und des Winddruckes absieht, bisher meines Wissens nicht vor.

In Bezug auf das Lebensalter ist aus den Angaben von *Zwaardemaker* [5]) zu entnehmen, daß die Grenze von der Kindheit bis zum Alter von einigen zwanzig Jahren langsam, dann rascher absinkt, und zwar um eine Quinte bis höchstens eine Sexte. *Bezold* [6]) fand kurz darauf eine viel geringere Herabsetzung. Ihm schließt sich *Kalähne* [7]) an, während *Struycken* [8]) wieder die Befunde von *Zwaardemaker* bestätigt.

Zur Frage, ob es Normalwerte für jedes Lebensalter gebe, ist zu sagen, daß die meisten Untersucher bei ihren gleichaltrigen Versuchspersonen keine großen Streuungen gefunden haben, und daß besondere Einflüsse äußerer Umstände, wie Beruf, Ernährung usw., nicht festgestellt worden sind. *Stücker* [9]) gibt an, daß musi-

[4]) Aus der Arbeit: *M. Gildemeister*, Untersuchungen über die obere Hörgrenze. Ztschr. f. Sinnesphysiologie. 1918. Bd. 50. S. 161.

[5]) Arch. f. Ohrenheilk. 1891. Bd. 32. S. 53. — Ztschr. f. Ohrenheilk. 1893. Bd. 24. S. 280 u. 303.

[6]) Ztschr. f. Ohrenheilk. Bd. 23. S. 254.

[7]) a. a. O.

[8]) a. a. O.

[9]) Sitz.-Ber. Wien. Akad. Math.-Naturw. Kl. Bd. 116 II a. 1907. S. 367.

Digitized by Google

kalische Leute eine besonders hohe Hörgrenze hätten; *Hegener* [10]) dagegen konnte davon nichts finden.

Schließlich ist noch zu erwähnen, daß von *Struycken* [11]) bei gleicher Amplitude des Tonerzeugers die Tongrenze bei Knochenleitung höher gefunden wurde als bei Zuleitung durch die Luft. Diese Angabe ist kurz darauf von *Kalähne* [12]) und von *Wolff* [13]) bestätigt worden."

Aus dieser kurzen Übersicht geht hervor, daß eine Nachprüfung der Hauptfragen mit möglichst vollkommener Methodik nicht überflüssig war. Die Methodik muß besonders betont werden, weil das der schwache Punkt derartiger Untersuchungen ist. Soviel Scharfsinn und Geschicklichkeit auch schon aufgewendet ist, eine ideale Quelle für hohe Töne gibt es noch nicht. Die Umstände, welche die Verwendung der Galtonpfeife erschweren, sind von *Hegener* [14]) dargelegt worden. Das *Schulze*sche oder das *Struycken*sche Monchord sind anscheinend vollkommener, beide haben aber ziemlich starke Nebengeräusche und liefern nur eine geringe, wenig abstufbare Intensität.

Von einem vollkommenen Tonerzeuger verlangt *Hegener* [10]) mit recht folgende Eigenschaften: 1. Die eingestellte Tonhöhe muß tatsächlich erzielt werden, die Eichung richtig sein. 2. Der geprüfte Ton muß im Moment der Untersuchung auch wirklich erzeugt werden; wird er vom Untersucher selbst nicht gehört, so ist objektiv der Nachweis seiner Existenz für jeden Fall zu bringen. 3. Es dürfen nicht gleichzeitig mit dem geprüften Ton oder vorher oder nachher tiefer liegende Töne auftreten. 4. Das die Tonerzeugung erfahrungsgemäß bei allen Tonquellen begleitende Nebengeräusch soll möglichst schwach sein und tief genug liegen, um Verwechslungen vorzubeugen. 5. Bei der Untersuchung sind verschiedene Tonquellen zu verwenden und die Angaben der Versuchsperson durch diese zu kontrollieren. 6. Es ist möglichst der Nachweis zu versuchen, ob sie sich durch Begleitumstände täuschen läßt oder nicht.

Nach der Entwicklung der Technik in den letzten Jahren kann es keinem Zweifel unterliegen, daß diese Forderungen, wenn

[10]) Verh. d. Dtsch. Otol. Ges. 19. Vers. 1910. S. 98.
[11]) a. a. O.
[12]) a. a. O.
[13]) a. a. O.
[14]) Diese Beiträge. Bd. III. S. 413. f.

Digitized by Google

überhaupt, nur mit Hilfe elektrischer Schwingungen erfüllt werden können. Es sind kürzlich elektrische Schwingungserreger erfunden worden, die Töne jeder beliebigen Höhe in idealer Reinheit und variabler Stärke hervorbringen und nicht mehr Wartung verlangen als eine gewöhnliche Glühlampe. Voraussichtlich bringen sie die Lösung des Problems. Jedoch sind noch manche Vorarbeiten zu erledigen, um sie so einfach zu gestalten, daß sie zu klinischen Zwecken gebraucht werden können.

Als die Untersuchungen, über die hier kurz berichtet werden soll, ausgeführt wurden, befanden sich die Glühkathodenröhren noch in den Kinderschuhen, und deshalb konnte ich mit ihnen nur einige orientierende Versuche machen; gewöhnlich mußte ich zu einem anderen elektrischen Schwingungserreger meine Zuflucht nehmen.

Das Prinzip ist folgendes: Ein abgeschlossener Luftraum, z. B. in einer Flasche, hat einen gewissen Eigenton. Blase ich an ihm vorbei, also über die Flaschenmündung hinweg, so gerät er in Schwingungen, es entsteht ein Ton. Dem Luftraum vergleichbar ist auf elektrischem Gebiet eine Spule in Verbindung mit einem Kondensator (Leydener Flasche); denn dieses System ist auch fähig, Schwingungen auszuführen (freilich elektrische, die sich aber leicht mit Hilfe eines Telephons oder dergleichen in akustische verwandeln lassen). Lasse ich an ihm vorbei einen elektrischen Strom fließen, so entstehen dauernde Schwingungen. Eine solche „elektrische Lippenpfeife" ist also derartig eingerichtet, daß die Pole einer dauernd brennenden Bogenlampe mit einer Spule und einem Kondensator verbunden sind. Nach der Untersuchung des Dänen *Poulsen* trägt es zur Gleichmäßigkeit der Schwingungen bei, wenn der Lichtbogen zwischen Kupfer und Kohle in einer Wasserstoffatmosphäre brennt.

Ähnlich wie eine gewöhnliche Pfeife desto höhere Töne erzeugt, je kleiner der mitschwingende Luftraum, so nimmt auch hier die Frequenz mit der Verkleinerung von Spule und Kondensator zu.

Das war in allgemeinen Umrissen das benutzte Instrumentarium. In Bezug auf Einzelheiten — Bestimmung der Frequenz, Einrichtungen zur Veränderung der Tonintensität usw. — muß ich auf die schon erwähnte ausführliche Arbeit verweisen. Die Hilfsapparate trugen eine Skala, an der jedesmal die Tonhöhe unmittelbar abgelesen werden konnte. Die eigentlichen Schallvermittler waren Telephone, die entweder vor das Ohr gehalten

Digitized by Google

oder an die Kopfknochen angedrückt wurden. Nebengeräusche waren fast gar nicht vorhanden.

Als sehr wesentlich müssen noch zwei Punkte erwähnt werden: Erstens konnte dieselbe Schwingungszahl durch verschiedene Kombinationen von Spulen und Kondensatoren hergestellt werden. Indem jede Versuchsperson bei verschiedenen Schaltungen untersucht wurde, unterlagen ihre Angaben auf diese Weise einer strengen Kontrolle. Zweitens wurde der Ton nicht dauernd angegeben, sondern etwa im Sekundenrhythmus unterbrochen, ohne daß die Versuchsperson die Unterbrechungsvorrichtung sehen konnte. Sie war angewiesen, den gehörten Takt zu schlagen; dadurch konnte sozusagen objektiv festgestellt werden, ob sie noch etwas wahrzunehmen vermochte.

Die Resultate waren folgende:

„Bei Verwendung einer Tonintensität von etwa derselben Größe, wie sie eine mit 60—80 mm Wasserdruck angeblasene, in 25 cm Abstand vom Ohr stehende Galtonpfeife hat (diese Angabe soll nur die Größenordnung festlegen) wurde die obere Hörgrenze von 51 Versuchspersonen im Alter von 6 bis 47 Jahren bestimmt.

Bei Luftleitung liegt die Grenze im Kindesalter etwa bei 20 000. Dann sinkt sie bis zum Abschluß der Pubertät langsam etwa um 1000 Schwingungen, von da bis zur Mitte der dreißiger Jahre rascher bis auf 15 000 Schwingungen. Von diesem Alter bis zur Mitte der Vierziger ist das Sinken wieder etwas langsamer; mit 47 Jahren werden im Mittel 13 000 Schwingungen erreicht. Abweichungen nach oben und unten von diesen Mittelwerten um mehr als 2000 Schwingungen sind selten. Die absolut höchsten Grenzen werden vereinzelt um das zwanzigste Jahr gefunden. Die Werte bei Knochenleitung sind im allgemeinen bei der benutzten Methode um einige hundert Schwingungen niedriger. Die meisten Menschen zeigen bei Prüfung beider Ohren Unterschiede, die selten größer sind als einige hundert Schwingungen.

Durch Ermüdung sinkt die Grenze beträchtlich; ein fördernder Einfluß der Übung war nicht zu erkennen. Kleine Schwankungen ohne erkennbaren Grund von einem Tage zum andern sind nicht ganz selten.

Der Einfluß der Tonintensität ist deutlich, und zwar steigert die Vermehrung derselben auf das 25 fache die Grenze um etwa einen halben Ton."

Digitized by Google

Wieweit sich die hier nur kurz skizzierten Ergebnisse mit denjenigen anderer Untersucher decken, ist aus der eingangs gegebenen Literaturzusammenstellung zu ersehen.

Auffallend ist vielleicht, daß hier die Werte für Knochenleitung niedriger liegen als für Luftleitung, während die zitierten Autoren mit dem Monochord das Umgekehrte gefunden haben. Das liegt wohl daran, daß die Schwingungen vom Telephon besser an die Luft, vom Monochord aber besser an feste Körper übertragen werden. Da die Grenze, wie nachgewiesen, von der Schwingungs a m p l i t u d e abhängt, müssen dann Unterschiede herauskommen, wie sie tatsächlich gefunden wurden.

Aus unseren Resultaten könnte man den Schluß ziehen, daß eine bestimmte obere Hörgrenze gar nicht existiert, weil man ja bei Vergrößerung der Intensität höhere Zahlen findet. Wenn das so fortginge, müßte man bei genügender Steigerung der Tonstärke jeden beliebigen, noch so hohen Ton hörbar machen können.

Indessen sprechen manche Tatsachen der physiologischen Akustik dafür, daß dieser Schluß nicht zwingend ist. Es gibt doch vielleicht eine höchste, unter keinen Umständen mehr wahrnehmbare Schwingungszahl. Jedoch bedarf es zur Entscheidung dieser und einiger verwandter, auf die Theorie des Hörens bezüglicher Fragen noch weiterer Versuche, für welche der Weg klar vorgezeichnet liegt [15]).

[15]) Siehe dazu: *M. Gildemeister*, Bemerkungen zur Theorie des Hörens. Ztschr. f. Sinnesphysiologie. 1918. Bd. 50. S. 253.

Digitized by Google

XVII.

Vorschläge zum weiteren Ausbau der Gesichtsplastik, insbesondere der Nasenplastik.

Von

Prof. Dr. J. JOSEPH
in Berlin.

(Hierzu Tafel VII—VIII.)

Der gute Erfolg von plastischen Operationen, welche das Gesicht und besonders die Nase betreffen, hängt von einer ganzen Reihe von Vorbedingungen ab, von denen kaum eine für ein gutes Gelingen fehlen darf.

Zu diesen Vorbedingungen gehört zunächst ein wohl überlegter Operationsplan und, wenn es sich um schwere, komplizierte Defekte handelt, ein Gesamtplan, welcher die Reihenfolge der Operationen im voraus feststellt.

Handelt es sich z. B. um eine Kombination eines großen Nasen- und Wangendefekts oder eines großen Nasen- und Lippendefekts, so wird man zweckmäßigerweise zunächst den Wangendefekt resp. den Lippendefekt ersetzen, um zugleich für die neu zu bildende Nase das seitliche resp. untere Fundament zu schaffen. Aber auch für große Nasendefekte empfiehlt es sich, den Gesamtplan in der Weise festzustellen, daß zunächst das Weichteilmaterial herbeigeschafft wird. Dieses muß in weiteren Opratieonen der Gestalt der Nase entsprechend chirurgisch modelliert werden, und erst dann wird nach meiner Erfahrung zweckmäßigerweise das Knochenmaterial eingefügt.

Für jede einzelne Operation muß die Schnittführung vorher genau überlegt sein, insbesondere müssen — worin, nach dem mir zugehenden Material zu urteilen, leider vielfach gesündigt wird — die Lappen groß genug geschnitten sein, um nach der später stets in gewissem Maße eintretenden Schrumpfung noch für die herzustellende Gestalt auszureichen. Es versteht sich von selbst, daß in den Fällen, in denen ein größeres zuführendes Gefäß vorhanden ist, das den Lappen versorgt, dieses bei der Schnittführung berücksichtigt wird, gleichviel, ob es sich um die Arteria temporalis, die Arteria maxillaris oder

Digitized by Google

angularis oder Zweige der Arteria mammaria interna handelt (letzteres, wenn die Unterkiefer- oder Halshaut aus der Brusthaut ersetzt werden soll).

Es bedarf kaum einer besonderen Erwähnung, daß auch strenge Asepsis, soweit die benachbarten Schleimhäute, Nasen- und Mundschleimhaut und die Konjunktiva, dies zulassen, geübt werden muß. Ich möchte aber in diesem Zusammenhange nicht unerwähnt lassen, daß die strenge Asepsis, so sehr sie erwünscht ist, wenigstens bei Hautüberpflanzungen, doch erst in zweiter Linie steht im Vergleich zu einer richtigen Berechnung der Schnittführung. Denn tritt eine Vereiterung nach der Operation ein, so braucht darum der Erfolg nicht in Frage gestellt zu werden, wenn nur die Lappen richtig geschnitten sind und insbesondere die Ernährungsbrücke genügende Breite und Dicke aufweist. Es entstehen in solchen Fällen wohl breite auffällige Narben, die später durch Exzision ihre Auffälligkeit verlieren können. Andererseits kann auch die strengste Asepsis bei zu schmal und zu dünn geschnittener Enärhrungsbrücke ein Absterben großer Teile des transplantierten Hautlappens nicht verhüten, wenn sie nicht gerade ein größeres Gefäß, z. B. die Arteria temporalis, enthält. Bei Knochenüberpflanzungen ist strengste Asepsis freilich besonders wichtig, da ein aus seiner Umgebung völlig abgetrenntes Knochenstück stets ein in hohem Grade lebensschwaches und daher gegen Infektion äußerst wenig widerstandsfähiges Gebilde darstellt. Im übrigen empfiehlt es sich, plastische Operationen erst dann in Angriff zu nehmen, wenn die Eiterungen bereits aufgehört haben, insbesondere wenn die etwa vorhandenen Eiterungen der Kieferhöhlen, der Stirnhöhle oder der Tränensäcke beseitigt sind.

Eine weitere Voraussetzung für den guten Erfolg einer plastischen Operation ist begreiflicherweise die, daß der Operateur in 3 Ebenen gut denken kann, also, wenn ich so sagen darf, stereometrisch veranlagt ist; daß er insbesondere über einen gewissen Grad von zeichnerischer Begabung verfügt, um die blattähnlichen Hautlappen mit Sicherheit am lebenden Körper genau in der für den speziellen Fall berechneten Form schneiden zu können, und daß er die Formen der einzelnen Gesichtsteile und ihre genaue Anordnung kennt. Mit einem Wort, der plastische Chirurg muß etwas vom Künstler haben.

Aus diesen allgemeinen Vorbedingungen ergeben sich natürlich die entsprechenden Grundsätze für das praktische Handeln. Nach

Digitized by Google

meiner Erfahrung lassen sich indessen bessere Erfolge als die bisher erreichten erzielen, wenn man noch einige weitere Hilfsmittel in Anwendung zieht. Ich möchte mir in dieser Hinsicht folgende Vorschläge erlauben: Der erste betrifft die Analyse der Gesichts- und speziell der Nasendeformitäten; der zweite die gelegentliche Anwendung der Rhinoplastik aus der lateralen Wangenhälfte; der dritte die rhinomiotische Defektplastik; der vierte die Z-förmige Schnittführung.

I. Die Analyse der Gesichts- und speziell der Nasendeformitäten.

Unter Analyse von Deformitäten verstehe ich die genaue Eintragung der Größe, der Gestalt und der Lage eines Defekts (resp. des Überschusses) in ein normales Schema (s. Fig. 3a). Was bei einer solchen Einzeichnung unausgefüllt bleibt, stellt in sinnfälliger Weise den Defekt dar, wie auch die über die normale Form hinausgehende Einzeichnung ebenso klar die hypertrophischen Partien resp. den fehlerhaften Überschuß eines Organs darstellt.

Es ist dies eine Methode, welche ich im Jahre 1901 in meiner Arbeit „Zur Streckung des *Pott*schen Buckels" in der Deutschen Medizinischen Wochenschrift, No. 37/38, für die genaue Feststellung eines Defekts in der Wirbelkörperreihe bei *Pott*schem Buckel angegeben habe, die mir aber auch für die Beurteilung mancher Gesichtsdeformitäten nützlich erscheint.

Vielfach liegen die Gesichtsdeformitäten, insbesondere die Gesichtsdefekte, so klar zutage und sind so eindeutig, daß es einer besonderen Analyse nicht bedarf. Bei anderen ist dies aber nicht ohne weiteres der Fall. Hierher gehören z. B. die verschiedenen Arten des Ektropions; das Ektropion der Konjunktiva, der Lippen und Nasenlöcher; ferner manche Form der Abplattung eines oder beider Nasenflügel und die traumatische Kurznase. — Bei diesen Deformitäten wird man eine zweckdienliche operative Behandlung erst dann in Angriff nehmen können, wenn man den näheren Ursachen nachgeht, durch welche diese Deformitäten bedingt sind.

Die nähere Ursache eines traumatischen Ektropions pflegt ein Defekt der benachbarten äußeren Haut zu sein, und zwar handelt es sich beim Ektropion des Unterlides in der Regel um einen Defekt der Wangenhaut, bei exzessivem Ektropion sogar

Digitized by Google

um ein Fehlen der äußeren Haut des Unterlides und der angrenzenden Wangenpartie. In exzessiven, mit Nasendefekt verbundenen Fällen kann die Konjunktiva bis in die Nasenhöhle hinein verzerrt sein (ich verfüge über mehrere Fälle dieser Art). Das ziemlich seltene Ektropion des oberen Augenlides wird durch Defekte der äußeren Haut dieses Organs, zuweilen, in besonders grotesken Fällen durch große Stirnhautdefekte verursacht. — Auch das Ektropion der Nasenlöcher wird in der Regel durch Defekte der äußeren Nasenhaut resp. dadurch verursachte starke Narbenbildung hervorgerufen, und das Lippenektropion wird durch Defekte der Lippen-, Wangen- oder Kinnhaut bedingt.

Die Abplattung der Nasenflügel resp. der unteren Nasenhälfte hat in der Regel kleinere oder größere Wangendefekte zur Ursache (die zumeist mit Septumdefekten vergesellschaftet sind). Bei manchen Fällen von traumatischer Kurznase fehlt das mittlere Querstück der Nase, und es hat dann oft den Anschein, als ob der untere Teil der Nase fehlt, während in Wirklichkeit das mittlere Querstück der Nase in Verlust geraten ist, die Nasenflügel sowie die Scheidewand nach oben disloziert und in dieser Stellung mit den höheren Partien der Nase verwachsen sind.

In diesen Fällen ist der Defekt, wie gesagt, für den Ungeübten nicht ohne weiteres bezüglich seiner Lage und vollen Ausdehnung zu überblicken. Besonders in den späteren Stadien der Heilung ist er gewissermaßen durch die Vernarbung cachiert. Es bedarf daher in solchen Fällen einer genauen Analyse, welche zugleich völlige Klarheit über den Umfang, die Art und die Gestalt des erforderlichen Ersatzmaterials verschafft.

Ein praktisches Beispiel dieser Art stellt der in Fig. 1 abgebildete Fall einer traumatischen Kurznase dar. Hier scheint bei oberflächlicher Betrachtung nur die untere Nasenpartie zu fehlen. Analysiert man aber den Fall und bringt den Nasenflügel sowie die (in Fig. 1 durch den Nasenflügel völlig verdeckte) Nasenschleimhaut an die normale Stelle (s. Fig. 3a), so sieht man sofort, daß nicht in der Hauptsache die untere Nasenpartie, sondern das mittlere Querstück der Nase fehlt (s. Fig. 3a). Dementsprechend muß in solchen Fällen das mittlere Querstück ergänzt werden, und zwar sowohl die fehlende Schleimhaut, wie auch die äußere Haut und schließlich auch der fehlende Teil des Nasengerüstes. — Die fehlende Schleimhaut habe ich in diesem Falle durch Herunterklappen der oberen Nasenpartie

Digitized by Google

ersetzt, wie dies aus Fig. 3b ersichtlich ist. Die äußere Haut habe ich aus der Stirn ersetzt, worauf noch eine feine Stirnnarbe in Fig. 2 hindeutet, und das fehlende Nasengerüst habe ich durch ein prismatisches Tibiastück ersetzt. Damit dieses Tibiastück auf einer glatten festen Unterlage aufruhen und nicht zu weit aus dem Gesicht herausragen sollte, habe ich bereits bei der ersten Operation den Nasenhöcker, gewissermaßen prophylaktisch, abgetragen. Fig. 2 zeigt den auf diese Weise erreichten Erfolg, von dessen Bestand ich mich nach etwa 3 Jahren überzeugen konnte.

In Fällen, wie z. B. Fig. 1 einen darstellt, tut man — dies sei in diesem Zusammenhange nebenbei bemerkt — gut, 3 Arten von Defekten zu unterscheiden: den scheinbaren Defekt (s. Fig. 1), den wirklichen Defekt, den die Analyse deutlich zeigt (s. Fig. 3a) und den Gesamthautdefekt, welcher sich aus dem ursprünglichen Hautdefekt und dem sekundären (artifiziellen) Hautdefekt zusammensetzt, der in diesem Falle auf der oberen Nasenhälfte durch Herabklappen des zum Schleimhautersatz bestimmten Hautlappens entstanden ist (s. Fig. 3b).

II. Rhinoplastik aus der lateralen Wangenhälfte.

Als ein weiteres Hilfsmittel zur Ermöglichung resp. zur Verbesserung der Erfolge empfehle ich die Rhinoplastik aus der lateralen Wangenhälfte. Während früher die buccale Rhinoplastik, soweit sie überhaupt Anwendung fand, in der Weise geübt wurde, daß man die Wangenlappen der nächsten Nachbarschaft der Nase, also der medialen Wangenhälfte, entnahm, hat sich mir in einer großen Reihe von Fällen, insbesondere bei Kriegsverletzten, die laterale Wangenhälfte als Entnahmestelle außerordentlich bewährt. — Ich schneide zum Zwecke des Nasenersatzes aus der lateralen Wangenhälfte Hautlappen, welche über dem Mundwinkel gestielt sind und der Wange entweder in der Richtung schräg nach unten oder in querer Richtung oder schräg aufwärts bis zum Ohr hin entnommen werden (präaurikuläre Wangenlappenbildung). In der Regel wähle ich die letzterwähnte Richtung. Im einzelnen wird die Operation von mir in folgender Weise ausgeführt: Man markiert sich zuvörderst die Breite des Stieles durch kleine Messerstiche dicht oberhalb des Mundwinkels und zwar derart, daß die Art. angularis möglichst zwischen die beiden Punkte zu liegen kommt. Sodann wird zunächst der obere und dann der untere Schnitt ge-

Digitized by Google

führt, und zwar in der Gestalt, welche dem zu deckenden Defekte entspricht. Auf der lateralen Wangenhälfte werden die Schnitte durch die dicke Fettschicht bis auf die Fascia parotideo-masseterica geführt. Hierauf wird der Lappen von dieser Fas ie abpräpariert. Von der Gegend des Jochbeins an folgt man der Oberfläche der beiden Musculi zygomatici bis ungefähr an ihre Insertionsstellen. Unterhalb des M. zygomaticus major ist besondere Vorsicht nötig, da dicht darunter der Ausführungsgang der Parotis, der Ductus Stenonianus, sich befindet, den man nicht durchschneiden darf. Der so von der Unterlage abgetrennte Lappen wird dann nach der Nase herüber geschlagen und auf die defekte Partie aufgepflan t. — Der Stiel des Lappens ist etwa 1 cm von der Nase entfernt. Solche präaurikuläre Wangenlappen haben daher das gemeinsam, daß nach der Nase hin eine ziemlich breite Zone unverlet.ter Wangenhaut bleibt. Die Methode hat somit den Vorteil, daß nach Durchtrennung der Ernährungsbrücke keine Narbenverbindung zwischen der Entnahme- und der Implantationsstelle vorhanden ist, daß also die Wange und die Nasennarbe vollständig von einander getrennt sind. Dadurch werden Verzerrungen der Nasenflügel vermieden, und der Beschauer vermutet kaum einen Zusammenhang zwischen der Wangen- und Nasennarbe.

Mit so gebildeten Wangenlappen habe ich die verschiedensten Defekte der unteren Nasenpartie, z. B. Eingefallensein der unteren Nasenhälfte, Nasenspitzen-, Nasenflügel- und auch Septumdefekte, Defekte der ganzen unteren Nasenhälfte, aber auch Defekte der mittleren und oberen Nasenpartie ergänzt. Fig. 4 zeigt den Zustand nach Einpflanzung des präaurikularen Wangenlappens in die Gegend der Nasenspitze, und zwar einige Wochen nach der Operation. Die unter die Ernährungsbrücke geschobene Pin ette soll andeuten, daß unterhalb der Brücke eine Zone unverletzter Wangenhaut sich befindet.

Bei großen Defekten, insbesondere wenn beide Nasenflügel fehlten, habe ich das Verfahren doppelseitig ausgeführt. Einen solchen Fall, in welchem die ganze untere Nasenhälfte fehlte, stellen die Fig. 5 und 6 vor und nach der Operation dar. — Doppelseitig entnommen, können solche präaurikulare Wangenlappen die ganze äußere Nasenhaut ersetzen. Diese Methode der Rhinoplastik aus der Wange macht mithin die Rhinoplastik aus der Stirn

Digitized by Google

und dem Arm in vielen Fällen entbehrlich. — Das Septum bilde ich in geeigneten Fällen aus der Ernährungsbrücke eines solchen Wangenlappens durch ihre Transplantation und spätere Modellierung. Ein derartiger Fall wird in einer demnächst in der Deutschen Medizinischen Wochenschrift erscheinenden Arbeit der Verfassers abgebildet werden. Solche präaurikulare Wangenlappen können bis zur Breite von etwa 4 cm entnommen werden. Ist der Lappen mehr als 3 cm breit, dann ist bei einfacher Schließung der Wangenwunde eine Verzerrung des unteren Augenlides zu gewärtigen. In solchen Fällen muß man daher den sekundären Defekt durch einen zweiten Lappen schließen, welcher dicht vor dem Ohr gestielt ist und etwa bis zum Kieferwinkel verläuft.

Die Rhinoplastik aus der lateralen Wangenhälfte habe ich sehr oft bei Kriegsverletzten angewandt, und zwar besonders in den Fällen, in welchen die Kranken eine abnorm kleine Stirn hatten, aus welcher man größere Hautpartien nicht gut entnehmen konnte, und bei denen — wie dies die fettarme Ernährung mit sich brachte — die Armhaut außerordentlich dünn war und daher auch nicht für den Nasenersatz verwendet werden konnte. Natürlich kann man auch präaurikulare Wangenlappen zur Lippenplastik verwenden, und man kann dann sinngemäß auch von der Cheiloplastik aus der lateralen Wangenhälfte sprechen.

III. Rhinomiotische Defektplastik.

Auch die Nasenverkleinerung wird zweckmäßigerweise in den Dienst der Nasendefektplastik gestellt. Mancher kleine Nasendefekt kann, wenn die Nase sonst groß ist, schon allein auf dem Wege der Nasenverkleinerung korrigiert werden, ohne daß der fehlende Teil ersetzt zu werden braucht. (Rhinomiotische Defektplastik.) Einen Fall dieser Art stellt Fig. 7 dar, in welchem einem Soldaten die Nasenspitze abgeschossen war. In diesem Falle genügte die Verkürzung der Nase, wie ich sie an anderer Stelle[1]) dargestellt habe, um den Nasendefekt zu korrigieren. Fig. 8 zeigt die auf diese Weise durch eine einzige Operation entstandene normale, zwar etwas kleinere, aber vollkommen harmonisch wirkende Nase.

[1]) Handbuch der speziellen Chirurgie des Ohres und der oberen Luftwege von *Katz, Preysing* und *Blumenfeld*. Bd. I. Teil II. S. 137—38.

Digitized by Google

In anderen Fällen empfiehlt sich die Vereinigung von Nasenverkleinerung und Nasenersatzplastik (Rinomio- und Rhinoneoplastik). Es sind dies Fälle, in denen der Ersatz des Fehlenden bei sonst großen Nasen nur schwer bzw. nicht vollständig gelingt. Die Erfahrung zeigt, daß durch die Kombination von Nasenersatz- und Nasenverkleinerungsplastik die besten Erfolge erzielt werden. Ich beschränke mich bezüglich der rhinomiotischen Defektplastik auf diese wenigen Bemerkungen und verweise in dieser Beziehung auch auf meine Arbeit: „Nasenplastik mit besonderer Berücksichtigung der Behandlung im Kriege erworbener Nasendeformitäten“[2]).

Daß auch Zustände von Atemnot bei traumatischen Septumdefekten (Rhinoptosis) einzig und allein durch Nasenverkleinerung, speziell durch Nasenverkürzungen korrigiert werden können, zeigt der von mir in der genannten Arbeit an anderer Stelle (S. 558—562) beschriebene und ausführlich dargestellte sowie abgebildete Fall. Derselbe ist also ein Beispiel einer auf dem Wege der Verkleinerung des Organs bewirkten funktionellen Nasendefektplastik.

IV. Die Z-förmige Schnittführung.

Die vierte Anregung, die ich mir erlauben möchte, fällt in das Gebiet der chirurgischen Modellierung und betrifft eine zweckmäßige Art der Vertauschung der Lage zweier benachbarter Hautstellen. Eine solche Vertauschung habe ich öfters vorgenommen, wenn die eine Hautstelle behaart,

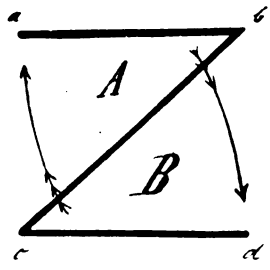

Fig. 1.
Schnittführung.

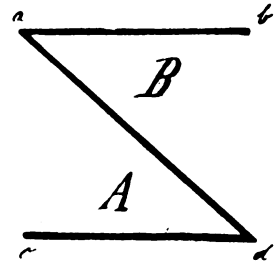

Fig. 2.
Zustand nach der Überpflanzung. (Spiegelbild eines Z.)

Z-förmige Schnittführung zur Vertauschung benachbarter Hautstellen.

[2]) Die Kriegsverletzungen der Kiefer und der angrenzenden Teile von *Misch* und *Rumpel*. Seite 558—561 und 595—601.

Digitized by Google

die benachbarte unbehaart war, während das umgekehrte Verhältnis das Richtige gewesen wäre, oder wenn die eine Hautstelle zu erhaben und die andere zu tief war, während normalerweise die erhabene Stelle tief, die zu tiefe Stelle hätte erhaben sein sollen, wenn also, kurz gesagt, Berg und Tal vertauscht werden sollten. In solchen Fällen hat sich mir die Z-förmige Schnittführung und die Umwandlung des Z in sein Spiegelbild als die beste Methode bewährt. Zunächst wird die behaarte bzw. erhabene Stelle winklig oder annähernd winklig umschnitten (siehe a b c in der Textfigur 1); dann wird von c aus ein Schnitt c d parallel zu a b geführt, durch welchen die unbehaarte resp. tiefe Hautstelle umfaßt wird. So entstehen 2 Dreiecke, welche verkehrt zu einander liegen, derart, daß bei dem einen die Basis nach links, die Spitze nach rechts, bei dem anderen die Basis nach rechts, die Spitze nach links gerichtet ist. Präpariert man diese beiden dreieckigen Lappen von ihrer Spitze bis zu ihrer Basis hin ab, und verschiebt den Lappen A mit der Spitze nach rechts unten (vom Beschauer), den Lappen B mit der Spitze nach links oben (s. die Pfeilrichtung), so ergibt sich der in der Textfig. 2 gezeichnete Zustand in Form des Spiegelbildes eines Z. Ich brauche nicht besonders auszuführen, daß die Linien nicht immer gerade zu sein brauchen, daß die Schnittführung also den besonderen Verhältnissen entsprechend modifiziert werden kann.

Zum Schluß noch ganz kurz eine Klarstellung und Ergänzung in der Nomenklatur der Lappe. überpflanzungen. In der Literatur werden zuweilen zwei verschiedene Arten der fortgesetzten Lappenüberpflanzung mit demselben Namen „Wanderlappenbildung" be eichnet.

Die Bezeichnung „Wanderlappenbildung" scheint mir nur dann gerechtfertigt, wenn ein und derselbe Lappen über eine oder mehrere Zwischenstationen in den Defekt eingepflanzt wird, so z. B. wenn zur Deckung eines Nasendefekts ein Brustlappen zunächst auf den Arm und nach dessen Anheilung eben dieser Brustlappen auf den Nasendefekt überpflanzt wird. Der Lappen wandert also von der Brust auf den Arm und von dort auf die Nase.

Als „Wanderlappenbildung" wird aber auch — meines Erachtens mit Unrecht — in der Literatur bisweilen ein operatives Vorgehen bezeichnet, bei dem der Defekt aus der nächsten Nachbarschaft gedeckt und dieser sekundäre (artefizielle) Defekt durch

Digitized by Google

einen neuen Lappen gedeckt wird, also wenn z. B. ein Nasendefekt aus der Wange und der Wangendefekt aus der Halshaut ersetzt wird. In solchen Fällen findet eine Wanderung überhaupt nicht statt, sondern sukzessive die Verwendung neuer Lappen. Ich möchte diese Art des operativen Vorgehens daher als „sukzessive Lappenbildung" bezeichnen. Bei der Wanderlappenbildung wird also stets derselbe Lappen weiter überpflanzt, während bei der sukzessiven Lappenüberpflanzung stets neue Lappen verwendet werden. — Ein weiterer Unterschied zwischen der sukzessiven und der Wanderlappenbildung ist der, daß im ersteren Falle der primäre Defekt gleich zuerst, im letzteren Falle zuletzt gedeckt wird.

Digitized by Google

XVIII.

Experimentelle Untersuchungen über das Tonalitätsgefühl.

Von

WALTER KÜHN
in Berlin.

Das Ohr ist das Organ der Tonkunst. In den Bereich der Gehörssphäre entfallen die Tonbeziehungsvorstellungen, welche ein Umgehen mit Tönen, das als Tonkunst bewertet werden will, überhaupt erst ermöglichen. Diese ganz allgemeine Feststellung erfordert gewisse Einschränkungen, die sich auf zeitliche Gliederung und tonale Eigenschaften beziehen. Ordnung ist nach beiden Richtungen hin die Vorbedingung, die der auffassende Menschengeist stellt, sofern er eine Aufeinanderfolge von Klängen als sinnvoll beurteilen, als ein Gebilde der Kunst auffassen soll. Die Musiktheorie bezeichnet solche Ordnung als musikalische Logik. Diese liegt natürlich nicht in den Sachen, sondern ist eine Denkform des Menschen, wird in die Sachen hineingetragen und ist letzten Endes in voller Klarheit nur aus der menschlichen Seele in ihrem Verhalten dem Stoff gegenüber abzuleiten.

Die Auffassung, daß eine Begründung der Musiktheorie nur auf psychologischer Grundlage möglich ist, hat zuerst *Carl Stumpf* mit Nachdruck vertreten und ihr in seiner Tonpsychologie (Bd. 1, 1883) tätigen Ausdruck verliehen. In diesem Standwerk der musikpsychologischen Literatur hat er zum ersten Male die Musiktheorie auf eine psychologische Grundlage gestellt und dadurch der Tonkunst einen für alle Zeiten wichtigen Dienst geleistet. Seiner Arbeit verdankt die Musikwelt neben vielen Einzelheiten eine Konsonanztheorie und die Erklärung des Wesens eines Akkordes durch Einführung der Begriffe Konkordanz und Diskordanz.

Das weite Gebiet der musikalischen Kunst von dem einfachsten einstimmigen Volksliede bis zu den kompliziertesten Klangschöpfungen einer Sinfonie oder eines Musikdramas ist aber in seinem ganzen Ausmaße noch lange nicht unter dem Gesichtspunkte psychologischer Methode untersucht. Es wird noch gewaltiger Geistesarbeit tonpsychologischer Forschung bedürfen, ehe dieses Ziel erreicht ist. Auf welche Gebiete sich aber die

Digitized by Google

nächsten Aufgaben werden zu erstrecken haben, mag folgende Überlegung lehren.

Jede auch noch so hohe Blüte tonkünstlerischer Produktion hat nur Sinn und Bedeutung, wenn sie mit dem Volke in Fühlung geblieben ist. Wirkliche Musikkultur ist eigentlich nur vorhanden, wo sich dem Schaffen das Verstehen gesellt, wo Produktionskraft auf der einen und Auffassungsvermögen auf der anderen Seite sich die Wage halten. Dieser Zustand wäre ein Ideal; er wird bestenfalls nur annähernd herzustellen sein, er ist aber wie jedes Ideal das zu erstrebende, wenn auch nicht zu erreichende Ziel. Künstlerische Produktion wird dem Verständnis immer vorauseilen, immer wird der schaffende Menschengeist dem denkenden Probleme zu lösen aufgeben. Wenn aber das Verständnis der Massen hinter dem Schaffen des Genies allzuweit zurückbleibt, dann gibts schlechte Zeiten für die Kunst. Unsere Tage stellen olch einen Minimalstand tonkünstlerischen Verständnisses dar. Das Volk läuft in die Kinos zur „Dramenmusik", die Tonkünstler schaffen Werte höchster Geistigkeit, Werke volksfernster Formgebung. Die Tonkunst muß zurück zur Volkstümlichkeit. Aber höher als eine Wandlung im Musikschaffen muß uns das Streben stehen, dem Volke das Verständnis für Gebilde der Kunst erschließen zu helfen. Musikalische Volkserziehung ist darum von gleichem Kunstwert wie tonkünstlerische Produktionskraft. Mit Aussicht auf Erfolg ist musikalische Erziehung, die naturgemäß bei der Jugend einzusetzen hat, nur dann zu leisten, wenn die seelischen Vorgänge, die dem volksmäßigen Musiktreiben zugrunde liegen, exakt untersucht sind und die Ergebnisse für die Erziehungsmaßnahmen benutzt werden. Welches sind nun diese grundlegenden Seelenkräfte oder Geistesfunktionen, und wie sind sie für die Unterrichtszwecke nutzbar zu machen?

Auf diesem Gebiete ist die Praxis hinter der wissenschaftlichen Forschung arg zurückgeblieben. Was durch die Arbeit *Stumpfs* und seiner Schüler an praktischen Ergebnissen gewonnen ist, hat noch keiner versucht, der Elementarmusikdidaktik einzugliedern und für sie auszuwerten. Andererseits hat die Wissenschaft — und sie tut ja recht daran — immer nur für sich selbst gearbeitet. Sie hat dem Interesse der musikalischen Lehrkunst zwar gedient, ohne jedoch dieses Interesse besonders im Auge gehabt zu haben, sie war nie von der Absicht geleitet, dem Gebiete bewußt Werte zuführen zu wollen. Und doch kann der Bund zwischen Elementarmusikdidaktik und psychologischer Forschung beiden Gebieten

Digitized by Google

Nutzen schaffen, der Tonpsychologie nämlich dadurch, daß sie von der musikalischen Unterrichtslehre, sofern deren Vertreter sich überhaupt tiefere Gedanken machen, auf Probleme geführt wird, die dieser Wissenschaft bisher entgangen sind. Ein solches Problem ist das sogenannte Tonalitätsgefühl. Der musikalische Anfangsunterricht rechnet in den meisten Fällen mit dieser Erscheinung, ohne sich darüber ganz klar zu sein, die Musikpsychologie läßt sich kaum darüber vernehmen. Gewiß — das sei vorweg bemerkt — handelt es sich dabei keineswegs um eine elementare Geistesfunktion der Gehörssphäre. Im Gegenteil. Es ist als recht zusammengesetztes Gebilde des sich musikalisch betätigenden Geistes anzusprechen. Seine Wirksamkeit aber erweckt den Anschein des Einfachen, des Unmittelbaren. Die vorliegende Arbeit ist einer Untersuchung dieses Phänomens der Gehörssphäre gewidmet. Sie will von gewissen Tatsachen, die sich auf das Tonalitätsgefühl gründen und die bei der elementarsten Musikbetätigung in die Erscheinung treten, berichten, Tatsachen, die die Tonpsychologie bisher nicht beachtete, die aber von vielen Musikern und Musikpädagogen als alltägliche Selbstverständlichkeiten aufgefaßt, auch ihnen der Beachtung nicht wert erschienen.

Das Tonalitätsgefühl betrachten einige Lehrer der Gehörbildung als eine Anlage, die sich bei jedem nicht gerade unmusikalischen Menschen vorfinde, und stützen sich mit ihrem gesamten Unterrichtsverfahren auf diese Voraussetzung. Haben sie ein Recht dazu? Vorliegende Untersuchung will diese Frage einer exakten Lösung zuführen.

Das Ziel des im engsten Sinne des Wortes musikalischen Teils des Anfangsunterrichts ist die Vermittlung des Musikverständnisses, also der Fähigkeit, Tonhöhen richtig zu treffen und richtig zu erkennen, somit ein Zuhausesein innerhalb des Tongebietes zu erreichen, man könnte sagen ein Tonalitäts**bewußtsein** anzuerziehen. Wäre nachgewiesen, daß Tonalitätsgefühl durchschnittlich als vorhanden anzusehen ist, so würde der Musikunterricht sein Ziel so präzisieren können, daß er das Gefühl für Tonalität durch geeignete Unterrichtsmaßnahmen zu einem Tonalitätsbewußtsein umzugestalten hätte. Was also nicht klar bewußt in der Seele vorhanden wäre, hätte er zur vollen Bewußtheit zu erheben. Es ist das im Hinblick auf diese Arbeit ein recht wichtiger Gedankengang. Die Untersuchungen hätten also nichts Geringeres zu leisten, als eine Entscheidung darüber herbeizuführen, ob im Anfangsmusikunterricht ein Zurechtfinden in der Tonalität

Digitized by Google

dadurch erreicht werden müßte, daß die Musik als etwas völlig Neues vor die Seele gebracht wird, oder indem das Material ihrer Grundtatsachen als etwas Bekanntes vorausgesetzt werden durfte. Durch die Ergebnisse soll also eine Feststellung darüber erzielt werden, welche Wege die Gehörbildung im musikalischen Anfangsunterricht einzuschlagen hat, sie wollen für die Grundlegung der Methode dieses musikalischen Unterrichtszweiges einen Beitrag liefern. Da in dieser Hinsicht noch so gut wie gar nichts getan ist, wird hiermit gleichzeitig der erste schwache Anfang gemacht, eine experimentelle Didaktik des Elementarmusikunterrichts zu begründen.

Der Begriff des Tonalitätsgefühls.

Was unter Tonalitätsgefühl zu verstehen sei, ist schwer präzis zu bestimmen; eine exakte Begriffsbestimmung ist auch bisher (soweit bekannt) von keiner Seite versucht worden.

Dem Verständnis dieses Begriffes diene die folgende kurze musikgeschichtliche Betrachtung.

Im Lauf der Entwicklung hat sich während der Jahrhunderte bis ungefähr zum Jahre 1750 hin durch immer erneutes Befragen der Empfindung über Annehmlichkeit von Zusammenklängen, Tonfolgen und Melodiegebilden ein Bereich gewisser einfacher Tonverhältnisse ausgebildet, welcher die Grundlage unserer heutigen europäischen Musikauffassung ausmacht. Ein Ton erscheint dabei als Hauptton; um ihn herum gruppieren sich die übrigen Tonbeziehungen. Der Hauptton wird als Grundton oder Tonika bezeichnet. Bringt man dieses System der in einer kurzen, einfachen und unbegleiteten Melodie brauchbaren Töne in eine der Tonhöhe nach geordnete Reihe, so ergibt sich ein Gebilde, was auch musikalisch Ungeübte als Tonleiter erkennen und bezeichnen. Die Tonleiter ist also nichts Ursprüngliches. In der praktischen Musik nun wird das gleiche System von Tonzusammenhängen auf jeden beliebigen anderen Ton versetzt, transponiert. Eine solche Systemverlegung (Tonikawechsel) wird unter gewissen Umständen in Musikstücken zur Erzielung besonderer ästhetischer Wirkungen zur Anwendung gebracht, man spricht dann von einer Modulation. Ein derartiger Wechsel würde aber innerhalb eines kurzen und einfachen Melodiegebildes ein musikalisch Primäres nicht mehr darstellen, es würde von der Empfindung eines musikalisch veranlagten (nicht musikalisch gebildeten) Menschen entschieden abgelehnt werden.

Digitized by Google

Von dem Ton mit der Schwingungszahl 435 (a') ließe sich beispielsweise bis zu seiner Oktave, dem zweigestrichenen a mit 870 Schwingungen nicht nur auf den Tönen 436, 437 usw. je einmal, das Tonalitätssystem errichten, sondern auch auf den Tönen 435½, 435⅓, 435¼ usw. wäre es möglich. So sind also Transpositionen des herkömmlichen Tonzusammenhangsbereiches in unbeschränkter Zahl möglich. Die praktische Musik benutzt nur zwölf solcher Transpositionen, weil sie von einem festen Tone, dem c' = 256 Schwingungen, ausgeht und jeden Beziehungston auch als Tonika benutzt bzw. Umdeutungen der Einzelbeziehungstöne vornimmt. Es werden dabei die Tonhöhen der Beziehungstöne der Tonhöhe nach in kleinem Umfange ausgeglichen, woraus sich am Ende dieser Entwicklung die sogenannte temperierte Stimmung ergeben hat, die den Tonraum der Oktave der Tonhöhe nach in 12 gleiche Teile zerlegt. Die unter diesen Bedingungen möglichen Transpositionen bezeichnet die Musiktheorie als die zwölf Tonarten. Der Klangvorstellungskomplex weist nun gewisse Dispositionen, gewisse Spuren auf, es sind in ihm gewisse Erinnerungsbilder von Tonbeziehungen verfestigt, die diesem transponierbaren Tonzusammenhangsbereich entsprechen. Es soll hiermit keine Entscheidung darüber ausgesprochen sein, was bei einem heutigen Menschen des europäischen Kulturkreises das Primäre ist, im Leben erworbene Residuen der Gehörseindrücke von Melodien, die dem gekennzeichneten Tonbeziehungsbereich angehören, oder eine für dieses System selbst angeborene Anlage. Für diese Erscheinung des Tonalitätsgefühls nun auch eine Erklärung auf experimentell-psychologischer Grundlage zu erstreben, muß uns weiterhin beschäftigen.

Das Problem.

Die Praxis lehrt folgendes: Ein musikalisch ungeübtes, aber nicht ausgeprägt unmusikalisches Kind hat vom 7. Lebensjahre an gewisse Kriterien, nach denen es eine gehörte einstimmige Tonreihe als musikalisch unmöglich ablehnen oder als musikalisches Gebilde bewerten kann. Dieser seinem Verlauf nach unterbewußte Vorgang ist als eine Äußerung des Tonalitätsgefühls zu betrachten. Ein Beispiel mag noch genauer zeigen, in welcher Weise das Tonalitätsgefühl in Wirksamkeit tritt.

Einem musikalisch zwar beanlagten, aber nicht gebildeten resp. geübten Menschen spiele man die beiden folgenden Tonreihen in gleich langen Tönen langsam vor:

Digitized by Google

1. c′ g′ f′ e′ d′ a′ g′ c′
2. c′ g′ f′ e′ es′ as′ b′ es′

Nach der ersten Reihe wird sich bei dem Hörer das Gefühl des Befriedigtseins einstellen, ein Gefühl, dem er kaum wird Worte verleihen können. Beim Hören der zweiten dagegen wird sich nach dem 5. oder 6. Tone der Gefühlseindruck bemerkbar machen, als sei man gewaltsam aus seiner Ruhelage gerissen worden, ein Gefühl des Fremdseins, des Überraschten wird sich geltend machen.

Die beiden Tonreihen unterscheiden sich objektiv dadurch, daß die erste ihr Tonmaterial ein und derselben Tonart (C-dur) entnimmt und mit dem Grundton beginnt und schließt. Die zweite Reihe dagegen springt nach dem vierten Tone unvermittelt von C-dur nach Es-dur über, wählt also in ihrem zweiten Teil lauter Töne, die der C-Leiter ganz fremd sind. Das Gefühl eines wieder in die Ruhelage-Kommens kann erst nach dem letzten Tone der Phrase eintreten, vorher wird Unruhe und Spannung der herrschende Gefühlsausdruck sein. Offenbar hat sich der Hörer beim zweiten Beispiel innerhalb der ersten vier Töne schon so fest in ein Tonbeziehungsbereich eingefühlt, ist auf dieses eingestellt, daß er nun als Folge auch Töne desselben Bereiches erwartet. Diese erwarteten Töne sind doch wohl durch die erfolgte Einstellung als Erinnerungsbilder wachgerufen und werden gleichsam als Maßstab an die weiteren Tonperzeptionen angelegt. Läßt die Melodie nun dem System fremde Töne hören, so fühlt sich der Hörer in seiner Erwartung enttäuscht. So setzt also das Tonalitätsgefühl eine Anzahl reproduzierter Beziehungstöne voraus. Die Annahme, daß perzipierte Tonhöhen die Mitvorstellung von Beziehungstönen wachrufen, daß beim Hören also immer eine ganze Verflechtung von Tonzusammenhängen in der Vorstellung unterbewußt am Werke ist, ist meine Hypothese, deren Richtigkeit zu beweisen, Aufgabe dieser Arbeit sein soll. Als einzig geeignete Methode kommt für eine solche Untersuchung nur das psychologische Experiment in Frage.

Das Problem stellt sich also wie folgt dar:

Wie ist durch Experiment zu erweisen, daß eine einfache, an einer Tonart festhaltende Melodie in dem Bewußtsein eines (nicht unmusikalischen) Hörers einen geordneten Zusammenhang von Beziehungstönen reproduziert?

Digitized by Google

Untersuchungsmethode.

Am besten schien sich zur Untersuchung dieses Problems die auch sonst bei psychologischen Experimenten mit Erfolg verwendete Reproduktionsmethode zu eignen. Um den Vorstellungskreis eines Menschen experimentell zu erforschen, gibt man ein Reizwort und läßt darauf solche Worte nennen, die der Versuchsperson zuerst einfallen. Dieser Methode folgend, glaubte ich bei den vorliegenden Untersuchungen auf folgende Art verfahren zu können: Ich spiele der Versuchsperson eine kurze Melodie (Reizmelodie) vor, die sich in einer bestimmten Tonart hält. Die allgemeine Erfahrung lehrt ja nun, daß der Hörer auf den Tonzusammenhangsbereich des Gehörten eingestellt ist. Fordere ich ihn danach auf, irgendeinen tieferen Ton zu singen (Reaktionston), so wird er — nach meiner Annahme — gar nicht anders können, als einen Ton aus dem Bereich zu nehmen, auf den er durch das eben Gehörte eingestellt ist. Geschieht das der Annahme gemäß bei dem Durchschnitt der Menschen, so wäre dadurch die aufgestellte Hypothese bewiesen. Vielleicht lassen sich aus dem Grad und der Art, wie die verschiedenen Menschen bei diesem Versuche reagieren, Schlüsse ziehen auf das Maß musikalischer Veranlagung eines Menschen.

Im Dezember 1914 und im Januar 1915 machte ich nach dieser Richtung hin Vorversuche an den verschiedensten Personen jeden Alters. Meine Annahme schien sich zu bestätigen; fast alle reproduzierten Grundton oder Quinte der perzipierten Tonart. Mein Ziel richtete sich aber auf gesicherte Resultate. Solche glaubte ich nur gewinnen zu können durch eine möglichst hohe Zahl von Einzelversuchen mit recht vielen Versuchspersonen unter den im Rahmen der gestellten Aufgabe möglichst mannigfaltigen Versuchsumständen und Bedingungen. Was ich bei den ersten Vorversuchen, deren Resultate ich zum Teil nicht protokollierte, und die ich im ganzen bei dem Schlußergebnis auch außer Betracht lassen werde, einzig erstrebte, war die Gewinnung einer recht zuverlässigen Methode, die Fehlerquellen nach Möglichkeit ausschloß.

Kritik der Methode.

In dieser Hinsicht waren die Vorversuche sehr ergiebig. Eine Hauptfehlerquelle, die sich aber bei der besonderen Art der Methode nicht ausschließen läßt, ist darin zu erblicken, daß das Vorhandensein gewisser reproduzierter Vorstellungen von Beziehungstönen durch Singen nachgewiesen werden soll. Das setzt bei der

Digitized by Google

Versuchsperson die Fähigkeit voraus, einen vorgestellten Ton auch sicher singend hervorbringen zu können. Reichliche Erfahrung hat mich gelehrt, daß man bei Kindern vom 7. Lebensjahre ab eine dazu ausreichende Muskelfertigkeit der Stimmlippen voraussetzen darf. Ist besondere motorische Ungeschicklichkeit vorhanden, wird man immerhin mit Fehlerquellen zu rechnen haben. Da diese aber das Resultat nur nach der negativen Seite hin beeinflussen könnten, die Gewinnung eines zu günstigen Bildes also ausgeschlossen wäre, müssen die Folgen dieser Fehlerquelle in Kauf genommen werden. Beim Schlußresultat werde ich die infolge motorischer Ungeschicklichkeit erwachsenen Fehler nicht etwa durch irgendeinen angenommenen Prozentsatz auszugleichen suchen, sondern stehen lassen. Nach meiner subjektiven Auffassung wird übrigens von dieser Seite her keine allzu ungünstige Beeinflussung des Resultates zu befürchten sein. Bei den Versuchen hat sich nämlich die sehr interessante Tatsache herausgestellt, daß motorische Ungeschicklichkeit (bei vorhandenen musikalischen Anlagen der Gehörssphäre) einem Kinde sofort anzumerken ist. Seine Tongebung ist nie von vornherein ganz sicher; viele Töne werden bis zu einem Halbton zu tief oder zu hoch (das erstere ist das bei weitem häufigere) angesetzt, und dann gleitetder Ton auf seine offenbar beabsichtigte Höhe. Welcher Ton intendiert ist, läßt sich meist mit Sicherheit beurteilen. Recht bedeutungsvoll war dabei (es handelt sich nur um einen kleinen Prozentsatz der Versuchspersonen) die Beobachtung, wie der Gehörvorstellung einer Tonhöhe die entschieden leitende Tendenz beim Singen eines beabsichtigten Tones zukommt. Ich habe 6—7 jährige Knaben beobachtet, die sich des falschen Einsatzes sichtlich bewußt waren, und die notwendige Richtungsänderung des von ihnen gesungenen Tones durch unbewußte Mitbewegungen des Kopfes oder einer Hand zum Ausdruck brachten. Wurde die Tonhöhe nach einem kurzen Gleiten erreicht, glaubte ich den Versuch als gelungen ansehen und bei den Ergebnissen berücksichtigen zu können. Wenn gelegentlich durch solch ein Gleiten der Ton nach meiner Auffassung undeutlich war oder mißlang, wurde er selbstverständlich nicht registriert. Zudem wurde jeder Beteiligte vorher daraufhin geprüft, ob er die Fähigkeit zum Nachsingen eines vorgespielten Tones besäße. Personen, die hier versagten, wurden zu weiteren Versuchen nicht herangezogen.

Um im vollsten Umfange mit wissenschaftlicher Exaktheit vorzugehen, hätten die Reaktionstöne mittels eines Phonographen

Digitized by Google

oder eines *Marbe*schen Rußapparates aufgenommen werden müssen. Dies Verfahren wäre aber bei so zahlreichen Versuchen, die dazu meist an Kindern vorgenommen wurden, gar nicht durchzuführen gewesen. Durch solches Verfahren — und das wäre das schlimmere Übel gewesen — hätte sich das Ergebnis der Untersuchung weniger klar herausarbeiten lassen. Kindern fällt die sichere Intonation einer Tonhöhe immer sehr schwer; oft wird der Ton gewissen Schwankungen unterworfen sein. Feststellungen über diese Umstände hätten eine Untersuchung für sich erfordert. Man muß der kindlichen Tongebung einen gewissen Spielraum gewähren.

Der Versuchsleiter, der als praktischer Musiker eine genügende Hörübung auch für die Unterschiedsempfindlichkeit bei Tonhöhen zu besitzen glaubt, übte die Kontrolle mit seinem Gehör. Daß dieses subjektive Verfahren gewisse Fehlermöglichkeiten nicht ausschließt, sei zugegeben. Die Akkommodationsfähigkeit des Ohres käme hier besonders in Frage. Der Versuchsleiter steht auch unter der Wirkung des Tonalitätsgefühls und wird jeden Gehörseindruck unter die herrschende Tonalität zu subsummieren suchen. Diese Fehlerquelle wurde auszuschalten versucht erstens durch Einstellung des Versuchsleiters nach der Richtung des kritischen Hörens, sodann aber hauptsächlich dadurch, daß jede Versuchsperson zuerst auf ihre musikalische Veranlagung hin geprüft wurde. Exakte Kriterien zur Entscheidung der Frage, wer musikalisch veranlagt und von welchem Grade diese Veranlagung sei, hat die Wissenschaft noch nicht ausgebildet. Diese Prüfung kann nur auf ziemlich oberflächlicher empirischer Grundlage erfolgen. Es handelte sich für diese Untersuchung um Ausschließung ausgeprägt unmusikalischer Personen. Es kann wohl nicht bestritten werden, jemanden als musikalisch zu bezeichnen, der ein einfaches Lied rein (einigermaßen rein) und selbständig singen kann. So erfolgte die Prüfung dadurch, daß ein Volkslied vorgesungen werden mußte. Versuchspersonen, denen das nicht gelang, oder bei denen sich durch allzu unsauberes Singen Zweifel ergaben, wurden zu den Versuchen nicht herangezogen. So dürfte auch die Fehlerquelle der subjektiven Kontrolle nicht zu arg ins Gewicht fallen.

Bei den Versuchen nun kam es darauf an, das sogenannte unwissentliche Verfahren zur Anwendung zu bringen. Die Fragestellung nach dem Vorspielen der Reizmelodie war so, daß ich sagte: „Singe irgendeinen tieferen Ton!" Diese Fragestellung wurde gelegentlich gerade bei solchen Kindern, die mir als musikalisch begabt bekannt waren, dahin mißverstanden, daß

Digitized by Google

mit irgendeinem Tone ein solcher gemeint wäre, der mit dem vorher Gehörten in möglichst gar keiner Beziehung stände. So kam es beispielsweise vor, daß ich in F-dur gespielt hatte und mit des^1 reagiert wurde oder auch, daß ich E-dur gewählt hatte und mir mit dem Tone d^1 geantwortet wurde. Es war überhaupt leichter, die Methode bei musikalisch nicht Geübten anzuwenden als bei solchen, die unbewußt mit allerlei schon erlernten Musikbegriffen an die Versuche herangingen. Am deutlichsten zeigte sich das, als ich mit einer unter meiner Leitung Musiktheorie studierenden, mir als sehr musikalisch bekannten Dame die gleichen Vorversuche unternahm. Sie reagierte teilweise überhaupt nicht, teilweise suchte sie sichtlich nach einem Tone und wagte keinen zu singen, weil sie — wie es schien — glaubte, einen bestimmten singen zu sollen, den sie nicht kannte und fürchtete, es schlecht zu machen. Musikalisch gebildete Erwachsene schloß ich darum von den Versuchen von vornherein aus.

Um ein wirklich unwissentliches Verfahren zu gewährleisten, entschloß ich mich zu folgendem Weg: Bei allen Kindern (solche von 6¼ Jahr an aufwärts wurden herangezogen) mußte ich mich erst überzeugen, ob ihnen die Begriffe „tief" und „hoch" bei Tönen geläufig waren. Bei jedem Kinde war also erst eine Instruktion über diese Ausdrücke vorzunehmen. Meine Fragestellung war nun die, daß ich nach dieser Belehrung ungefähr sagte: „Wirst Du nun behalten, was ein tiefer Ton ist? Nachher werde ich Dich noch einmal danach fragen!" Nun stellte ich eine Frage, die dem Schüler als Hauptsache erscheinen mußte. Ich sagte nämlich: „Ich werde jetzt ein Lied spielen, achte darauf, ob es Dir bekannt ist!" Ich spielte nun aber mit Ausnahme weniger eingelegter Fälle kein Lied, sondern präludierte frei (Reihe A) mit Innehaltung der Liedform und des Liedcharakters oder wählte eine selbsterfundene einstimmige Melodie (Reihe B und C), die sich der Aufgabe besonders anpaßte. Ich glaubte dadurch recht günstige Vorbedingungen für die Versuche gewonnen zu haben. Hätte ich ein bekanntes Lied gespielt, so hätte ich damit rechnen müssen, daß die Kinder bei der nun folgenden Aufgabe, irgendeinen tieferen Ton zu singen, den meist tiefen Anfangston des Liedes, sozusagen als Beginn einer neuen Strophe ungewollt reproduziert hätten. Damit wäre für meine Versuche nichts gewonnen gewesen. Ich hätte diese Kinder ablenken können. Das hätte aber auch seine Bedenken gehabt. Der Abschluß eines Liedes und seine erfolgte Erkennung wäre entschieden von einem lebhaften Gefühl der

Digitized by Google

Befriedigung über eine glücklich geleistete Arbeit begleitet gewesen. Unter solchen Umständen hätte sich die geplante Ablenkung wahrscheinlich zu einschneidend und tief wirkend erwiesen und hätte das Untersuchungsresultat ungünstig beeinflußt. Bei einer Melodie aber, die ein Kind nicht als bekannt beurteilt, bleibt nach Aufhören des Klavierspiels die Aufmerksamkeit aufs lebhafteste auf die Reizmelodie gerichtet. Diese Aufmerksamkeit erlahmt selbst dann nicht, wenn ich mich vielleicht mit der Frage an das Kind wende: „Nun, das Lied kennst Du wohl doch nicht?" Daß der Vorgang so verläuft, beweisen die Ausdrucksbewegungen im Gesichte des Kindes. Zugleich mit der Aufmerksamkeit bleibt entschieden die Einstellung auf den Tonzusammenhangsbereich wirksam. Das Kind überschaut im Geiste (soweit ihm das überhaupt möglich ist) die ganze Melodie, steht jedenfalls unter dem Eindruck der Melodie als Gesamtheit und wird dadurch abgelenkt, irgendeinen Einzelton, der sich besonders aufgedrängt hatte, vielleicht den Schlußton oder den höchsten Ton der Phrase, besonders im Gedächtnis zu bewahren. Fordere ich nun auf: „Singe einen tiefen Ton!" wird sich die Nachwirkung der Tonalitätseinstellung aufs beste beweisen lassen, ohne einer nach der günstigen oder ungünstigen Seite hin wirkenden Beeinflussung ausgesetzt zu sein.

Auch bezüglich der Gestaltung der Reizmelodien war zur Gewinnung brauchbarer Resultate mancherlei zu beachten. Nie durfte eine Reizmelodie mit einem tieferen Tone des kindlichen Stimmumfanges abschließen, dann wären die Versuchspersonen zu leicht geneigt gewesen, diesen Ton nachzusingen. Gelegentlich erfolgte die Reaktion ja auf diese Weise. Solche Versuchsergebnisse mit wiederholtem Schlußton habe ich natürlich außer acht gelassen. Ebenso war zu beobachten, daß die Kinder gelegentlich zur Erfüllung ihrer Aufgabe, einen tieferen Ton zu singen, auf die tiefere Oktave des Schlußtones verfielen. Registriert sind solche Lösungen, lassen sich aber bei Gewinnung von Resultaten nach Belieben ausschalten. Der eben gekennzeichnete Gesichtspunkt ließ es auch ratsam erscheinen, eine Reizmelodie nicht mit der Oktave des Grundtones schließen zu lassen. Da als beste Lösung jeder Aufgabe immer der reproduzierte Grundton einer Tonart zu betrachten ist, wäre bei Melodien mit Oktavschluß nie zu entscheiden gewesen, ob der Grundton nur als tiefere Oktave des eben gehörten Schlußtones oder aber als unterbewußt erfaßter Hauptton eines Tonzusammenhangsbereiches gemeint war. Grundton oder Oktave sind also bei den letzten und wichtigsten Versuchen als Schlußtöne grundsätzlich ausgeschlossen gewesen (s. die Notenbeispiele).

Digitized by Google

Die ersten Versuchsreihen (unten als A bezeichnet) wurden in mehrstimmigem Satze dargeboten. Da ich aber fürchtete, durch den im Schlußakkord naturgemäß als Baßton enthaltenen Grundton die Gehörsauffassung in störender Weise zu beeinflussen, wählte ich danach nur noch einstimmige Melodien (Versuchsreihen B und C). In diesen Versuchsreihen B und B_1 wurde bei nur viertaktiger Ausdehnung der Grundton vermieden und mit der Quinte geendet. Von der Reihe B_2 ab kam auch die Oktave nicht mehr zur Anwendung. Da mir die Befürchtung kam, durch den Quintenschluß den Grundton als Reaktionston infolge des hohen Verschmelzungsgrades des Quintenintervalls zu erhalten, brauchte ich in Versuchsreihe C die anderen Töne der Tonleiter als Schlußtöne.

Bei den vier Versuchen dieser Reihe, die bei jeder Person hintereinander angestellt wurden, glaubte ich besondere Vorsicht walten lassen zu müssen. Nach der notwendigen Belehrung über die Bedeutung „tiefer Ton", spielte ich beispielsweise Reizmelodie C I in D-dur. Als Reaktionston nehmen wir d^1 an. Darauf spielte ich den H-dur-Akkord und forderte auf, einen hohen Ton zu singen, was geschah. Ich wollte nicht nur das Kind aus der D-Tonalität herausreißen, sondern ich wollte auch die Einstellung der Stimmlippen von der ungefähren Tonhöhe d^1 abbringen, um das unmittelbare Behalten einer Muskelspannungsvorstellung der Stimmlippen auszuschalten. Reizmelodie C II spielte ich dann in E-dur und verfuhr darauf in entsprechender Weise. Reizmelodie C III folgte in Des-dur, Reizmelodie C IV in Es-dur. Jedesmal wurde der Akkord einer ganz fremden Tonart dazwischengelegt und ein hoher Ton zu singen verlangt. Auf diese Art glaubte ich zu sicheren, von irgendwelchen Nebenumständen unbeeinflußten Resultaten zu gelangen.

Untersuchung und Ergebnisse.

Zur Gewinnung der Ergebnisse wurde eine große Anzahl von Einzelversuchen angestellt; es wurden 145 Versuchspersonen (überwiegend Kinder) zu 488 Einzelversuchen herangezogen. Die Untersuchungen erstrecken sich auf den Zeitraum vom Januar 1915 bis Mai 1919. Zu verschiedenen Zeiten wurde durch veränderte Fragestellung oder durch Umgestaltung der Versuchsbedingungen ein immer tieferes Eindringen in den Gegenstand erstrebt. Der Seele sollte nach Möglichkeit ihr Verhalten in Bezug auf das Tonalitätsgefühl abgelauscht werden. Der Übersicht halber gliedere ich die Versuche in Reihen und Gruppen, deren Anordnung nun folgt.

Digitized by Google

I.

Versuchsreihe A.

In 90 Einzelversuchen wurden im Januar und Februar 1915 73 Kindern im Alter von 7 bis 13 Jahren begleitete, nicht modulierende, einfache, vom Versuchsleiter frei erfundene Melodien im Volksliedcharakter auf dem Klavier vorgespielt. Meist wurde E-dur gewählt. Nur wo einem Kinde mehrere Melodien dargeboten wurden, griff der Versuchsleiter auch zu anderen Tonarten. Der Schlußton lag immer in der zweigestrichenen Oktave und war die Terz oder Quinte der Tonart. Als

Versuchsreihe A_1

seien 23 Einzelversuche mit Kindern der gleichen Altersstufe unter sonst gleichen Bedingungen bezeichnet, die im April 1915 stattfanden.

Versuchsreihe A_2

erfolgte auch unter sonst gleichen Umständen mit 2 Kindern von 7¾ bzw. 9 Jahren im Dezember 1918 und zeitigte 9 Untersuchungsergebnisse.

II.

Versuchsreihe B

bringt 53 Einzelversuche mit Kindern zwischen 7 und 15 Jahren angestellt im Januar und Februar 1915 gleichzeitig mit Reihe A; Als Reizmelodie wird eine unbegleitete, nicht modulierende, einfache Tonreihe im Umfange von 4 Takten gewählt. Der Grundton findet keine Verwendung; Schlußton ist die Quinte.

Versuchsreihe B_1

sind 6 Einzelversuche unter gleichen Bedingungen aus dem April 1915.

Versuchsreihe B_2

enthielt 11 Einzelversuche vom Dezember 1918. Geändert war nur die Reizmelodie, insofern sie auch die Oktave des Grundtons vermied.

Versuchsreihe B_3.

verwendet im Mai 1919 die genau gleichen Bedingungen wie B_2 an 15 Kindern im Alter zwischen 7 und 11 Jahren.

Digitized by Google

III.

Versuchsreihe C

enthält in 4 Gruppen 228 Einzelversuche. Die Bedingungen entsprechen denen bei B_2. Nur die Schlußtöne der Reizmelodien sind geändert; Gruppe I benutzt die Sexte, Gruppe II die Septime, Gruppe III die Quarte und Gruppe IV die None (die um eine Oktave erhöhte Sekunde) der Tonart. Die Versuchszeit war April 1919. Hierzu wurde noch eine Vorversuchsreihe mit 37 Einzelversuchen im März 1919 angestellt, deren Ergebnisse Berücksichtigung finden sollen.

Zur größeren Klarheit lasse ich die Reizmelodien zu den Versuchsreihen B und C hier in Noten folgen. Sie sind der Übersichtlichkeit wegen alle in C-dur gesetzt.



Alle Versuche wurden mit je einem Kinde allein am Klavier vorgenommen. Vor- und Nachmittagszeiten wurden dabei in gleichem Maße herangezogen. Die Versuchspersonen prüfte ich erst auf ihre musikalischen Anlagen dadurch, daß ich ein bekanntes Lied vorsingen und durch das Klavier vorgespielte Einzeltöne nachsingen ließ. Dann folgte die Versuchsanordnung in der oben geschilderten Weise. Die Versuchsreihen A und B; A_1 und B_1, wie auch A_2 und B_2, wurden bei jeder Versuchsperson hintereinander

Digitized by Google

vorgenommen. Ebenso geschah es bei den Versuchsreihen C I bis C IV. Bei den Vorversuchen zur Reihe C hatte sich eine etwas veränderte Fragestellung als nützlich erwiesen, die dann bei den Reihen C I bis C IV Anwendung fand. Es wurde nach erfolgter Darbietung der Reizmelodie ausdrücklich verlangt: „Warte, überlege, singe!" Das hat natürlich nur Sinn bei kleineren Kindern oder bei musikalisch ganz ungeübten Personen. Geübte würden dann immer nach dem „Grundtone", der ihnen, wenn nicht dem Namen nach, so doch aus der Anschauung bekannt ist, suchen. Beides würde aber eine Beeinträchtigung des unwissentlichen Verfahrens bedeuten und keinen Einblick in die elementaren Seelenvorgänge ermöglichen. Unter Ungeübten, aber Musikalischen könnte andererseits die zu schnell verlangte Reproduktion eines tiefen Tones (die Versuchspersonen wissen ja bei Reihe C schließlich schon vorher, daß ein solcher gefordert wird) leicht dahin führen, daß sie als Reaktionston einen zum Schlußton in hohem Verschmelzungsgrad stehenden Ton wählen. Diese mehr nur von dem letzten Einzelton beeinflußte Reaktion zugunsten einer von dem Gesamteindrucke der Reizmelodie hervorgerufenen zurückzudrängen, liegt im Interesse einer möglichst gewissenhaften Lösung des Problems. So rechtfertigt sich also die Überlegungspause.

Die auf der nächsten Seite folgenden Tabellen mögen ein Bild von den gewonnenen Ergebnissen gewähren.

Die Zahlen sprechen für sich. Ich habe auf prozentuale Berechnung verzichtet. Dieses Hilfsmittel z r Verallgemeinerung, oft angewendet bei relativ kleiner Versuchszahl, hat für die Untersuchungen wenig Bedeutung. Denn eine Verschiebung der Zahlen für Reaktionstöne läßt sich sehr leicht herstellen, wie aus Versuchsreihe A zu ersehen ist. Die Wahl der Reizmelodie in E-dur hat in ihrer Wechselwirkung mit dem kindlichen Stimmumfang ein starkes Hervortreten der tieferen Quinte als Reaktionston veranlaßt. In den anderen Reihen hätte sich durch andere Tonarten ein ähnliches Ergebnis herbeiführen lassen. Die Beobachtung lehrt trotzdem, daß der Grundton die stärkste Anziehungskraft ausübt. Mehrfach suchten Kinder in nicht als gelungen angesehenen Versuchen nach dem Grundton in einer ihrer Stimme gar nicht mehr zugänglichen tiefen Lage. Ich bin mir also klar, daß den Einzelzahlen der Reaktionstöne absoluter Wert nicht zukommt. Die Ergebnisse behalten dennoch ihre Bedeutung.

Digitized by Google

Tabelle
der Versuchsergebnisse der Reihen A und B.

	Anzahl der Einzelversuche	Grundton	Sekunde	Terz	Quarte	tiefe Quinte	tiefe Sexte	tiefe Septime
Versuchsreihe A	90	39	—	4	—	42	—	—
Versuchsreihe A_1 . . .	23	10	—	—	—	7	—	—
Versuchsreihe A_2 . . .	9	5	—	—	—	4	—	—
Summen	122	54	—	4	—	53	—	—
Versuchsreihe B	53	31	—	3	—	9	—	—
Versuchsreihe B_1 . . .	6	4	—	1	—	—	1	—
Versuchsreihe B_2 . . .	11	7	3	—	—	1	—	—
Versuchsreihe B_3 . . .	31	29	1	—	—	1	—	—
Summen	101	71	4	4	—	11	1	—
Ergebnisse aus den Versuchsreihen A und B zusammen	223	125	4	8	—	64	1	—

Tabelle der Versuchsergebnisse der Reihe C.

Bezeichnung der Versuchsgruppe	Anzahl der Versuchspersonen	Zahl d. Einzelversuche	Reaktionston ist: Grundton	Sekunde	Terz	Quinte (tief)	Sexte (tief)	Septime (tief)
Gruppe I	30	58	44	3	3	2	1	3
Gruppe II	30	58	42	8	—	3	3	4
Gruppe III	30	56	52	—	—	—	—	8
Gruppe IV	30	56	40	3	1	1	2	1
Summe	30	228	178	14	4	6	6	16

Die Vorversuche zu Reihe C sind der Tabelle nicht eingegliedert, weil die Reizmelodien mehrfach geändert wurden, besonders auch durch Einfügung chromatischer Töne, von deren Anwendung in den Hauptversuchsreihen abgesehen wurde. Es handelt sich um 37 Einzelversuche mit 2 Kindern im Alter von 8 und 9¼ Jahren, bei denen 24 mal mit dem Grundton, 1 mal mit der tieferen Quinte, 3 mal mit der Terz und 5 mal mit der tieferen Sexte reagiert wurde.

Digitized by Google

Ergänzende Beobachtungen.

Während der Versuche selbst hat sich in gewisser Hinsicht eine Verschiebung des Schwerpunktes geltend gemacht. Geplant gewesen war in großen Zügen das folgende: Versuchsreihe A als Vorversuch, Reihe B als Hauptversuch und Versuchsreihe C als Ergänzungsversuch; dazu sollten noch einige wenige Nebenversuche geringeren Umfangs zur Lösung entstehender Sonderfragen herangezogen werden. Nach meinem unmittelbaren, auf reicher musikalischer Erfahrung als Chordirigent und Lehrer für Gehörbildung, Chordirektion und Kontrapunkt beruhenden Urteil hatte ich bei Versuchsreihe C ein anderes Resultat erwartet. Ich hatte angenommen, es würden zu den Schlußtönen konsonierende, also dem Tonalitätsbereich zwar angehörende Reaktionstöne gesungen werden, hatte aber nicht damit gerechnet, den Grundton mit solchem Übergewicht vertreten zu finden. Bei musikalisch Geübten hat sich das erwartete Resultat auch herausgestellt. Da ich aber musikalisch Ungeübte als Versuchspersonen entschieden bevorzugte, ergab sich die Bedeutungsverschiebung der Versuchsreihe C, die zur eigentlichen Hauptreihe wurde und deren Umfang ich entgegen dem ersten Plan schließlich ungefähr verdoppelte. Es hat sich somit der Schwerpunkt der Arbeit nach der Versuchsreihe C hin verschoben.

Das überraschende Resultat ist insofern von großer Bedeutung, als es den überzeugenden Nachweis von der der Tonika eignenden zentralen und leitenden Stellung innerhalb der Gehörauffassung liefert. Einige Beispiele mögen das verständlich machen. Bei einer in A-dur mehrstimmig gespielten Reizmelodie (aus Reihe A_1), welche mit dem e^2 schloß, sang eine Siebenjährige unmittelbar nachher cis^1. Ich glaubte den Versuch schon als abgeschlossen betrachten zu sollen, da war das Kind aber mit der Aufgabe noch nicht fertig. Es sagte: „Nein." Es summte versuchend, fast unhörbar, dazwischen und sagte: „Ich weiß nicht." Sogleich danach gab es aber summend a^0 an. Der Ton wurde ausgehalten. Das Kind gab damit seiner Meinung Ausdruck, nun doch den richtigen Ton gefunden zu haben. Das Kind hatte noch keinen Musikunterricht gehabt, den Grundton aber hatte es doch schließlich unmittelbar erfaßt.

Ein anderes Beispiel aus meinen Versuchsprotokollen kann auch das Übergewicht des Grundtones besonders klar erweisen. Es handelte sich um eine Reizmelodie aus Versuchsreihe C, die in E-dur gespielt wurde. Versuchsperson war ein 8½jähriger Knabe,

Digitized by Google

der mir als nur mäßig musikalisch begabt bekannt war und der sich als motorisch recht ungeschickt erwies. Beim Nachsingen von Einzeltönen konnte er keinen Ton sofort in der Tonhöhe richtig erfassen; immer erreichte er ihn gleitend. Aber er erreichte ihn doch in jedem Falle. Als Reaktionston in dem oben angeführten Versuche kam er auch schließlich auf e^1. Er gelangte aber erst auf den Ton nach längerem gleitendem Versuchen im Tonraum oberhalb e^1. Und so ergab sich noch mehrfach, daß bei derartigen Versuchen der Grundton im Bewußtsein gleichsam auf die suchende Stimme eine Anziehungskraft ausübte. Die Fälle beweisen, daß das Ohr bei Treffübungen als das durchaus herrschende Prinzip anzusehen ist. Die Gehörkontrolle ist das Entscheidende bei jeder Gesangsübung.

Ein anderer Fall aus meinen Versuchsprotokollen wirft ein interessantes Licht auf dieses Ergebnis. Es handelt sich um die unerfragte Aussage eines 7½ jährigen, mir als sehr musikalisch begabt bekannten Mädchens. Innerhalb der Versuchsreihe C II hatte das Kind die Reizmelodie in D-dur mit dem Schlußton cis^2 gehört und sollte irgendeinen tiefen Ton singen. Nach der ihr gelassenen Überlegungspause sang sie, offenbar unter dem Gesamteindruck der D-dur-Melodie stehend, den Grundton d^1. Nun regte sich wohl bei ihr der kritisch prüfende Musiksinn, der sie die Dissonanz ihres gesungenen Tones mit dem verklungenen Schlußton empfinden ließ. Sie glaubte, wohl in der Annahme, die Aufgabe schlecht gelöst zu haben, sich entschuldigen zu müssen und sagte: „Anders kam es mir aber nicht geflossen!" Dieser recht bezeichnende Ausspruch liefert nicht nur den Nachweis dafür, daß das Kind das Suchen eines tieferen Tones als einen unterbewußten Vorgang empfand, sondern daß er sich auch als ein solcher erwies. Die Herrscherstellung des Grundtones ergibt sich aus den mitgeteilten Beobachtungen mit aller Deutlichkeit.

Die Untersuchung zeigte in Bezug auf musikalische Begabungsfragen ein recht bedeutungsvolles Ergebnis. Jede Versuchsperson wurde vorerst auf ihre musikalischen Fähigkeiten hin untersucht. Da ergab sich nun, daß Kinder sich im Liedersingen recht ungeschickt anstellten, daß sie eine sehr geringe musikalische Auffassungsfähigkeit besaßen, was sich dadurch zeigte, daß sie einen vorgespielten Durdreiklang trotz mehrfacher Versuche nicht nachsingen konnten (statt c e g z. B. c c e oder c g g usw. sangen), daß sie doch aber bei Versuchen der Reihe C mit dem Grundton reagierten. Schüler der vorhin geschilderten Art wird man in der

Digitized by Google

Unterrichtspraxis nicht gerade als musikalisch bezeichnen, dennoch zeigt sich durch die positive Reaktion bei Versuchsreihe C, daß sie nicht unmusikalisch sind. So darf wohl das Tonalitätsgefühl als ein Maßstab für die untere Grenzbestimmung musikalischer Anlage angesehen werden. Der niedrigste Grad musikalischer Begabung wird von dem Vorhandensein des Tonalitätsgefühls abhängig zu machen sein.

Eine kurze Betrachtung mag der Frage gewidmet sein, unter welchen Umständen und Bedingungen die Einstellung des musikalischen Bewußtseins auf ein Tonalitätsbereich erfolgt.

Jeder Chordirigent macht die folgende Erfahrung: Will er beispielsweise mit der Einzelstimme des Chores eine C-dur-Stelle üben, die mit dem Tone e^1 beginnt und als Folge f^1 und g^1 bringt und er gibt nur den Anfangston e^1 an, so wird er bei nicht sehr sicheren und erfahrenen Blattsängern hören, daß e^1 fis^1 gis^1 intoniert wird. Der isoliert angegebene Ton e^1 ist als Grundton einer Durtonart aufgefaßt worden; das Notenbild forderte eine stufenmäßig aufsteigende Reihe von drei Tönen. Nun wird eine Folge von Tönen gesungen, die einem Bereich angehören, dessen Hauptton der anfangs gegebene ist. So wurde also der Einzelton als Grundton einer Durleiter gedacht, d. h. gleich mit ihm stellte sich das Bewußtsein auf die entsprechende Tonalität ein. Jeder Einzelton wird aufgefaßt als Zentralton eines Tonzusammenhangsbereiches: die Einstellung darauf ist mit seiner bewußten Auffassung offenbar erfolgt.

Diese Erscheinung habe ich oft mit neu eintretenden Musikstudierenden auf folgende einfache Weise durch Experiment nachgewiesen: Ich spiele auf dem Klavier in vier Oktaven den Ton c, schlage diesen mehrfach gegebenen Einzelton in irgendeinem Rhythmus öfter an (12 bis 16 mal). Darauf spiele ich einen lang gehaltenen und durch Pedal verstärkten As-dur-Akkord mit dem c als Melodieton. Die Melodie hat sich während des Ganzen nicht verändert, immer ist sie (sofern man das überhaupt als Melodie bezeichnen will) auf c geblieben. Ich stelle vorher die Aufgabe, darauf zu achten, ob mein Spiel als eine Einheitlichkeit aufgefaßt wird, oder ob sich an irgendeiner Stelle ein krasser Übergang bemerkbar machen wird. Das letztere ist immer eingetreten. Das anfangs isoliert gegebene c ist zwar objektiv die Terz des nachher erklingenden As-dur-Akkordes. Wäre sie auch als isolierter Ton aufgefaßt worden, hätte sie sich für das Musikbewußtsein der Hörer zwangslos dem folgenden As-dur-Klange als Terz ein-

Digitized by Google

gliedern müssen. Daß das nicht geschah, beweist, daß zu dem Einzelklang c irgendeine Akkordbedeutung hinzugedacht worden war. Die Gefühlsreaktion bei einem Versuch mit dem Einzelklang c und dem folgenden C-dur-Akkord läßt es zur Gewißheit werden, daß der Einzelklang c eine Einstellung auf den Tonzusammenhangsbereich C-dur ausgelöst hat. Dieser von mir oft angestellte Versuch erhebt weder Anspruch auf Neuheit noch auf wissenschaftliche Exaktheit. Man müßte die Wirkung der sich der Empfindung aufdrängenden Obertöne des vervierfachten c-Klanges ausschalten. Wenn diese auch sicher nicht bewußt aufgefaßt werden, so beeinflussen sie doch das Musikbewußtsein. So ist dem Versuche zwar keine wissenschaftliche Beweiskraft zuzuschreiben; doch stellt er eine wichtige Erfahrung der musikalischen Praxis dar, bei der meist auch obertonreiche Klänge die fragliche Wirkung üben. So ist denn mit Evidenz erwiesen, daß die Wahrnehmung nur eines Einzelklanges eine Einstellung auf den Tonzusammenhangsbereich bewirkt, dessen Tonika der gegebene Klang ist.

Jedoch geschieht das nur bei musikalisch Geübten. Denn bei Kindern im Alter von 7 bis 8 Jahren, die musikalisch wenig geübt sind, habe ich oft die folgende Beobachtung gemacht: Gebe ich einen Einzelton und verlange eine leichte und kurze, sonst geläufige Treffübung zu singen, sei es z. B. nur die Tonfolge Grundton—Quinte oder der Dreiklang, so stellt sich das Kind oft ganz unbeholfen an, sucht, mit dem Stimmapparat tastend, nach Tönen, gibt aber das Unternehmen oft genug wieder auf, weil es nicht gelingen will. Wird dann der Grunddreiklang der Tonart angegeben oder gar in dieser präludiert, kann die Aufgabe meist sofort gelöst werden. Die Einstellung auf einen Tonzusammenhangsbereich gelingt offenbar bei Angabe eines Einzeltones viel schwerer als bei der zweiten Art. Diese Einstellung erweist sich als Vorbedingung auch der einfachsten musikalischen Leistung. Sie bildet die Grundlage jedes musikalischen Denkens. Die Einstellung erfolgt je nach individueller Anlage mit größerer oder geringerer Leichtigkeit. Hierin darf man einen Gradmesser für musikalische Veranlagung erblicken.

Resultat und Ausblick.

Als Resultat ergibt sich also: Ein musikalisch veranlagtes Kind wird ungefähr vom 7. Lebensjahre ab durch Anhören einer sich innerhalb eines Tonalitätsbereiches haltenden Melodie so

Digitized by Google

beeinflußt, daß es bei der Aufforderung, nach Verklingen irgendeinen tieferen Ton zu singen, unmittelbar einen solchen nimmt, der dieser Tonalität angehört. In bei weitem überwiegendem Maße wird dabei der Zentralton des Tonzusammenhangsbereiches gewählt (Grundton einer Tonart); sonst werden auch Töne genommen, die mit diesem nach den Begriffen der Musiktheorie in engen Beieehungen, in einem hohen Verschmelzungsgrad stehen (Quinte, Terz). Daraus ist der Schluß zu ziehen, daß solche Töne innerhalb des Bewußtseins einen engen Verband bilden. Sein Vorhandensein wird erweislich durch die gesungenen Reaktionstöne. Daß das nach einem tiefen Ton suchende Kind unbewußt auf sie gerät, zeigt, daß sie von den unzähligen möglichen Tönen dem Bewußtsein am nächsten gerückt sind, daß sie in Bereitschaft stehen. Das Anhören einer in gebräuchlichem Sinne musikalischen Melodie bewirkt ein Bereitstellen gewisser Töne im Unterbewußtsein. Der Vorgang spielt sich ohne die Beteiligung besonderer Aufmerksamkeit ab. Die Reproduktion erfolgt ungewollt.

Würden nur Töne bereitgestellt werden, die in den verklungenen enthalten waren, so würde es sich um einen Vorgang des unmittelbaren Behaltens (primäres Gedächtnis) handeln, der um so leichter verständlich wäre, wenn dabei besonders ausgezeichnete Töne, die sich als tiefste der Reihe oder als häufigste dem Bewußtsein aufgedrängt hätten, in Frage kämen.

Nun werden aber solche Tonhöhen bereitgestellt, die nicht als eben verklungene sich dem Gedächtnis frisch eingeprägt haben, sondern solche, die die gehörte Melodie (auch als identische Oktavtöne) nicht enthielt. Sie müssen also bei früheren musikalischen Erfahrungen aufgenommen sein. Die klingenden Töne sind oft mit gewissen Beziehungstönen im Bewußtsein gleichzeitig oder als Folgen gegenwärtig gewesen, wurden dadurch eingeprägt und können darum reproduziert werden. So stellt sich das Tonalitätsgefühl dar als eine Wirkung des Gedächtnisses.

Ein frischer Sinneseindruck hinterläßt gemäß den psychologischen Erfahrungen Spuren, die die baldige Erweckung einer Erinnerung an ihn in besonderer Stärke und Deutlichkeit gestatten. Wenn bei den vorliegenden Versuchen dennoch andere als eben gehörte Töne reproduziert werden, so beweist das, daß die reproduzierten Töne in stärkerem Grade im Bewußtsein waren, der Bewußtheit näher standen als solche, von denen ein frischer Eindruck Nachwirkungen übte. Es werden also die Haupttöne eines Tonbeziehungsbereiches mit besonderer Leichtigkeit repro-

Digitized by Google

duziert; sie sind in hervorragender Stärke dem Bewußtsein nahegerückt.

Daß das Tonalitätsgefühl gemäß den Ergebnissen besonders einem Ton, dem Grundton einer Tonart, eine so überragende Stellung in der Tonauffassung anweist, erlaubt den Schluß, daß es sich weniger in der Lagerung der Tonverhältnisse untereinander, ihrer Anordnung nach ganzen und halben Tonstufen kennzeichnet; es darf wohl vielmehr angenommen werden, daß gerade dieser eine Ton derjenige ist, zu dem alle anderen in Beziehung gesetzt werden. Er setzt sich im Gedächtnis fest, an ihn klammert sich das Bewußtsein, von ihm geht die Tonlinie aus, zu ihm setzt sie alle im Melodieverlauf benutzten Töne in Beziehung, nach ihm strebt sie am Ende zurück. Ein Verlassen des Tonalitätsbereiches wird von der Auffassung nur mit Widerstreben entgegengenommen, und es besteht die Tendenz zur Rückkehr nach dem ursprünglichen Tonbereich. Tonalitätsgefühl ist eine Art Beharrungsvermögen des Tonbewußtseins, eine Perseverationserscheinung. Ihren letzten Grund mag das Tonalitätsgefühl in dem jedes höhere geistige Leben kennzeichnenden Streben nach Einheitlichkeit haben. Daß dieses Streben in der musikalischen Entwicklung bedeutsam hervorgetreten ist, läßt sich historisch erweisen. Die Gesänge von Völkern auf primitiver Kulturstufe bewegen sich in kurzen, immer wiederkehrenden Tonphrasen, die sich um einen Ton herum bewegen. Die Anfänge der Harmonie sind liegende tiefe Töne, über die sich eine melodische Linie erhebt. Macht sich also das Prinzip der Tonalität durch solche zusammenfassende Tendenzen schon in ganz einfacher Musik geltend, so entspringt es bei unserer heutigen Musik dem gleichen Grunde, dem Streben nach Vereinheitlichung. Die Musik wird nicht als unübersichtliches Nacheinander von Toneindrücken aufgefaßt. Nur solche Tonmehrheiten werden als gesetzmäßig geordnete Gebilde bewertet, deren Einzelglieder untereinander in Beziehungen stehen, die die Empfindung direkt, infolge des Grades der Tonverschmelzung, als solche beurteilt. Tonzusammenhänge, die einen musikalischen Sinn haben, werden durch das Tonalitätsgefühl im Bewußtsein zu einer einheitlichen Mannigfaltigkeit. Durch das Tonalitätsgefühl wird das Tongeschehen als etwas Gesetzmäßiges aufgefaßt, auf ihm beruht letzten Endes die musikalische Logik.

Die Wahrnehmung eines Einzeltones erscheint als Phänomen der Außenwelt; sie bleibt ein akustischer Gehörseindruck und ist musikalisch sinnlos. Die Musik bringt dem Menschen eine Ton-

Digitized by Google

mehrheit vor die Ohren. Daß diese nicht nur als eine Summe von Einzelgehörseindrücken, ein Konglomerat unzusammenhängender sukzessiver Klangwahrnehmungen, sondern als ein einheitliches Gebilde angesehen, daß sie als Ganzes bewertet wird, beruht auf einem Anteil seelischer Leistungen. Wäre die Seele zu solchem zusammenfassenden Aufnehmen von Tonmehrheiten, zu solcher beziehenden Tätigkeit zwischen Einzelvorstellungen nicht befähigt, so wäre die Tonkunst eine Unmöglichkeit. Mit dem Vorhandensein des Tonalitätsgefühles steht und fällt die Tonkunst.

Da aber schon beim Wahrnehmen eines Einzelklanges eine Einstellung auf ein Tonbeziehungsbereich erfolgt, ergibt sich, daß musikalisches Denken ohne Beteiligung der geschilderten unterbewußten Vorgänge überhaupt nicht möglich ist. Einem denkenden Umgehen mit Tönen kommt das Attribut eines musikalischen Tuns erst dann zu, wenn das gebräuchliche Tonzusammenhangssystem dabei im Bewußtsein mitwirkt. Das Tonalitätsgefühl ist das apperzeptive Element beim Musikhören und das richtunggebende beim Produzieren.

In der individuellen Entwicklung ist die Erwerbung des Tonalitätsgefühls so zu denken. Den Kindern werden in den ersten Lebensmonaten schon Wiegen- und Mutterlieder vorgesungen. Diese hinterlassen seelische Eindrücke. Die allen Liedern gemeinsamen charakteristischen Tonbeziehungen und typischen Melodiewendungen werden infolge ihrer größeren Häufigkeit viel sicherer erfaßt und festigen sich dabei als viel tiefere Spuren, als die mehr zufälligen, wandlungsfähigen. Später hört das Kind auch andere Musik in Haus, Hof und Straße. Die Einwirkung erfolgt in gleicher Richtung. Schließlich erwirbt das Kind einen seelischen Besitzstand der unserer europäischen Musik geläufigen Wendungen. Bei jedesmaligem Hören eines Tonstückes werden die schon vorhandenen seelischen Allgemeinbilder von Melodietypen, die erworbene Verflechtung von den diesen zugrunde liegenden Tonbeziehungen reproduziert. Decken sich die Wendungen typischer Prägung der gerade klingenden Melodie mit diesem Erinnerungsbilde, so erfolgt ein Erkennungsvorgang, der sich durch eine Art Bekanntheitsgefühl kundgibt. Nach vielfachen musikalischen Erfahrungen reagiert der hörende Mensch mit Sicherheit auf alle Tonzusammenhangseindrücke, und zwar schließlich nicht nur bei musikalisch möglichen Gebilden durch das Bekanntheitsgefühl, sondern auch mit einem Gefühl des Fremdseins bei solchen Tonzusammenhängen, die in der Seele nicht auf reproduzierte Er-

Digitized by Google

innerungsbilder geläufiger Tonverbindungen treffen. So gewöhnt sich der erwachsene Mensch daran, unbewußt die erworbenen Tonzusammenhangserfahrungen als Maßstab an alles Gehörte anzulegen. Er gewinnt infolge der Gefühlsreaktionen unterbewußte und unterbewußt wirkende Kriterien zur Beurteilung für Klanggebilde.

Während also in der generellen Entwicklung die Gehörssphäre eine Auswahl unter allen objektiv möglichen Tonkombinationen traf und die Seele also der richtunggebende Faktor im Aufbau des in dem heutigen europäischen Kulturkreise gebräuchlichen Tonzusammenhangsbereiches wurde, als dessen Kristallisationen die als sangbar bezeichneten Volkslieder anzusehen sind, bilden bei der individuellen Entwicklung diese wieder das vermittelnde Glied, durch das sich der Einzelmensch die Errungenschaften des Entwicklungsprozesses von Jahrhunderten aneignet.

Anwendung.

Wie bedeutungsvoll das Ergebnis für die Methodik des Elementarmusikunterrichtes ist, sei hier nur kurz ausgeführt; der Ort dafür wäre eine musikpädagogische Fachzeitschrift. Der Unterricht in der musikalischen Gehörbildung, der Kernteil jedes Elementarmusikunterrichtes, bisher nur auf empirischer Grundlage stehend, meist nur zusammentheoretisierte Normen, die Rezeptsammlung eines erfahrenen Praktikers, wird zum ersten Male psychologisch zu begründen versucht. Unterrichtsmaßnahmen aus dem Verhalten der Kindesseele zu dem Stoff abzuleiten, ist eine Forderung der modernen Pädagogik, der sich der Musikunterricht nicht länger wird entziehen können. Das erste Ziel jedes Musikunterrichtes muß auf Aneignung des Tonalitätsgefühles gerichtet sein, denn dieses Phänomen bildet die unbedingte Grundlage des musikalischen Denkens, des Musikhörens. Da die Schule nicht damit rechnen kann, daß die Kinder eine genügend große Menge musikalischer Erfahrungen erworben haben, wird sie am besten mindestens bis zum 8. Jahre auf dem Wege des Liedsingens die Aneignung des Tonalitätsgefühles zu erstreben trachten müssen. Eine verfrühte Vermittlung musikalischer Begriffe wäre gefährlich, weil sie sich nicht auf genügend klare Sachvorstellungen gründen könnten und ein leeres Wortwissen erzeugen würden. Auf der so durch Erfahrung gewonnenen Grundlage wird man auf höherer Stufe (allerfrühestens im 3., besser im 4. Schuljahre) für die Einführung in das Musikverständnis, das

Digitized by Google

Zuhausesein im Tonreiche, das Tonalitätsgefühl systematisch ausnutzen müssen. Der musikalische Privatunterricht hätte entsprechend zu verfahren. Instrumentalspiel dürfte vor dem 9. oder 10. Lebensjahre nicht begonnen werden.

Jedoch nicht nur die musikalische Unterrichtspraxis wird auf den Ergebnissen fußen, auch eine noch zu begründende musikalische Begabungslehre wird sie mit Nutzen verwenden können. Der Musikpsychologie war es bisher nicht möglich, elementare Kriterien für die Musikbegabung eines Menschen aufzustellen. Den Erscheinungen des Tonalitätsgefühles wird auf diesem Gebiete eine nicht unwichtige Rolle zufallen. Der niedrigste Grad musikalischer Begabung wird von dem Vorhandensein des Tonalitätsgefühls abhängig zu machen sein.

Zusammenfassung.

Das allem geistigen Leben eigene Streben nach Zusammenfassung und Vereinheitlichung macht sich in der musikalischen Gehörssphäre als Tonalitätsgefühl geltend. Ein Verband von Beziehungstönen gliedert sich in der Vorstellung um einen Zentralton. Alles musikalische Denken vollzieht sich unter Zugrundelegung dieses Systems von Tonzusammenhängen. Alles hörende Aufnehmen musikalischer Gebilde veranlaßt eine Einstellung auf dieses System. So bildet das Tonalitätsgefühl die unbedingte Grundlage jedes Musiktreibens. Dabei setzt es das unmittelbare Behalten von Tonhöhen und die Merkfähigkeit für Tonbeziehungen voraus, beruht also letzten Endes auf einer Funktion des musikalischen Gedächtnisses. Das Tonalitätsgefühl stellt sich dar als eine Vorstellungsbereitschaft des Tonzusammenhangsbereiches, die sich durch einen ungewöhnlichen Stärkegrad kennzeichnet. Der in dem System herrschende Ton erlangt dabei noch ein entschiedenes Übergewicht. Es ist ein sich im Unterbewußtsein abspielender Vorgang. Es erlaubt eine unmittelbare Beurteilung jeder wahrgenommenen Melodie auf ihre musikalische Brauchbarkeit hin. Diese Beurteilung kommt begrifflich nicht zur Auffassung und erfolgt als Reaktion der Gefühlssphäre. So ist das Tonalitätsgefühl die der Seele immanente musikalische Logik.

Digitized by Google

Digitized by Google

Fig. 1.

Digitized by Google

Fig. 2.

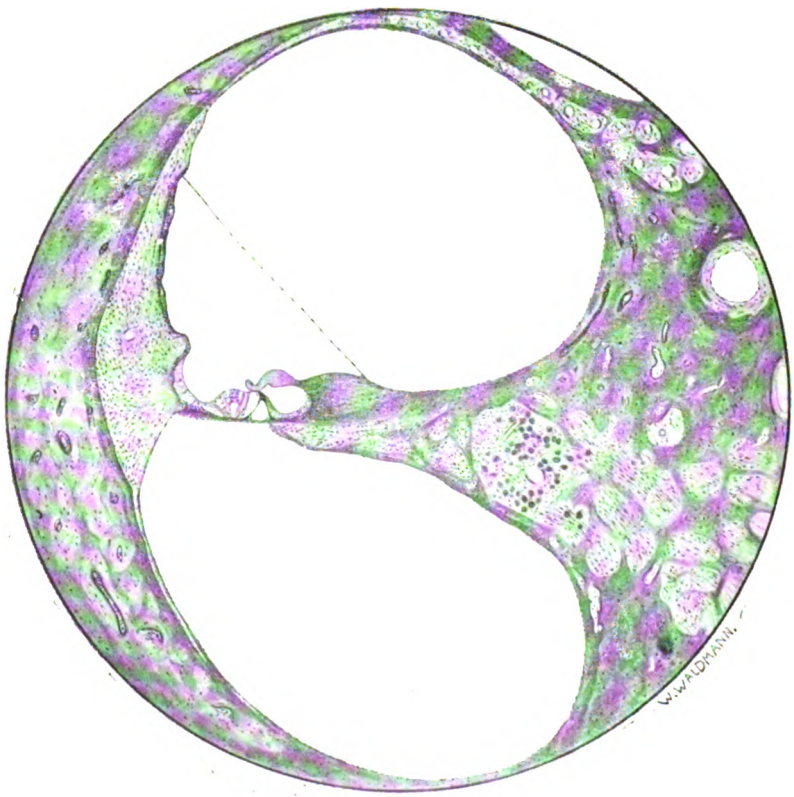

Fig. 3.

Digitized by Google

Digitized by Google

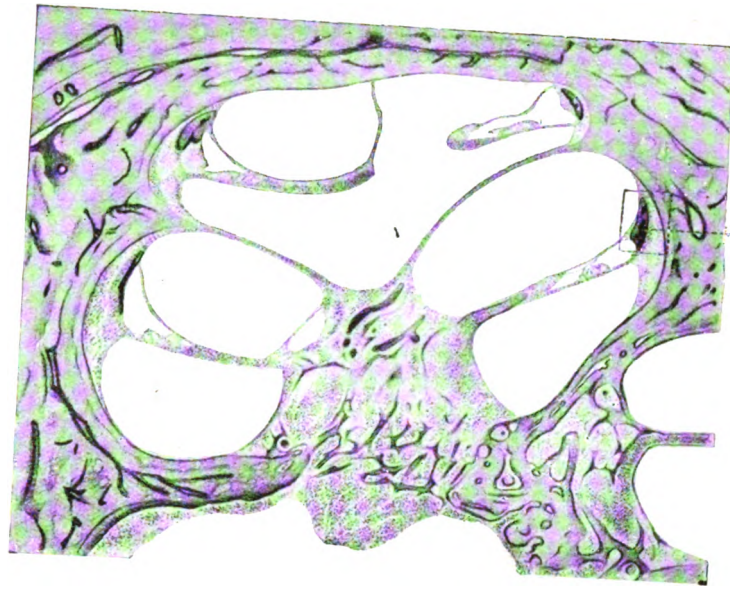

Fig. 1.

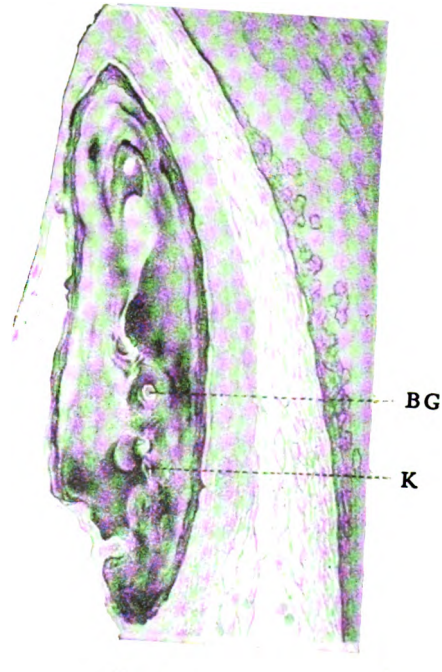

Fig. 2.

Döderlein.

Verlag von S. Karger in Berlin.

Digitized by Google

Digitized by Google

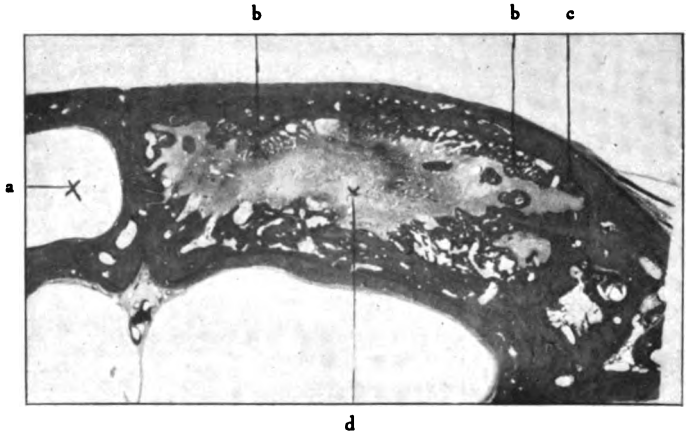

Fig. 1.

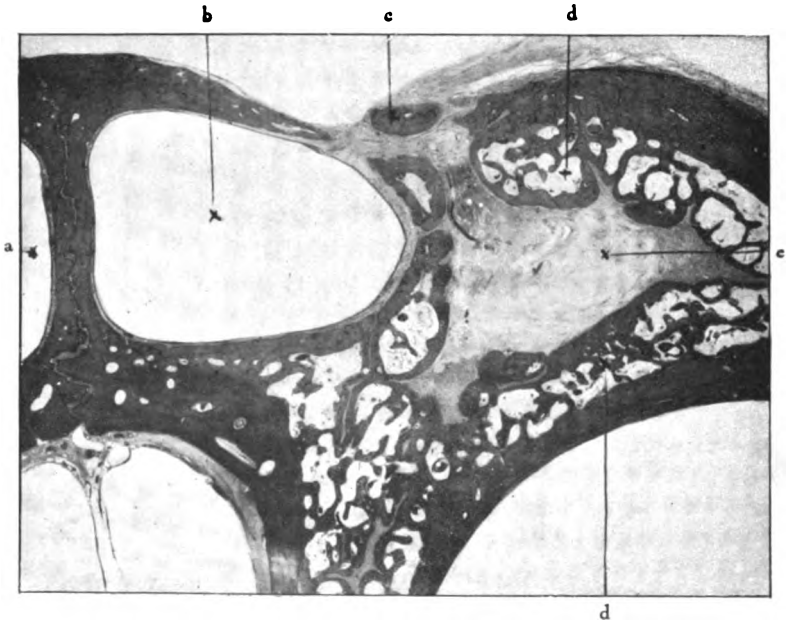

Fig. 2.

Digitized by Google

Digitized by Google

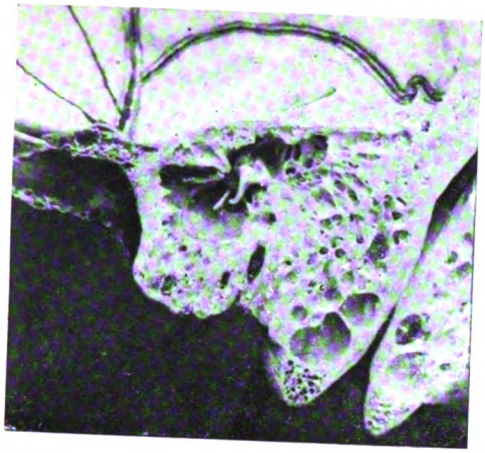

Fig. 1.

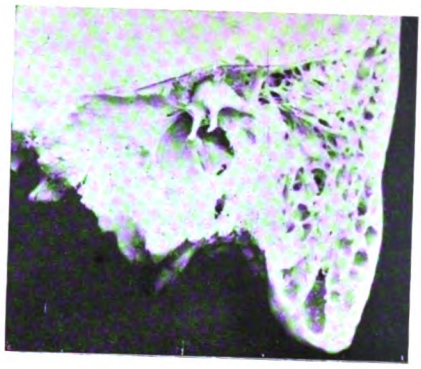

Fig. 2.

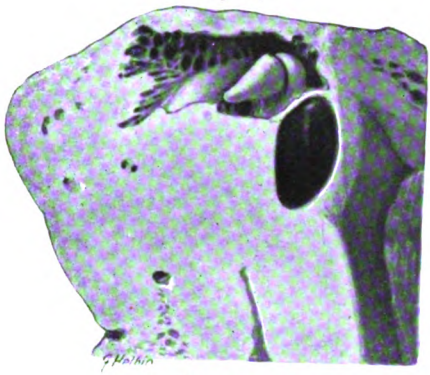

Fig. 3.

Fig. 4.

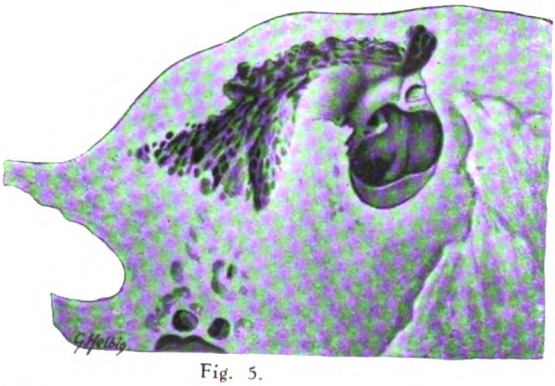

Fig. 5.

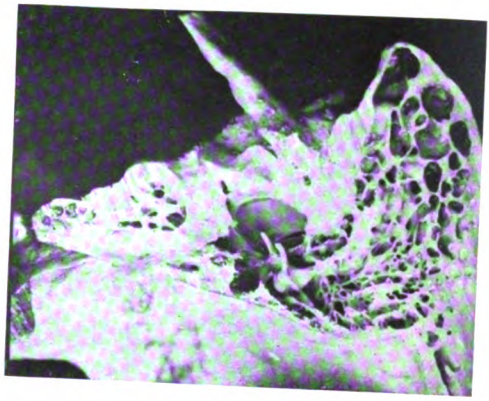

Fig. 6.

Fig. 7.

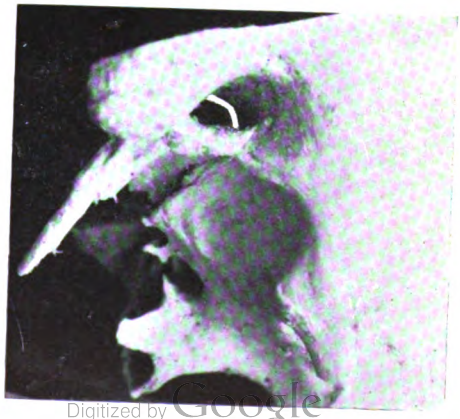

Fig. 8.

Digitized by Google

Beyer.

Digitized by Google

Digitized by Google

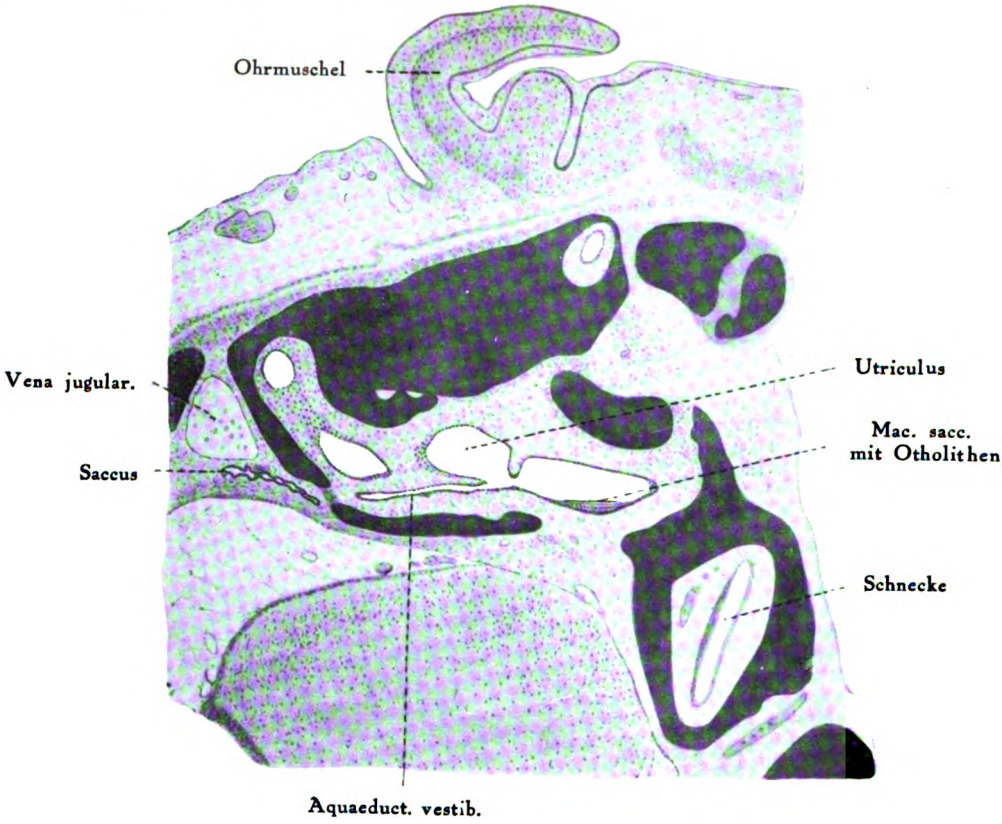

Fig. 1.

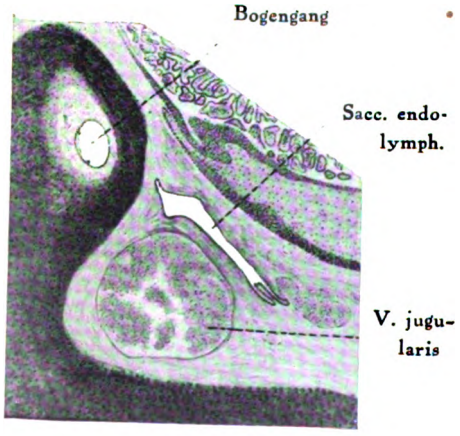

Fig. 2.

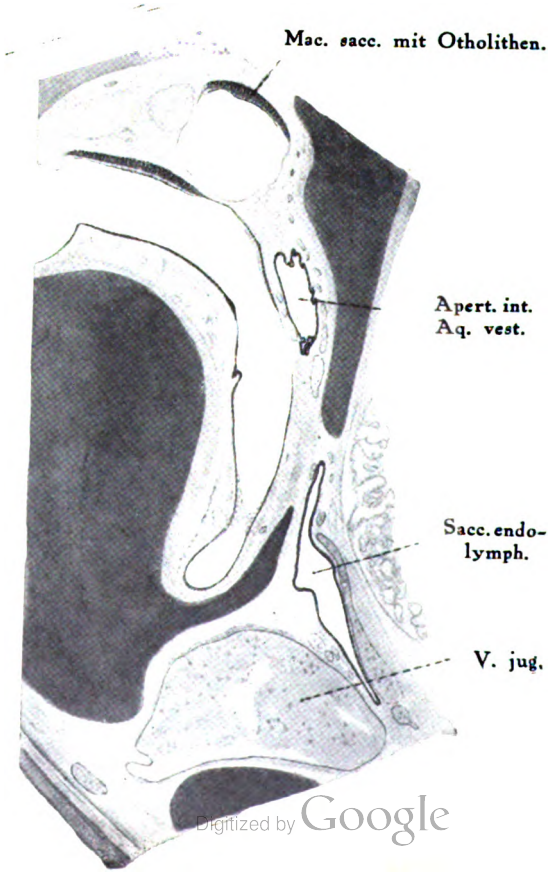

Digitized by Google

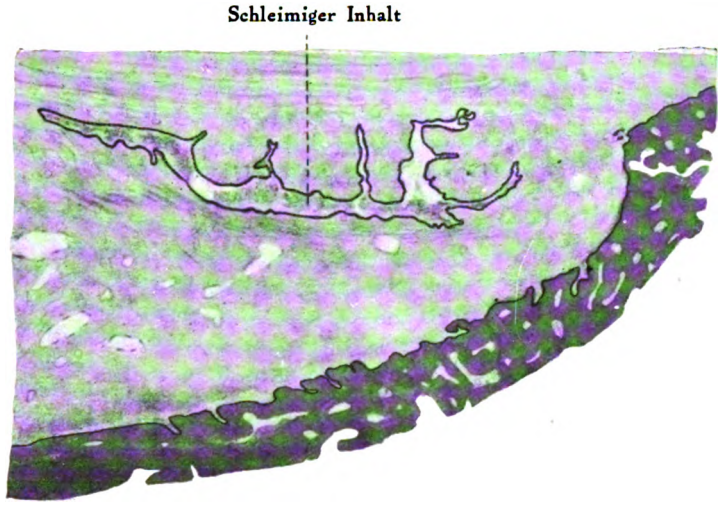

Fig. 4.

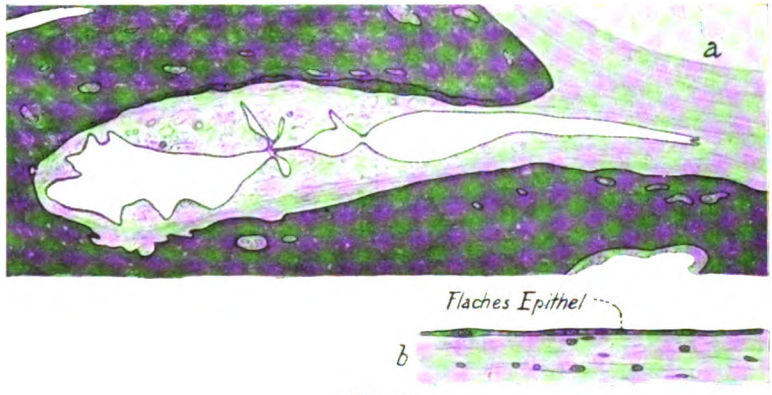

Fig. 5.

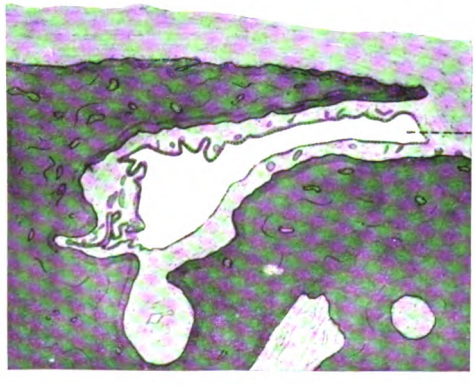

Fig. 6.

Digitized by Google

Digitized by Google

Digitized by Google

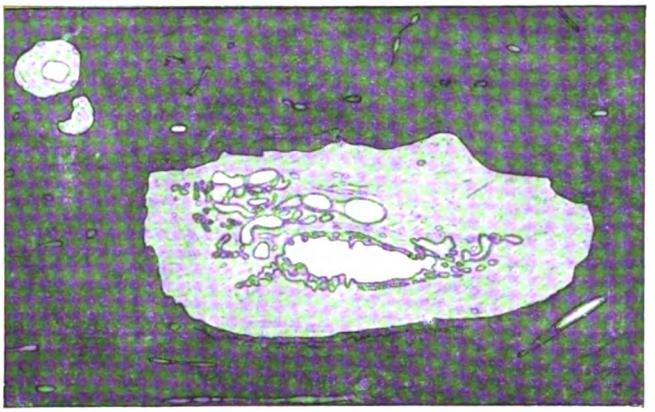

Fig. 7.

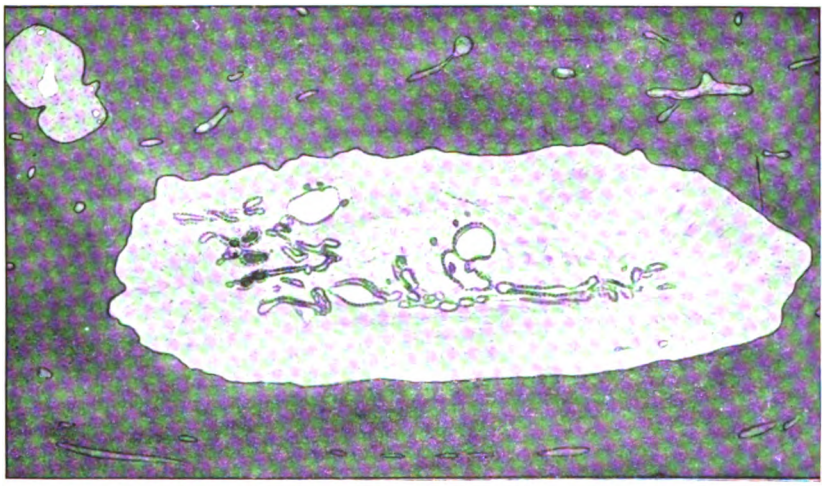

Fig. 8.

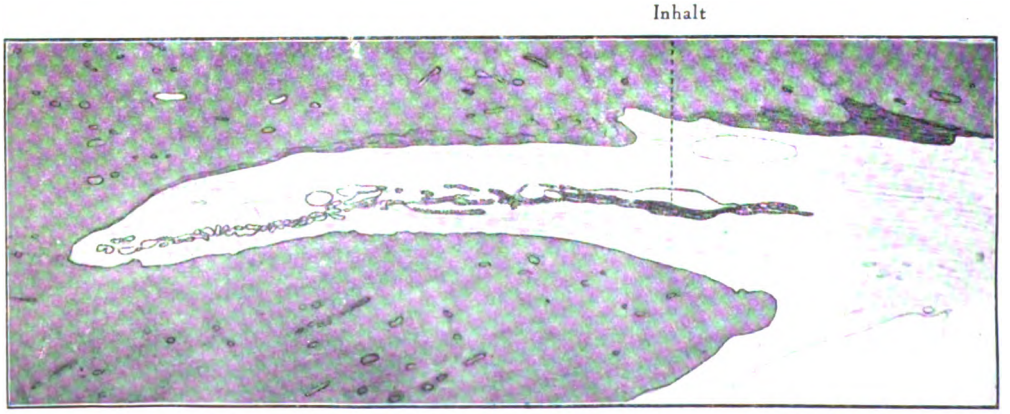

Fig. 9.

Digitized by Google

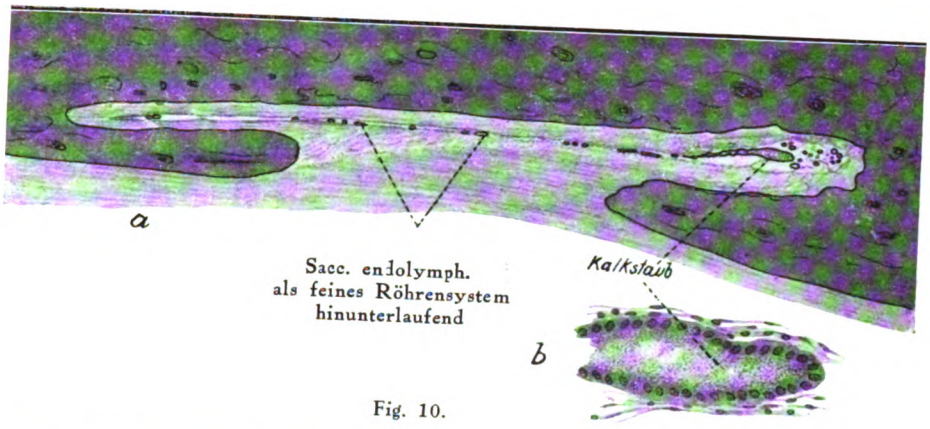

Fig. 10.

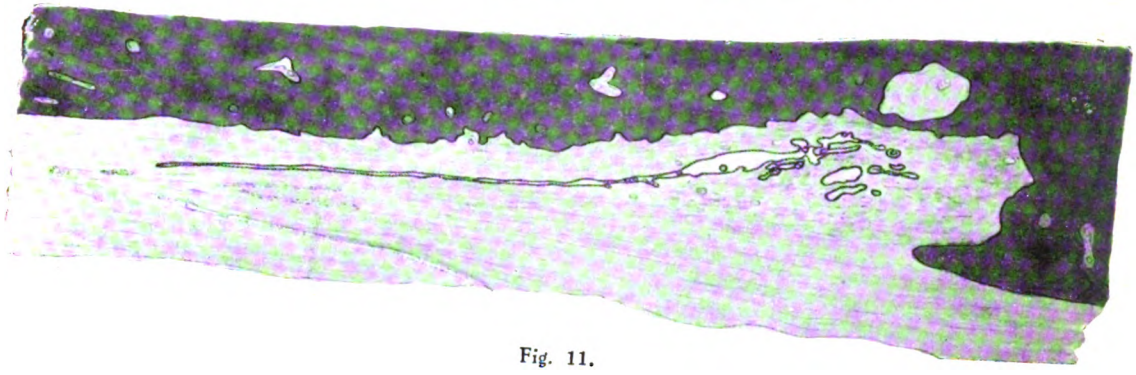

Fig. 11.

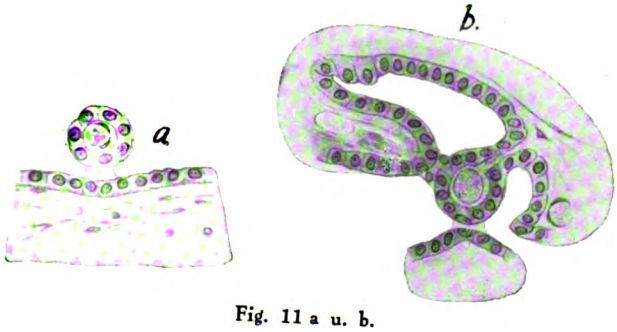

Fig. 11 a u. b.

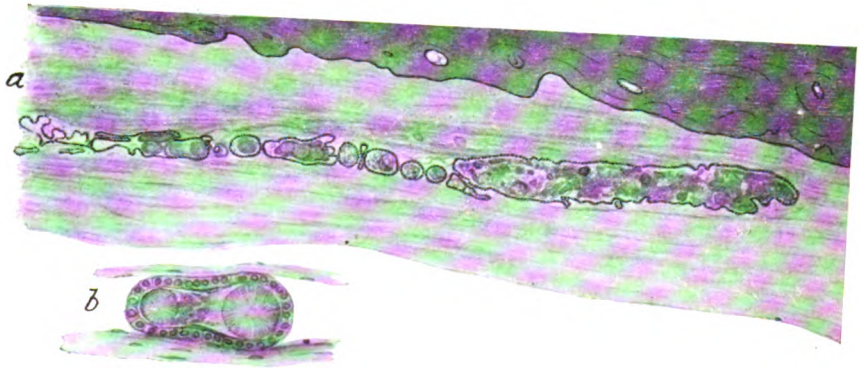

Fig. 12.

Digitized by Google

Digitized by Google

Digitized by Google

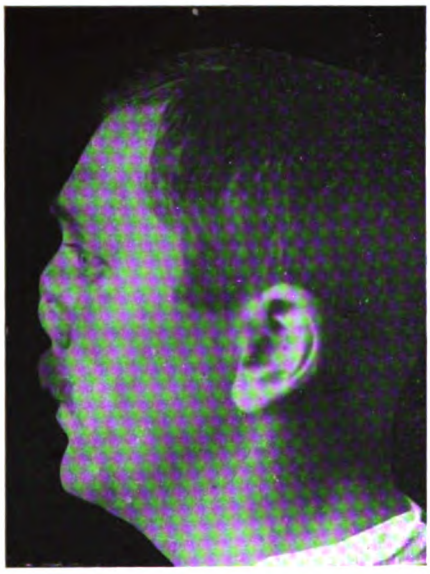

Fig. 1. Defekt des *mittleren Querstücks* der Nase. (Scheinbarer Defekt der unteren Nasenpartie.)

Fig. 2. Zustand nach der Plastik. (Siehe Text und die Figuren 3 a und 3 b.)

Korrektur des fehlenden *mittleren Querstücks* der Nase.

Fig. 3a. *Analyse* zu Fig. 1. Flügel und Septum in ein normales Schema eingezeichnet.

Fig. 3b. Ersatz der *Schleimhaut* des fehlenden mittlerenQuerstücks der Nase aus der äußeren Haut der oberen Nasenpartie.

Fig. 4. *Rhinoplastik aus der lateralen Wangenhälfte;* Zustand etwa 3 Wochen nach der Operation. Unter der Pincette eine Zone *unverletzter Wangenhaut.*

Verfahren bei Korrektur des fehlenden *mittleren* Querstücks der Nase.

Digitized by Google

Fig. 5. Defekt der unteren Nasenpartie.

Fig. 6. Zustand nach doppelseitiger Ueberpflanzung praeaurikularer Wangenlappen.

Rhinoplastik aus der lateralen Wangenhälfte.

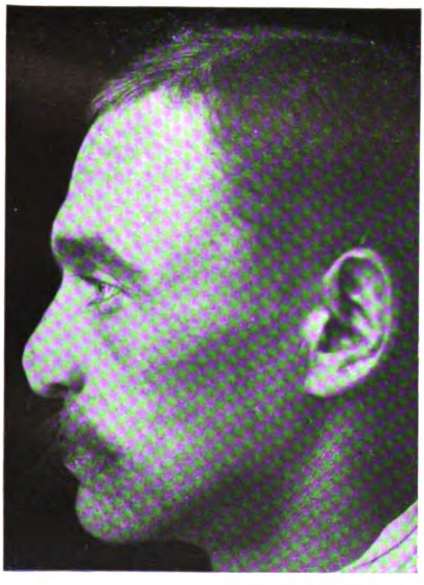

Fig. 7. Nasenspitzen*defekt.*

Fig. 8. Zustand nach der *Nasenverkleinerung.*

Nasendefektplastik, ausschließlich bewirkt durch Verkleinerung der Nase. (Rhinomiotische Defektplastik.)

Digitized by Google

Digitized by Google

Digitized by Google

Digitized by Google

RF
1
.P3
v. 12-13

Passow Schaefer
Beiträge zur anatomie d. Ohres, Nase, u. Kehlkopfes. 1919
895752

No 13 36 M

Billings
Dr Kolbrach

JUN 13 1969 PHOTODUPLICATION

RF
1
.P3
V. 12-13/1919

Biology Library 895752

Digitized by Google

UNIVERSITY OF CHICAGO
64 435 072

Digitized by Google